



UNIVERSIDAD
CATÓLICA
DE CUENCA

UNIVERSIDAD CATÓLICA DE CUENCA

Comunidad Educativa al Servicio del Pueblo

UNIDAD ACADÉMICA DE SALUD Y BIENESTAR

CARRERA DE MEDICINA

**ACTUALIZACIÓN DEL DIAGNÓSTICO Y TRATAMIENTO DE
TENOSINOVITIS DE QUERVAIN. REVISIÓN BIBLIOGRÁFICA**

**TRABAJO DE TITULACIÓN O PREVIO A LA OBTENCIÓN DEL
TÍTULO DE MÉDICO**

AUTOR: JHOSUE ISRAEL RIVAS PALACIOS

DIRECTOR: MD. ESP. MIGUEL ANGEL CAPOTE LLANARES

AZOGUES - ECUADOR

2023

DIOS, PATRIA, CULTURA Y DESARROLLO



UNIVERSIDAD CATÓLICA DE CUENCA

Comunidad Educativa al Servicio del Pueblo

UNIDAD ACADÉMICA DE SALUD Y BIENESTAR

CARRERA DE MEDICINA

ACTUALIZACIÓN DEL DIAGNÓSTICO Y TRATAMIENTO DE
TENOSINOVITIS DE QUERVAIN. REVISIÓN BIBLIOGRÁFICA

**TRABAJO DE TITULACIÓN PREVIO A LA OBTENCIÓN DEL TÍTULO
DE MEDICO**

AUTOR: JHOSUE ISRAEL RIVAS PALACIOS

DIRECTOR: MD. ESP. MIGUEL ÁNGEL CAPOTE LLANARES

AZOGUES - ECUADOR

2023

DIOS, PATRIA, CULTURA Y DESARROLLO

Declaratoria de Autoría y Responsabilidad

Jhosue Israel Rivas Palacios portador(a) de la cédula de ciudadanía N° **0350061206**.
Declaro ser el autor de la obra: “**Actualización del diagnóstico y tratamiento de Tenosinovitis de Quervain. Revisión bibliográfica**”, sobre la cual me hago responsable sobre las opiniones, versiones e ideas expresadas. Declaro que la misma ha sido elaborada respetando los derechos de propiedad intelectual de terceros y eximo a la Universidad Católica de Cuenca sobre cualquier reclamación que pudiera existir al respecto. Declaro finalmente que mi obra ha sido realizada cumpliendo con todos los requisitos legales, éticos y bioéticos de investigación, que la misma no incumple con la normativa nacional e internacional en el área específica de investigación, sobre la que también me responsabilizo y eximo a la Universidad Católica de Cuenca de toda reclamación al respecto.

Azogues, **19 de octubre de 2023**

F: 

Jhosue Israel Rivas Palacios

C.I. **0350061206**

CERTIFICACIÓN DEL TUTOR / DIRECTOR

Dr. Miguel Ángel Capote Llanares

DOCENTE DE LA CARRERA DE MEDICINA

De mis consideraciones:

Certifico que el presente trabajo denominado: "ACTUALIZACIÓN DEL DIAGNÓSTICO Y TRATAMIENTO DE TENOSINOVITIS DE QUERVAIN. REVISIÓN BIBLIOGRÁFICA", realizado por Jhosue Israel Rivas Palacios con documento de identidad: 0350061206 previo a la obtención del título de médico/a ha sido asesorado, supervisado y desarrollado bajo mi tutoría en todo su proceso, cumpliendo con la reglamentación pertinente que exige la Universidad Católica de Cuenca y los requisitos que determina la investigación científica, por lo que se encuentra apto para su presentación y defensa ante el respectivo tribunal.

Azogues, 19 octubre de 2023



 Universidad
Católica
de Cuenca
Unidad Académica de Salud y Bienestar
Dr. Mgs. Miguel Capote Llanares
ESPEC. DOCENTE MEDICINA

Dr. Miguel Ángel Capote Llanares

TUTOR/DIRECTOR

0151397411

DEDICATORIA

Deseo expresar mi gratitud a Dios por todo lo que soy, lo que poseo, lo que he aprendido y experimentado, así como por sus bendiciones y por todo lo que el futuro me depara. También quiero agradecer a mis padres, cuyo esfuerzo, paciencia y dedicación han sido fundamentales para que pueda cumplir mi sueño. Agradezco a mis hermanos por su apoyo constante a lo largo de este proceso y a mis abuelos por ser un pilar inquebrantable en mi vida y carrera. Este logro es un tributo a todos ustedes.

AGRADECIMIENTO

En estas líneas, deseo expresar mi profundo agradecimiento a todas las personas que me han brindado su apoyo a lo largo de la realización de este trabajo, muchas de las cuales han estado a mi lado durante toda mi trayectoria, contribuyendo significativamente a mi formación profesional. En primer lugar, quiero mostrar mi gratitud hacia Dios por guiar mis pasos cada día y en cada etapa de mi carrera y vida. Agradezco sinceramente por las bendiciones y la fortaleza que me ha proporcionado, sin las cuales nada de esto sería posible. También quiero expresar mi aprecio hacia mi madre, quien me ha respaldado de manera inquebrantable, infundiéndome ánimo diariamente, transmitiéndome valores, mostrando una paciencia infinita, demostrando una valentía y dedicación inigualables en su trabajo, ofreciendo consejos constantes y escuchándome para aliviar mis preocupaciones con amor incondicional. En cuanto a mi padre, su dedicación incansable al trabajo desde el primer día ha sido una fuente de inspiración para mí. Les agradezco por confiar en mí, creer en mis capacidades y brindarme un apoyo incondicional a pesar de las dificultades y obstáculos que hemos enfrentado.

Quiero expresar mi gratitud hacia mis hermanos por su amor inquebrantable, por alegrar mis días incluso cuando estamos separados geográficamente. Agradezco profundamente por ser una fuente de inspiración para mi crecimiento personal y por estar a mi lado en todo momento. Sus consejos, incluso cuando están en desacuerdo conmigo, y su disposición para escucharme y proporcionarme apoyo emocional son invaluable.

Quiero expresar mi profundo agradecimiento a mis queridos abuelos por su amor incondicional, apoyo constante y sabios consejos a lo largo de mi vida. Su ejemplo de perseverancia y dedicación ha sido una fuente inagotable de inspiración para mí. Gracias por estar siempre a mi lado y por brindarme la fortaleza necesaria para alcanzar mis metas académicas.

Quiero agradecer a mis amigos y compañeros de la universidad y los hospitales por sus valiosos comentarios, su constante apoyo, sus sugerencias y por las inolvidables experiencias compartidas durante nuestra etapa universitaria. Por último, deseo expresar un agradecimiento sincero a mis profesores, en especial a mi tutor de este trabajo, por enseñarme con dedicación y por inspirarme a ser un estudiante más comprometido y, ahora, a aspirar a convertirme en un profesional destacado.

Actualización del diagnóstico y tratamiento de Tenosinovitis de Quervain. Revisión bibliográfica

Jhosue Israel Rivas Palacios, Miguel Ángel Capote Llanares

Universidad Católica de Cuenca, jirivasp06@est.ucacue.edu.ec

1 Resumen

La tenosinovitis de Quervain se la define como una estenosis de los tendones del abductor largo del pulgar y del extensor corto del pulgar, provocada por una inflamación en la vaina tendinosa que ocupa el primer compartimiento extensor de la muñeca. Principalmente, afecta a mujeres de 30 a 50 años en una proporción de 10 mujeres por cada hombre a nivel global. **Objetivo:** Identificar cuáles son los métodos de diagnóstico y tratamiento de tenosinovitis de Quervain utilizados en la actualidad. **Metodología:** Es un análisis bibliográfico no experimental, siguiendo las guías PRISMA, que recopiló artículos científicos y revisiones sistemáticas de fuentes prestigiosas como PubMed, Google académico y SciELO, limitando la búsqueda a los últimos cinco años en español e inglés. **Resultados:** De la base de datos mencionada previamente, se seleccionaron inicialmente 40 artículos, pero solo 25 de ellos cumplían con todos los criterios de inclusión establecidos. De los 40 artículos originales, 10 tenían más de 5 años de antigüedad, y 5 carecían de información completa. En resumen, se excluyeron 15 artículos, dejando 25 para su inclusión en la creación del marco teórico. **Conclusiones:** La tenosinovitis del estiloides radial es más común en enfermedades laborales. El diagnóstico es clínico, con pruebas como ecografía y resonancia si es severo. El tratamiento no quirúrgico incluye inmovilización del pulgar, medicamentos antiinflamatorios, fisioterapia y corticoesteroides. Combina el tratamiento farmacológico y fisioterapéutico para aliviar síntomas y restaurar la movilidad.

Palabras clave: Tenosinovitis de Quervain, tendinopatía, diagnóstico, tratamiento

Update On the Diagnosis and Treatment of De Quervain's Tenosynovitis. Bibliographic Review

2 Abstract

Quervain's tenosynovitis is defined as stenosis of the tendons of the abductor pollicis longus and extensor pollicis brevis, caused by inflammation in the tendon sheath that occupies the first extensor compartment of the wrist. It mainly affects women between 30 and 50 years of age in a ratio of 10 women to every man worldwide. **Objective:** To identify the current methods of diagnosis and treatment of de Quervain's tenosynovitis. **Methodology:** This was a non-experimental bibliographic analysis, following PRISMA guidelines, which compiled scientific articles and systematic reviews from prestigious sources such as PubMed, academic Google, and SciELO, limiting the search to the last five years in Spanish and English. **Results:** From the databases mentioned above, initially, 40 articles were selected, but only 25 met all the established inclusion criteria. Of the 40 original articles, ten were over five years old, and 5 lacked complete information. In summary, 15 articles were excluded, leaving 25 for inclusion in developing the theoretical framework. **Conclusions:** Radial styloid tenosynovitis is more common in occupational diseases. The diagnosis is clinical, with tests like ultrasound and MRI if it is severe. Non-surgical treatment includes thumb immobilization, anti-inflammatory medications, physiotherapy, and corticosteroids. It combines pharmacological and physiotherapeutic treatment to relieve symptoms and restore mobility.

Keywords: de Quervain's Tenosynovitis, tendinopathy, diagnosis, treatment

ÍNDICE

1	Resumen.....	VII
2	Abstract.....	VIII
	ÍNDICE.....	IX
3	Introducción	1
4	Planteamiento del problema.....	3
5	Justificación	4
6	Marco teórico	5
6.1	Anatomía de muñeca y mano.....	5
6.2	Anatomía del tendón	5
6.3	Biomecánica del tendón	6
6.4	Tenosinovitis de Quervain	6
6.4.1	Definición	6
6.4.2	Epidemiología.....	6
6.4.3	Etiología.....	7
6.4.4	Síntomas.....	8
6.4.5	Fisiopatología.....	8
6.4.6	Diagnostico	9
6.4.7	Examen físico.....	9
6.4.8	Exámenes complementarios.....	10
6.4.9	Tratamiento	10
6.4.10	Fisioterapia.....	11
6.4.11	Tratamiento quirúrgico	12

7	Objetivo general.....	14
7.1	Objetivos específicos.....	14
8	Metodología.....	14
8.1	Diseño.....	14
8.2	Estrategia de búsqueda.....	14
8.3	Criterios seleccionados.....	15
8.3.1	Criterios de inclusión.....	15
8.3.2	Criterios de exclusión.....	15
9	Base de datos.....	16
10	Resultados.....	19
10.1	Organización de la información.....	19
10.2	Análisis de la información.....	19
11	Diagrama de flujo.....	20
12	Organización de la información.....	21
13	Discusión.....	34
14	Conclusiones.....	36
15	Bibliografías.....	38
16	Anexos.....	42

3 Introducción

La tenosinovitis de Quervain debe su nombre al cirujano suizo Fritz de Quervain, quien la definió como una estenosis de los tendones del abductor largo del pulgar y del extensor corto del pulgar, provocada por una inflamación en la vaina tendinosa que ocupa el primer compartimiento extensor de la muñeca. Estas lesiones causadas por el uso repetido de agarre y movimientos contundentes de la muñeca, las articulaciones de la muñeca y los dedos. Cuando una persona tiene esta patología, las vainas de sus tendones se hinchan, provocando dolor y limitando el movimiento de la muñeca y el pulgar (1).

El síndrome de Quervain es una condición común que se encuentra con una frecuencia que varía entre 0.3 y 2.8 casos por cada 1,000 personas por año y en Latinoamérica se encuentra entre el 5% -13%. Sin embargo, en la actualidad se cree que esta incidencia ha aumentado. Esta patología afecta predominantemente a mujeres de entre 30 y 50 años, con una proporción de 10 mujeres afectadas por cada hombre (1,2).

Desde un punto de vista clínico, la tenosinovitis de Quervain se caracteriza por el desarrollo gradual de dolor y la inflamación en la superficie de la apófisis estiloides del radio y en el primer compartimiento extensor. Además, en ocasiones, puede manifestarse como un "dedo en gatillo" o producir un sonido crepitante durante la prueba de Finkelstein, que implica aumentar el dolor al flexionar el pulgar mientras se desvía la muñeca hacia el lado cubital (3) .

El diagnóstico es netamente clínico en el cual se examinará la muñeca y el pulgar en busca de signos de inflamación, sensibilidad y restricción de movimiento. Para evaluar de una manera sencilla esta patología existen muchos test, el más relevante es el de Finkelstein, pero existen otros como de Eichhoff, Brunelli y la de WHAT. Además, esto se puede complementar con una ecografía o en caso de ser muy complejo una resonancia magnética esto con el fin de observar la morfología de los tendones en la que puede existir variedad de cambios (3).

Como tratamiento normalmente la primera medida consiste en suspender la actividad física que desencadenó esta molestia, junto con la aplicación local de hielo en la zona afectada luego es recomendable el empleo de una férula de espiga para el pulgar, la cual se apoya en el antebrazo y mantiene la articulación del pulgar en una posición neutral (3).

Si el paciente sigue con los síntomas es importante realizarse fisioterapia para: reducir la inflamación, aliviar el dolor, mantener la movilidad normal de las articulaciones, preservar el tono muscular adecuado y conservar la fuerza muscular normal, esto se realiza con diversas técnicas como: crioterapia, ultrasonido, liberación miofascia, vendaje funcional tape, ejercicios de estiramiento esto como terapia inicial, si persiste el dolor se recomienda infiltración con corticoides de predominio la metilprednisolona y por último la realización de una cirugía si ninguno de los tratamientos anteriores dieron resultados favorables (4).

4 Planteamiento del problema

La tenosinovitis de Quervain es un problema de salud cada vez más común en la actualidad, especialmente entre mujeres de 30 a 50 años, donde la proporción con respecto a los hombres es de 10 a 1. Esto es significativo debido a sus implicaciones económicas y sociales (2).

Esta investigación tiene como objetivo reunir y analizar una amplia variedad de estudios relacionados con este tema con el fin de alcanzar un consenso. Busca recopilar la mayoría de los estudios disponibles para mejorar el diagnóstico y tratamiento, así como para facilitar una derivación adecuada, dado que este tema generalmente requiere de un especialista.

Este tema adquiere una gran importancia debido a que varios estudios indican que la incidencia de la tenosinovitis de Quervain oscila entre 0.3 y 2.8 casos por cada 1000 personas al año. Los datos disponibles señalan que la prevalencia de esta condición varía entre el 0.5% y el 1.3%, mientras que en Latinoamérica, Brasil y Colombia, la prevalencia se sitúa entre el 4% y el 10% en deportistas y trabajadores de oficina. De un total de 515 personas evaluadas, de las cuales el 68,68% eran mujeres de 20 a 25 años, el 58,95% de la población presentaba tenosinovitis de Quervain (1,2).

Esto sugiere que la probabilidad de que esta afección afecte a mujeres de 20 a 60 años es alta, mientras que en hombres es baja. Además, el riesgo aumenta en personas con diabetes, artritis reumatoide y aquellos que realizan actividades repetitivas (1). En Corea del Sur, se observó que la tenosinovitis de Quervain durante el embarazo afectó a alrededor del 2,1% de las mujeres embarazadas entre los años 2013 y 2017. Los resultados de este estudio sobre la incidencia y los factores de riesgo pueden ser valiosos tanto para la orientación en consultas médicas y predicciones como para la formulación de políticas de salud a nivel nacional (2).

Según información proporcionada por el INEC y Ecuador en cifras, se ha observado un aumento significativo en el uso de teléfonos móviles por parte de adolescentes de 16 a 24 años en los últimos años. En el año 2013, el 63.7% de este grupo demográfico tenía un teléfono móvil, y esta proporción aumentó al 69.3% para el año 2018 (1,2). Según las estadísticas y la información previamente mencionada, el uso excesivo de teléfonos celulares se reconoce como una preocupación que puede dar lugar a consecuencias adversas a largo plazo, incluyendo la posibilidad de desarrollar tenosinovitis de Quervain, tendinitis o síndrome del túnel carpiano (4).

5 Justificación

La importancia de este trabajo radica en la falta de investigaciones exhaustivas sobre el tema de la tenosinovitis de Quervain. El propósito principal es proporcionar información relevante relacionada con el diagnóstico y tratamiento de esta afección.

La investigación busca unificar y consensuar los hallazgos de todos los estudios disponibles sobre este tema, con el objetivo de desarrollar estrategias no invasivas que reduzcan la necesidad de cirugía, mejorando así la calidad de atención a los pacientes.

Este tema es de suma importancia en la actualidad debido a la creciente demanda que experimenta. Un estudio señala que el uso de teléfonos móviles, que implica movimientos repetitivos de desviación cubital de la muñeca y flexión del pulgar, se considera una de las principales causas del desarrollo de la tenosinovitis de Quervain. Esto cobra relevancia especial dado que la mayoría de la población actual, especialmente los adolescentes, tiene acceso a dispositivos móviles (1,3).

De acuerdo con datos proporcionados la prevalencia de la tenosinovitis de Quervain en adultos en edad laboral (18 a 65 años) en la población general es aproximadamente del 1,3% de las mujeres y del 0,5% de los hombres, con una prevalencia máxima entre los 40 y 60 años (3).

6 Marco teórico

6.1 Anatomía de muñeca y mano

La mano es una estructura altamente especializada que consta de varios componentes anatómicos clave: huesos: La mano está compuesta por 27 huesos en total, estos incluyen los 8 huesos carpianos en la muñeca, 5 huesos metacarpianos que forman la base de los dedos y 14 falanges, que son los huesos de los dedos (cada dedo tiene 3 falanges, excepto el pulgar que tiene 2) (5,6).

En cuanto a las articulaciones de la mano las más importantes son la articulación radiocarpiana en la muñeca, las articulaciones metacarpofalángicas en la base de los dedos y las articulaciones interfalángicas en los dedos mismos. Estas articulaciones permiten una amplia gama de movimientos, como flexión, extensión, abducción, aducción y rotación. Así mismo la mano cuenta con múltiples músculos y tendones que permiten su movimiento y función. Los músculos flexores, ubicados en la parte anterior del antebrazo, permiten doblar los dedos y la muñeca (1,5,7).

Los músculos extensores, en la parte posterior del antebrazo, permiten estirar los dedos y la muñeca. Los tendones conectan estos músculos a los huesos y transmiten la fuerza necesaria para el movimiento. En cuanto a los ligamentos de la mano estos son tejidos conectivos que refuerzan y estabilizan las articulaciones de la mano. Los ligamentos colaterales, los ligamentos de la cápsula articular y otros ligamentos contribuyen a mantener la integridad de las articulaciones (1,5,7).

Por otra parte, se menciona que la mano está bien vascularizada, con arterias que proporcionan sangre y nutrientes, venas que drenan la sangre de regreso al corazón. Además, los nervios, como el nervio mediano, ulnar y radial, inervan la mano, brindando sensación y control motor (1,5,7).

6.2 Anatomía del tendón

Los tendones son estructuras anatómicas que desempeñan un papel crucial en el sistema musculoesquelético al conectar los músculos a los huesos. Están compuestos por distintos elementos entre estos tenemos las células como los fibroblastos y macrófagos además de las células cebadas; fibras de colágeno tipo 1 que constituyen la mayoría del peso del tendón, este colágeno proporciona resistencia y elasticidad a los tendones, permitiéndoles soportar tensiones y transmitir la fuerza generada por los músculos a los huesos. Además, están rodeados por una matriz de proteoglicanos y aminoglicanos que contribuyen a la integridad mecánica del tendón. Su principal función es transmitir la fuerza generada por la contracción muscular a los huesos, lo que permite el movimiento de las articulaciones (1,5).

Cuando un músculo se contrae, tira del tendón, que a su vez tira del hueso al que está unido, provocando el movimiento de la articulación. Por otra parte, Los tendones tienen una limitada vascularización en comparación con los músculos. Esto significa que reciben menos flujo sanguíneo y, por lo tanto, pueden curarse más lentamente en caso de lesión. La falta de suministro sanguíneo también puede hacer que los tendones sean susceptibles a lesiones crónicas, como la tendinitis. Asimismo, los tendones pueden sufrir lesiones, como tendinitis (inflamación del tendón), tendinosis (degeneración del tendón) o desgarros parciales o completos (1,5).

6.3 Biomecánica del tendón

Los tendones exhiben propiedades mecánicas únicas, como resistencia a la tracción y elasticidad, que les permiten soportar cargas y transmitir fuerza de manera eficiente ya que disponen de muchas fibras proteicas de colágeno tipo I y elastina, son muy resistentes a la elongación por su capacidad elástica (5,8).

Su comportamiento mecánico viene determinado por su estructura, es decir, además del grosor del tendón y la cantidad de colágeno, la fuerza dependerá de la curva carga/deformación del tendón, mientras que la fuerza de tracción dependerá del eje longitudinal y de las fuerzas tensiles (5,8).

6.4 Tenosinovitis de Quervain

6.4.1 Definición

La tenosinovitis de Quervain (TQ) debe su nombre al cirujano suizo Fritz de Quervain, quien la definió como una estenosis de los tendones del abductor largo del pulgar y del extensor corto del pulgar, provocada por una inflamación en la vaina tendinosa que ocupa el primer compartimiento extensor de la muñeca. Estas lesiones causadas por el uso repetido de agarre y movimientos contundentes de la muñeca, las articulaciones de la muñeca y los dedos. Cuando una persona tiene TQ, las vainas de sus tendones se hinchan, provocando dolor y limitando el movimiento de la muñeca y el pulgar (9).

6.4.2 Epidemiología

Diversos estudios reportan una incidencia de TQ que oscila entre 0,3 y 2,8 casos por 1.000 personas por año; los datos disponibles sugieren una prevalencia de TQ que oscila entre 0,5% y 1,3%; en América Latina, los deportistas y deportistas de Brasil y Colombia, la prevalencia entre los oficinistas trabajadores oscila entre el 4% y el 10%. En un estudio español se evaluaron a 515

personas de las cuales el 68,68% fueron mujeres entre 20 y 50 años, el 58,95% de la población presentó tenosinovitis de Quervain (1,2).

Dentro de varios estudios se menciona que esta patología afecta más a mujeres entre 30 y 50 en cuanto a la edad de los afectados, se observa que el 60% de los casos ocurren en individuos con edades comprendidas entre los 31 y los 50 años, el 22% se encuentra en el grupo de edad de 20 a 30 años, y el 14% pertenece al grupo de 61 a 66 años. En lo que respecta a la lateralidad, se encuentra que el 67% de los casos afecta principalmente a la extremidad derecha, mientras que la probabilidad en hombres es baja; el riesgo es mayor en personas que presentan enfermedades crónicas como: diabéticas, artritis reumatoidea etc. También aumentan a las personas que realizan actividades repetitivas (1,2).

6.4.3 Etiología

La TQ inflamación de la vaina que rodea un tendón en el cuerpo puede ser causada por una variedad de factores, entre estos tenemos (2,9):

1. Uso excesivo o repetitivo es decir actividades que involucran movimientos repetitivos, como escribir en el teclado, jugar deportes, o trabajar con herramientas manuales, pueden causar irritación e inflamación en la vaina del tendón (9).
2. Una lesión aguda o traumatismo, como una caída o golpe directo en la zona del tendón, puede desencadenar una tenosinovitis. Esta representa un 25% de los casos, que implica pequeñas roturas de fibras de colágeno y en los traumatismos agudos existe una presencia de hematoma lo cual dificulta el deslizamiento de los tendones (9).
3. Infección: Las infecciones bacterianas o virales pueden afectar la vaina del tendón, causando inflamación (9).
4. Condiciones médicas subyacentes: Enfermedades como la artritis reumatoide o la gota pueden aumentar el riesgo de desarrollar tenosinovitis (9) .
5. Factores anatómicos: Algunas personas pueden tener una estructura anatómica que aumenta su susceptibilidad a la tenosinovitis (9) .
6. Exposición a vibraciones: Trabajar con herramientas o maquinaria que producen vibraciones constantes puede contribuir al desarrollo de tenosinovitis (9).

Debido a que la utilización de teléfonos móviles implica movimientos repetitivos de desviación cubital de la muñeca y flexión del pulgar, esto puede considerarse como una de las principales razones del desarrollo de la tenosinovitis de Quervain. Esto es particularmente relevante dado que la gran mayoría de la población actual, especialmente los adolescentes, tienen acceso a dispositivos móviles. Según datos proporcionados por el "Inec", se ha observado un notable aumento en el uso de teléfonos móviles entre adolescentes de 16 a 24 años en los últimos años. En 2012, el 63.7% de la población adolescente tenía un celular, y esta cifra aumentó al 69.3% en 2017 (1,2,9).

Es común que esta tendinitis afecte a las mujeres en una proporción de 10 a 1. Este fenómeno está particularmente relacionado con las nuevas madres que levantan repetidamente a sus recién nacidos y adoptan posturas inapropiadas de la mano, lo que implica extender y separar el pulgar, aumentando la tensión en las estructuras de la corredera. Además, se ha vinculado su aparición al embarazo y la lactancia debido a las fluctuaciones hormonales, especialmente la prolactina, aunque aún no se ha demostrado científicamente (10).

En un estudio realizado en Taiwán en 2018, se reclutaron 16 pacientes con diagnóstico de tenosinovitis de Quervain, y durante la cirugía se les realizó una biopsia del tejido tenosinovial. Se encontró que la enfermedad está relacionada con factores inflamatorios presentes en el tejido tenosinovial, como IL-1, IL-6, COX-2 y VEGF. Además, se observó que cuanto mayor es la expresión de ER- β , mayor es la inflamación de los tejidos y la formación de nuevos vasos sanguíneos (angiogénesis) (11).

6.4.4 Síntomas

Uno de los síntomas iniciales de esta afección se manifiesta como la inflamación de la vaina del tendón, lo cual provoca una intensa sensación de dolor al presionar la muñeca, específicamente en la base del pulgar, en el área cercana a la estiloides radial. Además, otros síntomas característicos de esta patología son la pérdida de sensibilidad en el pulgar, rigidez al mover el pulgar, hipersensibilidad al tocar la zona afectada, dificultad para realizar movimientos y sujetar objetos con el pulgar, especialmente al girarlo o levantarlo (11).

6.4.5 Fisiopatología

Se destacan dos teorías, una está relacionada con la degeneración mixoide con aumento de vascularización y depósito de tejido fibroso que provoca engrosamiento de la vaina tendinosa y

atrapamiento de los tendones de los músculos abductor largo del pulgar y extensor corto del pulgar. Otra teoría se debe a una inflamación aguda del revestimiento sinovial. El primer compartimento dorsal de la muñeca contiene los músculos abductor largo del pulgar y extensor corto del pulgar, rodeados por una vaina sinovial, y en 6 los tendones se deslizan a través de un tubo fibroso de hueso, de 2 cm de largo, con riesgo de atrapamiento. Si el canal reduce su diámetro, si la vaina sinovial se engrosa, la luz se estrecha y el tendón no puede deslizarse correctamente, provocando dolor al mover el pulgar y la muñeca. Al vincular el engrosamiento del tendón con la degeneración mixoide y el depósito de tejido fibroso, a menudo provoca un nódulo visible y palpable en el límite proximal de la tabaquera anatómica (1,12).

6.4.6 Diagnostico

Su diagnóstico se basa en una evaluación amplia comenzando con la historia clínica donde comenzaremos con el interrogatorio que es el punto esencial de contacto entre el paciente y su médico donde se trata de realizar preguntas para obtener ciertos datos importantes para el diagnóstico de esta patología como sus antecedentes hereditarios, familiares, patológicos personales, andrológicos, no patológicos, sus síntomas, cuando comenzaron y si ha estado realizando actividades repetitivas que puedan estar relacionadas con la afección (10,13).

6.4.7 Examen físico

Se examinará la muñeca y el pulgar en busca de signos de inflamación, sensibilidad y restricción de movimiento. Para evaluar de una manera sencilla esta patología existen muchos test pero el más relevante es el de Finkelstein, esta prueba consiste en colocar el pulgar en la palma de la mano y cerrar los otros dedos por encima del pulgar, luego realizar un movimiento de la muñeca en sentido cubital. Durante este procedimiento, el paciente experimentará una sensación de estiramiento en los músculos, específicamente en los músculos extensor corto y abductor largo del pulgar (1,8,14).

Al mismo tiempo, puede experimentar dolor que se irradia hacia el extremo radial, extendiéndose hacia el antebrazo y la mano. Este resultado se considera positivo en el test. El test se considera negativo cuando el paciente no experimenta ningún dolor al realizar esta maniobra (8,14,15).

Existen otros tipos de pruebas como la prueba de Eichhoff que consiste colocar el pulgar del paciente sobre los dedos largos al momento de cerrar el puño luego se le pide al paciente desviar la muñeca desde la posición de desviación radial hacia una posición de desviación ulnar en esta

posición cuando el dolor en el área del proceso del estiloides y a lo largo de la extensión de los tendones del extensor pollicis brevis y abductor pollicis longus (1,8,14).

En un estudio prospectivo llevado a cabo en Inglaterra en 2018, se evaluó la efectividad de la prueba de Finkelstein en comparación con la prueba de Eichhoff. Este estudio incluyó la participación de 36 personas asintomáticas, lo que sumó un total de 72 muñecas que fueron sometidas a ambas pruebas. Los resultados indicaron que la prueba de Finkelstein mostró una mayor especificidad, lo que significa que fue más precisa y generó menos resultados falsos positivos. Además, durante el examen físico, causó una molestia significativamente menor en los participantes. Posteriormente, existen otras pruebas como la de Brunelli y la de WHAT (8,14).

6.4.8 Exámenes complementarios

El diagnóstico es de predominio clínico, existe una posibilidad que el dolor corresponda a una diferente patología por lo que es recomendable realizar exámenes complementarios ya sea para confirmar o descartar una tenosinovitis de Quervain (1,12).

Entre estos exámenes tenemos la ecografía una al ser una técnica rápida, accesible, y mínimamente costosa, se puede observar la morfología de los tendones en la que puede existir diversos cambios (16):

- Engrosamiento del retináculo extensor (16).
- Aumento de la señal Doppler en el receso distal peritendinoso y periferia del retináculo (16).
- Agrandamiento de los tendones distal al retináculo (16).
- Resaltes dinámicos en extensión del primer dedo (16).
- Derrame peritendinoso (16).

Asimismo, se puede realizar una Resonancia Magnética es la técnica de imagen preferida para diagnosticar esta afección, ya que revela consistentemente el engrosamiento del tendón y su cubierta, así como el edema en los tejidos blandos cercanos, lo que confirma el diagnóstico de esta patología (9).

6.4.9 Tratamiento

Normalmente, la primera medida consiste en suspender la actividad física que desencadenó esta molestia, junto con la aplicación local de hielo en la zona afectada. En la etapa inicial del

tratamiento, se enfoca en el manejo médico, que implica el uso de medicamentos antiinflamatorios no esteroides y el reposo de la extremidad afectada mediante el uso de un dispositivo de inmovilización para el pulgar. En general, se obtienen resultados positivos en un período de 7 a 10 días, aunque en ocasiones, los pacientes pueden tener dificultades para tolerar esta medida debido a las molestias que provoca la inmovilización (6).

Una alternativa es el empleo de una férula de espiga para el pulgar, la cual se apoya en el antebrazo y mantiene la articulación del pulgar en una posición neutral, evitando la flexión del pulgar y la desviación cubital de la extremidad afectada. Aunque no se ha demostrado que estas férulas proporcionen un alivio permanente (17).

6.4.10 Fisioterapia

Es importante tener en mente que los objetivos del tratamiento de fisioterapia son los siguientes: reducir la inflamación, aliviar el dolor, mantener la movilidad normal de las articulaciones, preservar el tono muscular adecuado y conservar la fuerza muscular normal. Entre las técnicas utilizadas para lograr estos objetivos se encuentran (10):

Crioterapia: Esta técnica se emplea principalmente para inducir la vasoconstricción, lo que conlleva a la reducción de la permeabilidad de los capilares y del metabolismo celular. Esto a su vez disminuye la demanda de oxígeno celular, lo que produce un efecto analgésico y reduce la inflamación (10).

Ultrasonido: Se utiliza para generar un aumento del flujo sanguíneo profundo mediante el efecto térmico. Esto se logra aplicando ultrasonido a una frecuencia de 1MHz durante un período que varía de dos a quince minutos. La técnica implica el uso de gel de acoplamiento en el cabezal del ultrasonido y se aplica de manera continua para obtener un efecto de termoterapia profunda (10).

Liberación miofascial: Esta técnica se emplea con el propósito de reducir la molestia muscular, incrementar la flexibilidad de manera general y eliminar las causas de la compresión que ocurren en la tenosinovitis de Quervain (10).

Vendaje funcional Tape: Al aplicar un vendaje funcional para tratar la tenosinovitis de Quervain, es importante considerar que la parte superior del tape debe ubicarse en la parte posterior y hacia el centro del radio, mientras que el extremo opuesto del vendaje debe llegar hasta el primer

metacarpiano y la primera falange. Esto permitirá que la muñeca se relaje al realizar movimientos de extensión y abducción (10).

Ejercicios de estiramiento: Estos ejercicios están diseñados específicamente para estirar los tendones del abductor largo y el extensor corto del pulgar (10).

Después de finalizar la etapa inicial, si los síntomas persisten, se considera la opción de administrar una infiltración de corticoides en la zona afectada. Esto ha demostrado reducir o incluso eliminar los síntomas en un rango que oscila entre el 60% y el 80%, como se evidenció en un estudio que involucró a 71 pacientes. La falta de respuesta a los corticoides se ha vinculado con una posible técnica incorrecta de aplicación y la posibilidad de que el tendón corto del pulgar se encuentre en un compartimento separado. Esta fase de tratamiento puede ser complementada con fisioterapia adecuada y un breve período de inmovilización para lograr una mayor efectividad (18).

En una fuente de revisión, se consolidaron los resultados de 7 estudios observacionales, y se encontró que la inyección de corticoides por sí sola logró una tasa de resolución de síntomas del 83%. En comparación, la tasa de resolución fue del 61% cuando se combinó la inyección de corticoides con el uso de una férula, del 14% con el uso de una férula sola, y del 0% con reposo o tratamiento antiinflamatorio (19,20).

En varios ensayos de control aleatorio, la dosis de corticoide utilizada varió, incluyendo 0.25 ml de 40 mg/ml (equivalente a 10 mg) de metilprednisolona en algunos casos, y en otros, 1 ml de 40 mg/ml. Además, un estudio empleó dexametasona en una dosis de 1 ml de 4 mg/ml (4 mg) o 2 ml de lidocaína al 1%. Por lo tanto, el tratamiento debe considerarse en línea con estas condiciones y resultados (4,20).

6.4.11 Tratamiento quirúrgico

Cuando los síntomas no mejoran significativamente (menos del 10%) con otros tratamientos, se considera la opción de una intervención quirúrgica. En situaciones donde los corticoides no logran resultados, se puede recurrir a la liberación quirúrgica del primer compartimento para liberar los tendones, evitando dañar las ramas sensitivas del nervio radial. Esta cirugía tiene un éxito en el rango del 90-95% de los casos, pero pueden surgir complicaciones como la formación de neuromas, subluxación de los tendones, cicatrices hipertróficas o incluso la reaparición de la

afección. Después de la cirugía, el tratamiento se complementa con fisioterapia para abordar la tenosinovitis de Quervain (21).

En cuanto al cuidado después de la cirugía, se recomienda el uso de una férula de espiga, que generalmente se retira aproximadamente entre 10 y 14 días después de la operación para permitir la curación y evitar la movilidad. Después de 2 semanas de la cirugía, se inicia la fisioterapia, que implica ejercicios de movimiento activo para reducir la rigidez y comenzar a mejorar la función de las articulaciones afectadas (21).

A las 4 semanas posteriores a la cirugía, se comienza suavemente a fortalecer la articulación, enfocándose en actividades laborales y cotidianas del paciente, así como en movimientos de extensión y abducción del pulgar. Finalmente, en la quinta semana después de la cirugía, se incorporan ejercicios de flexión y extensión de la muñeca, al mismo tiempo que se trabajan los movimientos de pronación y supinación del antebrazo (22,23).

En un ensayo aleatorio que comparó dos enfoques de tratamiento para pacientes diagnosticados con tenosinovitis, un grupo continuó con inyecciones de corticoides y el uso de férulas. Este grupo mostró que, después de un año desde el diagnóstico, todos los pacientes excepto tres (un 5%) estaban libres de síntomas. En el otro grupo del estudio, un 7.9% optó por someterse a cirugía. Esto sugiere que la mayoría de los pacientes experimentan mejoras sin necesidad de cirugía (24,25).

7 Objetivo general

Identificar cuáles son los métodos de diagnóstico y tratamiento de tenosinovitis de Quervain utilizados en la actualidad, mediante una investigación minuciosa y la revisión detallada de artículos relevantes relacionados con el tema.

7.1 Objetivos específicos

- Indagar diversas fuentes literarias sobre los conceptos esenciales vinculados al tema de investigación.
- Realizar una revisión exhaustiva de la literatura científica para identificar los métodos de diagnóstico utilizados en la tenosinovitis de Quervain en la actualidad.
- Describir los tratamientos más comunes y efectivos empleados para abordar la tenosinovitis de Quervain, incluyendo terapias conservadoras y opciones quirúrgicas, a través de la revisión de estudios y publicaciones actuales.

8 Metodología

8.1 Diseño

Análisis detallado de documentos de diseño no experimental, enfocado en descripciones y siguiendo las directrices de las guías PRISMA. En la que se recopiló información de múltiples bases de datos sobre diagnósticos y tratamientos para la tenosinovitis de Quervain. Este enfoque cualitativo permitió examinar los datos recopilados y presentar los resultados de varios autores. En términos de la temporalidad, se realizó una revisión retrospectiva, ya que la información se obtuvo de estudios previamente publicados.

8.2 Estrategia de búsqueda

Esta investigación se llevó a cabo mediante un enfoque documental-bibliográfico, que implicó la recopilación de artículos relacionados con la evaluación de la efectividad del "Diagnóstico y tratamiento en tenosinovitis de Quervain" de diversas fuentes, como Scielo, PubMed y Google Académico. El método aplicado fue inductivo, ya que se realizó un análisis exhaustivo y específico de cada estudio seleccionado en esta revisión. Esto condujo a la obtención de resultados y conclusiones que abarcaron una perspectiva general del tema investigado. El enfoque se caracterizó como analítico-descriptivo, dado que permitió la recopilación de información clave

para deducir cuál es la mejor base de evidencia científica actualizada en relación con el diagnóstico y diferentes tratamientos para la tenosinovitis de Quervain.

8.3 Criterios seleccionados

Investigaciones teóricas.

Según el grado de profundidad de investigación: Incluye estudios tanto descriptivos como explicativos.

Según el tipo de datos utilizados: Implica un enfoque de investigación mixta que combina tanto datos cualitativos como cuantitativos.

Según la manipulación de variables: En este caso, abarca tanto estudios no experimentales como experimentales.

8.3.1 Criterios de inclusión

Cualquier tipo de literatura gris, análisis de literatura, revisiones exhaustivas y documentos científicos vinculados a la tenosinovitis de Quervain, escritos en inglés o español y publicados durante los últimos cinco años.

8.3.2 Criterios de exclusión

Literatura gris, análisis de literatura, revisiones exhaustivas y documentos científicos sobre la tenosinovitis de Quervain que no estén publicados en los últimos cinco años.

Literatura gris, análisis de literatura, revisiones exhaustivas y documentos científicos sobre la tenosinovitis de Quervain que no estén en inglés o español.

9 Base de datos

Nº	Base de datos	Título	Año de publicación	Idioma	Tipo de documento	Enlace
1	Pub Med	Incidence and Risk Factors for Pregnancy Related de Quervain's Tenosynovitis in South Korea: A Population-Based Epidemiologic Study	2023	Inglés	Artículo científico	https://pubmed.ncbi.nlm.nih.gov/36778998/
2	Pub Med	Conservative management of De Quervain's tendinopathy with an orthopedic manual physical therapy approach emphasizing first CMC manipulation: a retrospective case series	2022	Inglés	Artículo científico	https://pubmed.ncbi.nlm.nih.gov/32478626/
3	Pub Med	The ultrasound-guided percutaneous release technique for De Quervain's disease using an acupotomy	2022	Inglés	Artículo científico	https://www.ncbi.nlm.nih.gov/pmc/articles/PMC9852499/
4	Pub Med	Effects of local anaesthetics (neural therapy) on pain and hand functions in patients with De Quervain tenosynovitis: A prospective randomised controlled study	2021	Inglés	Artículo en revisión	https://pubmed.ncbi.nlm.nih.gov/34185386/
5	Pub Med	Management Outcome of de Quervain's Disease with Corticosteroid Injection Versus Surgical Decompression	2021	Inglés	Ensayo clínico aleatorizado	https://www.ncbi.nlm.nih.gov/pmc/articles/PMC8121040/
6	Pub Med	Clinical Outcome of Nonoperative Treatment of de Quervain's Disease with Local Corticosteroid Injection in Nigerian Setting	2019	Inglés	Artículo científico	https://pubmed.ncbi.nlm.nih.gov/31579367/
7	Pub Med	Functional outcome of De Quervain's tenosynovitis with longitudinal incision in surgically treated patients	2019	Inglés	Estudio de casos y	https://pubmed.ncbi.nlm.nih.gov/30600438/

						controles
8	Pub Med	Pulley Reconstruction Following Surgical Release of DC1 Pulley in De Quervain's Tenosynovitis: Surgical Technique and Case Series	2022	Inglés	Artículo científico	https://www.ncbi.nlm.nih.gov/pmc/articles/PMC9194712/
9	Pub Med	Tendoscopic versus open release for de Quervain's disease: earlier recovery with 7.21 year follow-up	2019	Inglés	Artículo científico	https://pubmed.ncbi.nlm.nih.gov/31718690/
10	Pub Med	Ultrasound-Guided de Quervain's Tendon Release, Feasibility, and First Outcomes	2019	Inglés	Artículo científico	https://pubmed.ncbi.nlm.nih.gov/31815068/
11	Pub Med	The effect of mobilization with movement on pain and function in patients with knee osteoarthritis: a randomized double-blind controlled trial	2019	Inglés	Ensayo controlado o aleatorio	https://pubmed.ncbi.nlm.nih.gov/31627723/
12	Pub Med	Nonsurgical Treatment of De Quervain Tenosynovitis: A Prospective Randomized Trial	2020	Inglés	Estudio de cohorte prospectivo	https://pubmed.ncbi.nlm.nih.gov/30060681/
13	Pub Med	Finkelstein's Test Is Superior to Eichhoff's Test in the Investigation of de Quervain's Disease	2018	Inglés	Estudio comparativo	https://www.ncbi.nlm.nih.gov/pmc/articles/PMC6103758/
14	Pub Med	Anomalous course and stenosing tenosynovitis of the extensor pollicis longus tendon at the radial styloid process: A case report	2018	Inglés	Artículo científico	https://www.ncbi.nlm.nih.gov/pmc/articles/PMC6156004/
15	Pub Med	Optimal surgical approach for the treatment of Quervains disease: A surgical-anatomical study	2018	Inglés	Artículo científico	https://www.ncbi.nlm.nih.gov/pmc/articles/PMC5807885/
16	Pub Med	Pulley Reconstruction for Symptomatic Instability of the Tendons of the First Extensor	2018	Inglés	Artículo científico	https://www.ncbi.nlm.nih.gov/pmc/articles/PMC5788753/

Compartment Following de Quervain's Release						
17	Pub Med	Hand tendinopathy risk factors in Taiwan: A population-based cohort study	2019	Inglés	Artículo científico	https://pubmed.ncbi.nlm.nih.gov/30608391/
18	Pub Med	De Quervain Tenosynovitis	2022	Inglés	Artículo científico	https://www.ncbi.nlm.nih.gov/books/NBK442005/
19	Scielo	Tenosinovitis de Quervain: nueva plástica de aumento del continente del primer compartimento dorsal Estudio anatómico y experiencia clínica	2020	Español	Artículo científico	http://www.scielo.org.ar/pdf/raaot/v85s1/1852-7434-raaot-85-s1-04.pdf
20	Scielo	Prevalencia de los signos de Finkelstein y Eichhoff en una población sana	2021	Español	Estudio comparativo	http://www.scielo.org.co/scielo.php?script=sci_abstract&pid=S0120-55522021000300664&lng=en&nrm=iso&tlng=es
21	Google Scholar	A comparative study between splinting versus corticosteroid injection in de-quervain's disease	2018	Inglés	Estudio prospectivo y aleatorizado	https://www.orthopaper.com/archives/?year=2018&vol=4&issue=3&ArticleId=997
22	Google Scholar	Aspectos anatómicos I. Generalidades, osteología y artrología	2020	Español	Artículo científico	https://revistas.unal.edu.co/index.php/morfologia/article/view/88606
23	Google Scholar	Tenosinovitis de estiloides radial (de Quervain): enfoque en terapia física	2018	Español	Artículo de revisión	http://repositorio.uigv.edu.pe/handle/20.500.11818/2794
24	Google Scholar	The De-Quervain Tenosynovitis: Literature Review	2018	Inglés	Artículo de revisión	https://biomedres.us/pdfs/BJSTR.MS.ID.001691.pdf
25	Google Scholar	The effectiveness of corticosteroid injection and splint in diabetic de Quervain's tenosynovitis patients: A single-blind, randomized clinical consort study	2021	Inglés	Artículo científico	https://journals.lww.com/md-journal/fulltext/2021/09030/the_effectiveness_of_corticosteroid_injection_and.28.aspx

10 Resultados

10.1 Organización de la información

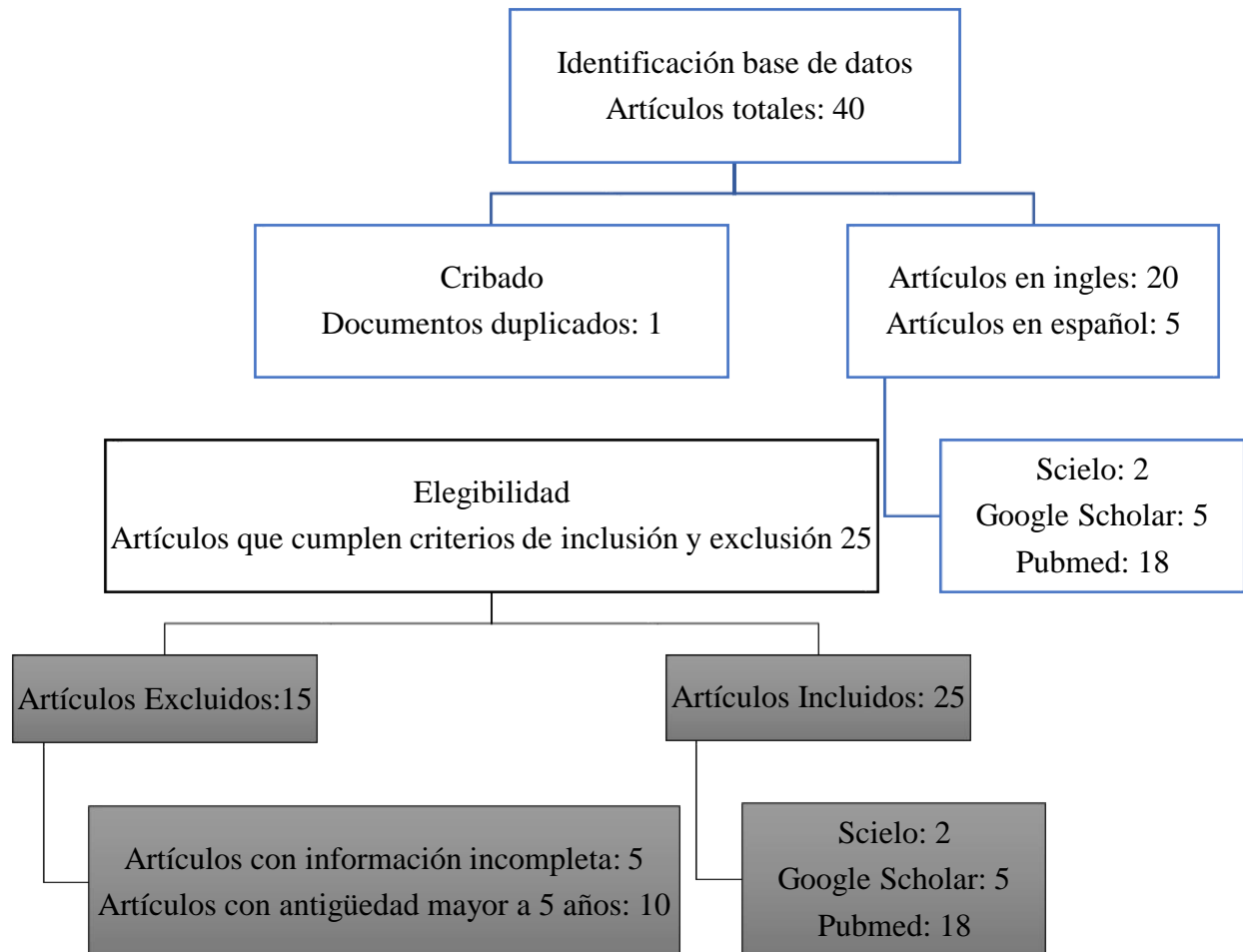
Se evaluaron todos los documentos de literatura gris, revisiones bibliográficas, revisiones sistemáticas y artículos científicos recopilados de diversas bases de datos. Posteriormente, se seleccionarán aquellos artículos que se consideren altamente relevantes y se someterán a una revisión crítica para descartar los que no estén relacionados con el objetivo de esta revisión sistemática. Los artículos aceptados se organizarán según las bases de datos. Además, se examinarán los resúmenes y, en caso necesario, se revisará la totalidad de los artículos para determinar si su contenido se ajusta al objetivo establecido en la revisión.

10.2 Análisis de la información

Para llevar a cabo un análisis adecuado de los diversos datos relacionados con el diagnóstico y tratamiento de la tenosinovitis de Quervain, obtenidos de literatura gris, revisiones bibliográficas, revisiones sistemáticas y artículos científicos, se prestará atención a aspectos como el autor, el propósito, el año de publicación, la fuente y las conclusiones. Se extraerá información pertinente de los artículos, incluyendo datos como los autores, la revista de publicación, el año de publicación, el país de origen, el tipo de estudio, los resultados y las conclusiones.

De la base de datos previamente mencionada, se eligieron un total de 40 artículos. Sin embargo, únicamente 25 de estos cumplieron con todos los criterios de inclusión establecidos. Entre los 40 artículos seleccionados, 10 tenían una antigüedad de publicación superior a 5 años, y 5 artículos presentaba información incompleta. En resumen, se excluyeron 15 artículos, y se retuvieron 25 para su incorporación en la construcción del marco teórico. Estos 25 artículos se han organizado en una tabla que incluye datos como lugar de publicación, autores, año, idioma y título.

11 Diagrama de flujo



12 Organización de la información

Nº	Base de datos	Revista	Autores de publicación	Año	Idioma	Título	Resultados
1	PubMed	Clinics in orthopedic surgery	Bae K Baek G Lee Y et al	2023	Inglés	Incidence and Risk Factors for Pregnancy-Related de Quervain's Tenosynovitis in South Korea: A Population-Based Epidemiologic Study	<p>Abstract</p> <p>Background: Although pregnant or lactating women have been recognized to be predisposed to de Quervain's tenosynovitis (DQT), there is a lack of epidemiologic evidence. The purpose of this study was to estimate the nationwide incidence of pregnancy related DQT (PRDQT) and to analyze risk factors using the Korean National Health Insurance (NHI) database. Methods: A retrospective epidemiologic study of pregnant women in South Korea from 2013 to 2017 was conducted using the NHI claims database. Using corresponding diagnostic codes, we identified women diagnosed with DQT during pregnancy or the postpartum period. We calculated the cumulative incidence and analyzed risk factors such as demographics, pregnancy type, delivery method, gestational complications, and comorbidities using multivariate logistic regression analysis. Results: Between 2013 and 2017, 34,342 patients with PRDQT were identified among 1,601,501 pregnant women, representing a cumulative incidence of approximately 2.1%. Age \geq 30 years, multiple gestation, cesarean delivery, hypertensive disorders in pregnancy, and underlying rheumatoid arthritis were all identified as significant risk factors for the occurrence of PRDQT, whereas diabetic disorders in pregnancy and underlying diabetes mellitus were not. Conclusions: In South Korea, PRDQT was found to affect approximately 2.1 out of 100 pregnant women between 2013 and 2017. The incidence and risk factors identified in this study can be used for clinical consultations and prediction, as well as for development of national health policies.</p>
2	Google Scholar	International Journal of Orthopaedics Sciences	Mallick SKumar DProfessor J et al.	2018	Inglés	A comparative study between splinting versus corticosteroid injection in de- quervain's disease	<p>Abstract</p> <p>Background: de Quervain's disease (DQ) is painful tenosynovitis of first dorsal compartment of hand. It is usually caused by overuse or repetitive activity. There are various modalities of treatment of DQ. Different studies have shown effectiveness of local corticosteroid injection, splinting or both in western population but to our knowledge, there is no effectiveness data available for Indian population. This study was performed to compare the outcome of corticosteroid injection versus splinting for the treatment of de Quervain's tenosynovitis. Methods: This randomized prospective study was conducted from July 2015 to December 2016 in Orthopaedics OPD of RKMSP. A total of 100 patients with de-Quervain's tenosynovitis were treated with either of these methods 1) corticosteroid injection</p>

in first dorsal compartment of wrist, 2) splinting, local ice or hot compression and topical Non-Steroidal Anti-Inflammatory (NSAIDs) gel. Treatment effectiveness was measured by Wong-Baker FACES Pain Rating Scale, 0-10 Numeric Pain Rating Scale, size of nodule over radial styloid and grading of tenderness over 1st dorsal compartment. Results: In the first group, a total of 50 patients were included (corticosteroid injection), and 50 patients in the second group (splinting, local ice or hot compression and topical Non-Steroidal Anti-Inflammatory (NSAIDs) gel). The mean age was 32.6 years (21-61 years) in all patients. There were 90 women and 10 men. Overall success rate was 90% in the first and 60% in the second groups, with a significant difference for both groups with respect to pain score and cure rate ($P < 0.05$). Temporary pain was the most common adverse reaction at the site of injection and was noted in 40% of patients. Conclusion: Though steroid injection has excellent outcome; splinting can be an alternative viable treatment option for especially in patients with low grade disease or reluctant to injection because of fear of probable adverse reactions.

3	PubMed	Physiotherapy theory and practice	Young S Young T MacDonald C	2022	Inglés	Conservative management of De Quervain's tendinopathy with an orthopedic manual physical therapy approach emphasizing first CMC manipulation: a retrospective case series	Abstract	De Quervain's tendinopathy (DQT) is a musculoskeletal disorder that limits hand function of affected individuals. Management of DQT can include splinting, activity modification, medications, corticosteroid injections, physical therapist management, and surgery. There is limited evidence to support the combination of manual therapy and exercise interventions within an Orthopedic Manual Physical Therapy (OMPT) approach when managing patients with DQT. Three patients identified with DQT underwent a multi-modal treatment regimen including carpometacarpal (CMC) thrust and non-thrust manipulation, end range radiocarpal mobilization, mobilization with movement (MWM), strengthening exercises, and grip proprioception training. Outcomes were assessed using the numeric pain rating scale (NPRS), Jamar hand dynamometer grip strength, and the Quick Disabilities of the Arm, Shoulder, and Hand (Quick DASH) questionnaire. These measures were administered at baseline and discharge. Each patient demonstrated improvements in all outcome measures and required ten visits or less to reach a satisfactory outcome. The NPRS improved by a mean of 7.1 points on a 0–10 scale, Quick DASH improved by an average of 37.1%, and grip strength improved by a mean of 27.6 pounds. Each patient was able to return to daily tasks without pain and all improvements were maintained at six month follow-up. An impairment based OMPT management approach was effective in managing three patients with DQT. The inclusion of first CMC manipulation within this multi-modal approach may enhance conservative management of patients with DQT. Because a cause and effect relationship cannot be inferred from a case series, further research is recommended to investigate the efficacy of this management approach.
---	--------	-----------------------------------	-----------------------------------	------	--------	---	----------	--

4	PubMed	Frontiers in Surgery	Shen YZhou QSun X et al	2022	Inglés	The ultrasound-guided percutaneous release technique for De Quervain's disease using an acupotomy	Abstract Background: This study aimed to compare the effectiveness and safety of the percutaneous first extensor compartment performed by acupotomy procedure with or without ultrasonic (US) guidance. Methods: The percutaneous release was performed with an acupotomy on 40 wrists of cadavers, which was divided into US guidance operation and blind operation. Each arm was dissected and assessed regarding the amount of release and the extent of neurovascular and tendon injury. An analysis of finite biomechanical elements based on wrists specimen data is analyzed to observe the stress of the first extensor tendon compartment. A prospective study observed the pain visual analogue score (VAS) and Patient-Rated Wrist Evaluation (PRWEB) changes after the ultrasound guidance or blind acupotomy treatment in 30 dQD patients. Results: The success rate in the ultrasound-guided technique was 85%, and the blind technique was 70% in the cadaver study, both techniques without neurovascular injury. There was no statistically significant difference between the two groups in measuring the distance from the incision marks to the blood vessels and nerves ($P > 0.05$). According to the biomechanical analysis, the tendon friction rubs when the wrist is upright. When the wrist is flexed, the tendon and tendon sheath is stressed in the bone ridges. In this prospective study, both ultrasound guidance and blind acupotomy treatment achieved well improvements in pain and function ($P < 0.05$), but the results with no statistically significant between groups ($P > 0.05$). Conclusion: Both blind and US-guided percutaneous release by acupotomy of the first extensor tendon compartment can get a good result. US-guided techniques can improve the success rate during acupotomy operations, especially for beginners and followers.
5	PubMed	International journal of clinical practice	Bölük Şenlikci HODabaşı ÖUral Nazlıkul F et al.	2021	Inglés	Effects of local anaesthetics (neural therapy) on pain and hand functions in patients with De Quervain tenosynovitis: A prospective randomized controlled study	Abstract Objective: De Quervain tenosynovitis is the most common cause of lateral wrist pain. The diagnosis can be made with the Finkelstein test when pain is provoked with wrist ulnar deviation. Conservative treatment including rest, non-steroidal anti-inflammatory medication and physical therapy is applied first, then there may be a need for corticosteroid injections, and in resistant cases, surgery. The aim of this study was to evaluate the effectiveness of neural therapy (NT) on pain and hand functions in patients with De Quervain tenosynovitis. Methods: A total of 36 patients admitted between May 2019 and March 2020 were randomly assigned to neural therapy (NT) and control groups. Hand rest and thumb spica splint were applied to all the patients, and NT interventions to the NT group only. A visual analogue scale (VAS) and the Duruöz Hand index (DHI) were used to measure pain and functionality at baseline, then at 1 and 12 months after the end of the treatment. Results: The NT and control groups both showed improvements in VAS and DHI scores at 1 and 12 months compared with baseline ($P < .001$) according to within group comparisons. The VAS scores were significantly lower at both 1 and 12 months compared

								with baseline in the NT group (P <.001, P =.002 respectively). The DHI scores were lower in the NT group at 1 month (P =.009), and at 12 months there was no significant difference between the two groups (P =.252). No adverse effects were seen in any patient. Conclusion: NT seems to be effective in reducing pain and improving hand functions in patients with De Quervain tenosynovitis.
6	PubMed	Archives of Bone and Joint Surgery	Saaq M	2021	Inglés	Management Outcome of de Quervain's Disease with Corticosteroid Injection Versus Surgical Decompression		Abstract Background: This randomized clinical trial was undertaken to document the clinical presentation of de Quervain's disease and evaluate the outcome of management with triamcinolone acetonide (TAC) injection versus surgical decompression. Methods: Half of the patients were assigned to the corticosteroid injection group (group A) and half to the surgery group (group B). In group A, 40 mg of TAC was injected into the affected first extensor compartment. In group B, surgical decompression of first extensor compartment was performed. Results: There were 56 patients with 38 (67.85 %) females and 18(32.14%) males. The age range was 23-66 years. In group A, one injection was employed among 7(25%) patients whereas two injections among 21(75%) patients. Local complications with injections were observed among 7 patients. Symptomatic relief with injection at 6-weeks was observed among 25% patients whereas recurrence at one year was observed among 9(32.14%) patients. In group B, no critical complications were encountered following surgery; all the patients had symptomatic relief at 6-weeks and there was no case with recurrence at one year. Conclusion: Surgical decompression provided superior results in terms of providing symptomatic relief at 6-weeks among all patients, absence of complications and no recurrence. The corticosteroid injections (CSI) were associated with the need for repeat injections among 75% cases and a recurrence rate of 32.14% at one year, rendering it to be comparatively a poorer choice.
7	Google Scholar	Hand (New York, N.Y.)	Rodríguez Ramírez D Eduardo Ruiz Moreno C Ángel Nieto Bayona M et al.	2020	Español	Aspectos anatómicos Generalidades, osteología artrología	I. y	Resumen El presente trabajo es una guía para el estudio de los aspectos anatómicos y funcionales de la mano, dirigida a estudiantes de medicina y carreras afines que busca establecer un material que complemente los recursos académicos y de aprendizaje del estudiante. Este trabajo abarca la información necesaria para la comprensión y entendimiento de los aspectos anatómicos y funcionales de la mano de manera amena y concreta, cuyo contenido permita la integración y posterior puesta en práctica de los conceptos más relevantes para el ejercicio clínico. Palabras clave: Mano, huesos de la mano, articulaciones de la mano, anatomía.
8	Google Scholar	Repositorio Institucional - UIGV	Pérez Apaico G	2018	Español	Tenosinovitis de estiloides radial (de quervain): enfoque en terapia física		Resumen La tenosinovitis de Estiloides radial (De Quervain) es un problema de salud que durante los últimos años ha tenido mayor incidencia dentro del ámbito de enfermedades profesionales; produciendo así billones de dólares en costos médicos requeridos para su tratamiento. Esta

patología se encuentra clasificada en el CIE-10 dentro de los trastornos de la sinovia y los tendones.

9	Pubmed	Nigerian journal of surgery: official publication of the Nigerian Surgical Research Society	Omoke NNnadozie U	2019	Inglés	Clinical Outcome of Nonoperative Treatment of de Quervain's Disease with Local Corticosteroid Injection in Nigerian Setting	<p>Abstract</p> <p>Background: The goal of treatment of de Quervain's disease, pain relief and restoration of hand functions, is achievable with local corticosteroid injection. However, published reports indicate variations in its cure rate and efficacy from and within subregions. This study aimed to determine the outcome of this treatment modality in Nigerian setting. Patients and Methods: Fifty-one cases of de Quervain's disease in 41 consecutive eligible patients were enrolled between January 2011 and December 2016, treated with local methylprednisolone acetate injection and followed up prospectively in orthopedic clinics of Federal Teaching Hospital, Abakaliki, and Mater Miserere Cordiae Hospital, Afikpo, Nigeria. Results: Eight weeks post initial injection, 94% of the cases were signs and symptoms free. The recurrence rate post initial injection (19.6%) correlated directly with pain intensity ($P < 0.001$) and was significantly ($P = 0.018$) higher in subacute compared to acute and chronic presentations. At the end of a follow-up period that ranged from 24 to 84 months with a mean of 54 months, 47 (92.2%) cases were cured with either single injection (78.4%) or multiple injections (13.7%) of corticosteroid, 3 (5.9%) had incomplete resolution but were satisfied, and in 1 (2%) there was no beneficial response. There was no serious adverse reaction; 14 (27.5%) cases had localized skin depigmentation. Conclusion: In our setting, local corticosteroid injection as a treatment modality for de Quervain's tenosynovitis has short- and long-term success rates of over 90% and is rarely associated with serious adverse reaction. It is recommended as the initial treatment of choice in de Quervain's disease.</p>
10	PubMed	Musculoskeletal surgery	Mangukiya HKale AMahajan N et al.	2019	Inglés	Functional outcome of De Quervain's tenosynovitis with longitudinal incision in surgically treated patients	<p>Abstract</p> <p>Introduction: De Quervain described tenosynovitis of first dorsal compartment more than 120 years ago. Women, particularly of 4th–5th decades, are at more risk of developing disease. Steroid injection has been described as first line of management over many decades, but it is associated with some significant complications like depigmentation of skin, atrophy of subcutaneous tissue, suppurative tenosynovitis and even tendon rupture. Animal studies have also reported increased risk of peritendinous adhesions with steroid injection. Materials and methods: We prospectively managed 46 cases of De Quervain's tenosynovitis with longitudinal incision at tertiary care hospital from 2014 to 2016. There were totally 40 patients with 9 males and 31 females between age group of 28 and 62 years. All patients were evaluated using DASH and VAS scores preoperatively and post-operatively. Results: The mean preoperative DASH score was 42.26 which reduced to 5.37 post-operatively. The mean preoperative VAS score was 7.30 which reduced to 2.33 post-operatively. Intraoperatively, we found peritendinous adhesions in 8 patients and ganglion arising from first dorsal compartment in one patient. Post-operatively, we found hypertrophic scar in 3</p>

							patients and persistent numbness to first dorsal web space due to injury to superficial radial nerve in 2 patients. Six patients had recurrent symptoms and required revision surgery. Conclusion: Surgical release of De Quervain's tenosynovitis remains the gold standard treatment, and longitudinal incision offers advantage of easy identification of compartment, more complete releases of tendon sheath and peritendinous adhesions and less risk of palmar subluxation of tendons.
11	PubMed	Archives of Bone and Joint Surgery	Khurana AAgarwal PGupta S et al.	2022	Inglés	Pulley Reconstruction Following Surgical Release of DC1 Pulley in De Quervain's Tenosynovitis: Surgical Technique and Case Series	Abstract De Quervain's disease (DQD) is tenosynovitis of the first dorsal compartment (DC1) of the wrist between the osteofibrous tunnel and the tendons involving the APL and EPB sheaths at the radial styloid. Surgical intervention is indicated when pain does not resolve despite 3 to 6 months of conservative management. Release of the first dorsal compartment is an effective treatment of DQD. In addition to surgical release, we performed pulley reconstruction using a new technique in the present series of 20 patients which has not been previously described with a follow-up of over 1 year. All patients showed a consistent improvement in VAS score at over one year follow up with resolution of Finkelstein, Eichhoff and WHAT test. Only one temporary neuropraxia was encountered due to stretching/scar entrapment of superficial branch of radial nerve. Our innovative technique of pulley reconstruction is not only easy to understand and perform but has shown consistent result in the 20 cases operated with this technique with a follow up of at least 1 year. The technique has the distinct advantage of having a quick learning curve and gives reliable, lasting results without complications or recurrence.
12	PubMed	Journal of orthopaedic surgery and research	Gu XHong ZChen X et al.	2019	Inglés	Tendoscopic versus open release for de Quervain's disease: earlier recovery with 7.21-year follow-up	Abstract Purpose: To compare the time return to work and long-term results of tendoscopic versus open technique for de Quervain's disease. Methods: From 2005 to 2013, either tendoscopic or open decompression was performed on 56 consecutive patients (56 wrists) with symptomatic de Quervain's disease despite a minimum of 3 months non-operative treatment. Of the 50 patients who met the inclusion criteria, 41 patients were followed-up for a mean of 7.21 years postoperatively. Among these 41 wrists, 20 underwent tendoscopic release (group A), and 21 underwent open release (group B). The clinical evaluations were performed preoperatively, 1 month postoperatively and at last follow-up visit, using visual analog scale (VAS); the Disabilities of the Arm, Shoulder and Hand (DASH) Outcome score; and the Finkelstein's test. The Patient and Observer Scar Assessment Scale (POSAS) was used as an esthetic evaluation tool of the scar at last follow-up. Results: No significant baseline differences were found between two groups. The average time return to work in group A was less than in group B (P < 0.05), The mean VAS and DASH scores improved significantly in both groups at 1 month and last follow-up visit (P < 0.001). At 1 month, the scores in group A were significantly better than in group B (P < 0.05 and P < 0.001,

respectively). There was no difference between groups at last follow-up. In addition, the improvement of the mean DASH score was significantly greater in group A than in group B (34.74 ± 10.99 in group A and 23.58 ± 12.01 in group B, $P < 0.01$) at 1 month. For POSAS scale, both the OSAS and PSAS scores were significantly better in group A. One patient in group A had cephalic vein injury and 3 patients in group B was involved with radial sensory nerve injury. All patients showed negative on Finkelstein's test at last follow-up. Conclusions: The results of this study suggest that tendoscopic technique for de Quervain's disease could provide earlier symptom relief and earlier recovery with fewer complications and more desirable scar, as well as equivalent successful long-term outcome, when compared with traditional open release technique.

13	PubMed	Journal of wrist surgery	Croutzet P, Guinand R, Mares O et al.	2019	Inglés	Ultrasound-Guided de Quervain's Tendon Release, Feasibility, and First Outcomes	Abstract	<p>Background de Quervain's syndrome is one of the main tendonitis of the wrist. The hypothesis of authors was that de Quervain's syndrome could be successfully treated with a specific ultrasound-guided percutaneous procedure, as it is for trigger finger. Surgical Technique Identification of the subcompartmentalization of the first extensor compartment was performed first, using the Hiranuma's classification, prior to the surgery. Then, we assessed precisely the positions of the sensory branches of the radial nerve and drew the landmarks. Through a continuous ultrasound in-plane control, we performed a percutaneous retrograde section of each part of the first compartment of the extensors, using a dedicated surgical blade. Methods In a cadaveric study, authors proposed to assess the feasibility and safety of a new and specific procedure and then assessed their first clinical cases. Fourteen specimen wrists were analyzed with ultrasound and the procedure was performed prior to an open control of the efficiency of the release, and safety for the superficial nerves. Then, we reported the results of the 22 first patients included in the clinical series. Results In a cadaver laboratory, authors were able to identify with ultrasound the type of first compartment septation (subcompartmentalization) in 13 cases (n = 14). The misidentification induced one incomplete release. No damages of the superficial radial nerve were observed despite close relationship. In the small series (n = 22), the duration of surgery was 8 minutes (range: 4–18 minutes). It was performed in office surgery and no morbidities were noticed. All patients improved, from quickDASH preoperative score of 59 (range: 28–71) to quickDASH postoperative score of 9 (range: 0–25). Conclusion Ultrasound-guided percutaneous release in the de Quervain's disease is a safe and reliable procedure without specific morbidity. Great care should be taken to avoid sensory nerve injuries and to identify the correct type of subcompartmentalization with a precise ultrasound evaluation.</p>
14	PubMed	BMC musculoskeletal disorders	Alkhawajah H, Alshami A	2019	Inglés	The effect of mobilization with movement on pain	Abstract	<p>Background: Few studies have investigated the effects of mobilization with movement (MWM) in patients with knee osteoarthritis (OA) compared to other procedures. Sham</p>

and function in patients with knee osteoarthritis: a randomized double-blind controlled trial

procedures are generally more appropriate control than using no or usual treatments. Moreover, studies investigating the widespread hypoalgesic effects of MWM in patients with knee OA are lacking. The aim was to investigate the effect of MWM on function and pain in patients with knee OA compared to sham MWM. Methods: This is a randomized double-blind (patients and assessor) controlled trial. Forty adult patients with knee OA of grade II and above were recruited to receive either MWM treatment or sham MWM for the knee. The outcome measures included the following: a visual analogue scale (VAS) for pain, the pressure pain threshold (PPT) test, the Western Ontario and McMaster Universities Osteoarthritis (WOMAC) Index, the timed up and go (TUG) test, knee strength and knee range of motion (ROM). The measurements were taken at baseline, immediately after intervention and 2 days later. Results: Compared with sham MWM, MWM resulted in greater immediate improvement in pain [mean difference (95% CI): - 2.2 (- 2.8, - 1.6)], PPT at both the knee [176 (97, 254)] and shoulder [212 (136, 288)], TUG time [- 1.6 (- 2.1, - 1.1)], knee flexor strength [2.0 (1.3, 2.7)] and extensor strength [5.7 (4.1, 7.2)] and knee flexion ROM [12.8 (9.6, 15.9)] (all, $p < 0.001$) but not knee extension ROM [- 0.8 (- 1.6, 0.1)] ($p = 0.067$). After 2 days of intervention, patients who received MWM also demonstrated a greater improvement in pain [- 1.0 (- 1.8, - 0.1)], PPT at the shoulder [107 (40, 175)], TUG time [- 0.9 (- 1.4, - 0.4)], knee flexor strength [0.9 (0.2, 1.7)] and extensor strength [2.9 (2.1, 3.9)] and knee flexion ROM [8.3 (4.7, 11.9)] (all, $p \leq 0.026$). However, WOMAC scores and knee extension ROM showed no evidence of change at any stage after intervention ($p \geq 0.067$). Conclusions: MWM provided superior benefits over sham MWM in terms of local and widespread pain, physical function (walking), knee flexion and extension muscle strength and knee flexion ROM for at least 2 days in patients with knee OA.

15	Google Scholar	Journal of Scientific & Technical Research	Biomed JSci JRes T	2018	Inglés	The De-Quervain Tenosynovitis: Literature Review	Abstract De Quervain tenosynovitis is a chronic, debilitating condition that is more common in females. Multiple modalities of treatment have been proposed and no definitive guidelines have been set yet. In this paper, we present the different treatment options for this condition. Non-surgical treatment consists mainly of anti-inflammatories, steroids and splinting. Surgically, different techniques have been described but with limited success. However, the authors of this paper have introduced a new technique the “Ω” Omegaplasty that is very promising in treating this chronic condition.
16	PubMed	Hand (New York, N.Y.)	Ippolito JHauser SPatel J et al.	2020	Inglés	Nonsurgical Treatment of De Quervain Tenosynovitis: A	Abstract Background: De Quervain tenosynovitis is commonly seen in patients who perform repetitive wrist ulnar deviation with thumb abduction and extension. Previous studies comparing nonsurgical options have contributed to a lack of consensus about ideal management. This study’s purpose was to analyze results in prospectively randomized

						Prospective Randomized Trial	patients treated with either corticosteroid injection (CSI) alone versus CSI with immobilization. Methods: Radial sided wrist pain, first dorsal compartment tenderness, and positive Finkelstein test were used to define De Quervain. Pain score of 4 or higher on a visual analog scale (VAS) was utilized for inclusion. Following exclusion criteria, patients underwent randomization into groups: (1) CSI alone; or (2) CSI with 3 weeks of immobilization. We followed at 3 weeks and 6 months for further evaluation, where resolution of symptoms and improvements in VAS and Disabilities of the Arm, Shoulder, and Hand (DASH) scores were assessed to evaluate treatment success. Results: Nine patients with CSI alone and 11 patients with CSI and immobilization were followed. At 6 months in both groups, patients experienced significant improvement in VAS and DASH scores, while 88% of patients with CSI alone and 73% of patients with CSI and immobilization experienced complete resolution of at least 2 out of 3 of their pretreatment symptoms. Between groups, outcomes were comparable except for resolution of radial-sided wrist pain, which was superior in patients with CSI alone (100% vs 64%). Conclusions: Immobilization following injection increases costs, may hinder activities of daily living, and did not contribute to improved patient outcomes in this study. Further prospective studies are warranted.
17	PubMed	Journal of Hand and Microsurgery	Wu FRajpura ASandher D	2018	Inglés	Finkelstein's Test Is Superior to Eichhoff's Test in the Investigation of de Quervain's Disease	Abstract Introduction de Quervain's tenosynovitis is a common pathologic condition of the hand. Finkelstein's test has long been considered to be a pathognomonic sign of this diagnosis, yet most clinicians and instruction manuals erroneously describe what is in fact the Eichhoff's test, which is thought to produce similar pain by tendon stretching in a normal wrist. The purpose of this study was to compare Finkelstein's test with Eichhoff's test in asymptomatic individuals. Materials and Methods Thirty-six asymptomatic participants (72 wrists) were examined using both Finkelstein's and Eichhoff's tests with a minimum interval of 24 hours between the tests. Results The results showed that Finkelstein's test was more accurate than Eichhoff's test. It demonstrated higher specificity, produced significantly fewer numbers of false-positive results, and also caused significantly less discomfort to patients. Conclusion This study recommends Finkelstein's test as the clinical examination of choice for the diagnosis of de Quervain's disease
18	PubMed	Medicine	Lee YLee M	2018	Inglés	Anomalous course and stenosing tenosynovitis of the extensor pollicis longus tendon at the radial styloid	Abstract Rationale: Anomalous course and tenosynovitis of extensor pollicis longus (EPL) tendon is a rare condition that presents clinical symptoms very similar to de Quervain's disease. Herein we report a case of anomalous course and tenosynovitis of the extensor pollicis longus (EPL) tendon associated with symptoms of de Quervain's disease. Patient concerns: A 44-year-old right-handed man visited the clinic because of radial pain associated with the left wrist, which was aggravated during the previous 10 days. The patient tested positive on

						process: A case report	the Finkelstein's test and displayed a limited range of motion of the left wrist. Motion of the thumb and wrist aggravated pain. Diagnoses: Magnetic resonance imaging (MRI) of the left wrist suggested mild tenosynovitis at the third extensor compartment and intersection syndrome. However, clinical symptoms failed to match the MRI findings. Interventions: A zig-zag skin incision on the radial styloid process was made. The operative findings revealed stenosing tenosynovitis with partial tearing. Retraction of the tendon extended the thumb interphalangeal joint, suggesting that the tendon was the EPL tendon rather than EPB tendon. After operation, we reviewed the MRI of the patient, which revealed that the oblique course of the EPL tendon originated from the ulnar side of the forearm to the radial styloid at the radial and proximal site of Lister's tubercle. No EPB tendon was present. Outcomes: At 12 months of follow-up, the patient's radial styloid process was completely asymptomatic and resumed full daily activities. Lessons: Anomalous course of the EPL tendon is rarely reported associated with similar symptoms of de Quervain's disease. However, the knowledge and understanding of this potential anomaly in the course of EPL tendon is very important for the treatment of de Quervain's disease to decrease patient dissatisfaction after surgery.
19	PubMed	World Journal of Orthopedics	Poublon AKleinrensi nk GKerver A et al.	2018	Inglés	Optimal surgical approach for the treatment of Quervains disease: A surgical-anatomical study	Abstract AIM To determine which of the common used incision techniques has the lowest chance of iatrogenic damage to the nerves which at risk are the superficial branch of the radial nerve (SBRN) and the Lateral Antebrachial Cutaneous Nerve (LABCN). METHODS Twenty embalmed arms were dissected and the course of the SBRN and the LABCN in each individual arm was marked and the distance between the two branches of the SBRN at the location of the First Extensor Compartment (FEC) was measured. This data was used as input in a visualization tool called Computer Assisted Anatomy Mapping (CASAM) to map the course of the nerves in each individual arm. RESULTS This image visualizes that in 90% of the arms, one branch of the SBRN crosses the FEC and one branch runs volar to the compartment. The distance between the two branches was 7.8 mm at the beginning of the FEC and 10.2 mm at the end. Finally, the angle of incision at which the chance of damage to the nerves is lowest, is 19.4 degrees volar to the radius. CONCLUSION CASAM shows the complexity of the course of the SBRN over the FEC. None of the four widely used incision techniques has a significantly lower chance of iatrogenic nerve damage. Surgical skills are paramount to prevent iatrogenic nerve damage.
20	PubMed	Journal of Wrist Surgery	Renson DMermuys KVVanmierlo B et al.	2018	Inglés	Pulley Reconstruction for Symptomatic Instability of the Tendons of the First	Abstract Background Surgical management of de Quervain's tenosynovitis is based on decompression of the first extensor compartment. A simple release of the first compartment can cause instability of the extensor pollicis brevis (EPB) and abductor pollicis longus (APL) tendons in zone seven of the extensors. The WHAT test (wrist hyperflexion and

						Extensor Compartment Following de Quervain's Release	abduction of the thumb) is very effective in diagnosing this instability. Patients and Methods In this retrospective monocentric study, we analyzed a case series of 10 patients all of whom underwent a reconstruction of the first extensor compartment using a retinacular graft because of symptomatic instability after decompression surgery. The reconstruction was a modified technique of the sixth compartment. Functional outcome and characteristics of the newly reconstructed pulley were examined by physical examination with the aid of ultrasound and internationally validated questionnaires. Results Four patients had a good-to-excellent functional outcome, all of those had a maximum of two surgical procedures performed on the first extensor compartment. Six patients presented poor functional outcome. In four of them, more than two surgical procedures were performed. Minor residual instability was noted in six cases, found in both the groups. Conclusion The reconstruction procedures on the first compartment seemed to be satisfactory in treating instability of the EPB and APL tendons after primary surgical release for de Quervain's disease. Level of Evidence Level IV, observational study without controls.
21	PubMed	Medicine	Shen PChang PJou I et al.	2019	Inglés	Hand tendinopathy risk factors in Taiwan: population-based cohort study	Abstract De Quervain's disease, carpal tunnel syndrome (CTS), and trigger finger (digit) are three common pathological conditions of the hand. They are considered overuse syndromes and occur predominantly in females. The prevalence rate and cause-specific risks of these three tendinopathies have not yet been clarified. Data from 41,871 cases listed in the Taiwan National Health Insurance Research Database (NHIRD) from 2010 to 2014 were analyzed. The prevalence rate of these 3 conditions by age, sex, and the risk factors of female-dominant diseases (e.g., osteoporosis, rheumatoid arthritis [RA], and tendinopathy), diabetes mellitus, and hormone antagonist treatment was evaluated. We found that 1.59% of the population developed CTS, 0.49% developed de Quervain's, and 1.07% developed trigger finger. Cases were more likely to develop the three hand tendinopathies if they were female, between 50 and 59 years old, and, according to a multivariate analysis, comorbid with RA, diabetes, using hormone antagonists. Our findings should provide an understanding of the risk factors associated with hand tendinopathy.
22	PubMed	Essentials of Physical Medicine and Rehabilitation: Musculoskeletal Disorders,	Satteson ETannan S	2022	Inglés	De Quervain Tenosynovitis	Abstract This chapter examines the diagnosis of de Quervain tenosynovitis, a painful condition affecting the first dorsal compartment of the wrist. This is a clinical diagnosis and can be diagnosed in the office with a history and physical examination. History will include pain with grasp, twisting, and pulling motions. Finkelstein and Eichhoff and Brunelli testing can be performed in the office for diagnosis. Bedside ultrasound may prove beneficial in confirming the diagnosis. Conservative management including nonsteroidal anti-inflammatory drugs, bracing, and rest are commonly provided for patients, but are often

		Pain, and Rehabilitation					ineffective. Injections are often considered first-line treatment due to limited benefit with conservative management alone. Surgical options are also available for recalcitrant patients.
23	Google Scholar	Medicine (United States)	Başar BAYbar ABasar G et al.	2021	Inglés	The effectiveness of corticosteroid injection and splint in diabetic de Quervain's tenosynovitis patients: A single-blind, randomized clinical consort study	<p>Abstract</p> <p>Background: There is no clear information on the efficacy of corticosteroids, and splints in the treatment of patients with diabetes mellitus (DM). The aim of this study was to compare the outcomes of isolated corticosteroid injection therapy with splint treatment with corticosteroid injection in patients with and without DM. Methods:84 diabetics, and 84 healthy patients with a diagnosis of de Quervain's tenosynovitis were included in our study. The patients were randomly distributed into four subgroups with and without DM. Groups 1 and group 2 consisted of diabetic patients, while group 3 and group 4 consisted of healthy patients. Corticosteroid injections were administered to groups 1 and 3, and corticosteroid injection and splint treatment were administered to groups 2 and 4. Results: There was no significant difference in terms of age, gender, dominant/non-dominant hand, pre-treatment Quick Disabilities of the Arm, Shoulder and Hand score and visual analog scale scores score between the four groups. Quick Disabilities of the Arm, Shoulder and Hand and visual analog scale scores in the four groups were found to be significantly better than pre-treatment at the 12th month. Finkelstein test results were positive in 37.5% of the patients in the first group, 35% of the patients in the second group, 20% of the patients in the third group and 9.5% of the patients in the fourth group. Groups 1 and 2 and, groups 3 and 4 were compared to evaluate the effect of the splint. While forearm-based thumb splint affected the results positively in healthy individuals, it was determined that it had no effect on the results in diabetic patients. Conclusion: Although corticosteroid treatment is effective in the treatment of de Quervain's tenosynovitis in healthy and diabetic individuals, the results are worse in diabetic patients than in healthy patients. In addition, the use of splint with corticosteroid injection in healthy individuals positively affects the results, while it does not affect the results in diabetic patients.</p>
24	Scielo	Revista Paraguaya de Reumatología	Valle Cervigni FRacca M et al.	P 2020	Español	Tenosinovitis de Quervain: nueva plástica de aumento del continente del primer compartimento dorsal Estudio anatómico y experiencia clínica inicial	<p>Resumen</p> <p>Objetivos: Determinar la viabilidad anatómica del aumento del continente del primer compartimento dorsal y comunicar la experiencia clínica de esta nueva técnica comparada con la liberación clásica. materiales y métodos: Estudio anatómico de 12 muñecas cadavéricas para comprobar el aumento del continente del primer compartimento y su relación con la rama sensitiva radial. Estudio clínico retrospectivo que incluyó a pacientes >18 años, sin cirugías previas, con tenosinovitis de Quervain sin respuesta al tratamiento ortopédico, operados entre enero de 2014 y enero de 2019, y con un seguimiento mínimo de 12 meses. Veintidós pacientes fueron divididos en: grupo A (aumento) y grupo B (liberación simple). La edad promedio era 47 (grupo A) y 50 años (grupo B). La evaluación subjetiva</p>

incluyó la escala analógica visual para dolor, el puntaje QuickDASH y el cuestionario de satisfacción PSQ-18; el examen objetivo consistió en evaluaciones goniométrica y dinamométrica. Resultados: El estudio anatómico demostró un aumento del continente del primer compartimento dorsal y una íntima relación con la rama sensitiva radial. El seguimiento promedio del estudio clínico fue 24 y 50 meses, en los grupos A y B, respectivamente. El puntaje promedio de la escala analógica visual para dolor fue 0,5/10 (grupo A) y 1/10 (grupo B). El índice de satisfacción fue del 97% en ambos grupos. El puntaje QuickDASH, las evaluaciones goniométrica y dinamométrica no arrojaron diferencias significativas. Conclusión: La nueva plástica de aumento del continente del primer compartimento dorsal para tratar la tenosinovitis de Quervain en este estudio anatómico resultó eficaz y reproducible. Palabras clave: tenosinovitis de Quervain; aumento; primer compartimento; rama sensitiva radial. nivel de evidencia: III De Quervain

25	Scielo	Revista Salud Uninorte	Vergara Amador Camacho Castro Vergara Amador E et al.	-	2021	Español	Prevalencia de los signos de Finkelstein y Eichhoff en una población sana	Resumen Introduction: De Quervain's disease is common in the working population and its diagnosis may be a challenge. Finkelstein's and Eichhoff's tests are semiological tests used for the diagnosis of this pathology, and their diagnostic performance is not clear. The objective of this work is to determine the prevalence of the tests in a healthy, working-age population, seeking to quantify the real value of a positive finding. Materials and methods: It is a cross-sectional descriptive study. The sample is made up of healthy individuals, between 18 and 45 years of age, male and female, who participate voluntarily. All participants underwent both tests, and a record of the tests that were positive was taken. Also, a register of the patients who reported pain or discomfort was kept. Results: 65 patients participated and data from 129 limbs were recorded. The average age was 26 years. The average number of daily work hours was 9.3. Finkelstein's test had a prevalence of 33.3%; Eichhoff's test of 75.2%. The only variable that was statistically significant for an increase in the risk of presenting a positive test (Eichhoff) was male sex (OR 2.4, 95% CI 1.05-5.73). Conclusions: Finkelstein's test is more specific than Eichhoff's, however, it is not pathognomonic for Quervain tenosynovitis. Eichhoff's test is not recommended for the physical examination of patients, it can be uncomfortable and cause confusion.
----	--------	------------------------	---	---	------	---------	---	---

13 Discusión

De acuerdo con un estudio realizado por Sci J, et al. En 2018, la tenosinovitis de Quervain se presenta con frecuencia como la causa del dolor en la parte radial de la muñeca. Sus síntomas se vinculan con un estrechamiento en el primer compartimento dorsal y la tendinosis del extensor y/o abductor largo del pulgar. En relación a esto, el trabajo de investigación llevado a cabo por Bae K, y otros en 2023 indica que esta afección es más común en personas de entre 40 y 60 años y puede dar lugar a complicaciones como cambios en la pigmentación de la piel, reducción del tejido subcutáneo e incluso la rotura del tendón.

Los antecedentes que contribuyen a la cronicidad de la enfermedad y la aparición de sus consecuencias hacen que el tratamiento deba centrarse en la reducción máxima de estos factores. Por lo tanto, Ippolito J, et al. En 2018 describe un enfoque de tratamiento fisioterapéutico tradicional que consta de tres etapas. La primera etapa se centra en aliviar el dolor y reducir la inflamación en el tendón, la segunda se enfoca en movilizaciones y entrenamiento muscular excéntrico, y la última fase del tratamiento consiste en realizar estas terapias tres veces por semana durante 8 semanas consecutivas. Además, se argumenta que, junto con la fisioterapia tradicional, es necesario el uso de otras medidas ortopédicas bajo la supervisión de un médico, como las infiltraciones con corticosteroides. La combinación de estas modalidades multidisciplinarias ha demostrado aumentar el porcentaje de mejora en los pacientes.

Los tratamientos no quirúrgicos destinados a aliviar el dolor de la tenosinovitis de Quervain, según lo propuesto en el estudio de Başar B, et al. En 2021, se basan en la técnica de infiltración que implica el uso de 40 mg de acetato de metilprednisolona junto con 1 cc de lidocaína al 2% en el primer compartimento dorsal, específicamente en el punto más sensible. Los resultados han demostrado ser positivos en términos de alivio del dolor después de una o dos aplicaciones. Además, en el mismo contexto, estos autores señalan que las mujeres y las personas con un índice de masa corporal (IMC) superior a 30 tienen una mayor probabilidad de no responder al tratamiento, lo que puede requerir una tercera infiltración o considerar la opción de cirugía.

En su estudio comparativo, Satteson E, et al. En 2022 descubrieron que el uso de férulas de tiempo completo en comparación con su uso según sea necesario reveló que la combinación de tratamiento con estimulación eléctrica de alto voltaje y férulas dinámicas es una medida paliativa. En efecto,

se encontró que el reposo prolongado no produce cambios significativos en la fuerza de agarre ni en la intensidad del dolor. Por otro lado, Khurana A y otros en 2022 señalaron en su publicación que el uso de ortesis en espiga para el pulgar resulta restrictivo, mientras que el uso de ortesis dinámicas mejora la fuerza de agarre palmar y lateral del pulgar, reduce el nivel de dolor y mejora las capacidades funcionales.

El estudio de Ippolito J, et al. En 2018 destaca la importancia del tratamiento no quirúrgico para la tenosinovitis de Quervain y sugiere que la inmovilización después de la inyección no es recomendable, ya que aumenta los costos, puede dificultar las actividades diarias y no mejora los resultados de los pacientes en su investigación. En otras palabras, no se aconseja el uso de ortesis para la inmovilización en pacientes que reciben infiltraciones con medicamentos. En contraste, el estudio de Mangukiya H, et al. En 2019 llega a la conclusión de que la cirugía de liberación de la tenosinovitis de Quervain a través de una incisión longitudinal ayuda a reducir el riesgo de subluxación palmar de los tendones. Además, destaca la importancia de la fisioterapia durante la fase posterior a la cirugía para la rehabilitación de las funciones de la mano, que incluye la recuperación de la fuerza de agarre y la capacidad de pellizcar en las actividades cotidianas y laborales.

14 Conclusiones

Se llegó a la conclusión de que el Síndrome de Quervain es más común en mujeres, se ratifica que suele ocurrir entre los 20 y 60 años de edad, y la mano derecha es la más afectada con mayor frecuencia. Los factores que aumentan el riesgo de desarrollar esta enfermedad incluyen la sobrecarga mecánica y movimientos repetitivos de la muñeca, como la desviación cubital o radial. Además, ciertas diferencias anatómicas, como la presencia de múltiples tendones en el primer compartimento o un tabique fibroso, son relevantes desde una perspectiva patológica y clínica, y afectan la elección del tratamiento adecuado. Aunque todavía se está investigando, existe una creencia de que el estrógeno desempeña un papel en el desarrollo de la Enfermedad de Quervain. Se ha llegado a la conclusión de que es altamente probable que el estrógeno empeore la inflamación y la formación de nuevos vasos sanguíneos (angiogénesis) mediante la activación de la expresión de ER- β .

A medida que el uso de dispositivos móviles se incrementa y los mensajes de texto siguen ganando popularidad, y dado el constante avance tecnológico, esta patología clínica poco común se vuelve cada vez más relevante en la actualidad. Existe la posibilidad de que esta enfermedad se vuelva más común entre los adolescentes, por lo que es esencial que tanto los pacientes como los médicos estén al tanto de esta evolución. Realizar una anamnesis y una historia clínica exhaustiva que analice las actividades cotidianas del paciente y el mecanismo que desencadena la lesión es esencial para lograr un diagnóstico preciso y, como resultado, evitar que esta afección pase desapercibida o sea subdiagnosticada.

El diagnóstico se basa principalmente en la evaluación clínica, y la maniobra más precisa para confirmarlo es la prueba de Finkelstein positiva. En cuanto a las pruebas de imagen, la radiografía es especialmente útil para descartar problemas óseos o articulares y se recomienda realizarla en todos los pacientes. Sin embargo, la ecografía es el método más adecuado debido a su costo más bajo y su simplicidad, y debería solicitarse antes de considerar una Resonancia Magnética para confirmar el diagnóstico.

La administración de corticoides por ejemplo la infiltración con el uso de 40 mg de acetato de metilprednisolona junto con 1 cc de lidocaína al 2% en el primer compartimento dorsal, específicamente en el punto más sensible mejora los enormemente los síntomas, especialmente cuando se combina con una férula para inmovilizar la articulación afectada. La opción principal

para abordar la tenosinovitis de Quervain es la combinación de varios enfoques conservadores que incluyen tratamiento médico, ortopédico y fisioterapia. La cirugía solo se considera cuando los tratamientos conservadores no han tenido éxito y consiste en la liberación del primer compartimento dorsal de la extremidad afectada.

15 Bibliografías

1. Satteson E, Tannan SC. De Quervain Tenosynovitis. *Essentials of Physical Medicine and Rehabilitation: Musculoskeletal Disorders, Pain, and Rehabilitation* [Internet]. 2022 Sep 19 [cited 2023 Sep 26];149–53. Available from: <https://www.ncbi.nlm.nih.gov/books/NBK442005/>
2. Bae KJ, Baek GH, Lee Y, Lee J, Jo YG. Incidence and Risk Factors for Pregnancy-Related de Quervain's Tenosynovitis in South Korea: A Population-Based Epidemiologic Study. *Clin Orthop Surg* [Internet]. 2023 Feb 1 [cited 2023 Sep 27];15(1):145–52. Available from: <https://pubmed.ncbi.nlm.nih.gov/36778998/>
3. Young SW, Young TW, MacDonald CW. Conservative management of De Quervain's tendinopathy with an orthopedic manual physical therapy approach emphasizing first CMC manipulation: a retrospective case series. *Physiother Theory Pract* [Internet]. 2022 [cited 2023 Sep 26];38(4):587–96. Available from: <https://pubmed.ncbi.nlm.nih.gov/32478626/>
4. Mallick SK, Kumar D, Professor J, Majumdar A, Mahapatra S, Jha K. A comparative study between splinting versus corticosteroid injection in de-quervain's disease. *International Journal of Orthopaedics Sciences* [Internet]. 2018 [cited 2023 Sep 26];4(3):22–6. Available from: <https://doi.org/10.22271/ortho.2018.v4.i3a.05>
5. Rodríguez Ramirez D, Eduardo Ruiz Moreno C, Ángel Nieto Bayona M, Alejandro Leuro Torres S, Ángel Gómez Rueda M. Aspectos anatómicos I. Generalidades, osteología y artrología. *Hand* (N Y) [Internet]. 2020 [cited 2023 Sep 26];12(1). Available from: <https://revistas.unal.edu.co/index.php/morfologia/article/view/88606>
6. Mangukiya HJ, Kale A, Mahajan NP, Ramteke U, Manna J. Functional outcome of De Quervain's tenosynovitis with longitudinal incision in surgically treated patients. *Musculoskelet Surg* [Internet]. 2019 Dec 1 [cited 2023 Sep 26];103(3):269–73. Available from: <https://pubmed.ncbi.nlm.nih.gov/30600438/>
7. Valle P, Cervigni F, Racca M, Frutos L, Grasso B. Tenosinovitis de Quervain: nueva plástica de aumento del continente del primer compartimento dorsal Estudio anatómico y experiencia clínica inicial. *Revista Paraguaya de Reumatología* [Internet]. 2020 [cited 2023 Oct 2];1–7. Available from: <http://www.scielo.org.ar/pdf/raaot/v85s1/1852-7434-raaot-85-s1-04.pdf>

8. Wu F, Rajpura A, Sandher D. Finkelstein's Test Is Superior to Eichhoff's Test in the Investigation of de Quervain's Disease. *J Hand Microsurg* [Internet]. 2018 Aug [cited 2023 Sep 26];10(2):116. Available from: [/pmc/articles/PMC6103758/](#)
9. Biomed JB, Sci J, Res T. The De-Quervain Tenosynovitis: Literature Review. *Journal of Scientific & Technical Research* [Internet]. 2018 [cited 2023 Sep 26];5. Available from: <https://biomedres.us/pdfs/BJSTR.MS.ID.001691.pdf>
10. Pérez Apaico GL. Tenosinovitis de estiloides radial (de quervain): enfoque en terapia física. *Repositorio Institucional - UIGV* [Internet]. 2018 Jun 6 [cited 2023 Sep 26]; Available from: <http://repositorio.uigv.edu.pe/handle/20.500.11818/2794>
11. Shen PC, Chang PC, Jou IM, Chen CH, Lee FH, Hsieh JL. Hand tendinopathy risk factors in Taiwan: A population-based cohort study. *Medicine* [Internet]. 2019 Jan 1 [cited 2023 Sep 26];98(1):E13795. Available from: <https://pubmed.ncbi.nlm.nih.gov/30608391/>
12. Renson D, Mermuys K, Vanmierlo B, Bonte F, Hoonacker P Van, Kerckhove D, et al. Pulley Reconstruction for Symptomatic Instability of the Tendons of the First Extensor Compartment Following de Quervain's Release. *J Wrist Surg* [Internet]. 2018 Feb [cited 2023 Sep 26];7(1):31. Available from: [/pmc/articles/PMC5788753/](#)
13. Khurana A, Agarwal P, Gupta SC, Malik K, Vishal VJ. Pulley Reconstruction Following Surgical Release of DC1 Pulley in De Quervain's Tenosynovitis: Surgical Technique and Case Series. *Archives of Bone and Joint Surgery* [Internet]. 2022 May 1 [cited 2023 Sep 26];10(5):459. Available from: [/pmc/articles/PMC9194712/](#)
14. VERGARA -AMADOR E, CAMACHO CASTRO F, VERGARA -AMADOR E, CAMACHO CASTRO F. Prevalencia de los signos de Finkelstein y Eichhoff en una población sana. *Revista Salud Uninorte* [Internet]. 2021 Dec 29 [cited 2023 Oct 2];37(3):664–74. Available from: http://www.scielo.org.co/scielo.php?script=sci_arttext&pid=S0120-55522021000300664&lng=en&nrm=iso&tlng=es
15. Ippolito JA, Hauser S, Patel J, Vosbikian M, Ahmed I. Nonsurgical Treatment of De Quervain Tenosynovitis: A Prospective Randomized Trial. *Hand (N Y)* [Internet]. 2020 Mar 1 [cited 2023 Sep 26];15(2):215–9. Available from: <https://pubmed.ncbi.nlm.nih.gov/30060681/>

16. Croutzet P, Guinand R, Mares O, Aparad T, Candelier G, David I. Ultrasound-Guided de Quervain's Tendon Release, Feasibility, and First Outcomes. *J Wrist Surg* [Internet]. 2019 Dec [cited 2023 Sep 26];8(6):513–9. Available from: <https://pubmed.ncbi.nlm.nih.gov/31815068/>
17. Lee YK, Lee M. Anomalous course and stenosing tenosynovitis of the extensor pollicis longus tendon at the radial styloid process: A case report. *Medicine* [Internet]. 2018 Sep 1 [cited 2023 Sep 26];97(37). Available from: [/pmc/articles/PMC6156004/](https://pubmed.ncbi.nlm.nih.gov/31579367/)
18. Omoke N, Nnadozie U. Clinical Outcome of Nonoperative Treatment of de Quervain's Disease with Local Corticosteroid Injection in Nigerian Setting. *Niger J Surg* [Internet]. 2019 [cited 2023 Sep 26];25(2):146. Available from: <https://pubmed.ncbi.nlm.nih.gov/31579367/>
19. Saaq M. Management Outcome of de Quervain's Disease with Corticosteroid Injection Versus Surgical Decompression. *Archives of Bone and Joint Surgery* [Internet]. 2021 Mar 1 [cited 2023 Sep 26];9(2):167. Available from: [/pmc/articles/PMC8121040/](https://pubmed.ncbi.nlm.nih.gov/34185386/)
20. Bölük Şenlikci H, Odabaşı ÖS, Ural Nazlıkul FG, Nazlıkul H. Effects of local anaesthetics (neural therapy) on pain and hand functions in patients with De Quervain tenosynovitis: A prospective randomised controlled study. *Int J Clin Pract* [Internet]. 2021 Oct 1 [cited 2023 Sep 26];75(10). Available from: <https://pubmed.ncbi.nlm.nih.gov/34185386/>
21. Gu XH, Hong ZP, Chen XJ, Tong Y, Hong JF, Luo ZP, et al. Tendoscopic versus open release for de Quervain's disease: earlier recovery with 7.21 year follow-up. *J Orthop Surg Res* [Internet]. 2019 Nov 12 [cited 2023 Sep 26];14(1). Available from: <https://pubmed.ncbi.nlm.nih.gov/31718690/>
22. Başar B, Aybar A, Basar G, Başar H. The effectiveness of corticosteroid injection and splint in diabetic de Quervain's tenosynovitis patients: A single-blind, randomized clinical consort study. *Medicine (United States)* [Internet]. 2021 Sep 3 [cited 2023 Sep 26];100(35): E27067. Available from: https://journals.lww.com/md-journal/fulltext/2021/09030/the_effectiveness_of_corticosteroid_injection_and.28.aspx
23. Poublon AR, Kleinrensink GJ, Kerver ALA, Coert JH, Walbeehm ET. Optimal surgical approach for the treatment of Quervains disease: A surgical-anatomical study. *World J Orthop* [Internet]. 2018 Feb 2 [cited 2023 Sep 26];9(2):7. Available from: [/pmc/articles/PMC5807885/](https://pubmed.ncbi.nlm.nih.gov/31579367/)

24. Alkhawajah HA, Alshami AM. The effect of mobilization with movement on pain and function in patients with knee osteoarthritis: a randomized double-blind controlled trial. *BMC Musculoskeletal Disord* [Internet]. 2019 Oct 18 [cited 2023 Sep 26];20(1). Available from: <https://pubmed.ncbi.nlm.nih.gov/31627723/>
25. Shen Y, Zhou Q, Sun X, Qiu Z, Jia Y, Li S, et al. The ultrasound-guided percutaneous release technique for De Quervain's disease using an acupotomy. *Front Surg* [Internet]. 2022 Jan 6 [cited 2023 Sep 26];9. Available from: </pmc/articles/PMC9852499/>

16 Anexos

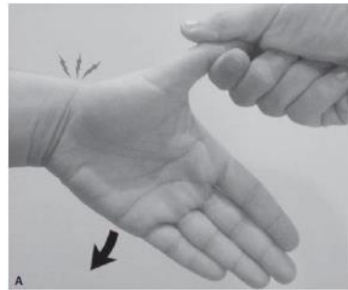
Anexo 1. Cronograma de actividades par trabajo de titulación

Actividades	Meses								
	1	2	3	4	5	6	7	8	9
Realización de oficios y recepción por parte de titulación	X	X							
Aprobación de tema		X							
Aprobación de tutor y de tipo de trabajo de titulación		X	X						
Elaboración de protocolo			X	X					
Primera Revisión				X					
Segunda Revisión					X	X			
Tercera Revisión						X	X		
Entrega en tunitin							X		
Notas de las rúbricas							X	X	
Oficios en biblioteca								X	
Trabajo final									X

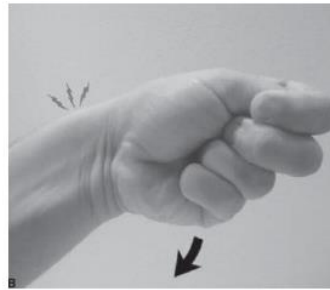
Anexo 2. Presupuesto

N	Descripción	Cantidad	Valor Unitario	Valor total
1	Plan de Internet	1	\$ 30	\$ 30
2	Computadora	1	\$ 800	\$ 800
3	Transporte	40	\$ 1	\$ 40
4	Impresiones	200	\$ 0,05	\$ 10
5	Empastado	1	\$ 25	\$ 25
6	Varios	1	\$ 80	\$ 80
7	Publicación	1	\$ 1000	\$ 1000
Total				\$ 1985

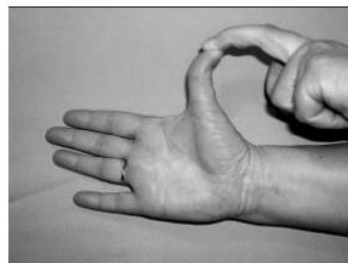
Figura 1. Maniobras de exploración para el diagnóstico de la tendinitis de Quervain



Prueba de Finkelstein; sosteniendo el pulgar mientras la mano es forzada hacia la desviación del cúbito



Prueba de Eichhoff: agarrar el pulgar en la palma de la mano mientras la muñeca está desviada del cúbito



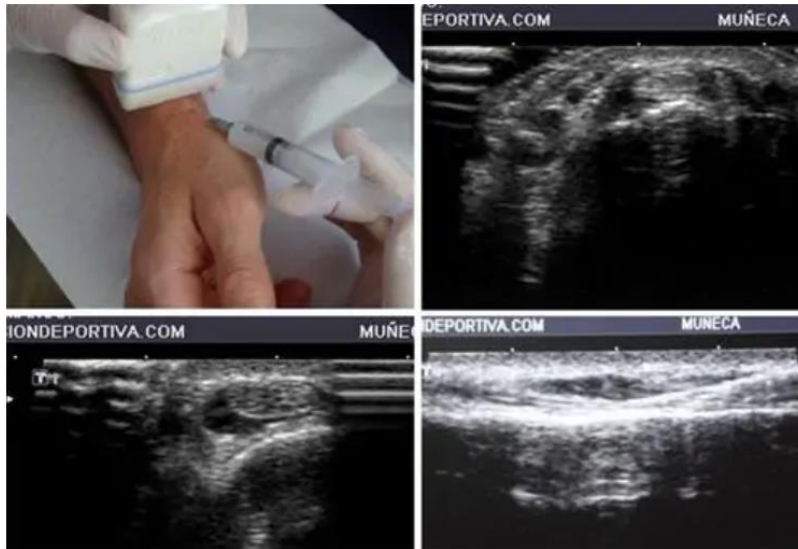Prueba de Brunelli: extensión completa del pulgar con la muñeca en desviación radial



Prueba de WHAT: se diseñó para aislar los tendones del abductor pollicis longus y del extensor pollicis brevis

Fuente: Wu F, Rajpura A, Sandher D. *Finkelstein's Test Is Superior to Eichhoff's Test in the Investigation of de Quervain's Disease. J Hand Microsurg. 2018 Aug [cited 2023 Sep 26];10(2):116.*

Figura 2. Infiltración ecoguiada de la vaina de los tendones con corticoide.



Fuente: Shen Y, Zhou Q, Sun X, Qiu Z, Jia Y, Li S, et al. The ultrasound-guided percutaneous release technique for De Quervain's disease using an acupotomy. 2022 Jan 6 [cited 2023 Sep 26];9.



Universidad
Católica
de Cuenca

**AUTORIZACIÓN DE PUBLICACIÓN EN EL
REPOSITORIO INSTITUCIONAL**

CÓDIGO: F – DB – 30

VERSION: 01

FECHA: 2021-04-15

Página 1 de 1

Jhosue Israel Rivas Palacios portador(a) de la cédula de ciudadanía N° **0350061206** . En calidad de autor/a y titular de los derechos patrimoniales del trabajo de titulación “**Actualización del diagnóstico y tratamiento de Tenosinovitis de Quervain. Revisión bibliográfica**” de conformidad a lo establecido en el artículo 114 Código Orgánico de la Economía Social de los Conocimientos, Creatividad e Innovación, reconozco a favor de la Universidad Católica de Cuenca una licencia gratuita, intransferible y no exclusiva para el uso no comercial de la obra, con fines estrictamente académicos y no comerciales. Autorizo además a la Universidad Católica de Cuenca, para que realice la publicación de éste trabajo de titulación en el Repositorio Institucional de conformidad a lo dispuesto en el artículo 144 de la Ley Orgánica de Educación Superior.

Azogues, **19 de octubre de 2023**

F:

Jhosue Israel Rivas Palacios

C.I. 0350061206