

RELIGACIÓN

R E V I S T A

Caninos impactados. Una revisión de la literatura moderna

Impacted canines. A review of modern literature

Víctor Alexander Cruz Gallegos, Lorenzo Puebla Ramos

RESUMEN

La impactación de un órgano dentario es uno de los motivos estadísticamente más comunes en la práctica diaria y su resolución ortodóncica sigue siendo un reto para el Especialista, donde un canino ocupan el segundo lugar de los dientes impactados más frecuentes con una incidencia que oscila entre el 0,8% y el 5.9%, con una relación de 3:1 para la impactación palatina y vestibular y con una frecuencia 2 veces mayor en mujeres que en hombres. Se realizó una búsqueda en diversas bases de datos digitales como: Pubmed, ScieDirect, Google Scholar, Scopus, Lilacs, Cochrane Library, Web of Science, Epistemonikos, Sage, ProQuest, y se restringió a artículos publicados desde el año 2018 hasta el 2023 sin límite de idiomas. Se aplicó la lista de verificación PRISMA, con la cual se obtuvieron y revisaron 30 artículos aptos para esta revisión. Finalmente, la literatura disponible revela que un diagnóstico preciso, una localización cuidadosa del canino impactado, una elección correcta del abordaje quirúrgico, una fijación estable y confiable del accesorio de ortodoncia, la dirección y magnitud correcta de la fuerza aplicada y un manejo conservador de los tejidos blandos conducen directamente al éxito del tratamiento.

Palabras claves: diente impactado; canino; ortodoncia, correctiva; tracción.

Víctor Alexander Cruz Gallegos 

Universidad Católica de Cuenca – Ecuador. victor.cruz.14@est.ucacue.edu.ec

Lorenzo Puebla Ramos 

Universidad Católica de Cuenca – Ecuador. lorenzo.puebla@ucacue.edu.ec

<http://doi.org/10.46652/rgn.v8i38.1112>

ISSN 2477-9083

Vol. 8 No. 38 octubre - diciembre, 2023, e2301112

Quito, Ecuador

Enviado: julio 08, 2023

Aceptado: septiembre 29, 2023

Publicado: octubre 11, 2023

Publicación Continua



ABSTRACT

The impaction of a dental organ is one of the most statistically common reasons in daily practice and its orthodontic resolution continues to be a challenge for the Specialist, where a canine is in second place among the most frequently impacted teeth with an incidence that ranges between 0.8% and 2.1%, with a ratio of 3:1 for palatal and vestibular impaction and with a frequency 2 times higher in women than in men. A search was carried out in various digital databases such as: Pubmed, ScieceDirect, Google Scholar, Scopus, Lilacs, Cochrane Library, Web of Science, Epistemonikos, Sage, ProQuest, and was restricted to articles published from 2018 to 2023 without language limit. The PRISMA checklist was applied, with which 30 articles suitable for this review were obtained and reviewed. Finally, the available literature reveals that an accurate diagnosis, careful localization of the impacted canine, correct choice of surgical approach, stable and reliable fixation of the orthodontic accessory, correct direction and magnitude of the applied force and conservative management of soft tissues lead directly to treatment success

Keywords: impacted tooth; canine; orthodontics, corrective; traction

1. Introducción

El tratamiento de ortodoncia se encamina a corregir varios tipos de maloclusiones con el fin de lograr resultados estéticos, funcionales y periodontales adecuados; sin embargo, la corrección en casos de dientes impactados suele presentar cierto grado de complejidad para lograr alcanzar los objetivos específicos del tratamiento ortodóncico planificado (Jacoby, 1983; Mathews, 2013; Cruz, 2019).

La impactación dental es la pérdida parcial o total de la emergencia del diente, que ocurre después de la edad cronológica ideal de erupción, como consecuencia de diversos factores locales, tales como: obstrucción mecánica (quistes, tumores o dientes), espacio insuficiente en las arcadas dentarias, pérdida prematura de órganos dentales deciduos, discrepancia de tamaño entre el diente y el arco, entre otras (Jacoby, 1983; McBride, 1979; Yang, 2019).

A esto se suman factores sistémicos como las alteraciones genéticas, problemas de deficiencia endócrina, deficiencia de vitamina D y una probable irradiación previa de la mandíbula o maxilar durante etapas de crecimiento y desarrollo de cada individuo; así mismo, el traumatismo en cabeza y cuello está aumentando la prevalencia de inclusión dentaria según la literatura hasta la actualidad (Jacoby, 1983; Mathews, 2013; McBride, 1979; Bishara, 1976).

El diagnóstico clínico y la localización temprana juegan un papel importante para determinar la postura en el acceso del sitio de abordaje quirúrgico y a la aplicación precisa de fuerzas mecánicas a la hora de la tracción ortodóncica; debido a que, la planificación de un diente incluido debería tener connotaciones multi e interdisciplinarias, esto permitiría que la colocación de los dispositivos de tracción produzcan menos efectos colaterales durante la aplicación de las fuerzas ortodóncicas (Bishara, 1976; D'Amico, 2003; Woloshyn, 1994; Silva, 2017).

Desde la perspectiva de las diversas escuelas de la oclusión se busca entonces una “oclusión ideal” que establezca el contacto inter-dentario respetando la morfología de cada diente, es así como, para que esto ocurra se debería considerar diversos criterios fisiológicos desde la dentición primaria que consoliden las posiciones de la dentición permanente; de tal manera, el diente clave para esta consolidación es el canino o colmillo superior que está delimitado y orientado a él orden de la masticación y los movimientos compensatorios de la articulación temporomandibular, por lo que, los caninos maxilares cumplen uno de los papeles más importantes en la oclusión y estética dentro de todo el sistema estomatognático (Carey, 1940).

Con respecto a la inclusión dentaria es bien conocido que los terceros molares mandibulares tienen una prevalencia superior al 26.77% y una proporción de inclusión de dos a uno (2:1) en relación de los terceros molares maxilares; por otra parte, y en segundo lugar se encuentran los caninos maxilares, que presentan una prevalencia de inclusión mayor al 9,98%, siendo mayor la prevalencia de inclusión de los caninos maxilares en relación de los caninos mandibulares con una relación de tres a uno (3:1) (Fardi, 2011; Jacobs., 1999; Greco M,2020). Así mismo, y siendo más específico la impactación canina se presenta en el 85 % de los casos hacia palatino y el 15 % de los casos se presenta hacia bucal o vestibular (Dachi, 1931; Grover, 1985).

El género también destaca su importancia para la investigación, debido a que, se ha observado que la inclusión se presenta con mucha más frecuencia en mujeres que en hombres, con una relación de dos a uno (2:1), y de todos los casos diagnosticados únicamente el 8% presentan una impactación bilateral maxilar (Kramer, 1970; Shapira, 1998; Kharbanda, 2009; Oliver RG, 1989). Entre las complicaciones de caninos impactados están la migración de dientes adyacentes, reabsorción dental, dolor, inflamación, y en ciertos casos quistes foliculares peri-coronarios. (Yan, 2012; Brusveen, 2012; Levander, 1988; Hartsfield, 2004; Tahmasebi, 2023).

El tratamiento de caninos impactados va relacionado directamente con la etapa diagnóstica desde medidas interceptivas en edades tempranas, la exposición quirúrgica de la corona del canino (operculectomía o exposición coronaria) para su posterior alineación ortodóncica, hasta tratamientos más invasivos en edades tardías como la exodoncia completa del canino impactado, sólo en caso sea necesario para un mayor bien común con el resto de órganos del sistema estomatognático (Dachi, 1931; Jena, 2010). De tal manera, la elección final para el tratamiento de caninos impactados será multidisciplinario y dependerá de la edad, salud bucal y la causa del problema (D’Amico, 2003; Ericson, 1988; Bedoya, 2009; Becker, 2003).

Por todo esto, el objetivo de la siguiente revisión de la literatura actual fue buscar y sintetizar la información disponible sobre este inmenso mar de conocimiento acerca de la postura, abordaje y tratamiento de los caninos impactados.

2. Metodología

Con un completo enfoque investigativo y con un sin número de información que abarca esta temática pensando en el alto porcentaje clínico de caninos impactados, su diagnóstico, pla-

nificación y opciones de tratamientos se ha realizado esta revisión actual de la literatura moderna buscando sintetizar la información y datos recientes sobre el presente tema en cuestión.

Esta revisión de la literatura enfocada en recopilar información sobre caninos impactados se realizó mediante una búsqueda “electrónica” exhaustiva en diversas bases de datos digitales como son: Pubmed, ScieceDirect, Google Académico, Scopus, Lilacs, Cochrane library, Web of Science, Epistemonikos, Sage, y ProQuest. Esta búsqueda de información se realizó a partir del año 2018 hasta el 2023, sin límites en ningún idioma. Iniciando con la pregunta de investigación toda la estrategia de búsqueda se basó en los términos Medical Subject Heading (MeSH), términos en los descriptores en Ciencias de la salud (DeCs) y términos abiertos. Además, se utilizaron descriptores controlados e indexados para cada una de las bases de datos, de esta revisión de alcance, uniéndolos con operadores booleanos OR, AND, y NOT (Tabla 1) (Figura 1).

Tabla 1. Estrategia de búsqueda en bases de datos digitales (Palabra claves o descriptores de recolección en las bases de datos electrónicas).

PUBMED	((impacted tooth[MeSH Terms]) AND (Cuspid[MeSH Terms])) AND (Orthodontics, Corrective[MeSH Terms]) AND (Traction[MeSH Terms]) Total=13
LILACS	Impacted tooth (Word) and Cuspid (Word) and Traction (Word) and Orthodontics (Word) and Cuspid (Word) Total=44
Scopus	((impacted tooth[MeSH Terms]) AND (Cuspid[MeSH Terms])) AND (Orthodontics, Corrective[MeSH Terms]) AND (Traction[MeSH Terms]) Total =7
Cochrane	((impacted tooth[MeSH Terms]) AND (Cuspid[MeSH Terms])) AND (Orthodontics, Corrective[MeSH Terms]) AND (Traction[MeSH Terms]) Total=5
Epistemonikos	(title:(title:(Traction) OR abstract:(Traction)) AND (title:(Canine impacted) OR abstract:(Canine impacted))) OR abstract:(title:(Traction) OR abstract:(Traction)) AND (title:(Canine impacted) OR abstract:(Canine impacted))) Total=4
SAGE	((ALL=(canine)) AND ALL=(impacted tooth)) AND ALL=(traction)) AND ALL=(Orthodontics) Total=50
Science Direct	Impacted tooth and Cuspid and Traction and Orthodontics and Cuspid Total=7
Web Of Science	((ALL=(canine)) AND ALL=(impacted tooth)) AND ALL=(traction)) AND ALL=(Orthodontics) Total= 46
Google Academic	((impacted tooth[MeSH Terms]) AND (Cuspid[MeSH Terms])) AND (Orthodontics, Corrective[MeSH Terms]) AND (Traction[MeSH Terms]) Total 161
ProQuest	((impacted tooth[MeSH Terms]) AND (Cuspid[MeSH Terms])) AND (Orthodontics, Corrective[MeSH Terms]) AND (Traction[MeSH Terms]) Total=9

Fuente: Propia, 2023.

Para la selección de estudios de interés, se basó en los siguientes criterios de inclusión y exclusión:

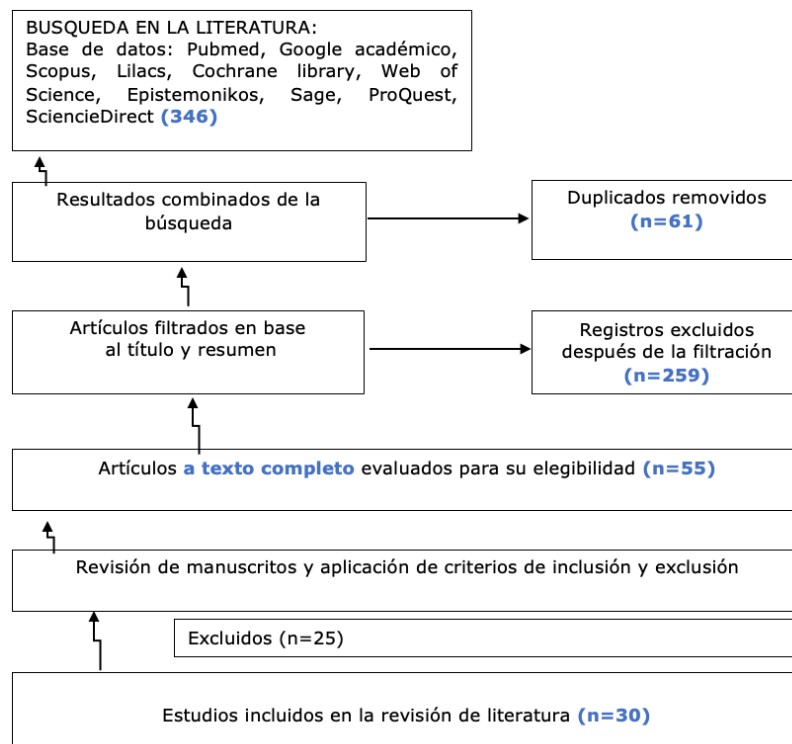
Criterios de inclusión:

- Estudios clínicos controlados aleatorizados (ECA).
- Estudios clínicos controlados aleatorizados enmascarados (ECAe).
- Estudios de revisión de literatura.
- Estudios de revisión sistemática con y sin meta-análisis.
- Artículos en inglés relacionados con caninos impactados.
- Artículos en portugués relacionados con caninos impactados.
- Artículos en español relacionados con caninos impactados.
- Estudios de elementos finitos.

Criterios de exclusión:

- Libros.
- Publicaciones realizadas antes del **2017**.
- Artículos que hablen exodoncias de caninos impactados.
- Tesis.
- Estudios epidemiológicos.
- Cartas al editor.
- Artículos **sin su texto completo** y que no se han podido contactar con el editor.
- Artículos que no estén en las revistas indexadas.

Figura 1. Diagrama de flujo de selección de artículos.



Nota. Desarrollo de flujo de trabajo. Fuente: Propia, 2023.

Aspectos éticos

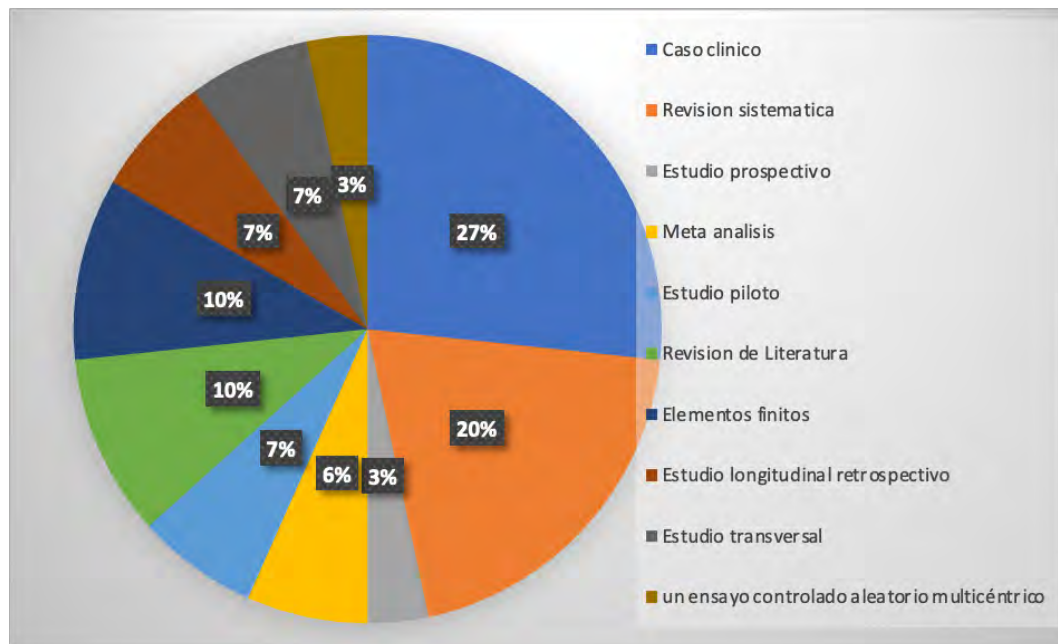
Esta investigación es considerada sin riesgos alguno, debido a que se trata de un estudio secundario cuya fuente es netamente documental por lo que no se requiere de ningún consentimiento informado ya que no hubo ninguna intervención clínica ni se experimentó con seres vivos.

3. Desarrollo

En esta revisión se logó establecer un base de datos científicos siendo: 13 artículos de Pud-Med, 44 artículos de Lilacs, 7 artículos de Scopus, 5 artículos de Cochrane Library, 4 artículos de Epistemonikos, 50 artículos de Sage Journal, 7 artículos de Sciencie Direct, 46 artículos de Web of Science, 161 artículos de Google Académico, 9 artículos en ProQuest, estableciendo un total de $n=346$ artículos científicos. Se considero en porcentajes los siguientes estudios: 27% reporte de casos clínicos, 20% revisiones sistemáticas, 7% estudios prospectivos, estudios longitudinales retrospectivos, y estudios pilotos, con un 10% estudios de elementos finitos y revisiones de literatura, con un 6% meta análisis y con un 3% estudios transversales y ensayos controlados aleatorizados multicéntricos. (Figura 2). Luego de esta selección, se eliminó la bibliografía duplicada,

quedando 314 artículos. Después de verificar todos los registros, se excluyeron 255 estudios que no cumplieron con los criterios de selección, lo que resultó en 30 artículos adecuados para esta revisión de la literatura.

Figura 2. Porcentaje de los tipos de estudios de los artículos seleccionados (Gráfico estadístico de los tipos de estudio incluidos en esta revisión)



Fuente: Propia, 2023.

Los caninos son la “piedra angular” y con la mayor relevancia en toda la cavidad oral, para mantener y establecer la estética, forma y función de todo el sistema estomatognático (Bishara, 1976; De Araujo, 2020).

Todo el diagnóstico de esa impactación dental se va a realizar mediante exámenes clínicos y radiográficos exhaustivo, para determinar la correcta ubicación, su planificación y su intervención quirúrgica y ortodóncica (Koutzoglou, 2013; De Araujo, 2020).

El canino maxilar tiene el periodo de desarrollo más complejo y largo, así como el recorrido más accidentado y extenso para recorrer desde su formación hasta llegar a su destino final en una correcta oclusión. Donde su impactación crea problemas funcionales y estéticos, donde también se pueden generar reabsorciones radiculares de dientes adyacentes como primer efecto adverso (Sosars, 2020; Ahmed, 2021; Ullaguari-Landeta, 2021).

El diagnóstico “temprano” es completamente fundamental para evitar complicaciones adversas, donde una de las más preocupantes es la reabsorción radicular de dientes adyacentes (incisivos centrales y laterales) (Peck S., 1994). Con la digitalización del diagnóstico en ortodoncia, la CBCT ha llegado para ampliar nuestra capacidad de planificación y una reducción completa de la

necesidad de una radiografía convencional (ortopantomograma), lateral de cráneo, posteroanterior, radiografía oclusal maxilar y una periapical intraoral. CBCT crea datos 3D con una dosis de radiación absorbida menor (0,068 MsV) que la TC convencional (0,600 MsV) (Chauhan, 2022).

Además, es importante considerar que para un diagnóstico preciso de un canino impactado la CBCT ofrece múltiples vistas (anterior, coronal, axiales) más una reconstrucción en tercera dimensión (3D), donde la evolución posicional en relación con dientes adyacentes nos va a proporcionar mayor grado de seguridad en comparación a un tratamiento con imágenes en 2D (Alqerban, 2014; Cacciatore, 2018).

Tenemos un sin número de mediciones” radiográficas” para clasificar una impactación canina donde los más utilizados tenemos: un ángulo formado por la línea media y el eje mayor del canino, ángulo formado por los ejes del incisivo lateral y canino, ángulo formado por el plano oclusal y el eje mayor del canino, y la distancia perpendicular entre el plano oclusal, la cúspide canina y la línea media (Indu Ravi, 2021).

Donde Indu et.al., (2021) no indicó que el ángulo formado por el eje largo del canino y la línea media con un valor de 19.9° y superior (IC del 95% de 6.68 a 33.15), el ángulo formado por el eje largo del canino y el incisivo lateral con un valor de 20.01° y superior (IC del 95% de 7.52 a 32.51) favoreció la impactación canina. El tratamiento y la intervención para un canino impactado va a requerir un abordaje multidisciplinario; de tal manera, la cirugía es un paso fundamental, donde su objetivo es la alineación del diente sin un daño periodontal (Becker, 2015).

Por esto la elección del método para la exposición quirúrgica del canino impactado tiene sus bases en el pronóstico del tejido periodontal que va a rodear al diente a traccionar, por lo tanto, en la evidencia científica nos informa que el procedimiento quirúrgico y ortodóncico debe ser lo más semejante al proceso natural de erupción (De Araujo, 2020; Smailiene, 2013).

El tratamiento quirúrgico y ortodóncico más comúnmente para la corrección de una impactación de un canino desplazado palatinamente, es mediante una exposición quirúrgica cerrada o abierta (De Araujo, 2020).

La intervención “cerrada” implica la elevación del colgajo, una eliminación limitada de hueso más la unión del accesorio a la corona expuesta con una mucosa palatina superpuesta, lo que va a permitir una alineación del diente debajo de la misma (De Araujo, 2020). Mientras que la intervención “abierta” va a consistir en levantar el colgajo y retirar el hueso y la mucosa, donde luego de retirar todo el paquete quirúrgico se espera la erupción espontánea del órgano dental, con una erupción lo suficientemente adecuada como para cementar el accesorio de ortodoncia y se iniciaría con la tracción sobre la mucosa (De Araujo, 2020).

Si comparamos el aspecto periodontal luego de la exposición quirúrgica en las dos técnicas, nos han presentado que no existe una diferencia significativamente estadística ($p > 0,05$) para recesiones gingivales y la profundidad de sondaje (Parkin, 2013; Smailiene, 2013). Donde la evidencia actualmente disponible aun es incierta para definir si las posibles complicaciones post

intervención quirúrgica puedan comprometer el tejido periodontal. Algunos autores, luego de su investigación plantean la hipótesis de que el cambio periodontal “severa” puede deberse a: cambio en las condiciones de higiene, zonas de presión, fuerzas, o la exposición quirúrgica completa de la corona (Grenga, 2021).

La tracción de un canino maxilar en dirección palatina nos va a evitar la pérdida de hueso alveolar vestibular, además de evitar el contacto con las raíces de los dientes adyacentes (RM., 2019; Modi P, 2016). También nos mencionan que los caninos impactados palatinamente involucran menos destrucción del aparato periodontal en comparación con caninos desplazados vestibularmente. Aquí un abordaje palatino nos evita lesiones en la encía adherida vestibular y previene recesiones gingivales con una disminución de acumulo de placa bacteriana. Aquí juega un papel importante la cementación del accesorio ortodóntico, el cual debe cumplir con su función de ser el conector de fuerzas para la tracción durante todo el proceso (Pignoly, 2016).

En una investigación de elementos finitos, sus resultados nos sugieren que para producir una menor tensión a nivel de incisivos laterales y premolares adyacentes la dirección de fuerza “a elegir” sería dista, vertical o combinación de ambas para alejar la corona canina de las raíces de sus dientes adyacentes. Con esto logramos que el canino este más cerca del arco para una activación en dirección bucal (Zeno, 2019; Zhang, 2008).

Un anclaje posterior primario o con un accesorio redujo la tensión de los dientes adyacentes a través de un voladizo anclado en una barra transpalatina, por lo tanto, se redujo los posibles efectos secundarios sobre los molares de anclaje (intrusión, vestibularización etc.) (Zeno, 2019; Ericson, 2022).

Con una fuerza de tracción de un canino impactado hacia cavidad bucal de más de 20 a 26 gramos ya se considera “excesiva” donde está ya influye en la isquemia del periodonto y si esta persiste durante más de 6 a 8 semanas puede llegar a estimular un proceso de reabsorción radicular patológica (Maltha, 2004; Greco, 2022). Una de las preguntas que nos hacemos a la hora de buscar una posible solución para evitar una impactación de un canino es: ¿La extracción interceptivas de múltiples dientes primarios aumenta las posibilidades de erupción espontánea de caninos maxilares permanentes ubicados palatal o centralmente en la cresta alveolar? (AlWadiyah, 2020).

Siempre será deseable un tratamiento interceptivo y especialmente en caninos permanentes maxilares con una erupción ectópica, por lo que, con toda la información actual y trabajando con un “protocolo de doble extracción” (caninos y primer molar deciduos) no se encontró un beneficio estadísticamente significativo en relación a una erupción exitosa de un canino desplazado ectópicamente en cualquier dirección del espacio, donde se hizo un seguimiento después de los 14.8 meses y 24 meses. Pero nos sugieren un periodo post intervención de aproximadamente “12 meses” como un tiempo apropiado para empezar a construir un plan de tratamiento para ese paciente (AlWadiyah, 2020; Bonetti, 2011).

Últimamente se ha establecido una ley de proporcionalidad completamente “directa”, en la que se involucra el tiempo de alineación de un canino impactado maxilar palatinamente con la longitud de su camino de erupción. Por esto, la longitud del camino de erupción de caninos desplazados palatina o vestibularmente pueden diferir en su diagnóstico y planificación de tracción e intervenciones quirúrgicas a tomar en cuenta (Schubert, 2018; Migliorati, 2021). En un estudio comparativo que investigó la pérdida de anclaje usando un TAP convencional en comparación con un dispositivo de anclaje temporal, donde se observó un movimiento hacia mesial mínimo a nivel de primeros molares superiores cuando se colocaron los mini-tornillos y se activaron pasivamente mientras que del otro lado se observó aproximadamente 2.5mm de movimiento hacia mesial de los primeros molares cuando se utilizó un arco trans-palatino convencional (Migliorati, 2021; Sharma, 2012).

Curiosamente es válido entender que la pérdida de anclaje es una consideración “importante”, pero no para el movimiento absoluto del canino impactado, sino más bien en términos de eficacia de todo el tratamiento, es decir, que en una investigación de Migliorati et al. (2021), ningún de los dispositivos de anclaje temporal se perdió y su fuerza se mantuvo estable durante toda la tracción mientras que el arco transpalatino convencional provocó una inclinación de los molares clínicamente observable. También nos informan que se encontró un movimiento radicular que va desde los 0.4mm a 0.8mm por mes, mientras que el movimiento coronal del canino impactado iba en promedio desde 1.08mm y 1.96mm por mes (Migliorati, 2021; Servais, 2018). La elección de la tracción ortodoncia es sinónimo de un tratamiento óptimo, evitando la extracción completa del diente impactado (Yang, 2019).

4. Conclusión

Con todos los hallazgos actuales, ha quedado claro que en la literatura falta más investigación de calidad que se convierta en evidencia base clínica o al menos una previsibilidad de las diferentes opciones de tratamiento en los cuadros clínicos de caninos incluidos; así mismo, un tratamiento ortodóntico interceptivo podría llegar a mejorar la posición de los caninos desplazados palatinamente y en consecuencia reducir las posibilidades de su impactación.

Por otra parte, la tasa de éxito de tratamiento de los caninos incluidos dependería significativamente del diagnóstico temprano y de acuerdo con la etapa de dentición; entonces, es prudente mencionar que un manejo multidisciplinario que se enfoque en la función y estética, en el que se combinen diversas medidas interceptivas, tracción ortodóntica e intervención quirúrgica, ayudaría a alcanzar los objetivos ideales de tratamiento. Es así como, los ortodoncistas cuentan con variada literatura acerca de los sistemas mecanismos de tracción de un canino incluido; tal vez, algunos son fáciles de confeccionar, otros tienen un costo económicamente bajo y una buena estabilidad, otros son más agradables y/o mejor adaptables en algunos casos; sin embargo, el método de tracción adecuado de un diente incluido responderá a las necesidades y los intereses individuales de cada paciente.

Por último, si bien es cierto que la literatura permite escoger el método, también es posible afirmar y ser enfático en el obligatorio seguimiento de la secuencialidad de pasos para la recuperación de un canino incluido, estos son:

- a. Diagnóstico preciso.
- b. Evaluación y localización cuidadosa del canino incluido.
- c. Elección del abordaje quirúrgico.
- d. Selección de método de fijación del accesorio ortodóntico (estabilidad).
- e. Selección de método de tracción (dirección y magnitud)
- f. Manejo conservador de tejidos blandos.

Referencias

- Ahmed, A., Fida, M., & Sukhia, R.H. (2021). Cephalometric predictors for optimal soft tissue profile outcome in adult Asian class I subjects treated via extraction and non-extraction. A retrospective study. *International Orthodontics*, 19(4), 641–651. <https://doi.org/10.1016/J.ORTHO.2021.08.002>
- Albagieh, H., Alomran, I., Binakresh, A., Alhatarisha, N., Almeteb, M., Khalaf, Y., Alqublan, A., & Alqahatany, M. (2023). Occlusal splints-types and effectiveness in temporomandibular disorder management. *Saudi Dental Journal*, 35(1), 70–79. <https://doi.org/10.1016/j.sdentj.2022.12.013>
- Alessandri Bonetti, G., Zanarini, M., Incerti Parenti, S., Marini, I., & Gatto, M.R. (2011a). Preventive treatment of ectopically erupting maxillary permanent canines by extraction of deciduous canines and first molars: A randomized clinical trial. *American Journal of Orthodontics and Dentofacial Orthopedics*, 139(3), 316–323. <https://doi.org/10.1016/J.AJODO.2009.03.051>
- Alessandri Bonetti, G., Zanarini, M., Incerti Parenti, S., Marini, I., & Gatto, M.R. (2011b). Preventive treatment of ectopically erupting maxillary permanent canines by extraction of deciduous canines and first molars: A randomized clinical trial. *American Journal of Orthodontics and Dentofacial Orthopedics*, 139(3), 316–323. <https://doi.org/10.1016/J.AJODO.2009.03.051>
- Alqerban, A., Willems, G., Bernaerts, C., Vangastel, J., Politis, C., & Jacobs, R. (2014). Orthodontic treatment planning for impacted maxillary canines using conventional records versus 3D CBCT. *European Journal of Orthodontics*, 36(6), 698–707. <https://doi.org/10.1093/EJO/CJT100>
- Andreasen, G.F. (1971). A review of the approaches to treatment of impacted maxillary cuspids. *Oral Surgery, Oral Medicine, Oral Pathology*, 31(4), 479–484. [https://doi.org/10.1016/0030-4220\(71\)90344-6](https://doi.org/10.1016/0030-4220(71)90344-6)
- Ariji, Y., & Ariji, E. (2017). Magnetic resonance and sonographic imagings of masticatory muscle myalgia in temporomandibular disorder patients. *Japanese Dental Science Review*, 53, 11–17. <https://doi.org/10.1016/j.jdsr.2016.05.001>

- Baad-Hansen, L., Thymi, M., Lobbezoo, F., & Svensson, P. (2019). To what extent is bruxism associated with musculoskeletal signs and symptoms? A systematic review. *Journal of Oral Rehabilitation*, 46(9), 845–861. <https://doi.org/10.1111/JOOR.12821>
- Bae, S.S., & Aronovich, S. (2018). Trauma to the Pediatric Temporomandibular Joint. *Oral and Maxillofacial Surgery Clinics*, 30(1), 47–60. <https://doi.org/10.1016/J.COMS.2017.08.004>
- Becker, A., & Chaushu, S. (2015). Surgical Treatment of Impacted Canines: What the Orthodontist Would Like the Surgeon to Know. *Oral and Maxillofacial Surgery Clinics of North America*, 27(3), 449–458. <https://doi.org/10.1016/J.COMS.2015.04.007>
- Bedoya, M.M., & Park, J.H. (2009). A review of the diagnosis and management of impacted maxillary canines. *Journal of the American Dental Association*, 140(12), 1485–1493. <https://doi.org/10.14219/jada.archive.2009.0099>
- Bishara, S. E., Kommer, D. D., McNeil, M. H., Montagano, L. N., Oesterle, L. J., & Youngquist, H. W. (1976). Management of impacted canines. *American Journal of Orthodontics*, 69(4), 371–387. [https://doi.org/10.1016/0002-9416\(76\)90207-4](https://doi.org/10.1016/0002-9416(76)90207-4)
- Bourzgui, F., Aghoutan, H., & Diouny, S. (2013). Craniomandibular disorders and mandibular reference position in orthodontic treatment. *International Journal of Dentistry*, 2013. <https://doi.org/10.1155/2013/890942>
- Brusveen, E.M.G., Brudvik, P., Bøe, O.E., & Mavragani, M. (2012). Apical root resorption of incisors after orthodontic treatment of impacted maxillary canines: A radiographic study. *American Journal of Orthodontics and Dentofacial Orthopedics*, 141(4), 427–435. <https://doi.org/10.1016/J.AJODO.2011.10.022>
- Cacciatore, G., Poletti, L., & Sforza, C. (2018). Early diagnosed impacted maxillary canines and the morphology of the maxilla: a three-dimensional study. *Progress in Orthodontics*, 19(1), 20–20. <https://doi.org/10.1186/S40510-018-0220-6>
- Chauhan, D., Datana, S., Agarwal, S. S., Vishvaroop, & Varun, G. (2022). Development of difficulty index for management of impacted maxillary canine: A CBCT-based study. *Medical Journal Armed Forces India*, 78(1), 61–67. <https://doi.org/10.1016/J.MJAFI.2020.03.013>
- Clemente-Napimoga, J.T., Silva, M.A.S.M., Peres, S.N.C., Lopes, A.H.P., Lossio, C.F., Oliveira, M.V., Osterne, V.J.S., Nascimento, K.S., Abdalla, H.B., Teixeira, J.M., Cavada, B.S., & Napimoga, M.H. (2019). Dioclea violacea lectin ameliorates inflammation in the temporomandibular joint of rats by suppressing intercellular adhesion molecule-1 expression. *Biochimie*, 158, 34–42. <https://doi.org/10.1016/J.BIOCHI.2018.12.007>
- Cruz, R.M. (2019). Orthodontic traction of impacted canines: Concepts and clinical application. *Dental Press Journal of Orthodontics*, 24(1), 74–87. <https://doi.org/10.1590/2177-6709.24.1.074-087.BBO>
- Da Silva, A.C., Capistrano, A., De Almeida-Pedrin, R.R., Cardoso, M.D.A., Conti, A.C.D. C.F., & Capelozza Filho, L. (2017). Root length and alveolar bone level of impacted canines and adjacent teeth after orthodontic traction: a long-term evaluation. *Journal of Applied Oral Science*, 25(1), 75–81. <https://doi.org/10.1590/1678-77572016-0133>
- Dachi, S.F., & Howell, F.V. (1961a). A survey of 3,874 routine full-mouth radiographs. II. A study of impacted teeth. *Oral Surgery, Oral Medicine, Oral Pathology*, 14(10), 1165–1169. [https://doi.org/10.1016/0030-4220\(61\)90204-3](https://doi.org/10.1016/0030-4220(61)90204-3)

- Dachi, S.F., & Howell, F.V. (1961b). A survey of 3,874 routine full-mouth radiographs. II. A study of impacted teeth. *Oral Surgery, Oral Medicine, Oral Pathology*, 14(10), 1165–1169. [https://doi.org/10.1016/0030-4220\(61\)90204-3](https://doi.org/10.1016/0030-4220(61)90204-3)
- de Araujo, C. M., Trannin, P. D., Schroder, A. G. D., Stechman-Neto, J., Cavalcante-Leão, B. L., Mattos, N. H. R., Zeigelboim, B. S., Santos, R. S., & Guariza-Filho, O. (2020). Surgical-Periodontal aspects in orthodontic traction of palatally displaced canines: a meta-analysis. *Japanese Dental Science Review*, 56(1), 164–176. <https://doi.org/10.1016/J.JDSR.2020.10.001>
- Greco, M., & Machoy, M. (2022). Impacted Canine Management Using Aligners Supported by Orthodontic Temporary Anchorage Devices. *International Journal of Environmental Research and Public Health* 2023, 20(1), 131. <https://doi.org/10.3390/IJERPH20010131>
- Grenga, C., Guarnieri, R., Grenga, V., Bovi, M., Bertoldo, S., Galluccio, G., Di Giorgio, R., & Barbato, E. (2021). Periodontal evaluation of palatally impacted maxillary canines treated by closed approach with ultrasonic surgery and orthodontic treatment: a retrospective pilot study. *Scientific Reports*, 11(1), 1–9. <https://doi.org/10.1038/s41598-021-82510-y>
- Jacobs, S.G. (1999). Localization of the unerupted maxillary canine: How to and when to. *American Journal of Orthodontics and Dentofacial Orthopedics*, 115(3), 314–322. [https://doi.org/10.1016/S0889-5406\(99\)70335-5](https://doi.org/10.1016/S0889-5406(99)70335-5)
- Jacoby, H. (1983). The etiology of maxillary canine impactions. *American Journal of Orthodontics*, 84(2), 125–132. [https://doi.org/10.1016/0002-9416\(83\)90176-8](https://doi.org/10.1016/0002-9416(83)90176-8)
- Jena, A.K., Duggal, R., & Parkash, H. (2010). The distribution of individual tooth impaction in general dental patients of northern india. *Community Dental Health*, 27(3), 184–186. https://doi.org/10.1922/CDH_2344JENA03
- Koutzoglou, S.I., & Kostaki, A. (2013). Effect of surgical exposure technique, age, and grade of impaction on ankylosis of an impacted canine, and the effect of rapid palatal expansion on eruption: A prospective clinical study. *American Journal of Orthodontics and Dentofacial Orthopedics*, 143(3), 342–352. <https://doi.org/10.1016/j.ajodo.2012.10.017>
- Kramer, R.M., & Williams, A.C. (1970). The incidence of impacted teeth. A survey at Harlem Hospital. *Oral Surgery, Oral Medicine, Oral Pathology*, 29(2), 237–241. [https://doi.org/10.1016/0030-4220\(70\)90091-5](https://doi.org/10.1016/0030-4220(70)90091-5)
- Levander, E., & Malmgren, O. (1988). Evaluation of the risk of root resorption during orthodontic treatment: A study of upper incisors. *European Journal of Orthodontics*, 10(1), 30–38. <https://doi.org/10.1093/EJO/10.1.30>
- Lewis, P.D. (1971). Preorthodontic surgery in the treatment of impacted canines. *American Journal of Orthodontics*, 60(4), 382–397. [https://doi.org/10.1016/0002-9416\(71\)90150-3](https://doi.org/10.1016/0002-9416(71)90150-3)
- Li, L., Stoop, R., Clijsen, R., Hohenauer, E., Fernández-De-Las-Peñas, C., Huang, Q., & Barbero, M. (2020). Criteria Used for the Diagnosis of Myofascial Trigger Points in Clinical Trials on Physical Therapy: Updated Systematic Review. *Clinical Journal of Pain*, 36(12), 955–967. <https://doi.org/10.1097/AJP.0000000000000875>
- Maltha, J.C., van Leeuwen, E.J., Dijkman, G.E.H.M., & Kuijpers-Jagtman, A.M. (2004). Incidence and severity of root resorption in orthodontically moved premolars in dogs. *Orthodontics & Craniofacial Research*, 7(2), 115–121. <https://doi.org/10.1111/J.1601-6343.2004.00283.X>

- Martín Berrocal, A., Pedro Pascual, A., Martín Baranera, M., Tinoco González, J., & Mateo Lozano, S. (2018). Relación entre síndrome de disfunción temporomandibular y síndrome de latigazo cervical tras un accidente de tráfico. Estudio de cohortes. *Fisioterapia*, 40(5), 232–240. <https://doi.org/10.1016/J.FT.2018.06.001>
- McBride, L.J. (1979). Traction—a surgical/orthodontic procedure. *American Journal of Orthodontics*, 76(3), 287–299. [https://doi.org/10.1016/0002-9416\(79\)90025-3](https://doi.org/10.1016/0002-9416(79)90025-3)
- Modi, P., Aggarwal, S., Bhatia, P., & Modi, P. (2016). Smart sliding hook as a ready to use auxillary in orthodontist's inventory. *Singapore Dental Journal*, 37, 27–32. <https://doi.org/10.1016/J.SDJ.2016.02.001>
- Montes Díaz, M.E. (2022). *Características morfológicas esqueléticas y dentoalveolares del maxilar superior, en pacientes con caninos incluidos por palatino utilizando tomografía computerizada de haz cónico: un estudio retrospectivo* [Tesis CEINDO, Univesidad San Pablo CEO]. <http://hdl.handle.net/10637/14127>
- Montiel Ramos, R. R., Cabrera, G. C., Urgiles, C. U., & Centeno, F. J. (2018). Aspectos metodológicos de la investigación Methodological aspects of the investigation Revista Científica de Investigación actualización del mundo de las Ciencias. *Revista Científica de Investigación Actualización Del Mundo de Las Ciencias*, 2(3), 194–211. [https://doi.org/10.26820/reciamuc/2.\(3\).septiembre.2018.194-211](https://doi.org/10.26820/reciamuc/2.(3).septiembre.2018.194-211)
- Oliver, R.G., Mannion, J.E., & Robinson, J.M. (1989). Morphology of the Maxillary Lateral Incisor in Cases of Unilateral Impaction of the Maxillary Canine. *Journal of Orthodontics*, 16(1). <https://doi.org/10.1179/BJO.16.1.9>
- Parkin, N.A., Milner, R.S., Deery, C., Tinsley, D., Smith, A.M., Germain, P., Freeman, J.V., Bell, S.J., & Benson, P.E. (2013). Periodontal health of palatally displaced canines treated with open or closed surgical technique: A multicenter, randomized controlled trial. *American Journal of Orthodontics and Dentofacial Orthopedics*, 144(2), 176–184. <https://doi.org/10.1016/J.AJODO.2013.03.016>
- Peck, S. (1995). The palatally displaced canine as a dental anomaly of genetic origin. *Angle Orthod*, 65, 95–102. <https://cir.nii.ac.jp/crid/1570009750039556480>
- Pignoly, M., Monnet-Corti, V., & Le Gall, M. (2016). Reason for failure in the treatment of impacted and retained teeth. *L'Orthodontie Française*, 87(1), 23–38. <https://doi.org/10.1051/ORTHODFR/2016001>
- Poluha, R.L., De La Torre Canales, G., Costa, Y.M., Grossmann, E., Bonjardim, L.R., & Conti, P.C.R. (2019). Temporomandibular joint disc displacement with reduction: a review of mechanisms and clinical presentation. *Journal of Applied Oral Science*, 27, e20180433. <https://doi.org/10.1590/1678-7757-2018-0433>
- Priyank, H., Shankar Prasad, R., Shivakumar, S., Sayed Abdul, N., Pathak, A., Cervino, G., Cicciù, M., & Minervini, G. (2023). Management protocols of chronic Orofacial Pain: A Systematic Review. *The Saudi Dental Journal*, 35(5), 395–402. <https://doi.org/10.1016/J.SDENTJ.2023.04.003>
- Ramírez-Caro, S.N., Espinosa De Santillana, I.A., & Muñoz-Quintana, G. (2015). Prevalence of temporomandibular disorders in Mexican children with mixed dentition. *Rev. Salud Pública*, 17(2), 289–299. <https://doi.org/10.15446/rsap.v17n2.27958>

- Ravi, I., Srinivasan, B., & Kailasam, V. (2021). Radiographic predictors of maxillary canine impaction in mixed and early permanent dentition – A systematic review and meta-analysis. *International Orthodontics*, 19(4), 548–565. <https://doi.org/10.1016/J.ORTHO.2021.07.005>
- Schubert, M., Proff, P., & Kirschneck, C. (2018). Improved eruption path quantification and treatment time prognosis in alignment of impacted maxillary canines using CBCT imaging. *European Journal of Orthodontics*, 40(6), 597–607. <https://doi.org/10.1093/EJO/CJY028>
- Servais, J.A., Gaalaas, L., Lunos, S., Beiraghi, S., Larson, B.E., & Leon-Salazar, V. (2018). Alternative cone-beam computed tomography method for the analysis of bone density around impacted maxillary canines. *American Journal of Orthodontics and Dentofacial Orthopedics*, 154(3), 442–449. <https://doi.org/10.1016/J.AJODO.2018.01.008>
- Sharma, M., Sharma, V., & Khanna, B. (2012). Mini-screw Implant or Transpalatal Arch-Mediated Anchorage Reinforcement during Canine Retraction: A Randomized Clinical Trial, *Journal of Orthodontics*, 39(2), 102–110. <https://doi.org/10.1179/14653121226878>
- Smailiene, D., Kavaliauskiene, A., & Pacauskiene, I. (2013). Posttreatment Status of Palatally Impacted Maxillary Canines Treated Applying 2 Different Surgical-Orthodontic Methods. *Medicina*, 49(8), 55. <https://doi.org/10.3390/MEDICINA49080055>
- Smailiene, D., Kavaliauskiene, A., Pacauskiene, I., Zasciurinskiene, E., & Bjerklin, K. (2013). Palatally impacted maxillary canines: choice of surgical-orthodontic treatment method does not influence post-treatment periodontal status. A controlled prospective study. *European Journal of Orthodontics*, 35(6), 803–810. <https://doi.org/10.1093/EJO/CJS102>
- Sosars, P., Jakobsone, G., Neimane, L., & Mukans, M. (2020). Comparative analysis of panoramic radiography and cone-beam computed tomography in treatment planning of palatally displaced canines. *American Journal of Orthodontics and Dentofacial Orthopedics*, 157(5), 719–727. <https://doi.org/10.1016/J.AJODO.2019.12.012>
- Tahmasebi, E., Mohammadi, M., Alam, M., Abbasi, K., Gharibian Bajestani, S., Khanmohammad, R., Haseli, M., Yazdani, M., Esmaili Fard Barzegar, P., & Tebyaniyan, H. (2023). The current regenerative medicine approaches of craniofacial diseases: A narrative review. *Frontiers in Cell and Developmental Biology*, 11, 1112378. <https://doi.org/10.3389/FCELL.2023.1112378>/BIBTEX
- Ullaguari-Landeta, M., & Gallegos, A. C. (2021). Tracción quirúrgica de canino retenido maxilar asociado a la presencia de un odontoma, diagnóstico radiográfico. Reporte de un caso. *Revista KIRU*, 18(1). <https://doi.org/10.24265/kiru.2021.v18n1.05>
- van Selms, M.K.A., Ahlberg, J., Lobbezoo, F., & Visscher, C.M. (2017). Evidence-based review on temporomandibular disorders among musicians. *Occupational Medicine*, 67(5), 336–343. <https://doi.org/10.1093/OCCMED/KQX042>
- Vitale, M.C., Nardi, M.G., Pellegrini, M., Spadari, F., Pulicari, F., Alcozer, R., Minardi, M., Sfondrini, M.F., Bertino, K., & Scribante, A. (2022). Impacted Palatal Canines and Diode Laser Surgery: A Case Report. *Case Reports in Dentistry*, 2022. <https://doi.org/10.1155/2022/3973382>
- Wetselaar, P., Manfredini, D., Ahlberg, J., Johansson, A., Aarab, G., Papagianni, C. E., Reyes Sevilla, M., Koutris, M., & Lobbezoo, F. (2019). Associations between tooth wear and dental sleep disorders: A narrative overview. *Journal of Oral Rehabilitation*, 46(8), 765–775. <https://doi.org/10.1111/JOOR.12807>

- Wieckiewicz, M., Boening, K., Wiland, P., Shiau, Y.Y., & Paradowska-Stolarz, A. (2015). Reported concepts for the treatment modalities and pain management of temporomandibular disorders. *Journal of Headache and Pain*, 16(1), 1–12. <https://doi.org/10.1186/S10194-015-0586-5/FIGURES/1>
- Woloshyn, H., Artun, J., Kennedy, D.B., & Joondeph, D.R. (1994). Pulpal and periodontal reactions to orthodontic alignment of palatally impacted canines. *The Angle Orthodontist*, 64(4), 257–264.
- Yan, B., Sun, Z., Fields, H., & Wang, L. (2015). Maxillary canine impaction increases root resorption risk of adjacent teeth: A problem of physical proximity. *L'Orthodontie Française*, 86(2), 169–179. <https://doi.org/10.1051/ORTHODFR/2015014>
- Yang, S., Yang, X., Jin, A., Ha, N., Dai, Q., Zhou, S., Yang, Y., Gong, X., Hong, Y., Ding, Q., & Jiang, L. (2019). Sequential traction of a labio-palatal horizontally impacted maxillary canine with a custom three-directional force device in the space of a missing ipsilateral first premolar. *The Korean Journal of Orthodontics*, 49(2), 124–136. <https://doi.org/10.4041/KJOD.2019.49.2.124>
- Zeno, K.G., El-Mohtar, S.J., Mustapha, S., & Ghafari, J.G. (2019). Finite element analysis of stresses on adjacent teeth during the traction of palatally impacted canines. *The Angle Orthodontist*, 89(3), 418–425. <https://doi.org/10.2319/061118-437.1>
- Zhang, J., Wang, X. xia, Ma, S. liang, Ru, J., & Ren, X. sheng. (2008). 3-dimensional finite element analysis of periodontal stress distribution when impacted teeth are tracted. *Hua Xi Kou Qiang Yi Xue Za Zhi = Huaxi Kouqiang Yixue Zazhi = West China Journal of Stomatology*, 26(1), 19–22. <https://europepmc.org/article/med/18357876>

AUTORES

Victor Alexander Cruz Gallegos. Odontólogo General de la Universidad UTE del Ecuador año 2017, Especialista en Ortodoncia de la Universidad Católica de Cuenca, en curso. Odontólogo Ministerio de Salud Pública del Ecuador año 2018 y 2019.

Lorenzo Puebla Ramos. Odontólogo General de la Universidad Nacional Autónoma de México, Especialista en Ortodoncia del Hospital Infantil de México Federico Gómez, Profesor de la Especialidad en Ortodoncia de la Secretaría de la Defensa Nacional de México (SEDENA)-México, Profesor Invitado de la Especialidad en Ortodoncia de la Unidad Académica de Posgrado de la Universidad Católica de Cuenca-Ecuador. Miembro de la Asociación Latinoamericana de Ortodoncia y Miembro de la Federación Mundial de Ortodoncistas.

DECLARACIÓN

Conflicto de interés

No tengo ningún conflicto de interés que declarar.

Financiamiento

Sin ayuda financiera de partes ajenas a este artículo.

Nota

El artículo es original y no ha sido publicado previamente.