



# Abordaje de imagen cardíaca multimodal en el diagnóstico y seguimiento de una fístula aorto-cavitaria

## The Approach to Multimodal Cardiac Image in the Diagnosis and Follow Up of an Aortocaval Fistula

Paola Elizabeth Alvarez Guerrero<sup>1</sup>, María Daniela Carpio Toro<sup>1</sup>, Andrés Felipe Mercado González<sup>1</sup>, María Paz Pérez Avilés<sup>1</sup>

<sup>1</sup>Universidad Católica de Cuenca. Cuenca, Ecuador.

### Resumen

Las fístulas aorto-cavitarias son malformaciones cardíacas sin datos de incidencia ni prevalencia a nivel mundial. Se presenta el caso de un paciente masculino de 45 años, asintomático, con antecedente de endocarditis infecciosa hace 15 años y sin seguimiento clínico, que acude a un control rutinario y se le ausculta un soplo cardíaco. Tras la evaluación por técnicas de imágenes cardíacas no invasivas, se observa una fístula aorto-cavitaria asociada a una anomalía en el nacimiento de las arterias coronarias. El objetivo del presente artículo fue describir la utilidad de la imagen cardíaca multimodal en la sospecha diagnóstica y confirmación de un paciente con fístula aorto-cavitaria asintomática congénita. La utilización de diversas técnicas de imagen incluye estudios no invasivos que facilitan el diagnóstico de las anomalías cardíacas y el seguimiento integral del paciente. El abordaje quirúrgico está indicado en casos determinados, el tiempo óptimo de intervención es controvertido y el seguimiento, junto con la evaluación clínica, es de gran utilidad para el diagnóstico.

**Palabras clave:** angiografía por tomografía computarizada; anomalías cardiovasculares; ecocardiografía; fístula arteriovenosa; imagen por resonancia magnética.

### Abstract

Aortocaval fistulas are cardiac malformations without any worldwide incidence or prevalence data. The case is presented of a 45-year-old male patient, asymptomatic, with a 15-year history of infective endocarditis without clinical follow-up, who attended a routine check-up and was auscultated a cardiac murmur. After assessment by noninvasive cardiac imaging techniques, an aortocaval fistula associated with an anomaly at the origin of the coronary arteries was observed. The aim of the present article was to describe the usefulness of multimodal cardiac imaging in the diagnostic suspicion and confirmation of a patient with asymptomatic congenital aortocaval fistula. The use of various imaging techniques includes noninvasive studies that facilitate the diagnosis of cardiac anomalies and comprehensive patient follow-up. The surgical approach is indicated in selected cases; optimal intervention time is controversial; and follow-up, together with clinical assessment, is of great diagnostic value.

**Keywords:** computed tomography angiography; cardiovascular anomalies; echocardiography; arteriovenous fistula; magnetic resonance image.

## Introducción

Las fístulas aorto-cavitarias (FAC) son conexiones anómalas que se forman desde los senos aórticos hacia una de las cámaras cardíacas. <sup>(1)</sup> Se desconoce la incidencia y prevalencia de esta entidad; a menudo aparece de forma incidental en los exámenes *post mortem*. <sup>(2,3,4)</sup> Las FAC pueden ser de diversas etiologías, tanto congénitas como adquiridas. <sup>(1,4)</sup> Las etiologías adquiridas por causa infecciosa lesionan la pared aórtica y la cámara cardíaca adyacente. Clínicamente, los pacientes con FAC pueden presentar desde cuadros asintomáticos hasta signos y síntomas de insuficiencia cardíaca o *shock* cardiogénico, <sup>(5)</sup> en relación con el tamaño de la fístula, la presión resultante y el flujo de derivación intracardiaca. <sup>(6)</sup> Este flujo de sangre a través de la derivación produce un soplo

continuo a la auscultación. <sup>(7)</sup>

El diagnóstico de FAC requiere una alta sospecha clínica y uso de la multimodalidad de la imagen cardíaca. La ecocardiografía es la modalidad de imagen de primera línea para el diagnóstico, el cual se sospecha mediante la determinación del tamaño de las cavidades y la presencia de dilatación de estructuras o de flujos anómalos por Doppler color. Mientras el ecocardiograma transtorácico (ETT) permite observar la presencia de masas adheridas a la válvula y la sospecha de complicaciones, como abscesos, fístulas o pseudoaneurismas, el ecocardiograma transesofágico permite la confirmación de complicaciones que sugieran el beneficio de

una intervención invasiva temprana.<sup>(5,6,7)</sup> La tomografía computarizada cardíaca y la angiografía coronaria confirman el diagnóstico en la mayoría de los casos.<sup>(8,9)</sup> La resonancia magnética cardíaca (RMC) es el estudio de elección en la estimación de los volúmenes ventriculares y la función sistólica ventricular, por lo que resulta útil para evaluar la repercusión de la malformación arterial y calcular los flujos en el corazón y grandes vasos en función de caracterizar la causa subyacente.<sup>(9,10)</sup>

El presente artículo tuvo como objetivo describir la utilidad de la imagen cardíaca multimodal en la sospecha diagnóstica y confirmación de un paciente con FAC asintomática congénita, la cual es una entidad de baja prevalencia con impacto en la toma de decisiones clínicas.

## Presentación del caso

Se presenta el caso de un paciente masculino de 45 años, sin factores de riesgo cardiovascular, con antecedente no documentado de endocarditis infecciosa (EI) hace 15 años, sin seguimiento clínico, que acude a un control anual rutinario. Mediante el examen físico se comprueba los valores de presión arterial de 112/74 mmHg, la frecuencia cardíaca de 50 latidos por minuto, la saturación de oxígeno al aire ambiente de 93 %, la frecuencia respiratoria de 14 respiraciones por minuto. Se auscultan los pulmones normales sin ruidos sobre agregados. Los ruidos cardíacos son rítmicos, regulares; soplo cardíaco de tipo sistólico-diastólico audible en el ápex. Presenta los pulsos periféricos conservados y no se detecta edema de los miembros inferiores.

El electrocardiograma muestra una bradicardia sinusal con frecuencia cardíaca de 50 latidos por minuto, eje desviado a la izquierda, QRS ancho con bloqueo completo de rama derecha y alteraciones secundarias de la repolarización con intervalo QT normal.

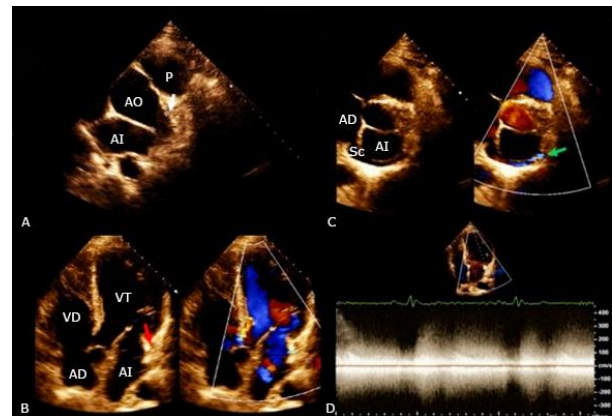
El ETT muestra la presencia de una estructura tubular de 19 mm, que nace del seno coronario izquierdo de la aorta con presencia de flujo arterial. Además, se observa un flujo turbulento sistodiastólico de alta velocidad al Doppler color hacia el surco auriculoventricular izquierdo que impresiona desembocar hacia el seno coronario (fig. 1).

Se realizó una angiotomografía coronaria que confirma la presencia de una fistula que nace a nivel proximal de la aorta ascendente con trayecto tortuoso, cuya porción media discurre cercana al surco auriculoventricular izquierdo y desemboca en el seno coronario. Además, se observa una anomalía de nacimiento de las arterias coronarias descendente anterior y circunfleja desde orificios independientes sin un tronco común, ubicados en la región proximal de la fistula (fig. 2).

Se solicita una RMC para indagar en la repercusión hemodinámica de la FAC sobre el tamaño de las cavidades cardíacas: El ventrículo izquierdo se observa dilatado e hiperdinámico; se estima un diámetro telediastólico de 59 mm y telesistólico de 33 mm; un ligero incremento del espesor anteroseptal basal (12,1 mm), pared posterior de 7,3 mm; no se observan alteraciones de la motilidad parietal; los volúmenes ventriculares se están incrementados: telediastólico de 187 ml (96,3 ml/m<sup>2</sup>) y telesistólico 70 ml (36 ml/m<sup>2</sup>); el volumen sistólico eyectivo se estima en 117 ml; la función

sistólica conservada con fracción de eyección estimada en 63 %. Además, el ventrículo derecho se encuentra dilatado con diámetro telediastólico basal de 56 mm y de base a ápex 89 mm; la contractilidad global y segmentaria son normales; los volúmenes se encuentran incrementados: telediastólico de 183 ml (94,3 ml/m<sup>2</sup>) y telesistólico de 93 ml (47,9 ml/m<sup>2</sup>).

La función sistólica está en el límite normal con fracción de eyección estimada en 49 %. Las secuencias de caracterización tisular muestran la ausencia de edema miocárdico y de realce tardío de gadolinio que excluye la presencia de fibrosis miocárdica. La secuencia de contraste de fase permitió estimar un flujo sistólico sistémico de 92 ml y pulmonar de 137 ml, por lo cual la relación Qp/Qs se estimó por este método en 1,48, en relación con un cortocircuito de repercusión hemodinámica intermedia (fig. 3).



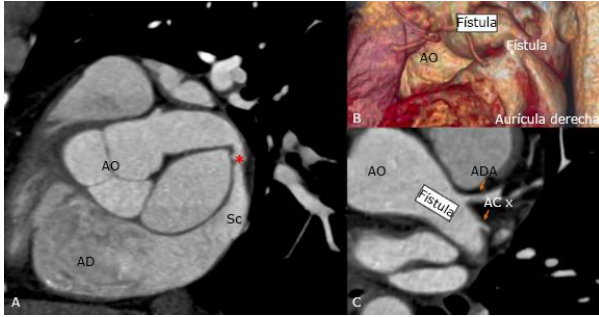
Leyenda: AO = Aorta; AI = aurícula izquierda; AD = aurícula derecha; P = arteria pulmonar; VI = ventrículo izquierdo; VD = ventrículo derecho; Sc = Seno coronario.

Nota al pie: A: Eje corto de grandes vasos, presencia de estructura tubular de 19 mm que nace del seno coronario izquierdo (flecha blanca). B: Vista de 4 cámaras apical del corazón, presencia de flujo turbulento cercano al surco auriculoventricular izquierdo con presencia de *aliasing* (flecha roja). C: Flujo impresiona desembocar en el seno coronario (flecha verde) y posteriormente a la aurícula derecha. D: Doppler continuo. Flujo sistodiastólico de alta velocidad.

**Fig. 1** – Ecocardiograma transtorácico.

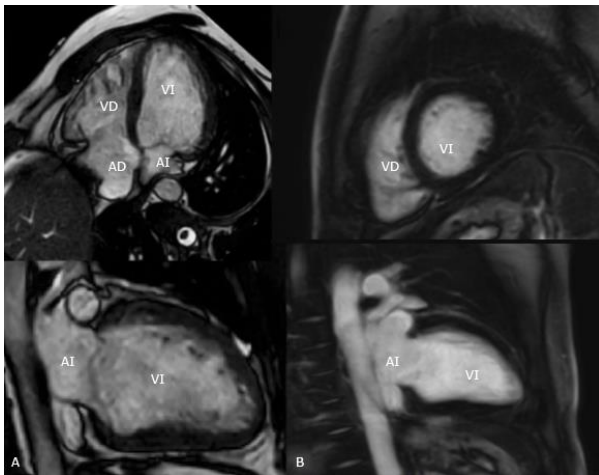
Los biomarcadores cardíacos mostraron una troponina negativa y un Pro-Péptido Natriurético Tipo B dentro de la normalidad. Un ecocardiograma de estrés físico mostró buena tolerancia al ejercicio con una prueba submáxima sin la presencia de síntomas ni signos de isquemia miocárdica ni alteraciones de la contractilidad inducibles. Los parámetros de función diastólica no presentaron cambios significativos. La presión sistólica pulmonar no pudo ser cuantificada en el máximo esfuerzo, sin embargo, durante el estudio el ventrículo derecho no presentó signos de sobrecarga aguda de presión ni cambios significativos en la función sistólica.

Posterior a la valoración por un equipo multidisciplinario se decide seguir una conducta expectante y realizar el seguimiento clínico estrecho con la finalidad de elegir el mejor momento quirúrgico. Hasta el momento el paciente se encuentra asintomático, en seguimiento, con buena clase funcional NYHA I, sin evidencia de alteraciones del ritmo cardíaco.



Leyenda: AO = aorta; AD = aurícula derecha; ADA = arteria descendente anterior; ACx = arteria circunfleja; Sc = seno coronario. Nota al pie: A: Reconstrucción en plano oblicuo de la fistula aortocavitaria; se observa un punto de máximo estrechamiento hacia la porción media (asterisco rojo) que desemboca al seno coronario. B: Reconstrucción tridimensional renderizada de la fistula. C: Nacimiento anómalo del sistema coronario izquierdo, arteria descendente anterior y circunfleja se originan con ausencia de tronco común de la región proximal de la fistula (flechas en naranja).

**Fig. 2** – Angiotomografía computada cardíaca.



Leyenda: AI = aurícula izquierda; AD = aurícula derecha; VI = ventrículo izquierdo; VD = ventrículo derecho.

Nota al pie: A: Imágenes en secuencia cine de 4 cámaras (extremo superior izquierdo) y de 2 cámaras (extremo inferior izquierdo). Dilatación de cavidades cardíacas con función sistólica biventricular normal. B: Imágenes de realce tardío de gadolinio en vista de eje corto (extremo superior derecho) y de 2 cámaras (extremo inferior derecho). Ausencia de fibrosis a nivel miocárdico.

**Fig. 3** – Resonancia magnética cardíaca.

## Discusión

Se han reportado casos de FAC secundarias a la EI que llegan a lesionar la pared aórtica como la etiología más común, sin embargo, no existen detalles precisos sobre el desarrollo de trayectos fistulosos de causa congénita, como el que se presenta.<sup>(1)</sup> La ecocardiografía es el estudio de elección en el diagnóstico de esta anomalía cardíaca, pero cabe destacar la importancia de otras técnicas de imagen como la angiotomografía y la RMC, que permiten la identificación

anatómica precisa del trayecto fistuloso y la evaluación de sus repercusiones.<sup>(9)</sup>

A pesar de que la mayoría de los pacientes son asintomáticos, se evidencian soplos continuos en casos de FAC diagnosticadas mediante la ecocardiografía.<sup>(2)</sup> Galeas y otros señalan que el curso clínico de la FAC es característico de una insuficiencia cardíaca rápidamente progresiva, que puede ocasionar repercusión hemodinámica dependiente del tamaño y la ubicación de la FAC.<sup>(3)</sup> Aunque en estos pacientes se pueden identificar síntomas con las pruebas de esfuerzo, los biomarcadores determinan signos de daño precoz cardíaco, independientemente de las manifestaciones clínicas.<sup>(4)</sup> Sin embargo, en el presente caso se identifica la repercusión hemodinámica secundaria a la FAC mediante la RMC, con dilatación de las cavidades cardíacas y volúmenes cardíacos incrementados, mientras que los biomarcadores no detallan daño precoz. Por lo tanto, la decisión clínica dependerá de los reportes del seguimiento. Cuando la causa de esta entidad es congénita, como presumiblemente ocurre en este caso, el ETT es el método diagnóstico inicial. No obstante, la implementación de otras técnicas de imagen surge con la finalidad de encontrar complicaciones que repercuten en la calidad de vida del paciente.<sup>(6)</sup>

Se reportan datos de la incidencia y prevalencia de FAC secundarias a causas adquiridas como la EI, la cual desencadena la formación de trayectos fistulosos.<sup>(7)</sup> Anguera reportó 76 casos de FAC diagnosticados por ecocardiografía, con la detección de los trayectos fistulosos en el 53 % de los casos de EI de válvula nativa y en el 97 % de los casos de EI de válvula protésica.<sup>(6)</sup> En estudios previos se ha descrito la utilidad de la angiotomografía coronaria y de la ETT en el diagnóstico posoperatorio de una FAC y la ecocardiografía es la prueba de oro en la identificación de anomalías cardíacas sin la necesidad de un abordaje quirúrgico.<sup>(8,10)</sup> La discusión con el equipo multidisciplinario está indicada en todos los casos para determinar aquellos pacientes que se beneficiarán de una estrategia invasiva temprana. Las FAC pequeñas se cierran espontáneamente, mientras que el seguimiento estrecho y el mejor momento de intervención continúa siendo un reto en esta entidad.

El presente caso muestra el aporte de las técnicas de imagen cardíaca no invasivas como complemento a la evaluación clínica en pacientes con FAC. Si bien existe un antecedente no documentado de EI, no se puede asegurar con precisión que se trate de la causa de esta entidad, pues los estudios de imagen sugieren una alteración congénita debido al nacimiento anómalo e independiente de las arterias descendente anterior y circunfleja, sin tener relación clara con el antecedente de EI.

## Conclusiones

El diagnóstico de FAC requiere de una alta sospecha clínica y un uso racionalizado y enfocado de las técnicas de imagen cardíaca no invasivas. En el caso descrito la angiotomografía confirma la presencia de una FAC de gran tamaño con repercusión hemodinámica en un paciente asintomático. El seguimiento clínico y por imagen permitirán elegir el mejor momento para su intervención.

## Referencias bibliográficas

1. Tan CQY, Chan DB, Grant RW, Manganas C. Serratia Marcescens Infective Endocarditis Complicated by Aortic Root Abscess and Aorta to Right Atrial Fistula. *Heart Lung Circ.* 2021;30(4):e59-e60. DOI: <http://doi.org/10.1016/j.hlc.2020.09.941>.
2. Foster TJ, Amin AH, Busu T, Patel K, Farjo P, Hallak AA, *et al.* Aorto-cardiac fistula etiology, presentation, and management: A systematic review. *Heart Lung.* 2020;49(3):317-23. DOI: <http://doi.org/10.1016/j.hrtlng.2019.11.002>
3. Galeas JN, Pérez IE, Villablanca PA, Chahal H, Jackson R, Taub CC. Aortocavitary fistula as a complication of infective endocarditis and subsequent complete heart block in a patient with severe anemia. *J Community Hosp Intern Med Perspect.* 2015;5(6):29446. DOI: <http://doi.org/10.3402/jchimp.v5.29446>
4. Fierro EA, Sikachi RR, Agrawal A, Verma I, Ojrzanowski M, Sahni S. Fístulas aortoauriculares: una revisión contemporánea. *Cardiol Rev.* 2018;26:137-44. DOI: <http://doi.org/10.1097/CRD.000000000000182>
5. Archer TP, Mabee SW, Baker PB, Orsinelli DA, Leier CV. Aorto-left atrial fistula. A reversible cause of acute refractory heart failure. *Chest.* 1997;111(3):828-31. DOI: <http://doi.org/10.1378/chest.111.3.828>
6. Anguera I, Miro JM, Vilacosta I, Almirante B, Anguita M, Muñoz P, *et al*; Aorto-cavitary Fistula in Endocarditis Working Group. Aorto-cavitary fistulous tract formation in infective endocarditis: clinical and echocardiographic features of 76 cases and risk factors for mortality. *Eur Heart J.* 2005;26(3):288-97. DOI: <http://doi.org/10.1093/eurheartj/ehio34>
7. Shaw M, Pandey NN, Sharma A, Kumar S. Trifoliate sinus of Valsalva pseudoaneurysms with aortocavitary fistula: a critical complication of infective endocarditis. *BMJ Case Rep.* 2019;12(6):e230759. DOI: <http://doi.org/10.1136/bcr-2019-230759>
8. Hirata K, Fukuyama A, Tengan T, Takara H. Aorto-right pulmonary venous fistula after mitral valve replacement for prosthetic mitral valve infective endocarditis: a case report. *Eur Heart J Case Rep.* 2019 Sep 1;3(3):140. DOI: <http://doi.org/10.1093/ehjcr/ytz140>
9. Sánchez-Nadales A, Celis-Barreto V, Khan A, Anampa-Guzman A, Olanipekun O. Aorto-cavitary fistula to the left ventricle with severe aortic regurgitation as a complication of prosthetic valve infective endocarditis: a novel report. *Oxf Med Case Reports.* 2020;2020(12):109. DOI: <http://doi.org/10.1093/omcr/omaa109>
10. Ko SM, Hwang SH, Lee HJ. Role of Cardiac Computed Tomography in the Diagnosis of Left Ventricular Myocardial Diseases. *J Cardiovasc Imaging.* 2019;27(2):73-92. DOI: <https://doi.org/10.4250/jcvi.2019.27.e17>

## Conflicto de intereses

Los autores declaran que no tienen conflicto de intereses.

DIRECCION PARA CORRESPONDENCIA: Paola Elizabeth Alvarez Guerrero, Universidad Católica de Cuenca, Cuenca, Ecuador. Email: [pao\\_alvarezg1@hotmail.com](mailto:pao_alvarezg1@hotmail.com)



Esta obra está bajo una [licencia de Creative Commons Reconocimiento-No Comercial 4.0 Internacional](https://creativecommons.org/licenses/by-nc/4.0/).