



UNIVERSIDAD
CATÓLICA
DE CUENCA

UNIVERSIDAD CATÓLICA DE CUENCA

Comunidad Educativa al Servicio del Pueblo

UNIDAD ACADÉMICA DE SALUD Y BIENESTAR

CARRERA DE MEDICINA

**“TÉCNICA QUIRÚRGICA DE GANZ PARA TRATAMIENTO DE
DISPLASIA CONGÉNITA DE CADERA”**

**TRABAJO DE TITULACIÓN PREVIO A LA OBTENCIÓN DEL
TÍTULO DE MÉDICO**

AUTOR: MATEO TEODORO MONTESINOS GUERRERO

DIRECTOR: DR. FRANKLIN XAVIER BRAVO AGUILAR

CUENCA - ECUADOR

2021

DIOS, PATRIA, CULTURA Y DESARROLLO



UNIVERSIDAD CATÓLICA DE CUENCA

Comunidad Educativa al Servicio del Pueblo

UNIDAD ACADÉMICA DE SALUD Y BIENESTAR

CARRERA DE MEDICINA

**“TÉCNICA QUIRÚRGICA DE GANZ PARA
TRATAMIENTO DE DISPLASIA CONGÉNITA DE
CADERA”**

**TRABAJO DE TITULACIÓN PREVIO A LA OBTENCIÓN DEL
TÍTULO DE MÉDICO**

AUTOR: MATEO TEODORO MONTESINOS GUERRERO

DIRECTOR: DR. FRANKLIN XAVIER BRAVO AGUILAR

CUENCA - ECUADOR


2021

DIOS, PATRIA, CULTURA Y DESARROLLO

DECLARATORIA DE AUTORÍA Y RESPONSABILIDAD

Mateo Teodoro Montesinos Guerrero portador(a) de la cédula de ciudadanía N° **0105500060**. Declaro ser el autor de la obra: “**Técnica Quirúrgica de Ganz para Tratamiento de Displasia Congénita de Cadera**”, sobre la cual me hago responsable sobre las opiniones, versiones e ideas expresadas. Declaro que la misma ha sido elaborada respetando los derechos de propiedad intelectual de terceros y eximo a la Universidad Católica de Cuenca sobre cualquier reclamación que pudiera existir al respecto. Declaro finalmente que mi obra ha sido realizada cumpliendo con todos los requisitos legales, éticos y bioéticos de investigación, que la misma no incumple con la normativa nacional e internacional en el área específica de investigación, sobre la que también me responsabilizo y eximo a la Universidad Católica de Cuenca de toda reclamación al respecto.

Cuenca, **01 de diciembre de 2021**

F: 

Mateo Teodoro Montesinos Guerrero

C.I. 0105500060

DEDICATORIA

Esta revisión bibliográfica está dedicada a mis padres Teodoro y Mónica, a mi abuelita Tania quienes, con su esfuerzo y amor, me han permitido alcanzar un sueño más, gracias por inculcar en mí el ejemplo del esfuerzo y la humildad, de no rendirme ante las adversidades porque Dios y la Madre Dolorosa siempre estarán conmigo. A mis hermanos Juan José y Daniel, por su cariño y apoyo durante estos años, por estar conmigo en todo momento.

AGRADECIMIENTO

Mi más profundo y sincero agradecimiento al Dr. Franklin Xavier Bravo Aguilar, principal colaborador durante todo este proceso, quien con su dirección, conocimiento, consejos y enseñanzas permitió el desarrollo y la culminación de este trabajo. De igual manera, al Dr. Juan José Montesinos Guerrero, quien me brindo apoyo y consejos sobre la Osteotomía periacetabular de Ganz. Finalmente, mis agradecimientos a la Universidad Católica de Cuenca, a toda la Facultad de Medicina y a mis profesores quienes, con la enseñanza de sus valiosos conocimientos, hicieron que pueda crecer día a día como profesional.

RESUMEN

Antecedentes: La técnica quirúrgica de Ganz es uno de los métodos de tratamiento para la displasia del desarrollo de la cadera más utilizadas en la actualidad. Descrita por primera vez en 1988, ha tenido diferentes modificaciones en transcurso del tiempo. Esta técnica brinda grandes resultados en cuanto al alivio de síntomas y la realización de actividades diarias.

Objetivo General: Analizar la técnica quirúrgica de Ganz para tratamiento de displasia congénita de cadera

Métodos: Se realizó una revisión bibliográfica sobre la Osteotomía periacetabular de Ganz para el manejo de displasia del desarrollo de la cadera. Se consultó la información principalmente de artículos científicos obtenidos de bases de datos como: PubMed, EBSCO, ScienceDirect. El estudio se limitó únicamente la búsqueda en artículos científicos. Se revisarán artículos publicados en los últimos cinco años. Se utilizó Mendeley para la organización de las fuentes bibliográficas en estilo Vancouver

Resultados: Tras la revisión de 32 artículos científicos sobre la osteotomía periacetabular de Ganz, se encontró que la indicación principal es caderas grado Tönnis 0-1. Además, el beneficio principal es el alivio de la sintomatología del 90% a los 10 años y 60% a los 20 años. La principal complicación es la lesión del nervio cutáneo femoral lateral por diversas circunstancias.

Conclusiones: La osteotomía periacetabular de Ganz es la técnica quirúrgica predilecta en la actualidad para el manejo de la displasia del desarrollo de la cadera.

Palabras Claves: “OSTEOTOMIA PERIACETABULAR DE BERNESE”, “DISPLASIA DE CADERA”, “OSTEOTOMIA PÉLVICA”, “DISPLASIA DEL DESARROLLO DE LA CADERA”, “DISPLASIA ACETABULAR”

ABSTRACT

Background: The Ganz surgical technique is one of the most widely used treatment methods for developmental dysplasia of the hip today. First described in 1988, it has undergone several modifications over time. This technique provides great results in terms of symptom relief and the performance of daily activities. General objective: To analyze the Ganz surgical technique for the treatment of developmental dysplasia of the hip. **Methods:** The type of study is a literature review. Information was consulted mainly from scientific articles obtained from databases such as PubMed, EBSCO, ScienceDirect. The study was limited only to the search in scientific articles. Articles published in the last five years were reviewed. Mendeley was used to organize the bibliographic sources in Vancouver style. **Results:** After reviewing 32 scientific articles on Ganz periacetabular osteotomy, it was found that the main indication is Tönnis grade 0-1 hips. In addition, the main benefit is symptomatology relief of 90% at 10 years and 60% at 20 years. The main complication is lateral femoral cutaneous nerve injury due to various circumstances. **Conclusions:** Ganz periacetabular osteotomy is the surgical technique of choice today for the management of developmental dysplasia of the hip.

Keywords: "Bernese periacetabular osteotomy", "hip dysplasia", "pelvic osteotomy", "developmental dysplasia of the hip", "acetabular dysplasia"

INDICE

CAPITULO I	1
1. INTRODUCCIÓN	1
1.1. PLANTEAMIENTO DEL PROBLEMA	2
1.2. JUSTIFICACIÓN	4
CAPITULO II	5
2. MARCO TEÓRICO	5
2.1. Anatomía	5
2.1.1. Ilión	5
2.1.2. Isquion	5
2.1.3. Pubis	6
2.1.4. Agujero Obturador	6
2.1.5. Acetábulo	6
2.1.6. Fémur	6
2.1.7. Ligamentos y Anatomía Capsular	7
2.1.8. Inervación	7
2.1.9. Irrigación	8
2.2. Displasia del Desarrollo de la Cadera	8
2.2.1. Factores de Riesgo	8
2.2.2. Historia Natural	9
2.2.3. Examen Físico	9
2.2.3.1. Maniobra Ortolani	9
2.2.3.2. Maniobra de Barlow	9
2.2.4. Estudios Radiológicos	10
2.2.4.1. Ecografía	10
2.2.4.2. Radiografía	11
2.2.5. Tratamiento	11
2.2.5.1. Arnés de Pavlik	11
2.2.5.2. Reducción de la Cadera	13
2.2.5.3. Osteotomías Pélvicas	13
2.3. Osteotomía periacetabular de Ganz	15
2.3.1. Uso de Fluoroscopia en la PAO	16
2.3.2. Uso de Artroscopia en la PAO	17

2.3.3.	Radiografía Perioperatoria.....	18
2.3.3.1.	Proyección Radiográfica lateral de Falso Perfil	20
2.3.4.	Ángulo de Tönnis	20
2.3.5.	Ángulo Centro Borde.	22
2.3.5.1.	Ángulo Centro Borde Anterior.	22
2.3.5.2.	Ángulo Centro Borde Lateral o de Winberg.....	23
2.3.6.	Consideraciones para PAO.....	25
2.3.7.	Indicaciones y Contraindicaciones.....	25
2.3.8.	Preparación del Paciente.	26
2.3.9.	Técnica Quirúrgica y Osteotomías.....	26
2.3.9.1.	Osteotomía Isquiática Parcial	27
2.3.9.2.	Osteotomía de la Rama Púbrica Superior.	29
2.3.9.3.	Osteotomía Supraacetabular Iliaca.....	30
2.3.9.4.	Osteotomía de la Columna Posterior.....	32
2.3.9.5.	Corrección Acetabular	34
2.3.9.6.	Cuidado Posoperatorio.....	37
2.3.10.	Complicaciones	38
2.3.11.	Beneficios	38
CAPITULO III		40
3.	OBJETIVOS	40
3.1.	Objetivo Principal.....	40
3.2.	Objetivos Específicos.....	40
CAPITULO IV		41
4.	MÉTODOS	41
4.1.	Diseño de Estudio.....	41
4.2.	Criterios de Inclusión y Exclusión.....	41
4.2.1.	Criterios de Inclusión.....	41
4.2.2.	Criterios de Exclusión.....	41
4.3.	Procedimiento para Recolección de Información.....	41
4.3.1.	Recolección Inicial.	42
4.3.2.	Recolección Sistemática.....	42
4.4.	Conflictos de Interés.....	43

CAPITULO V	44
5. RESULTADOS	44
5.1. Según Base de Datos	45
5.2. Según Año de Publicación	45
5.3. Beneficios	45
5.4. Complicaciones	47
5.5. Indicaciones	48
CAPITULO VI	50
6. DISCUSIÓN	50
CAPITULO VII	53
7. CONCLUSIONES Y RECOMENDACIONES	53
CAPITULO VIII	54
8. REFERENCIAS BIBLIOGRÁFICAS	54

CAPITULO I

1. INTRODUCCIÓN

La displasia del desarrollo de la cadera (DDC) es considerada como una formación anormal de la cadera que ocurre durante la niñez. Estos problemas en su formación van desde una displasia acetabular leve sin luxación hasta en los peores casos una displasia completa de la cadera (1). El tratamiento para la DDC ha evolucionado durante los años, siendo el principal objetivo lograr una reducción concéntrica de la cabeza femoral en el acetábulo para un desarrollo normal de la cadera (1,2). Esto permitirá que no se presenten complicaciones en el futuro como el progreso a una coxartrosis. Existen diversos métodos de tratamiento, donde su uso dependerá de las características personales de cada paciente. Hay desde aparatos ortopédicos como el arnés de Pavlik hasta procedimientos quirúrgicos como las osteotomías (3). Entre las más utilizadas están: Salter, Ganz, Pemberton y Dega. Sin embargo, la técnica de Ganz no está indicada en niños. La osteotomía pélvica debe considerarse el método preferido para abordar la deformidad estructural corregible de la cadera en el paciente joven y activo con DDC (4). Esto sugiere que su uso es una gran herramienta para prevenir la re-operación por inestabilidad residual (5). En la actualidad, la osteotomía periacetabular de Ganz o Bernesa ha adquirido una gran relevancia para el manejo de la DDC en adolescentes y adultos jóvenes (6). Se basa principalmente en varios cortes en el acetábulo para una reorientación del cartílago acetabular. Con el fin de mantener la columna posterior intacta y no provocar ningún cambio estructural en el espacio intrapélvico. Además, la conservación de la irrigación sanguínea acetabular y el mantenimiento de los músculos de la cadera (6,7). La técnica de Ganz es técnicamente exigente, pero brinda resultados con una buena supervivencia a largo plazo en pacientes (8). Los resultados a corto plazo son muy favorables para aquellos que se someten a esta intervención quirúrgica. Por lo tanto, reduce la necesidad de realizar la colocación de una prótesis de cadera en un futuro (9).

1.1. PLANTEAMIENTO DEL PROBLEMA

La displasia del desarrollo de la cadera es considerada uno de los principales problemas de disfunción durante la niñez en el mundo. Este trastorno congénito ha ido incrementando en los últimos años debido a diversos motivos. El más importante es la tardía pesquisa de la enfermedad. Se estima que alrededor 12 de cada 1000 recién nacidos tienden a presentar DDC (10). En el caso de nuestro país en el año 2019, según datos del Instituto Nacional de Estadísticas y Censos (INEC) (11), se reportó un total de 1314 casos de este trastorno congénito de la cadera. Mientras que, en el año 2020, el número descendió a un total de 722 casos (12). Esta reducción se puede entender debido a la pandemia de Covid-19 que afectó a nuestro país donde muchos de los pacientes no acudían a los hospitales por el miedo a contagiarse.

Las principales poblaciones que se han visto afectadas por esta patología son los recién nacidos y niños, debido a un mal screening de la enfermedad. En el último año, según datos del INEC (12), el rango de edad donde se presentó la mayoría de los casos fue entre los 5 a 9 años. El principal problema es que si se diagnostica tardíamente esta patología o son tratados inadecuadamente llegan a producir grandes complicaciones. Si bien esta enfermedad es muy común todavía existen diversos problemas al momento de su detección.

Existen diversos métodos de tratamiento para el manejo de este trastorno músculo esquelético que buscan aliviar la sintomatología del paciente. Desde el arnés de Pavlik hasta reducciones cerradas. Lamentablemente, estos métodos si no son usados de manera temprana o no generan ningún beneficio, será necesario acudir al uso de procedimientos quirúrgicos. Entre estas cirugías se destacan las osteotomías que buscan generalmente mejorar la mecánica de la cadera. Hay diversas técnicas quirúrgicas, pero muchas de ellas no prestan una recuperación adecuada a largo plazo. Por esta razón, la osteotomía periacetabular de Ganz (PAO) destaca como la más utilizada actualmente en Europa y Estados Unidos de América (13). Se debe principalmente a su gran eficacia en el alivio de la sintomatología de la DDC. Esto la posiciona por encima de las demás osteotomías al brindar mejor resultados, sin embargo, lamentablemente en nuestro continente es poco practicada debido a su

gran complejidad. Otro problema grave son las complicaciones que se puede presentar en un futuro como la osteoartritis y el reemplazo total de cadera en edades tempranas sino se trata la DDC en el momento adecuado. Además, se puede alterar considerablemente el estilo de vida de los pacientes al no poder realizar sus actividades diarias. Por lo tanto, la necesidad de un tratamiento que ayude a reducir la presencia de estas complicaciones es importante como es el caso de la osteotomía periacetabular de Ganz.

Pregunta de investigación:

¿Cuál es la Técnica Quirúrgica de Ganz para Tratamiento de Displasia del Desarrollo de la Cadera?

1.2. JUSTIFICACIÓN

Se ha evidenciado que la displasia del desarrollo de la cadera es una enfermedad muy frecuente en edades muy tempranas debido a un déficit de diagnóstico temprano. Estos problemas al principio en identificar la enfermedad nos obligan a practicar procedimientos quirúrgicos que pueden ser evitados. Sin embargo, al no haber un consenso claro en qué momento realizar su diagnóstico nos encontramos cada día más niños con este problema. Además, el incremento de trastornos de la cadera en adultos como la osteoartritis nos obliga a la necesidad de buscar herramientas para prevenir sus complicaciones. Existen diversos tratamientos utilizados para el manejo de la DDC, pero muchos de ellos fracasan con el paso del tiempo. Las osteotomías tienen un papel muy importante en aquellas personas que no han sido diagnosticadas en un principio. La técnica de Ganz nos permite mejorar considerablemente el cuadro clínico en poco tiempo y brinda mejores resultados que las demás técnicas descritas en la literatura. Aunque es muy empleada en otras regiones como: Norteamérica y Europa, lamentablemente en nuestro país no se ha evidenciado mucho su uso. Un tratamiento eficaz y temprano como es la osteotomía periacetabular de Ganz nos permitirá evitar complicaciones graves en un futuro. El beneficio de esta revisión bibliográfica es grande, ya que aporta información clave sobre esta técnica quirúrgica para el manejo de la displasia del desarrollo de la cadera, así como su gran beneficio a corto, mediano y largo plazo.

CAPITULO II

2. MARCO TEÓRICO

2.1. Anatomía.

La pelvis es una estructura ósea que tiene el perfil de una forma cuenca. Su parte ósea está conformada por un grupo de tres huesos (14):

- **Huesos Coxales:** son dos estructuras óseas de gran tamaño irregulares. Se encuentran formados por tres huesos: ilion, isquion y pubis.
- Sacro.

Los huesos coxales en niños y lactantes se encuentran unidas al acetábulo mediante el cartílago trirradiado. Durante la pubertad, entre los 15-17 años, se da la fusión los huesos que conforman el hueso coxal. Este último se une en su parte anterior por la sínfisis del pubis y posteriormente con el sacro, para de esta manera dar lugar a la cintura pélvica (14).

2.1.1. Ilion.

Es el más grande de los tres huesos. Está formado por: columnas mediales que son gruesas encargadas de soportar el peso y las alas del ilion lateralmente. Además, posee las espinas iliacas anterior superior e inferior. En la espina superior, se presenta la cresta iliaca paraje de inserción de músculos laminares y la fascia profunda. En la cara lateral de las alas, se evidencia tres surcos donde se dan las inserciones de los músculos glúteos (14,15). En la cara medial, se puede apreciar la fosa iliaca donde se encontrará el músculo iliaco. En la parte posterior del ilion, medialmente se aprecia la cara auricular, así como la tuberosidad iliaca.

2.1.2. Isquion.

Ubicado posteroinferior en el hueso coxal. Se encuentra unido al pubis e ilion por su cuerpo, lo que a su vez da lugar a la cara posteroinferior del acetábulo. Mientras su rama se acopla con la rama inferior del pubis para formar la rama isquiopubiana. Esta última es el límite inferomedial del agujero obturador. También se encuentra

la tuberosidad isquiática que resulta de la asociación entre la rama del isquion con la parte inferior de su cuerpo. Esta tuberosidad es gran importancia porque soporta todo el peso cuando la persona está sentada (15).

2.1.3. Pubis.

Conforma la zona anteromedial del hueso coxal. Tiene tres estructuras principales como son: su cuerpo y las ramas tanto superiores e inferiores. En su parte medial, el cuerpo se une con la sínfisis del pubis dando lugar a la cresta del pubis. De esta última estructura, nacen los tubérculos del pubis donde se inserta parte del ligamento inguinal (14,15). En cambio, en la zona posterior de sus alas se aprecia el pecten del pubis.

2.1.4. Agujero Obturador.

Es una abertura oval de gran tamaño limitado por los huesos anteriormente nombrados. A su vez, la membrana obturatriz lo tapiza y funciona como canal de paso para nervios y vaso sanguíneo.

2.1.5. Acetábulo.

Se describe como una concavidad ubicada lateralmente, donde junto con la cabeza del fémur da sitio a la articulación coxofemoral. También se puede encontrar una depresión en el acetábulo conocida como fosa acetabular. Esta última más la incisura acetabular forman la carilla semilunar del acetábulo, donde se asienta la cabeza del fémur (14,15).

2.1.6. Fémur.

Es la estructura ósea más larga del cuerpo humano, midiendo la cuarta parte de la altura de la persona. Se encuentra conformada por tres partes: la diáfisis y las epífisis proximal y distal. La parte proximal del fémur es la que nos interesa estudiar en estos momentos. Esta porción está estructurada por un conjunto de elementos que son: cabeza, cuello y los trocánteres menor y mayor. Entre la cabeza y el cuello, se presenta el ángulo de inclinación que va reduciéndose cuando la persona va creciendo donde llega a ser de 115° a 140° (15). Por lo tanto,

este ángulo es menor en las mujeres por el aumento en la extensión de los acetábulos. En el caso de los niños, tiene una angulación mayor aproximadamente de 135° grados. También está presente el ángulo de torsión que normalmente suele medir en el varón 7° grados mientras en la mujer 12° grados. Estos dos ángulos permiten que se realicen diferentes movimientos como extensión, abducción y aducción al provocar la rotación de la cabeza del fémur (15).

2.1.7. Ligamentos y Anatomía Capsular.

Se puede evidenciar una capa fibrosa que envuelve a la articulación coxofemoral. Existen dos cápsulas: la anterior que se junta con la línea intertrocantérica y el trocánter mayor. En cambio, la posterior abraza la línea intertrocantérica posterior. El conjunto de fibras que se encuentran envolviendo el cuello se denomina rodete acetabular (14,15).

Existen tres ligamentos encargados de reforzar y unir la pelvis con el fémur. Estos son: el iliofemoral, el pubofemoral y el isquiofemoral. El primero se dirige desde la espina iliaca antero inferior hasta la línea intertrocantérica anterior. El segundo nace en la rama púbica superior y termina en cuello femoral inferior. Por último, el isquiofemoral desde el borde isquiático del acetábulo hasta el cuello femoral. Estos ligamentos cumplen diversas funciones como: hiperextensión de la cadera, resistencia a la hiperabducción y estabilizar la articulación, respectivamente (14,15).

2.1.8. Inervación.

La cápsula de la cadera es la principal estructura inervada por diferentes ramas nerviosas. Principalmente por el nervio articular posterior, rama del cuadrado femoral. En su parte superior, discurre el nervio glúteo superior y la parte anterior por el nervio femoral. En cambio, las regiones anteroinferior y anteromedial discurre el nervio articular medial rama del nervio obturador (14,15).

2.1.9. Irrigación.

La cadera está irrigada por diferentes vasos sanguíneos. En primer lugar, el acetábulo se encuentra vascularizado por tres arterias que son: la arteria obturatriz y las arterias glúteas superior e inferior. La cara medial del acetábulo se encuentra irrigada por arteria obturatriz específicamente su rama acetabular (14,15). La arterial foveal se encarga de la irrigación de la fóvea central perteneciente a la cabeza femoral.

2.2. Displasia del Desarrollo de la Cadera.

La displasia del desarrollo de la cadera se puede definir como un conjunto de anomalías que presentan un progreso anormal de la cadera en edades tempranas. Hay que tener presente que, si la cabeza del fémur no se encuentra fija en el acetábulo, la articulación tiende a desarrollar inestabilidad o pérdida de su esfericidad. Se caracteriza por ser asintomática en los primeros años de la vida. Por lo tanto, es necesario realizar métodos de diagnóstico para su pronta detección.

2.2.1. Factores de Riesgo.

Existen diversos factores de riesgo que conllevan a la presentación de DDC como: el sexo femenino, el mal uso de pañales, historia familiar y posición de nalgas al nacimiento. Este último es considerado el de mayor importancia porque el 27% de recién nacidos tienden a desarrollar DDC. Asimismo, la genética es considerado un factor importante donde se ha establecido que los antecedentes familiares son de alto riesgo (16). Los familiares de primer grado tienen doce veces más probabilidad de desarrollar DDC. La Academia Estadounidense de Cirujanos Ortopédicos (AAOS) establece estos factores como los principales para el desarrollo de DDC (1).

De igual importancia, se ha descrito como factor de riesgo la práctica de envolver a los bebés. Se utilizan para mejorar la calidad del sueño del niño y proporcionar calor al recién nacido. No obstante, se ha evidenciado un aumento de DDC en los pueblos de indios navajos y japoneses por prácticas tradicionales de pañales.

Estas técnicas producen una posición extendida y aducción lo aumenta el riesgo de DDC.

2.2.2. Historia Natural.

La evolución de la enfermedad se puede apreciar de manera benigna en las primeras semanas de vida. Hay que tener presente que los niños que no han recibido tratamiento tenderán a desarrollar alteraciones como: cojera, discrepancia en la longitud de sus extremidades y una abducción limitada de la cadera (16). Todo esto puede llevar a una artritis degenerativa prematura (coxartrosis). Por consiguiente, la discapacidad se puede presentar durante la adolescencia y en adultos jóvenes donde se requieren procedimientos más complejos para el manejo de la patología (2).

2.2.3. Examen Físico.

Las caderas de los recién nacidos se deben evaluar mediante la realización de un examen físico de rutina. Principalmente, se realizan dos pruebas para identificar la DDC. Como son:

2.2.3.1. Maniobra Ortolani.

Consiste en la abducción de la cadera con una presión en dirección a los trocánteres mayores. Se considera como la principal maniobra para la detección de DDC. Su resultado positivo se da cuando la cabeza del fémur regresa a su posición con chasquido característico (3). Además, nos indicaría que estamos presente ante una cadera luxada en reposo.

2.2.3.2. Maniobra de Barlow.

Es todo lo opuesto a la maniobra de Ortolani, donde se ejecuta una aducción de la cadera dislocada en dirección a la línea media. Un Barlow positivo nos indica que la cabeza femoral se encuentra en el acetábulo, aunque posee una inestabilidad anómala

Es necesario recalcar que el resultado positivo de estas pruebas no nos guía ante una anomalía de la cadera. Dado que, presenta diferentes limitaciones como la

dependencia de la destreza del examinador, la edad y el grado de severidad del caso. Se debe agregar que la sensibilidad de estas maniobras para identificar DDC es del 54% (16). En cuanto a los niños mayores, se debe examinarlos mediante la discordancia en la longitud de las piernas, en la irregularidad del pliegue del muslo y la restringida abducción. Este examen se debe efectuar con el paciente en supino con sus caderas y rodillas dobladas a 90 grados. En el caso de presentar una irregularidad en las alturas de las rodillas juntas estamos presentes ante una discrepancia conocida también como signo de Galeazzi (Figura 1)

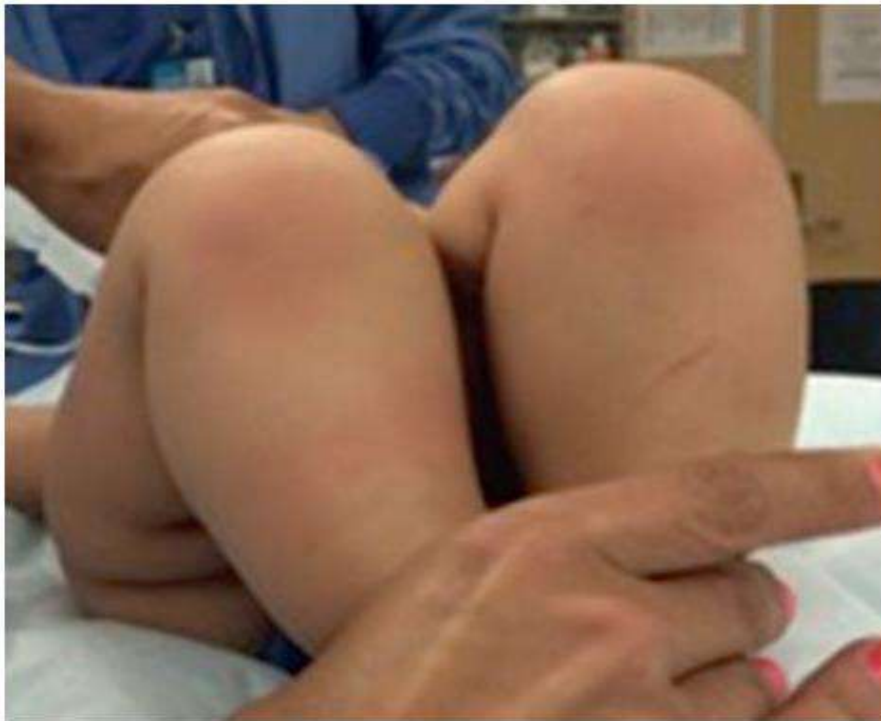

Figura 1. El signo de Galeazzi donde se observa incongruencia en la altura de las rodillas.
Elaborado por Yang S. (1).

2.2.4. Estudios Radiológicos.

2.2.4.1. Ecografía.

Se considera a esta prueba la ideal para lactantes menores de 4 meses. Puesto que sus caderas están conformadas principalmente por cartílago. Además, nos permite conocer la ubicación de cabeza del fémur con el acetábulo, así como la profundidad de este último y la inclinación del techo acetabular (16). El

estudio se lo puede realizar de dos maneras: estática y dinámica. En la primera, se evalúa la anatomía de la articulación, mientras que, en la segunda se ve la estabilidad ante pruebas de esfuerzo. De manera que la ecografía se utiliza para el cribado de la DDC.

2.2.4.2. Radiografía.

La radiografía se debe practicarla durante los 4 a 6 meses de edad, puesto que, en este momento el núcleo de osificación de la cabeza del fémur se forma. Esta prueba nos aporta información acerca de la asimetría y si la cadera es luxada. Cabe señalar que la radiografía está pensada para brindar el diagnóstico en aquellos bebés con factores de riesgo o con un examen físico anormal posterior a los 4 meses. Hay que destacar que la cadera lesionada tiende a presentar una apariencia tardía del núcleo de osificación.

2.2.5. Tratamiento.

Las bases para la elección del tratamiento son la clínica del paciente y la presencia o no de irregularidades en los exámenes radiológicos. Existen diversos métodos para el manejo de la DDC como:

2.2.5.1. Arnés de Pavlik.

El arnés de Pavlik es un aparato ortopédico utilizado para lograr estabilidad en la cadera displásica. Se emplea en niños hasta los 6 meses. Su principal mecanismo es mantener las caderas en una posición de flexión y abducción (Figura 2). Al mismo tiempo, esto permite que la cabeza femoral se mantenga centrada dentro del acetábulo. Por otra parte, hay que añadir que dependiendo del estado de la displasia se obtendrán resultados positivos con respecto al uso de este tratamiento. En el caso de una cadera con Barlow positivo tienen una efectividad más del 90% en el manejo de la inestabilidad. Mientras que una con Ortolani positiva suelen presentar mayores dificultades y han tenido falla en el tratamiento durante su uso en el 21%-37% de los pacientes (16).

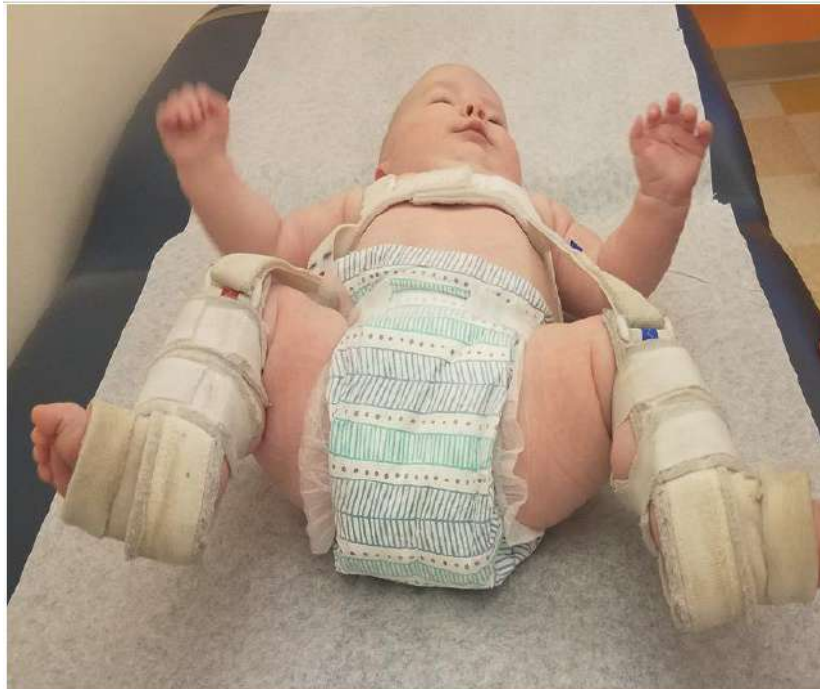

Figura 2. Arnés de Pavlik para el manejo conservador de la displasia del desarrollo de la cadera.
Elaborado por Yang S. (1).

Existen factores de riesgo que producen un fallo en el tratamiento con el arnés de Pavlik como: su uso en edades tardías, deformidades en el pie y el sexo masculino. Hay que tener presente que aquellos pacientes donde el tratamiento no funciona se dispone de otras alternativas. Así, por ejemplo, la ortesis de Ilfeld que proporciona una abducción más rígida (Figura 3). El uso de este último nos permite evitar realizar procedimientos quirúrgicos y el uso de yesos.

Las complicaciones que se pueden presentar con el uso del arnés de Pavlik son muy raras. Entre las principales podemos encontrar: una necrosis avascular y parálisis del nervio femoral. Este último produce una falla en el tratamiento debido a que se debe aflojar las cuerdas del arnés para recuperar la función nerviosa. Finalmente, es necesario establecer que todos los pacientes con resultados satisfactorios con el uso del arnés de Pavlik deben tener un seguimiento periódico de su estado.

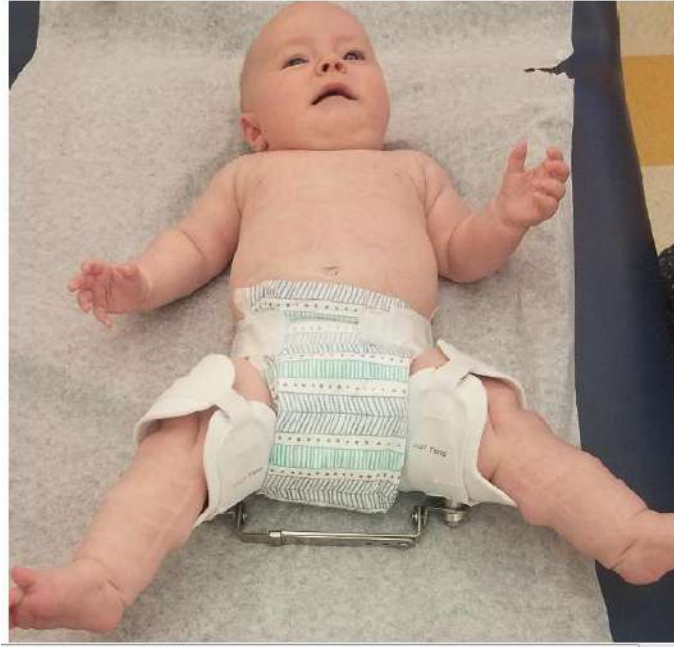

Figura 3. Ortesis de Ilfeld para el manejo alternativo al arnés Pavlik. Elaborado por Yang S. (1).

2.2.5.2. Reducción de la Cadera.

La reducción de la cadera se ejecuta en aquellos pacientes donde hubo un fracaso en su tratamiento con los aparatos ortopédicos y en los que están entre 6-18 meses de edad. La reducción cerrada se efectúa colocando la cadera flexionada en un ángulo de 90° - 100° grados y con la abducción mínima. Hay que tener presente que el fracaso de este tratamiento sucede en un 13,6% de los casos (16). La complicación más común es la necrosis avascular. La reducción abierta está dispuesta para pacientes entre 12-18 meses de edad o aquellos donde la técnica cerrada no funciona adecuadamente. Se efectúa principalmente para descartar bloqueos anatómicos y de esta manera tener una reducción correcta de la cabeza del fémur.

2.2.5.3. Osteotomías Pélvicas.

El uso de las osteotomías pélvicas se utiliza principalmente en casos donde los tratamientos anteriores no hayan funcionado adecuadamente. Se suele evidenciar una displasia acetabular que conlleva a una cabeza femoral inestable debido a su posición reducida. Este problema puede provocar un

avance progresivo de una artritis como consecuencia las cargas anormales producidas. Las osteotomías pélvicas están indicadas para niños mayores debido a que el acetábulo tiende a remodelarse en la infancia hasta los 5 años. Entre las técnicas más empleadas destacan la de Salter, Dega, Pemberton y Ganz. No obstante, esta última no se encuentran indicada para el manejo de DDC en niños (Figura 4). Finalmente, la utilización de estos procedimientos dependerá mucho del criterio del cirujano

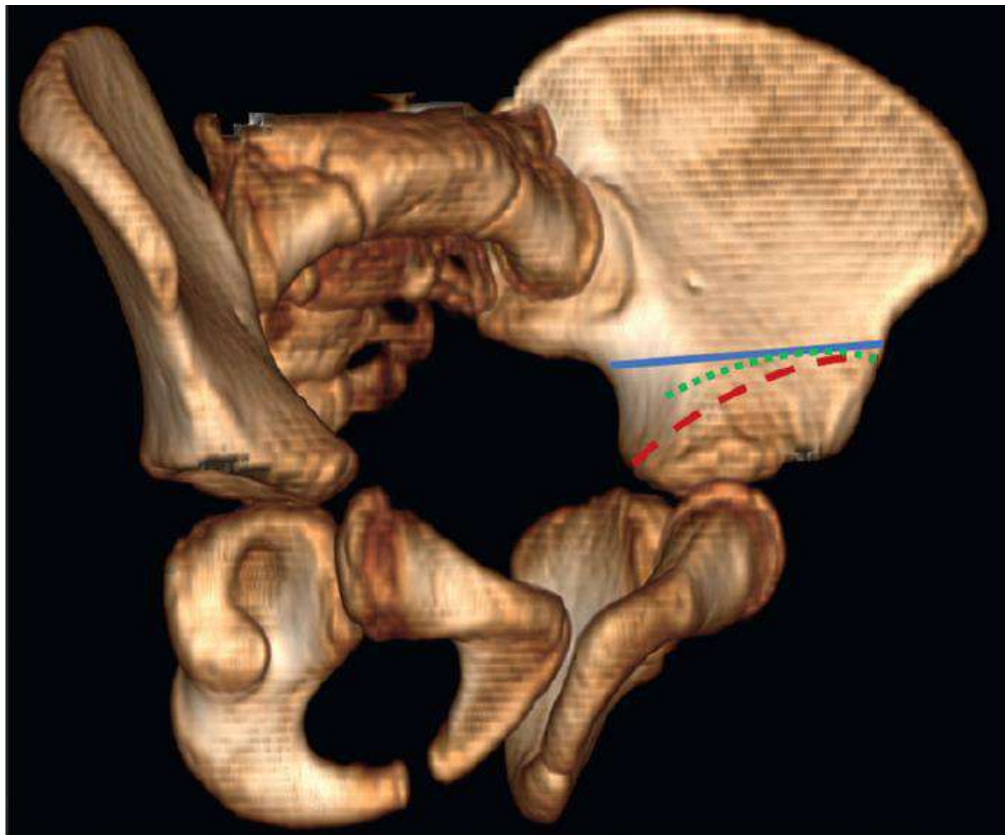


Figura 4. Los diferentes tipos de osteotomías. La línea azul continua representa la osteotomía de Salter, la roja entrecortada de Pemberton y la verde de Dega. Elaborado por Yang S. (1).

En los últimos años, se ha descrito la osteotomía periacetabular de Bernesa o Ganz para el manejo de la DDC en adultos jóvenes y adolescentes. Esta técnica consiste en la realización de varios cortes concretos en los márgenes del acetábulo para de esta manera lograr una reorientación del cartílago acetabular. Además, nos permite no efectuar cambios en cuanto a la columna posterior y en el espacio intrapélvico. La finalidad de esta osteotomía es

reposicionar el acetábulo para lograr una correcta cobertura del mismo sobre la cabeza del fémur. Así mismo, disminuye la fuerza de contacto, ya que tiende a producir una osteoartritis degenerativa temprana (coxartrosis) y el uso de prótesis. Se debe tener presente que pacientes son candidatos para la realización de este procedimiento.

Entre las indicaciones están: pacientes jóvenes con clínica que poseen un cartílago acetabular cerrado, pruebas radiológicas de incongruencia de cabeza femoral por un acetábulo escaso de profundidad y finalmente, la presencia de una articulación sin signos radiológicos de osteoartritis. Sin embargo, todavía existen problemas en cuanto al momento en definir a que edad se debe ejecutar la osteotomía periacetabular de Ganz, pero se ha establecido malos resultados en pacientes mayores de 35 años.

Los beneficios a corto y mediano plazo de este tipo de osteotomía son muy favorables porque se evidencia un alivio de los síntomas, mejoría de la calidad de la vida y de la función de la cadera. Conviene subrayar, su gran eficacia para evitar un reemplazo de cadera en pacientes jóvenes. Dado que el 93% de los casos no lo han requerido en un periodo de 10 años (16). Lamentablemente, no se ha logrado poder establecer su beneficio a largo plazo debido a la falta del seguimiento en los casos.

2.3. Osteotomía Periacetabular de Ganz.

La displasia del desarrollo de la cadera tiene como característica principal la presencia de un acetábulo corto de profundidad o posicionado verticalmente. Por lo tanto, provocando un inadecuado lugar para la contención normal de la cabeza del fémur. Esta patología si no es tratada a tiempo o fracasa algún tratamiento pueden generar complicaciones en el futuro como la osteoartritis. En estos casos, entran en acción las osteotomías pélvicas que favorecen a un progreso estándar del acetábulo. En los últimos años, se ha descrito la osteotomía periacetabular de Bernesa o Ganz (PAO) para el manejo de la DDC en adultos jóvenes y adolescentes. Esta técnica consiste en la realización de varios cortes concretos en los márgenes del acetábulo para lograr una reorientación del cartílago acetabular (Figura 6). Además, nos permite no realizar

cambios a cuanto a la columna posterior y en el espacio intrapélvico. La finalidad de esta osteotomía es reposicionar el acetábulo para lograr una correcta cobertura del mismo sobre la cabeza del fémur. Así mismo, disminuye la fuerza de contacto porque tiende a producir una osteoartritis degenerativa temprana (coxartrosis) y el uso de prótesis.

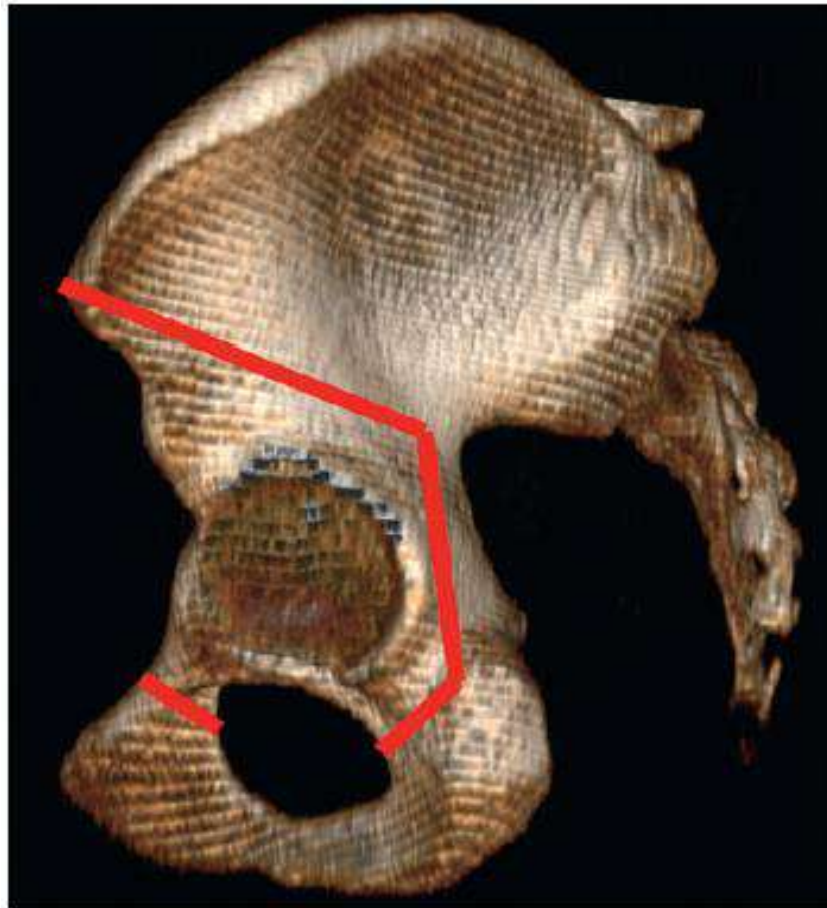


Figura 6. Los cortes que se realizan alrededor de la osteotomía periacetabular de Ganz. Elaborado por Yang S. (1).

2.3.1. Uso de Fluoroscopia en la PAO.

La PAO se efectúa cuando se ejecutan cortes en el íleon, el isquion y el pubis. Todo esto se realiza intentando conservar la integridad de la columna posterior. Por lo tanto, la reorientación del acetábulo se dispone a efectuarlo después de los cortes realizados. En un principio para la realización de la PAO se utilizó

radiografías para un correcto acceso a las zonas anatómicas. No obstante, en la actualidad, se prefiere el uso de la fluoroscopia para ejecutar estos cortes (17). El uso de este método proporciona medidas precisas y confiables al momento de hacer la corrección del acetábulo. Sin embargo, el problema radica en la cantidad de radiación que recibe el paciente y el cirujano.

Hay factores que afectan la exposición a la radiación como son: el tiempo de la cirugía, el cirujano, sexo masculino y el índice de masa corporal. Estos se han asociado con un aumento en la captación de radiación. La experiencia del cirujano es el factor más importante donde cirujanos experimentados tienen menor tiempo de cirugía, por lo tanto, menos exposición a la radiación. Como se explicó anteriormente, el sexo masculino es un factor relevante debido a las diferencias anatómicas haciéndola más dificultosa (17). Esto se puede deber por dos razones: la primera la densidad ósea en el hombre y, en segundo lugar, su musculatura más robusta.

2.3.2. Uso de Artroscopia en la PAO.

El uso de la artroscopia ha ido a la mano junto a la PAO en los últimos años para el manejo de lesiones intraarticulares que se presentan durante la intervención. Por otra parte, se pensaba que la unión de estos dos procedimientos puede conllevar al incremento de complicaciones. Esto se puede evidenciar en el estudio realizado por Sabbag y colaboradores (18), mencionan que las complicaciones al realizar estos dos procedimientos simultáneamente pueden presentar en un 3% de los casos. Esto es menor en comparación a la PAO por sí sola, donde hay un riesgo del 5-7%. Por lo tanto, su combinación no presenta una tasa mayor de complicaciones o reoperaciones.

La PAO perfecciona la mecánica de la cadera mejorando la ubicación del cartílago. A su vez, disminuye las tensiones del contacto, así como las fuerzas en el borde del acetábulo. Esta técnica quirúrgica permite varios beneficios. En primer lugar, la preservación de los músculos abductores y recto femoral. En segundo lugar, forma un espacio acetabular de mayor tamaño bien vascularizado en el caso de que se necesite efectuar una artroscopia. En tercer lugar, mantiene la estabilidad

pélvica al conservar la columna posterior. Finalmente, la fijación por los tornillos permite el soporte del peso sin la necesidad de una inmovilización externa.

2.3.3. Radiografía Perioperatoria.

Las imágenes preoperatorias son de gran importancia para la evaluación del paciente siendo la gold estándar la radiografía para la displasia de cadera. Se deben realizar dos tomas: una en anteroposterior y otra lateral. La primera debe ser con la pelvis en bipedestación para observar las posiciones de las paredes anterior y posterior (Figura 7 y 8). La segunda nos permitirá evaluar los problemas al desplazar la cabeza femoral en un ángulo de 45 grados (6). Además, es muy importante observar el labrum acetabular porque la presencia de desgarros e hipertrofias sugieren la realización de artroscopia más la PAO (Figura 9).

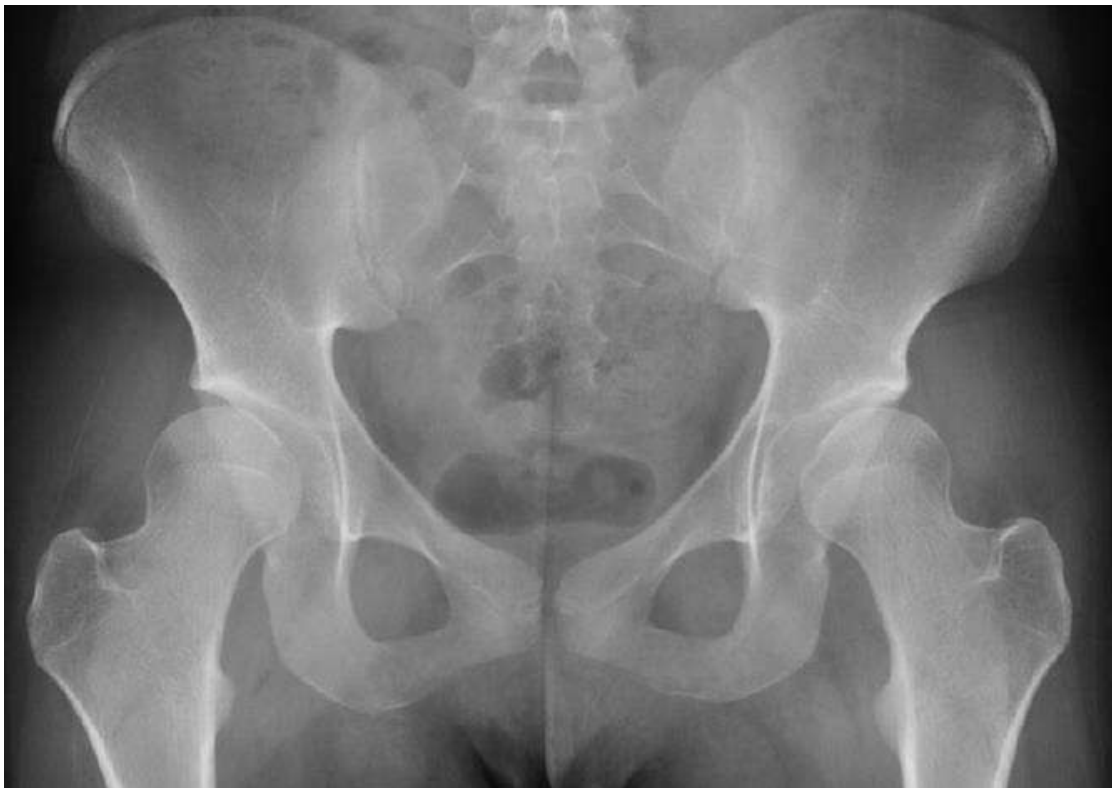

Figura 7. Radiografía AP preoperatoria de niña de 17 años esqueléticamente madura con displasia en cadera derecha. Elaborado por Yang S. (1).

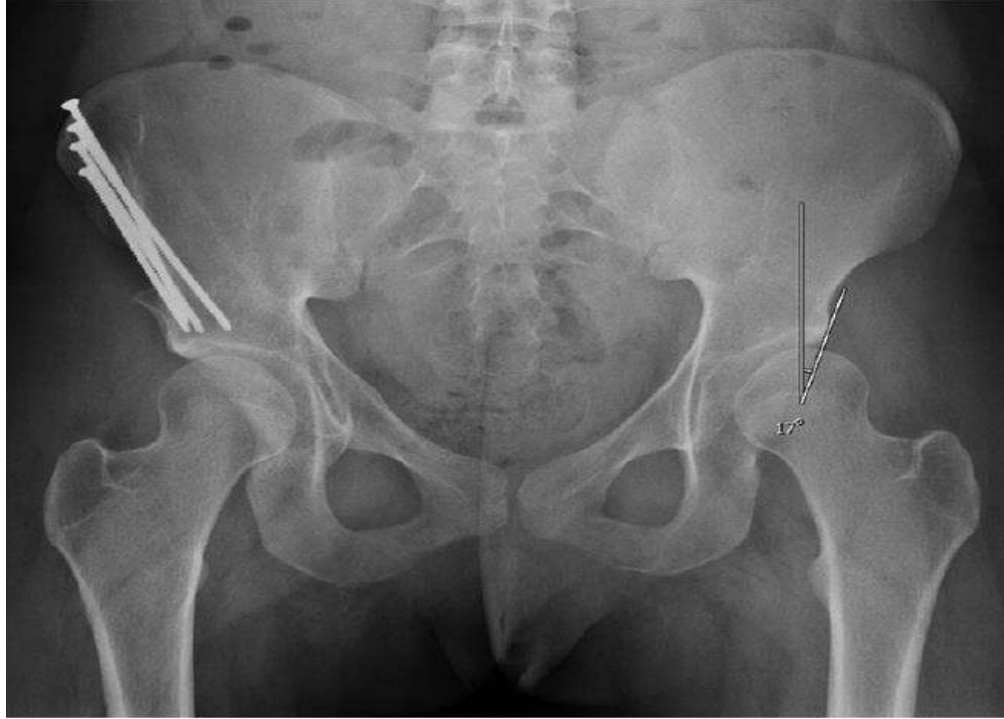

Figura 8. Radiografía AP posoperatoria de PAO derecha donde se observa una mejor cobertura de la cabeza femoral derecha de paciente de 17 años. Elaborado por Yang S. (1).

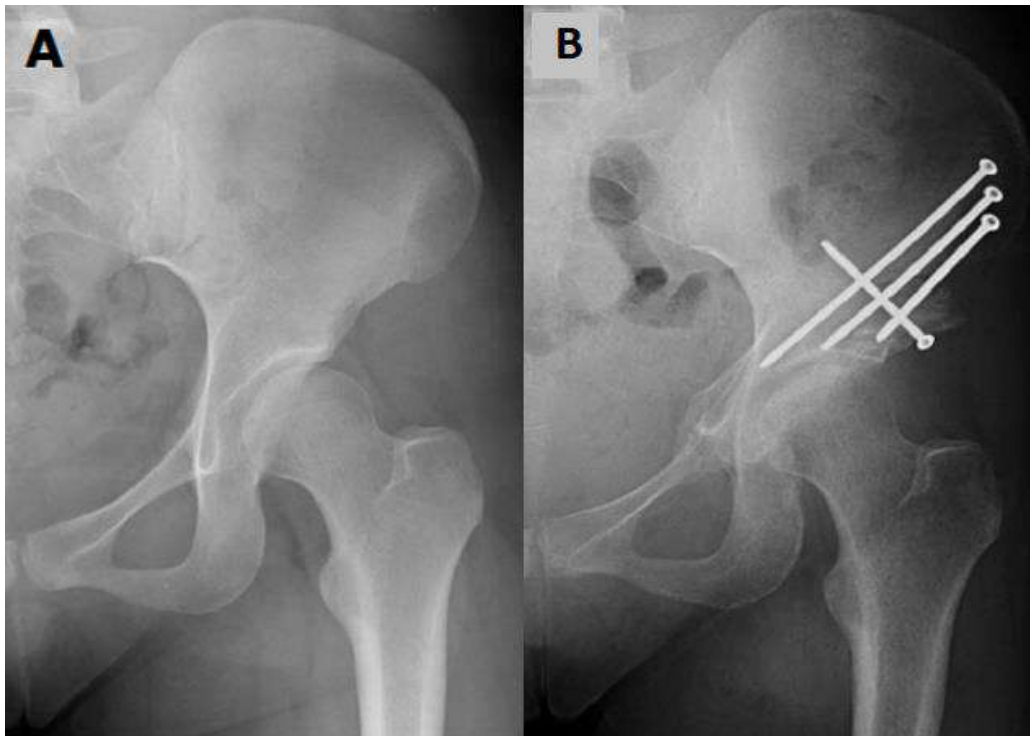


Figura 9. **A.** Radiografía AP preoperatoria de cadera displásica izquierda; **B.** Radiografía postoperatoria donde se observa una satisfactoria corrección en la reorientación acetabular. Elaborado por: Kammath AF. (19).

2.3.3.1. Proyección Radiográfica lateral de Falso Perfil

Se efectúa al paciente de pie para la evaluación de la cobertura acetabular anterior de la cabeza del fémur (Figura 10). Su importancia radica para la evaluación de la PAO (20).

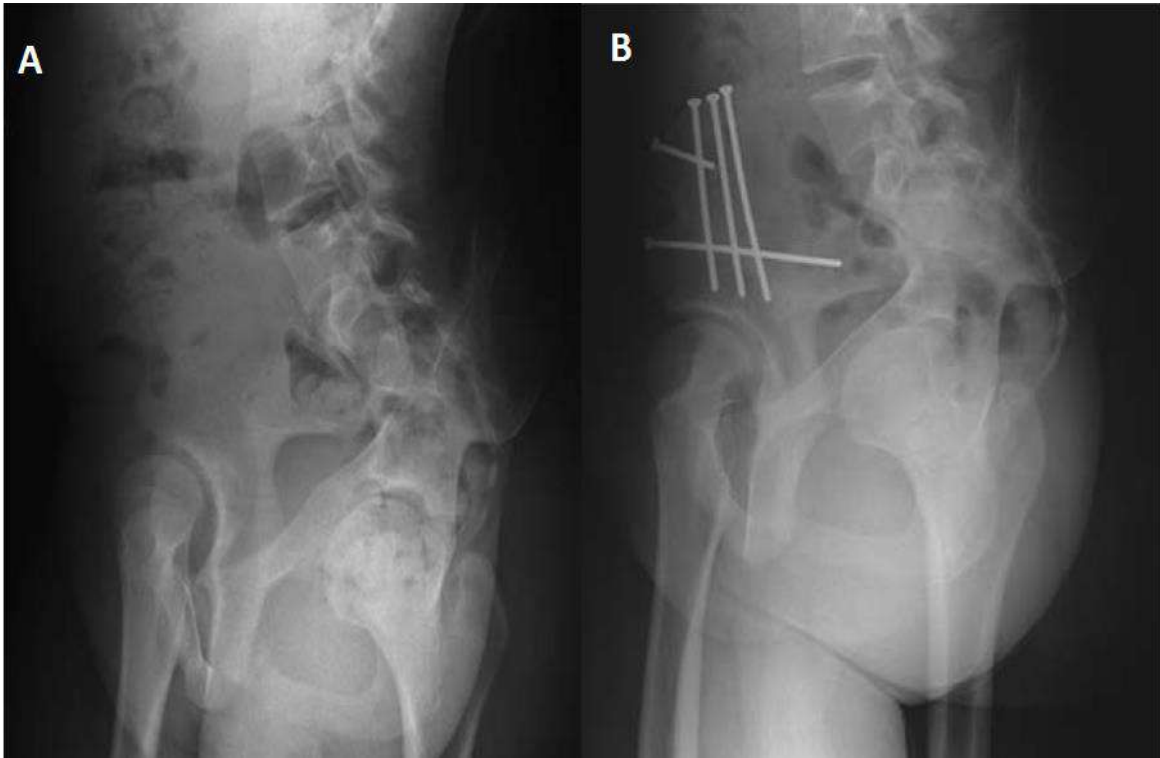


Figura 10. **A.** Radiografía en falso perfil preoperatoria de adolescente femenina de 15 años con displasia en cadera derecha; **B.** Radiografía en falso perfil posoperatoria de misma paciente después de un año tras PAO. Elaborado por Sucato D. (21).

2.3.4. Ángulo de Tönnis

Se basa en medir el grado de inclinación de la cúpula que soporta el peso del acetábulo. Es el más utilizado para conocer la cobertura y el volumen de la cabeza acetabular. La valoración de este ángulo se lo realiza mediante la realización de una radiografía anteroposterior de pelvis. Hay que tener presente que una articulación femoroacetabular normal, esta cúpula cubre un 80% a la cabeza del fémur. La obtención de este ángulo se basa por el trazado de tres líneas (20):

1. La primera línea horizontal que se traza al unir la base de las lágrimas acetabulares.
2. La segunda línea es paralela a la primera, donde cruza la zona más inferior de la cúpula acetabular esclerótico.
3. La tercera línea nace desde la parte más inferior hasta la parte lateral de la cúpula acetabular.

El ángulo se logra cuando la segunda y tercera línea se cruzan. El valor normal del mismo es de -10° a 10° grados (20). Si este es superior a los 10° grados nos indica la presencia de una displasia de cadera (Figura 11). Hay ocasiones donde es difícil observar el borde medial de la cúpula, por lo que se describió un ángulo de Tönnis modificado (22). Esta variante se obtiene cuando hay una intersección entre una línea horizontal tangencial del acetábulo con otra que parte del vértice de la cabeza femoral.

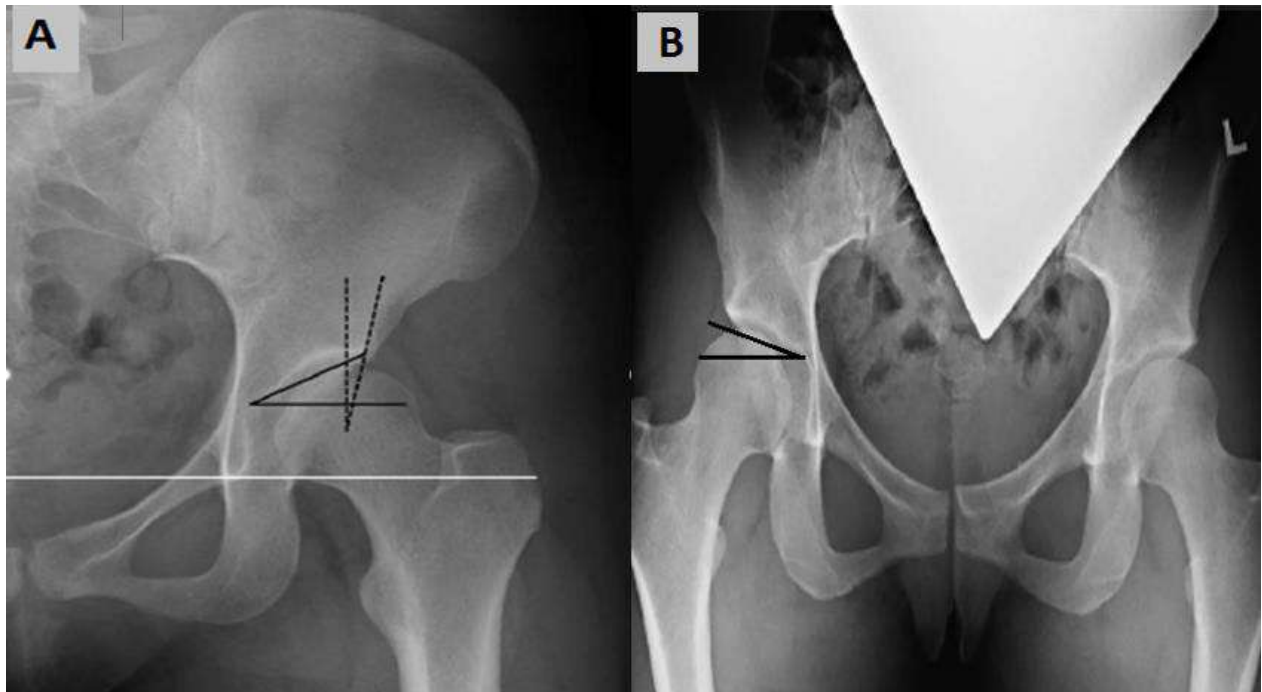


Figura 11. A. Radiografía AP de una cadera displásica donde se observa con línea continua negra al ángulo de Tönnis; **B.** Radiografía AP preoperatoria de paciente femenina de 28 años con displasia bilateral y un ángulo de Tönnis de 14° grados. Elaborado por Kammath AF (19) y Milis MB (23).

2.3.5. Ángulo Centro Borde.

Existen dos tipos de ángulo centro borde que son: el centro borde lateral de Winberg y el centro borde anterior.

2.3.5.1. Ángulo Centro Borde Anterior.

Su función es valorar la cobertura anterior del acetábulo. En comparación con el de Winberg, este se lo realiza en perfil falso. Su trazado se basa en dos líneas. La primera nace del centro de la cabeza femoral siendo esta paralela al cuello femoral en toma de perfil falso (20,22). En cambio, la segunda línea cruza por el borde acetabular anterior donde se da origen a este ángulo. Su valor normal es entre 20° y 40° grados. Se consideran patológico cuando este es menor de a 20 grados (Figura 12).

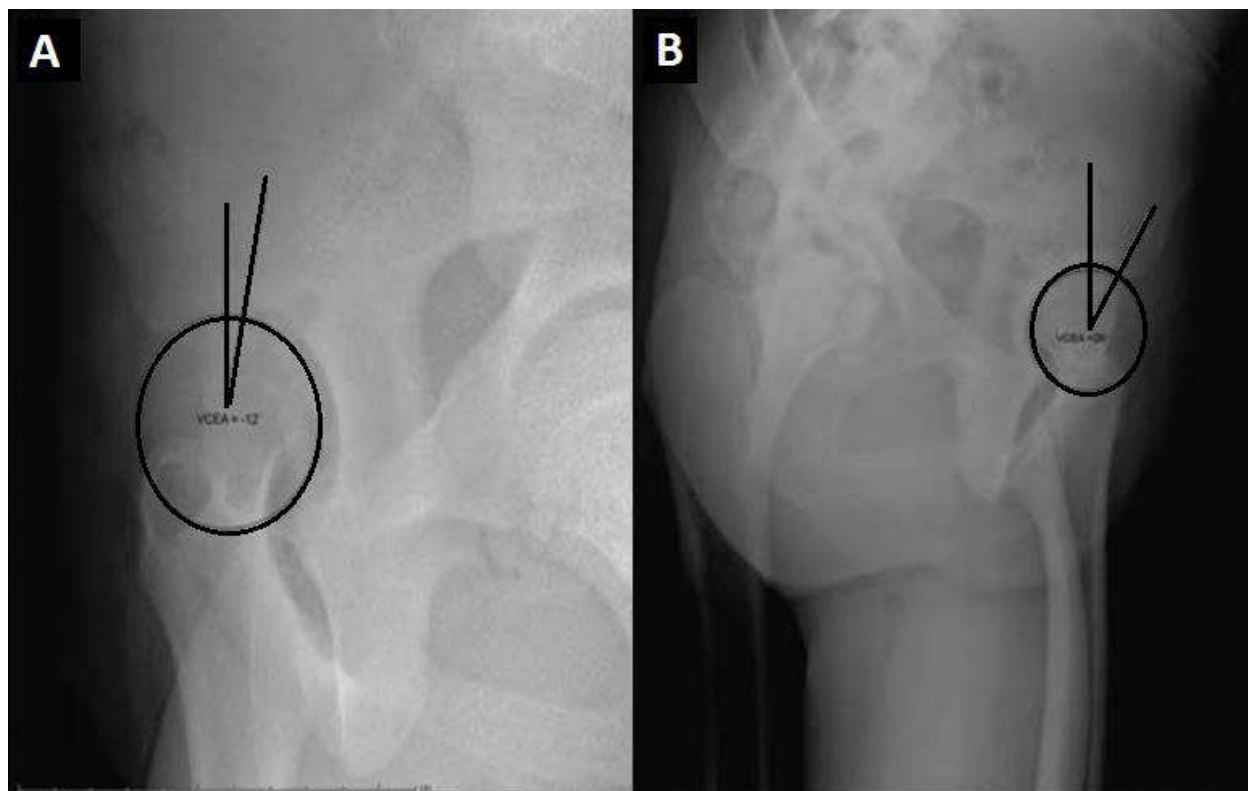


Figura 12. A. Radiografía en falso perfil de cadera derecha se evidencia un ángulo centro borde anterior anormal de -12° grados; B. Radiografía AP en falso perfil de cadera izquierda con ángulo centro borde anterior de 28° grados. Elaborado por Sucato D. (21).

2.3.5.2. Ángulo Centro Borde Lateral o de Winberg.

Esta medida nos permite valorar mejor la cobertura superolateral de la cabeza del fémur. Se ejecuta mediante la toma de una radiografía en posición AP, donde se trazarán dos líneas (Figura 13 y 14). El origen de estos dos trazos es en el medio de la cabeza del fémur. La primera línea se dibuja hacia arriba y perpendicular al eje transversal de la pelvis, mientras que la segunda línea cruza por el borde lateral del acetábulo (24,25).

Los valores normales de este ángulo son de 26° a 42° grados. El límite normal es hasta 25° . Se sospecha de DDC cuando es menor de 26° grados. Si es $< 20^{\circ}$ grados, ya hablamos de una cadera displásica (Figura 15). En cambio, si este es superior a los 40° , se presenta una sobrecobertura y un pinzamiento femoroacetabular (24,25).

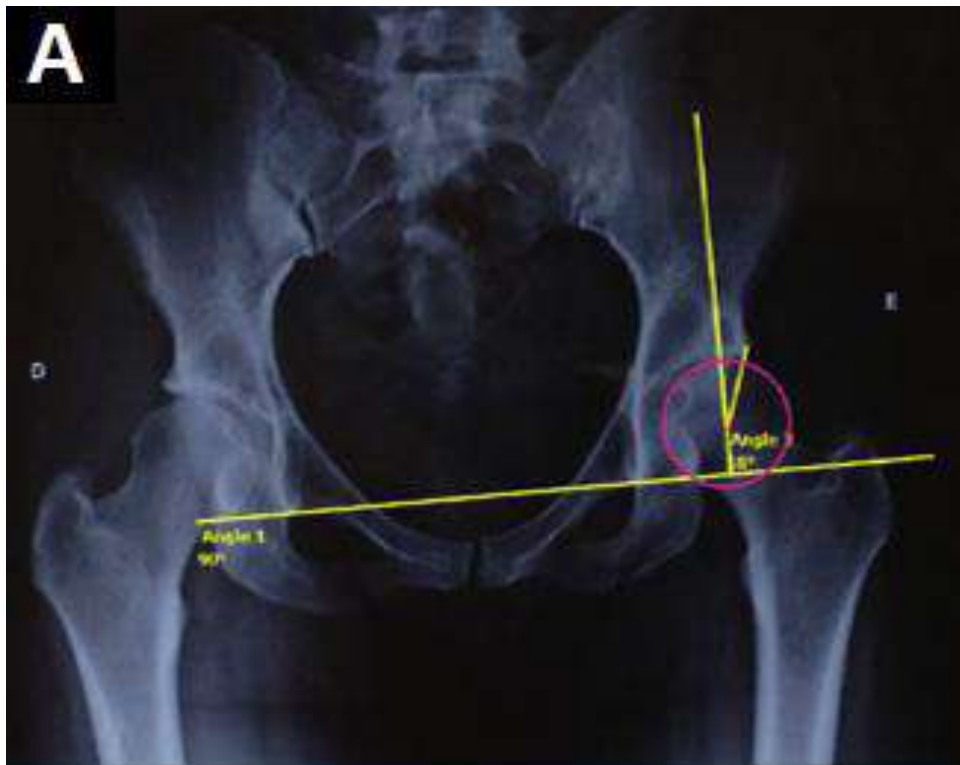

Figura 13. Radiografía AP preoperatoria de paciente 27 años de edad con displasia en cadera izquierda con un ángulo centro borde lateral anormal 18° grados. Elaborado por Brito Rodríguez V. (26)

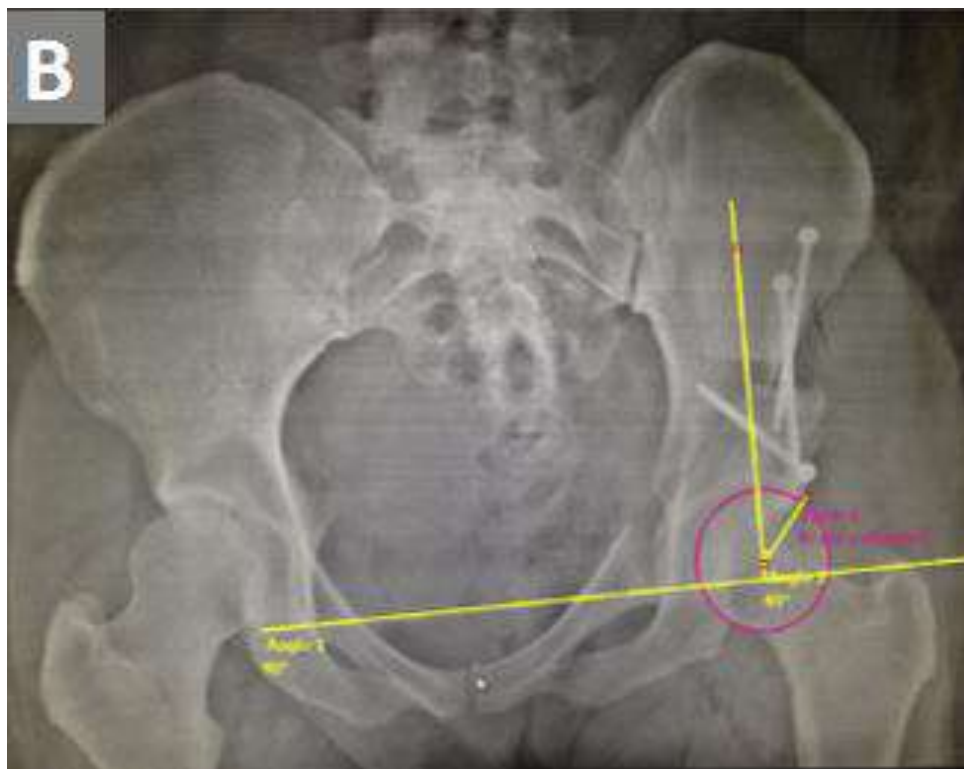


Figura 14. Radiografía AP posoperatoria de paciente 27 años de edad donde se observa mejoría del ángulo centro borde lateral tras PAO de 30° grados. Elaborado por: Brito Rodríguez V. (26)

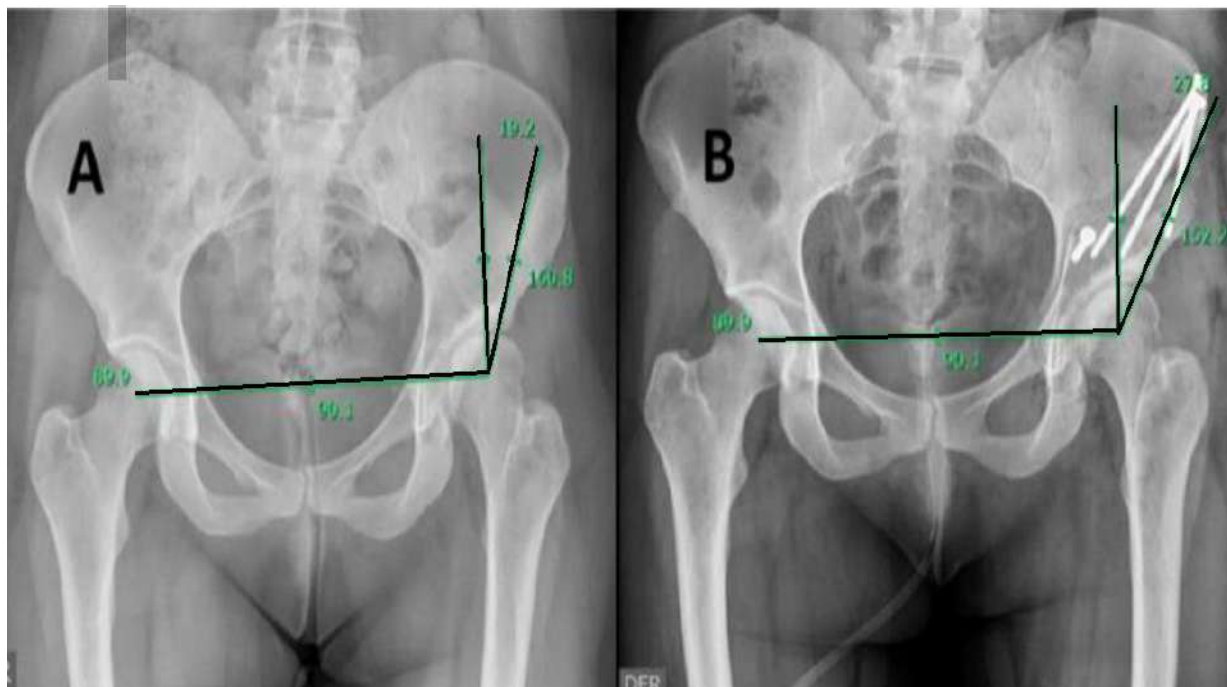


Figura 15. A. Radiografía AP preoperatoria de paciente femenina de 24 años con un ángulo centro borde lateral de 19° grados; **B.** Radiografía AP de misma paciente tras realización de PAO con mejora de ángulo centro borde lateral a 27° grados. Elaborado por Barrientos C. (27).

2.3.6. Consideraciones para PAO.

La PAO si bien ha sido utilizada en la mayoría de los casos para el manejo de la DDC sintomática, la supervivencia a largo plazo sigue siendo un tema de controversia. Hay diversas situaciones que producen un fallo en el tratamiento de la PAO como son: edad avanzada, artrosis preoperatoria, congruencia preoperatoria articular defectuosa, ángulos preoperativos más grandes y la presencia de un pinzamiento posoperatorio. Lo ideal son pacientes menores de 25 años con un adecuado espacio articular y una cadera en correcta congruencia. La supervivencia de la PAO en estos tipos de pacientes es de unos 18 años en un 77% de los casos. Además, no han requerido reemplazo de cadera (20). También se ha identificado que factores tienden a llevar un peor resultado a largo plazo como: pacientes de edad avanzada, un ancho del espacio articular menor de 2 milímetros o mayor de 5 milímetros y una cadera incongruente.

2.3.7. Indicaciones y Contraindicaciones.

A pesar de que en los últimos años la indicación de osteotomías pélvicas ha disminuido gracias al uso de la ecografía como herramienta para el screening de DDC. Sin embargo, la PAO es considerada como la más efectiva para el manejo de esta patología en poblaciones jóvenes. La selección del paciente es de gran importancia para la realización de este procedimiento. En primer lugar, el dolor es considerado como una de las principales indicaciones. Se caracteriza por ser insidioso con la actividad física y de moderada o severa intensidad. Además, debe cumplir ciertas disposiciones para realizar un PAO como son: una duración al menos de 3 meses, empeora al realizar las actividades y no mejora con el uso del tratamiento conservador (28).

Otra indicación para PAO es el ángulo borde central lateral con un valor menor de 20° grados y el ángulo borde central anterior menos de 18° grados (29). El grado de Tönnis es un parámetro importante para decidir la realización de la PAO. Se basa en la clasificación de Tönnis para artrosis de cadera. El grado 0 es aquellos sin evidencia de artrosis, mientras que el grado 1 se refiere a una esclerosis paulatina de cabeza y acetábulo más un nivel de pinzamiento leve y una cantidad

pequeña de osteofitos. El grado 2 se caracteriza por presentar quistes en la superficie del acetábulo o bien en la cabeza del fémur. Además, un grado de pinzamiento mayor e indicios de incongruencia (30). En cambio, el grado 3 se presentan quistes de mayor tamaño en las zonas antes descritas junto con un pinzamiento marcado, erosiones con necrosis y presencia definitiva de incongruencias. Se realiza la PAO en aquellos pacientes con un grado 0 o 1 de Tönnis (31). Otras indicaciones son: presencia de displasia acetabular sintomática después del cierre de las fisis, una malformación acetabular con cobertura ineficiente, pinzamiento femoroacetabular, protusio acetabuli, pacientes con cartílago trirradiado cerrado y menores de 65 años (8,9). Hay ciertas situaciones donde no es factible ejecutar una PAO. Se pueden dividir en absolutas y relativas. En la primera encontramos: una luxación de cadera de alto grado, una congruencia muy deteriorada en imágenes radiográficas en abducción, pacientes con un rango de movimiento menos de 90° grados (8). En cambio, entre las relativas tenemos: un grado 2 de Tönnis, obesidad y edad avanzada.

2.3.8. Preparación del Paciente.

Se realiza una preparación perioperatoria de rutina. En primer lugar, la tipificación sanguínea en el caso de necesitar una transfusión. Luego, para evitar una pérdida aun mayor, se utiliza ácido tranexámico. La anestesia aplicada en estos casos se trata de una combinación de anestesia general junto con un bloqueo del plexo lumbar. Si se producen contracciones musculares se debe por una irritación del nervio. Por lo tanto, se debe considerar un cambio en la técnica quirúrgica para evitar lesiones en el nervio (19). El uso de la fluoroscopia nos proporciona asistencia para la realización de las osteotomías y de la corrección acetabular. Las imágenes se obtendrán desde la cadera y perpendicular al cuerpo del paciente. Las proyecciones más utilizadas son la anteroposterior y de perfil falso oblicuo.

2.3.9. Técnica Quirúrgica y Osteotomías.

Se sigue practicando la misma técnica descrita por Ganz en 1980, donde se realizan diferentes osteotomías en el isquion anterior, íleon supraacetabular y rama púbica superior (Figura 16). En primer lugar, se accede por una incisión en

la línea del bikini, donde se procede a una osteotomía en forma de oblea de la espina ilíaca anterosuperior (ASIS) (19,23,32,33). Esto tiene como finalidad dos puntos: el primero es medializar el vientre de los músculos oblicuo abdominal y sartorio. El segundo punto es no ejecutar ninguna lesión en los abductores. Al realizar esta disección, se puede tener exposición a estructuras como el subperiostio del ilion anterior, la rama superior, la línea iliopectínea y la columna posterior. En el caso del tendón recto, este se conservará durante el procedimiento. Sin embargo, si se necesita una mayor exposición capsular, se efectúa una artrotomía extensa (19,23,32,33).

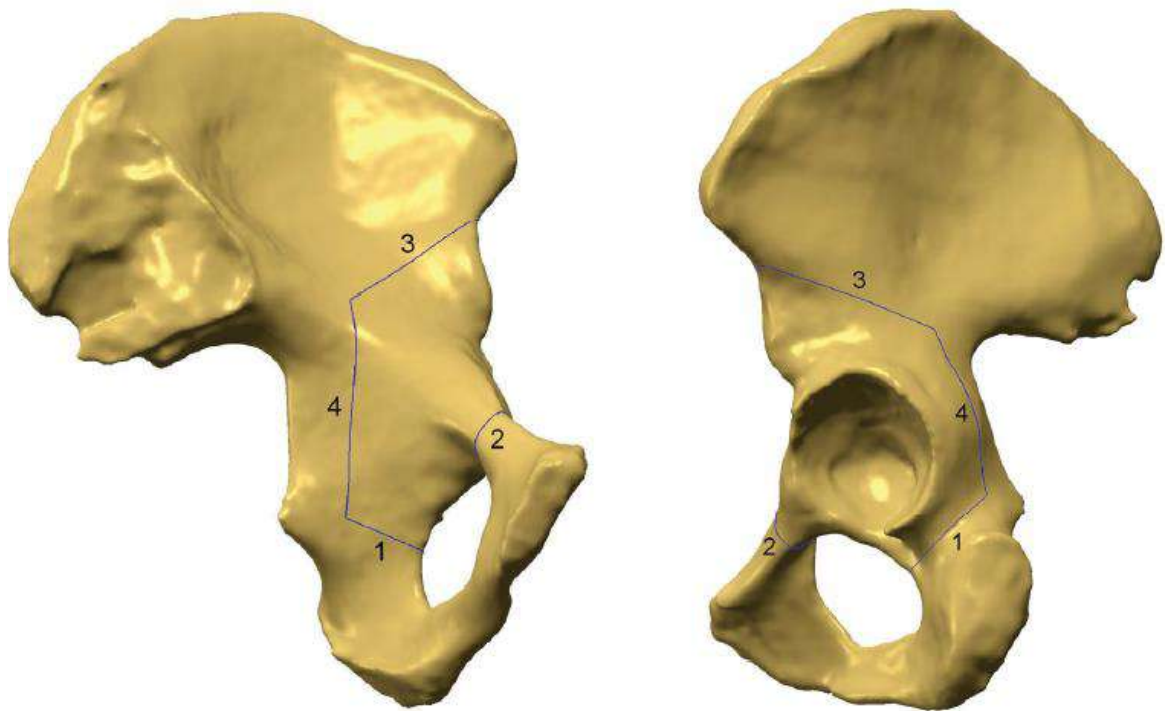


Figura 16. Vista Lateral y Medial de las diferentes osteotomías. 1. Osteotomía del isquion; 2. Osteotomía de la rama superior o pubis; 3, Osteotomía del Ilión; 4 Osteotomía Retroacetabular. Elaborado por Gang. X. (34).

2.3.9.1. Osteotomía Isquiática Parcial

El abordaje de este corte se lo realiza por la bursa iliopectínea que se localiza en el medio de la cápsula medial y el tendón del psoas. Se accede a este intervalo al elevar el iliocapsular fuera de la cápsula de la cadera de lateral a

medial, donde nos encontramos la vaina del psoas en el borde medial de la cápsula. Luego, con tijeras largas se abre camino hasta sentir el surco infracotiloideo del isquion. Se puede abordar más mediante el uso de palancas óseas de carril con el fin de asegurar el paso del cincel sobre el isquion anterior (19,23,32,33). Por otra parte, el escoplo no debe estar distal a esta posición porque puede lesionar el músculo obturador externo, así como, los vasos circunflejos femorales mediales. Primero se dirige la punta del escoplo lejos del labio inferior del acetábulo y en dirección cefálica de la espina isquiática (Figura 17). Se deja un puente óseo de 1 centímetro debajo del acetábulo.

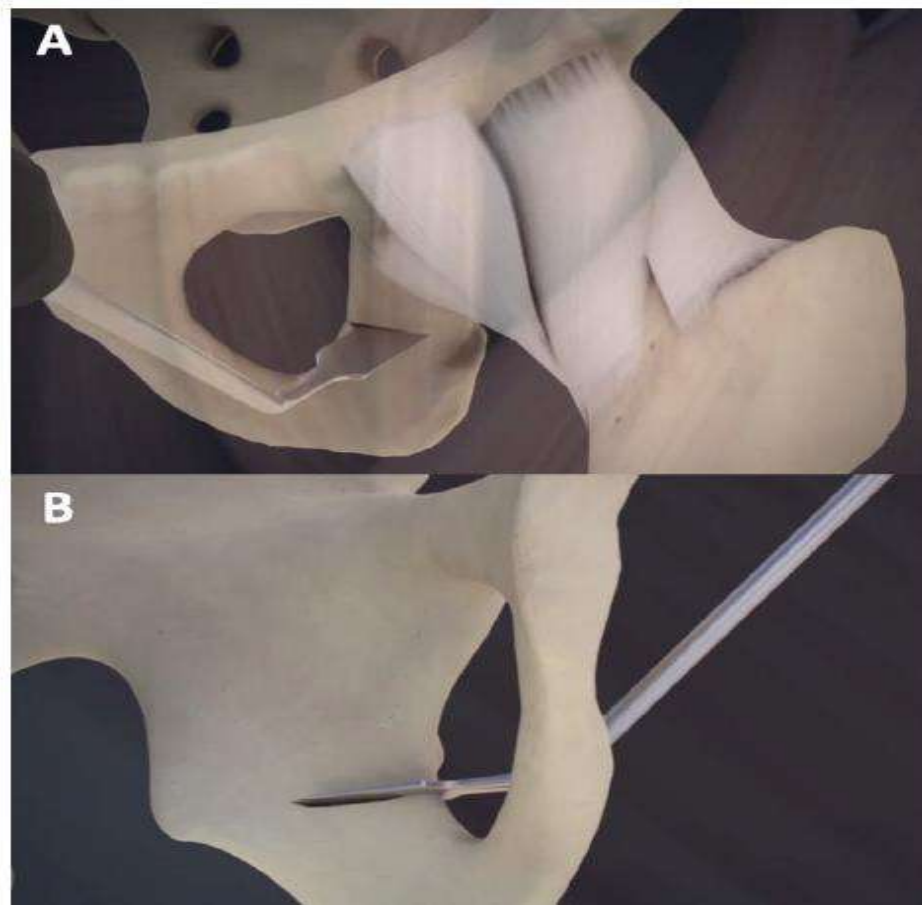


Figura 17. A. Vista frontal de Osteotomía isquiática mediante el uso de cincel de Ganz. B. Vista medial del mismo corte. Elaborado por Dombrowski M. (6)

Luego con el paso del cincel se abren las cortezas lateral y medial del isquion anterior. Un dato importante es la colocación de la pierna en extensión y rotación externa para relajar el nervio ciático. Esta osteotomía se debe efectuar

con la guía de fluoroscopia con la finalidad de visualizar la colocación del escoplo y si el corte progresa de manera satisfactoria (30–33)

2.3.9.2. Osteotomía de la Rama Púbrica Superior.

El abordaje de esta osteotomía se procede con la disección en la rama superior medial a la eminencia púbrica. Esto es gracias a la relajación de la musculatura psoas-iliaca con la flexión y aducción de la pierna. Los retractores se ubican anterior y posteriormente de la rama, del agujero obturador y dentro del manguito perióístico. La finalidad de esta colocación es la protección del haz neurovascular del obturador. Después, se realiza el corte en parte medial a la eminencia iliopectínea con la utilización de un osteótomo o una sierra Gigli (19,23,32,33). Así mismo, la posición medial de esta osteotomía a la eminencia púbrica brinda una región más amplia para facilitar el contacto luego de la reorientación (Figura 18 y 19).

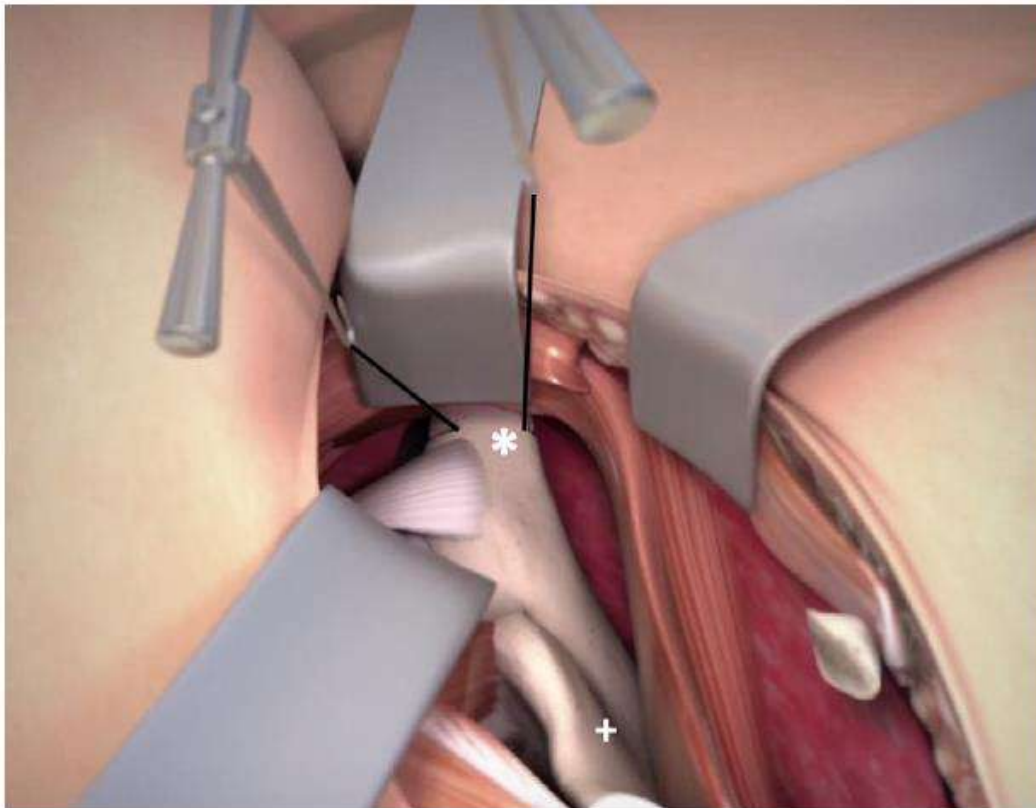


Figura 18. Osteotomía de la rama púbrica mediante el uso de sierra Gigli. Elaborado por Dombrowski M. (6)

Además, mantiene la osteotomía lateral en el recorrido del tendón del psoas. Hay que destacar que su revisión debe ser constante, ya que esta debe ser libre para consentir la reorientación acetabular

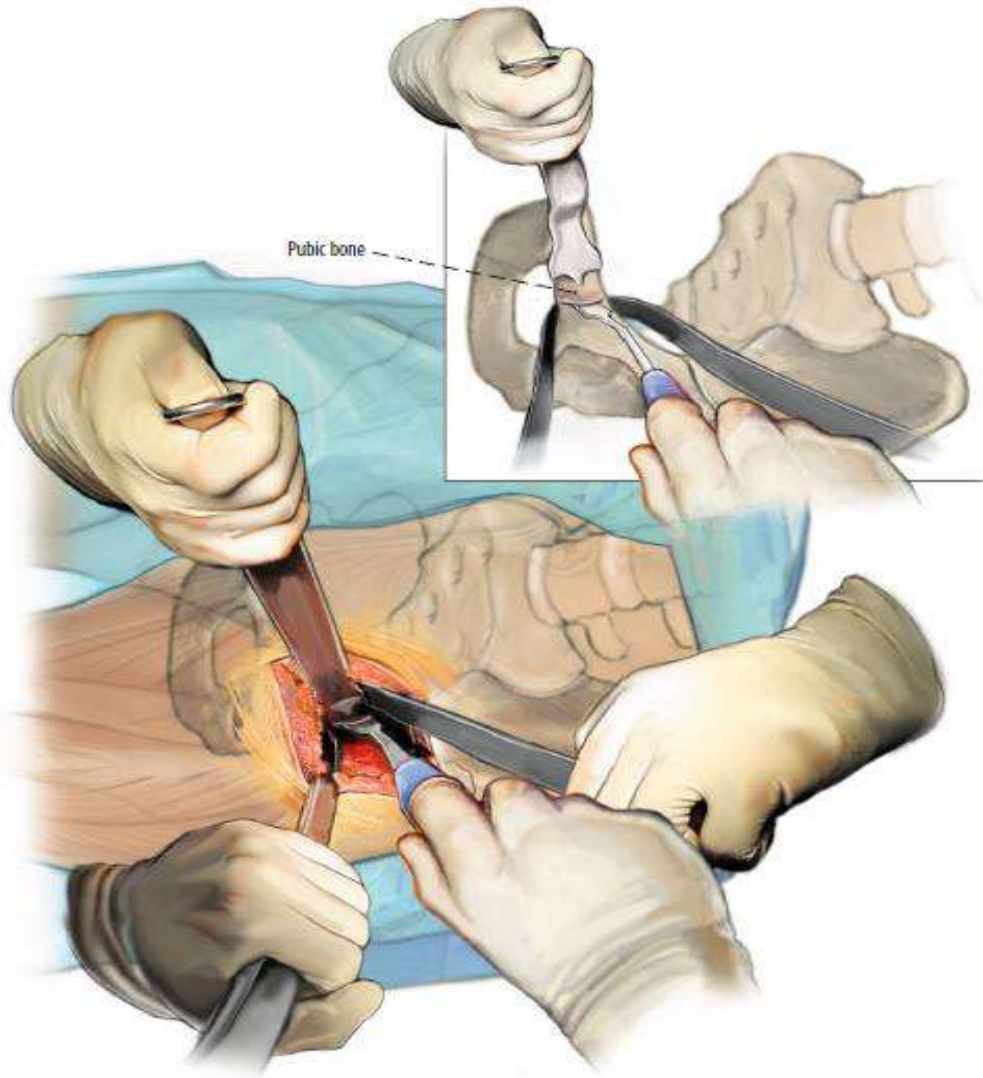


Figura 19. Osteotomía de la rama púbrica. Elaborada por Dienst M. (8)

2.3.9.3. Osteotomía Supraacetabular Iliaca

La característica importante de esta osteotomía es realizar una adecuada planificación de su trayecto. Debido a que, su inicio también nos ayuda a conocer el punto inicial de la osteotomía de la columna posterior. La ubicación de este punto posterior es a 1 centímetro de la parte medial del borde pélvico. Por lo tanto, nos debe brindar un trayecto lineal por toda la columna posterior

pasando por el medio de la osteotomía iliaca e isquiática. Considerando que se identificó el punto, se procede a ejecutar una ventana subglútea lateral paralela a la marca ubicada en el ilion anterior (19,23,32,33). Luego, se ingresa un retractor lateral pequeño en esta ventana para brindar protección a los abductores (Figura 20). Enseguida, se inserta un retractor de Hohman inverso para exhibir la tabla interna del ala iliaca. El corte del íleon se lo debe realizar con una sierra oscilante (Figura 21). Por lo tanto, debe cruzar el íleon desde la cara distal del corte de la ASIS hasta a un 1 centímetro de la línea pectínea. Finalmente, esta osteotomía adquiere una orientación vertical (35).

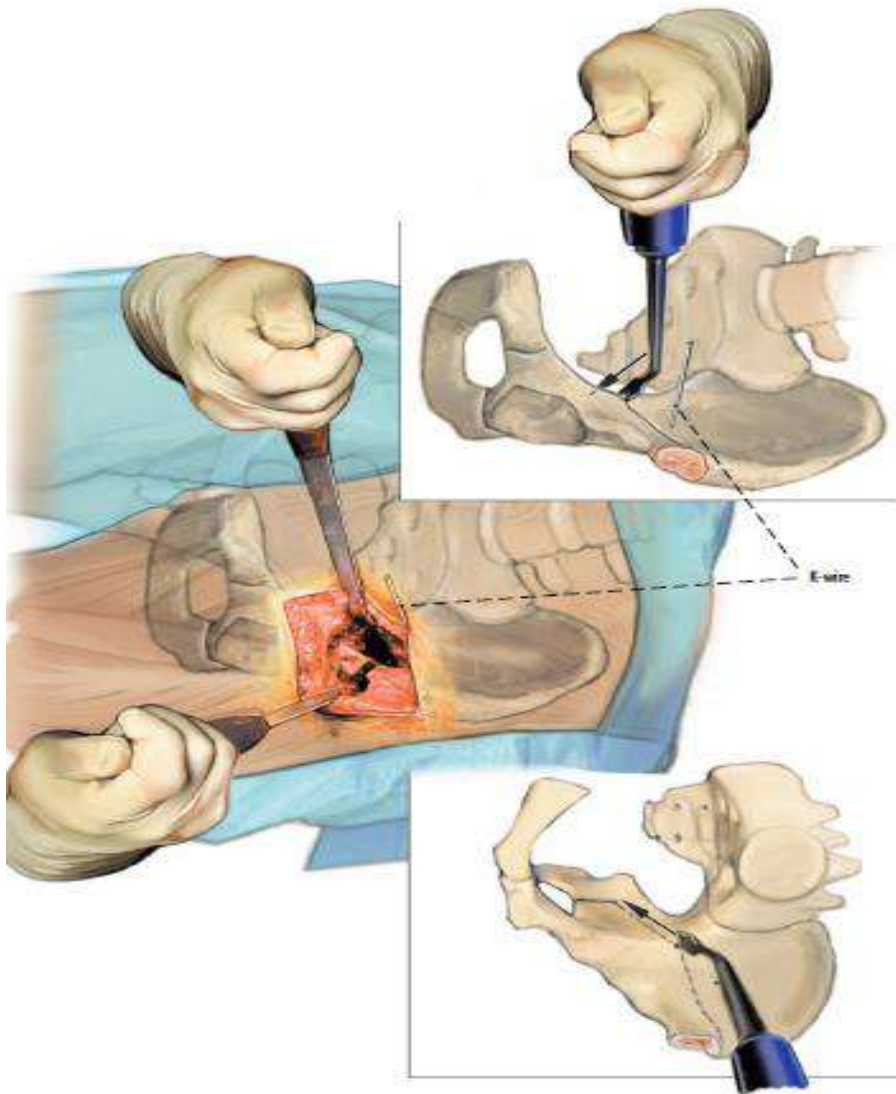


Figura 20. Osteotomía de la rama púbica con el uso de sierra oscilante. Elaborado por Dienst M. (8)

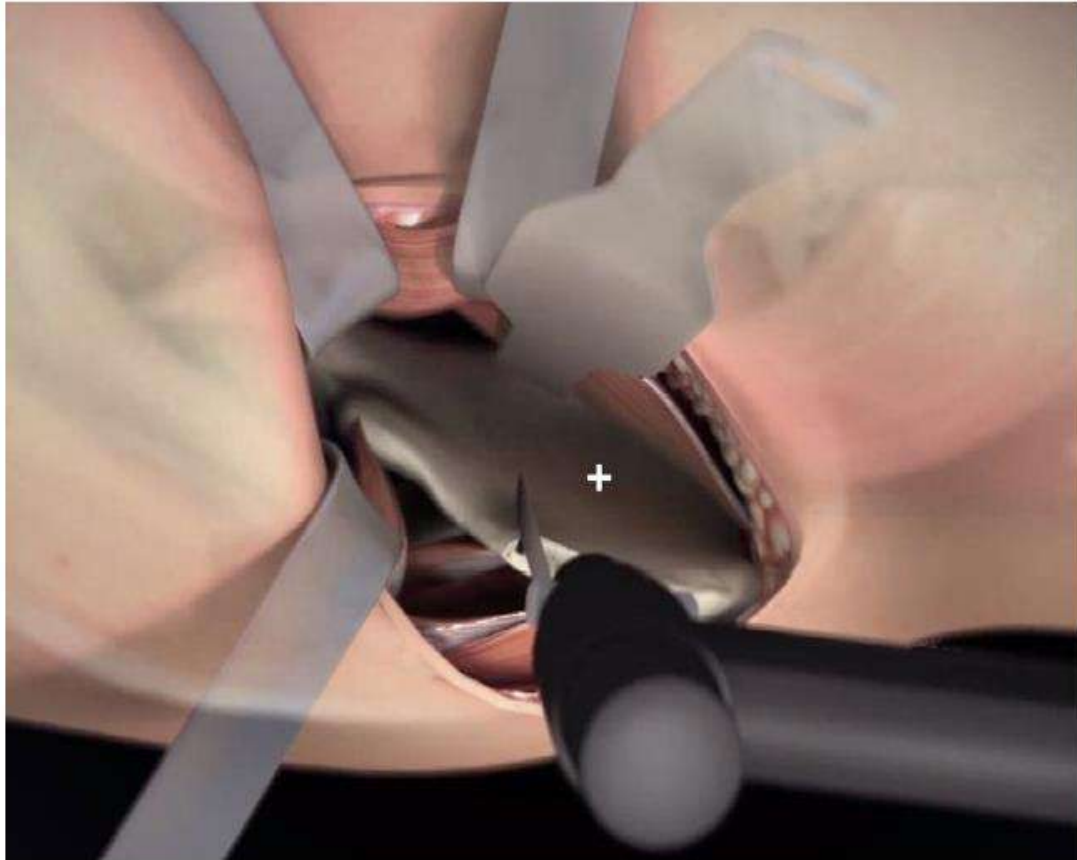


Figura 21. La osteotomía púbica mediante el uso de cierra oscilante. Elaborado por Dombrowski M. (6)

2.3.9.4. Osteotomía de la Columna Posterior

Este corte se lo efectúa con el soporte de la fluoroscopia porque se necesita tener una visión del interior de la pelvis. Hay que tener precaución con el nervio ciático por la cercanía con esta osteotomía. Por lo tanto, es necesario posicionar la pierna en extensión y rotación externa. Se inicia desde el extremo posterior de la osteotomía iliaca hasta la isquiática (19,23,32,33). En el trayecto, se va diseccionando la columna posterior cruzando sobre la línea iliopectínea (Figura 22). Luego se utilizarán osteótomos rectos para forma un paso hasta el istmo para lograr colocar otro osteótomo curvo para conectar con el corte isquiático anterior (19,23,32,33). Las esquinas de las osteotomías iliaca y de la columna posterior se finalizan con el uso de un escoplo en ángulo. Más tarde, se inserta un esparcidor de hueso el corte iliaco anterior y se temple para

facilitar el movimiento del fragmento acetabular (Figura 23). Sin embargo, si este no se mueve, es necesario usar un cincel de Ganz para realizar el corte de la columna posterior lateral sobrante hasta la osteotomía isquiática (19,23,32,33).

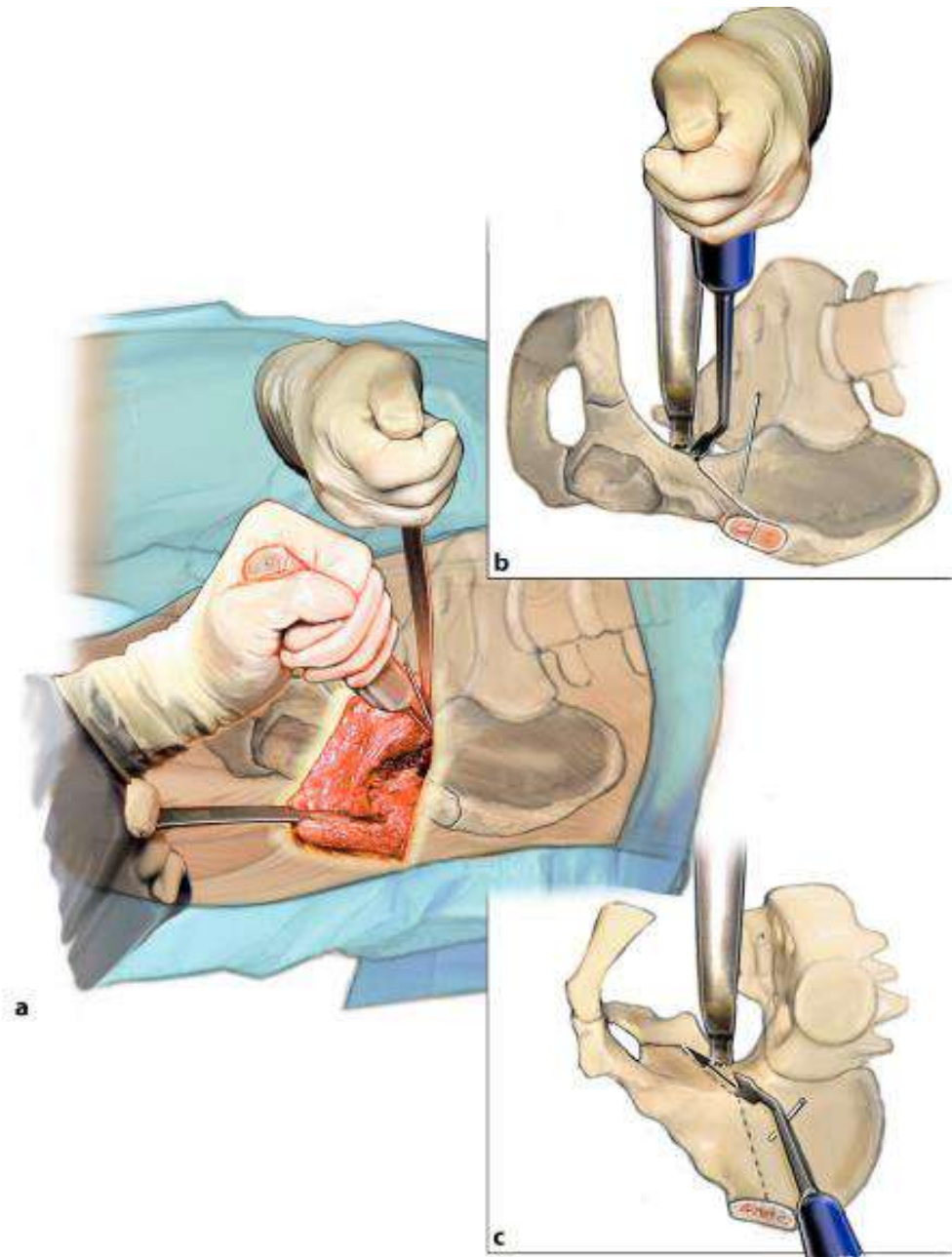


Figura 22. A. Se usa un osteótomo curvo para ingresar a la zona de corte. B. Se centra el osteótomo para realizar la osteotomía. C. Liberación del fragmento. Elaborado por Dienst M. (8).

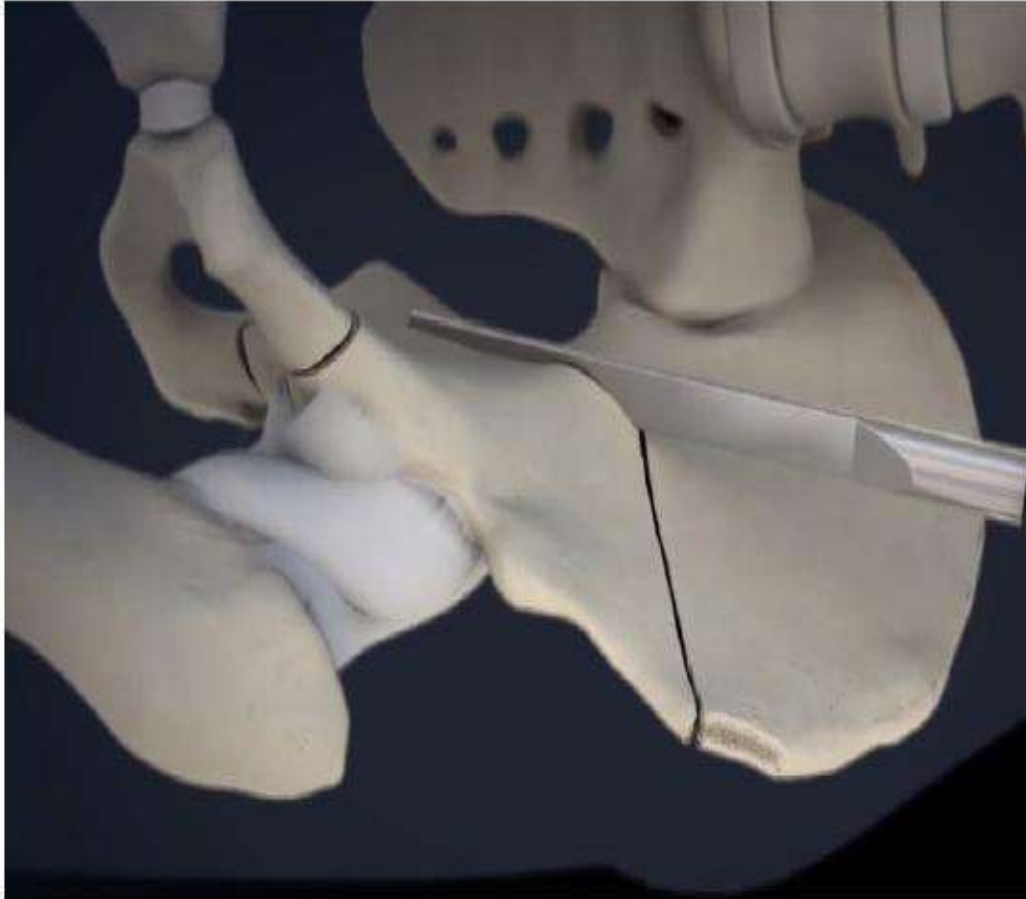

Figura 23. Osteotomía de la columna posterior. Elaborado por Dombrowski M. (6)

2.3.9.5. Corrección Acetabular

Se debe efectuarla únicamente cuando el fragmento acetabular esté completamente libre. Una vez confirmado, se insertará de manera distal un tornillo de Schanz en la osteotomía iliaca. Esto permitirá supervisar la reorientación al retener el fragmento osteotomizado. En algunos casos, se podrá requerir una pinza de Weber para tener un mejor control. Finalmente, cuando se decide que la reorientación es la correcta, se procede a colocar agujas de Kirschner lisas por la creta iliaca hasta el interior del fragmento acetabular (Figura 24) (19,23,32,33).

Es necesario la realización de imágenes radiográficas tanto en posición anteroposterior como en falso perfil. En las radiografías AP, la cirugía fue

exitosa cuando se observa: una cúpula horizontal, no traslación lateral del centro de la cadera, paredes anterior y posterior equilibradas, y disminución concéntrica de la cabeza femoral debajo de la zona de peso. Mientras que las proyecciones de falso perfil, se valora la obertura anterior y el impacto potencial (19,23,32,33).

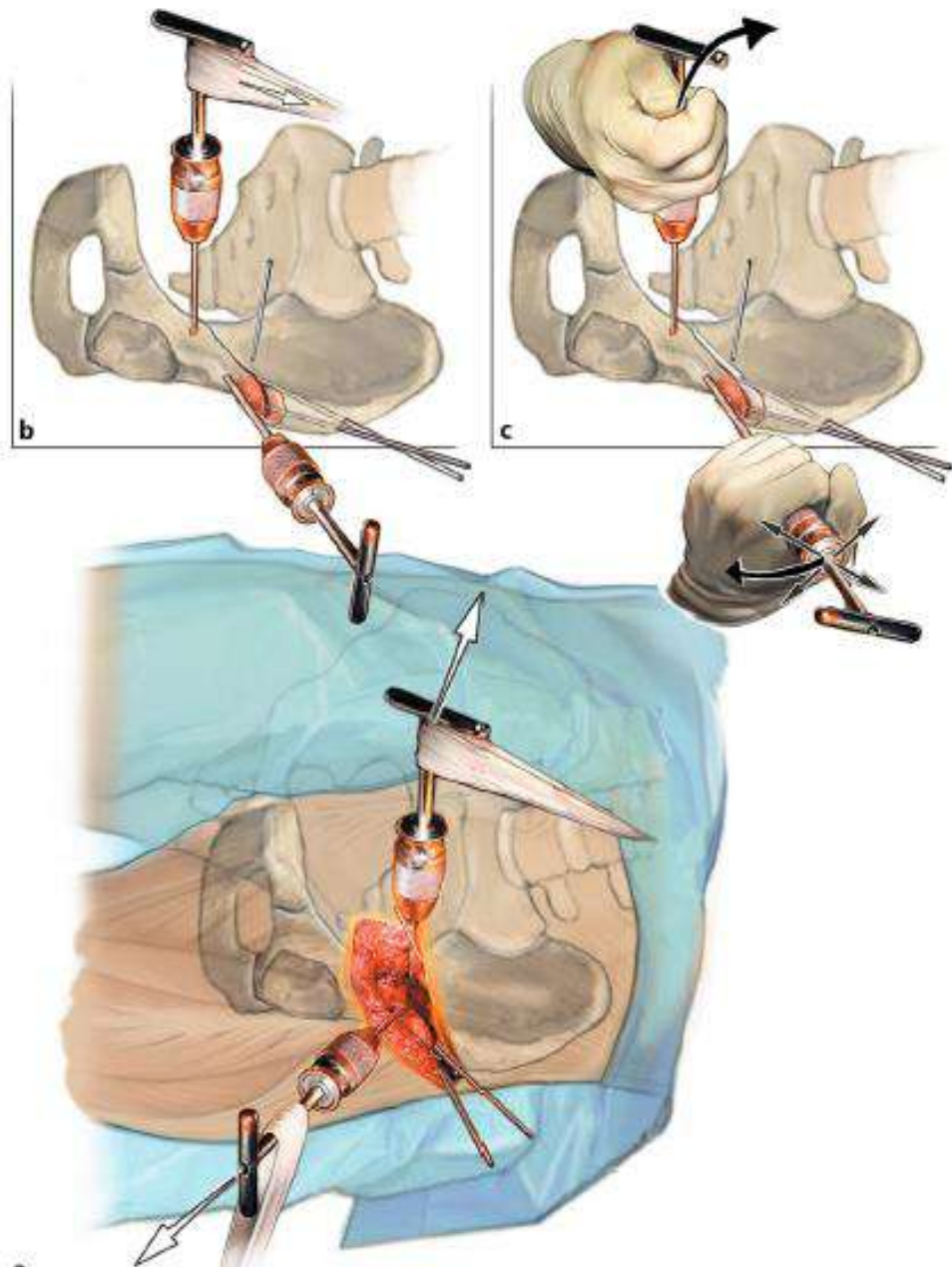


Figura 24. A. Se usan agujas Kirschner roscadas para la fijación temporalmente el fragmento acetabular; B. Se ingresan tornillos Schanz para asegurar aún más la reorientación; C. Los tornillos controlan la inclinación y este se asegura con dos agujas Kirschner. Elaborado por Dienst M. (8).

Una vez identificado ya de manera definitiva la reorientación, se reemplaza las agujas por varios tornillos de 3.5 o 4.5 milímetros (Figura 25). Debido a que el pinzamiento es una complicación de la intervención se debe lograr por lo mínimo 95°-100° en flexión y 15°-20° en rotación interna para evitar este problema. En el caso de la rotación interna, la angulación dependerá de cada paciente, sin embargo, se debe lograr que el movimiento posoperatorio sea similar al preoperatorio (19,23). El cierre de la herida se comienza se realiza con suturas no absorbibles trenzadas número dos ceros que pasan a lo largo de la cresta iliaca. No se requieren que sean transóseos. Además, los nudos se deben posicionar en la parte lateral de la cresta iliaca para no provocar irritación en los tejidos blandos (23,33).

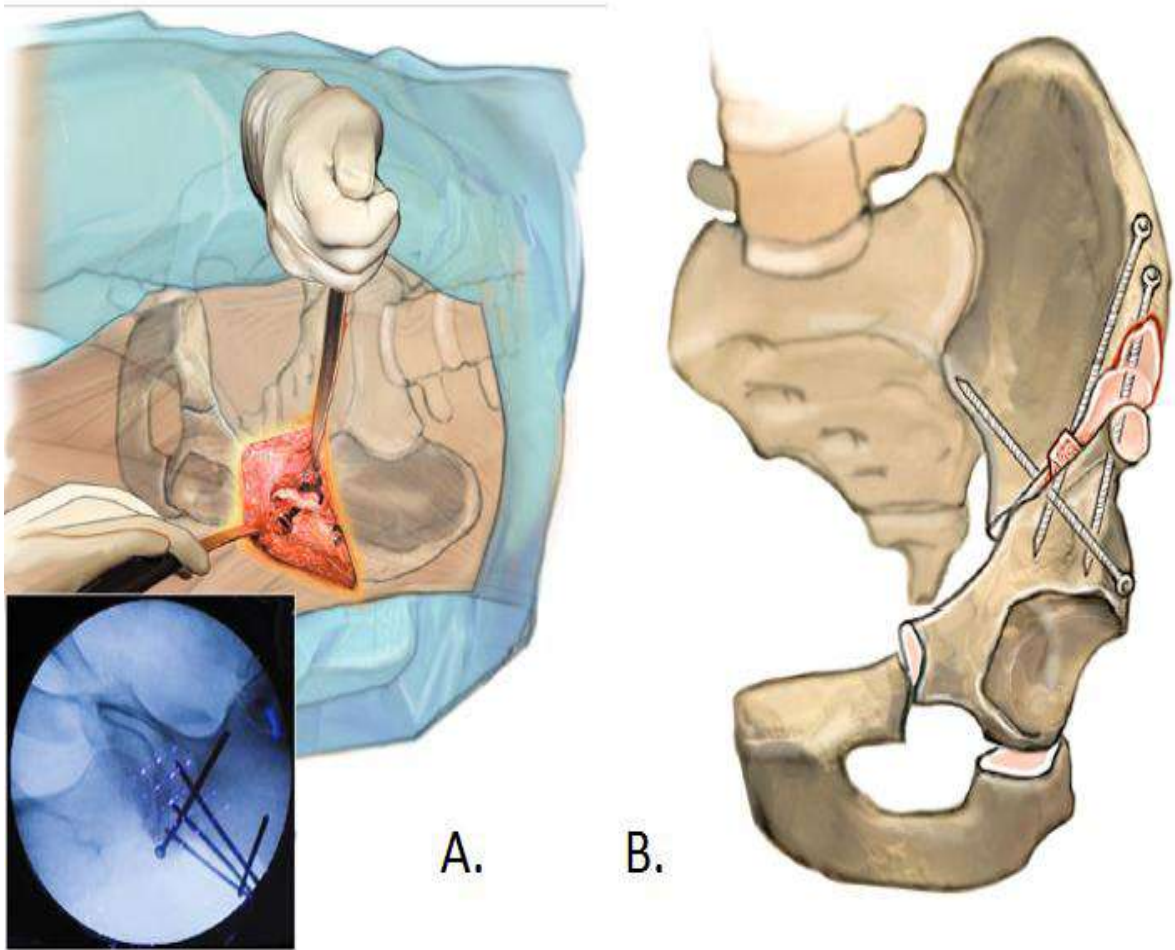


Figura 25. A. Se asegura la posición del fragmento con tres tornillos corticales; B. Resultado final de la osteotomía periacetabular de Ganz. Elaborado por Dienst M. (8).

2.3.9.6. Cuidado Posoperatorio

Hay que destacar que la recuperación de la PAO es favorable para las personas que se someten a cirugía. En la mayoría de los casos, los pacientes ya pueden caminar al día siguiente con la ayuda de dispositivos. En el segundo y tercer día, ya se recomienda que el paciente comience a utilizar muletas para mejorar la marcha. El tiempo de estancia hospitalaria suele ser máximo de 3 días (19,23). La prevención de trombosis venosa profunda se lo realiza con aspirina en dosis bajas durante el primer día y continuando con la terapia por 4 semanas. Además, para evitar la osificación heterotópica es necesario la prescripción de naproxeno con una duración similar a la aspirina.

Se deben realizar radiografías AP y de perfil falso para evidenciar la curación adecuada de la osteotomía. Esto se efectúa durante las primeras 8 semanas posteriores a la operación. Después, se ejecutarán cada mes para visualizar la cicatrización final. En cuanto, a la posibilidad de volver a las actividades diarias como deporte o trabajo, se necesita un tiempo de 6 a 9 meses para poder realizar actividades con alta carga de peso.

La PAO si bien ha sido utilizada en la mayoría de los casos para el manejo de la DDC sintomática, la supervivencia a largo plazo sigue siendo un tema de controversia. Hay diversas situaciones que producen un fallo en el tratamiento de la PAO como son: edad avanzada, artrosis preoperatoria, congruencia preoperatoria articular defectuosa, ángulos preoperativos más grandes y la presencia de un pinzamiento posoperatorio. Lo ideal son pacientes menores de 25 años con un adecuado espacio articular y una cadera en correcta congruencia. La supervivencia de la PAO en estos tipos de pacientes es de unos 18 años en un 77% de los casos. Además, no han requerido reemplazo de cadera (36). También se ha identificado que factores principalmente tienden a producir un peor resultado a largo plazo como son: pacientes mayores de la edad ideal, un ancho del espacio articular menor de 2 milímetros o mayor de 5 milímetros y una cadera incongruente.

2.3.10. Complicaciones

La complejidad de la zona anatómica, la PAO debe ser practicada por profesionales experimentados. Esto se evidencia en el porcentaje de complicaciones realizadas durante la primera operación en comparación con la segunda, donde hay una reducción del 17% a un 2.9% (34,37). Es muy importante tener presente la correcta delimitación del margen del acetábulo, ya que la penetración intraarticular provoca complicaciones muy graves. Lamentablemente, no se conoce correctamente los límites para de esta manera lograr un procedimiento sin complicaciones fatales. La Academic Network for Conservational Hip Preservation Outcomes Research describe la presencia de complicaciones en las primeras semanas posoperatorias (23). Se dividen en tempranas y tardías. Las primeras son aquellas que se pueden resolver por sí mismas y se evidencian en el 77% de los casos (23,38). Entre las más comunes de este grupo están: la neuropraxia del nervio cutáneo femoral lateral y molestias en la herida como dehiscencia o hipertrofia. En cambio, las tardías, son aquellas que se presentan después de un año de la PAO. Se presentan en el 24% de los pacientes (31,35). En este grupo destaca: la osificación heterotópica, fracturas en el isquion, pseudoartrosis en la rama púbica y columna posterior. También se puede presentar complicaciones intraoperatorias como es la fractura de la unión isquiopúbica. Se cree que sucede en tres momentos como son la primera o cuarta osteotomía y en el manejo del fragmento acetabular. Sin embargo, no es muy común, ya que solo se evidencia en el 6,4% de los casos (39). Otras complicaciones no usuales son: eventos de tromboembolia y lesiones en los nervios ciático o femoral. Este último se presenta cuando hay un atrapamiento de estos al momento de realizar la reorientación del fragmento acetabular (40,41).

2.3.11. Beneficios

Los beneficios a corto y mediano plazo de este tipo de osteotomía son muy favorables porque se evidencia un alivio de los síntomas, mejoría de la calidad de la vida y de la función de la cadera. Conviene subrayar, su gran eficacia para evitar un reemplazo de cadera en pacientes jóvenes Dado que el 93% de los casos no

lo han requerido en un periodo de 10 años (16). Lamentablemente, no se ha logrado poder establecer su beneficio a largo plazo debido a la falta del seguimiento en los casos. La PAO brinda un gran beneficio en cuanto a la sintomatología de la DDC. Se ha evidenciado que 5 años después de haber ejecutado la osteotomía, la tasa de conservación de la cadera es de un 99,2% (6). También en los casos de Tönnis grado 0-1 no presentan dolor y tampoco hay signos de artritis radiográfica. La supervivencia de los pacientes tras la PAO es un 76% a los 10 años, mientras que, a los 20 años, es de un 74%(6). Además, muy poco de las personas que se someten a esta intervención quirúrgica tienen problemas en sus actividades diarias, siendo solo un 7% de los casos (42). En el caso de actividades que requieren grandes esfuerzos, no han presentado molestias durante su realización en el 67% de los casos. Hay una reducción en el desarrollo de osteoartritis y no hay necesidad del uso de prótesis en los pacientes sometidos a la PAO. Esto mejora la calidad de vida de las personas en cuanto a la realización de sus actividades diarias. El temprano retorno a las actividades diarias se debe a la mínima incisión y disección a tejidos blandos que se realiza durante el procedimiento. Además, se puede ver un beneficio en la reducción del ángulo borde central lateral, ya que hay un cambio de 2 a 24 grados después de la PAO (43). Esta mejoría en la angulación colabora a lo explicado anteriormente en cuanto a la funcionalidad de la cadera.

CAPITULO III

3. OBJETIVOS

3.1. Objetivo Principal.

- Analizar la técnica quirúrgica de Ganz para tratamiento de displasia del desarrollo de la cadera

3.2. Objetivos Específicos.

- Identificar los principales beneficios de la técnica quirúrgica para el tratamiento de displasia del desarrollo de la cadera
- Describir las principales indicaciones para someterse a una osteotomía periacetabular de Ganz.
- Enunciar las principales complicaciones de la técnica de Ganz en el manejo de la displasia del desarrollo de la cadera.

CAPITULO IV

4. MÉTODOS

4.1. Diseño de Estudio.

Se procedió a realizar una revisión bibliográfica narrativa de artículos científicos que es estén relacionados sobre la osteotomía periacetabular de Ganz y su uso en el manejo de la displasia del desarrollo de la cadera.

4.2. Criterios de Inclusión y Exclusión.

4.2.1. Criterios de Inclusión.

- Artículos científicos sobre el tratamiento de displasia del desarrollo de la cadera mediante el uso de osteotomía periacetabular de Ganz.
- Estudios que describan la técnica quirúrgica de Ganz.
- Artículos científicos que se encuentren en las bases de datos de PubMed, EBSCO y ScienceDirect.
- Estudios realizados en los últimos 5 años a partir del 2016-2021.
- Se incluirán revisiones sistemáticas, metanálisis, estudios de caso, ensayos clínicos aleatorizados, estudios descriptivos.

4.2.2. Criterios de Exclusión.

- Estudios realizados en animales.
- Artículos científicos con datos incompletos.
- Artículos publicados en otros idiomas que no sean español o inglés.
- Investigaciones que forman parte de repositorios de instituciones de tercer nivel.
- Estudios donde formen parte de la población pacientes embarazadas.

4.3. Procedimiento para Recolección de Información.

Se consultó la información principalmente de artículos científicos de las siguientes bases de datos: PubMed, EBSCO, y ScienceDirect. Se utilizó como unidades de análisis a los siguientes términos normalizados MESH: “Bernese Periacetabular osteotomy”, “Hip dysplasia”, “Pelvic osteotomy”, “Developmental dysplasia of the hip”,

“Acetabular dysplasia”. Dicho lo anterior, se procederá a describir las fases de recolección.

4.3.1. Recolección Inicial.

En un principio para una búsqueda primaria se emplearon las siguientes palabras: “Bernese periacetabular osteotomy” y “Developmental displasia of the hip” en las bases de datos antes mencionadas. También se usaron operadores booleanos para profundizar la búsqueda debido a la gran cantidad de artículos que presentaron en la primera búsqueda. Estos operadores fueron OR y AND. Además, se fueron haciendo combinaciones con otros términos como: periacetabular osteotomy, Ganz osteotomy, acetabular dysplasia e hip displasia. Sin embargo, se siguió presentando un número considerable de estudios. Muchos de estos se repetían entre las bases de datos o no eran útiles para el fin de la revisión. Hay que resaltar que esta primera impresión de la búsqueda brindó el conocimiento de la gran cantidad de información en lo que se refiere al tema.

4.3.2. Recolección Sistemática.

Se realizó una recolección sistemática en las tres bases de datos descritas en los párrafos anteriores. Se utilizaron diferentes composiciones de términos para lograr una búsqueda más reducida. Por lo tanto, la que mejor resultado otorgó fue ((((((hip dysplasia) OR (acetabular dysplasia)) OR (Developmental dysplasia of the hip)) AND (periacetabular osteotomy)) OR (Ganz osteotomy)) OR (Bernese periacetabular osteotomy)). Este conjunto lanzó en PubMed un total 391 artículos, en EBSCO 312 y en ScienceDirect unos 407.

Después de haber aplicado los criterios de inclusión y exclusión, se logró reducir el número de artículos que serán útiles para la realización de la revisión bibliográfica. Se eliminaron debido a que algunos se referían a estudios en animales, y otros simplemente desde el título no reflejaba ninguna relación con el tema principal. Finalmente, un total de 32 artículos que pasaron tras la aplicación de los criterios antes mencionados. Estos se caracterizaron brindar información importante acerca de la técnica quirúrgica de la osteotomía periacetabular de

Ganz. Otros señalaban los beneficios, complicaciones que produce la práctica de esta técnica. Además, demostraban la eficacia a corto, mediano y largo plazo en el manejo de la DDC.

4.4. Conflictos de Interés.

Se señala que no se presentó ningún conflicto de interés durante la realización de la revisión bibliográfica

CAPITULO V

5. RESULTADOS

En esta revisión bibliográfica, se describieron en un inicio un total de 97 artículos científicos que tiene una relación con la técnica quirúrgica de Ganz y su aplicación para el manejo de la DDC. Luego, tras la aplicación de los criterios de inclusión y exclusión, se obtuvo 32 artículos (Figura 26).

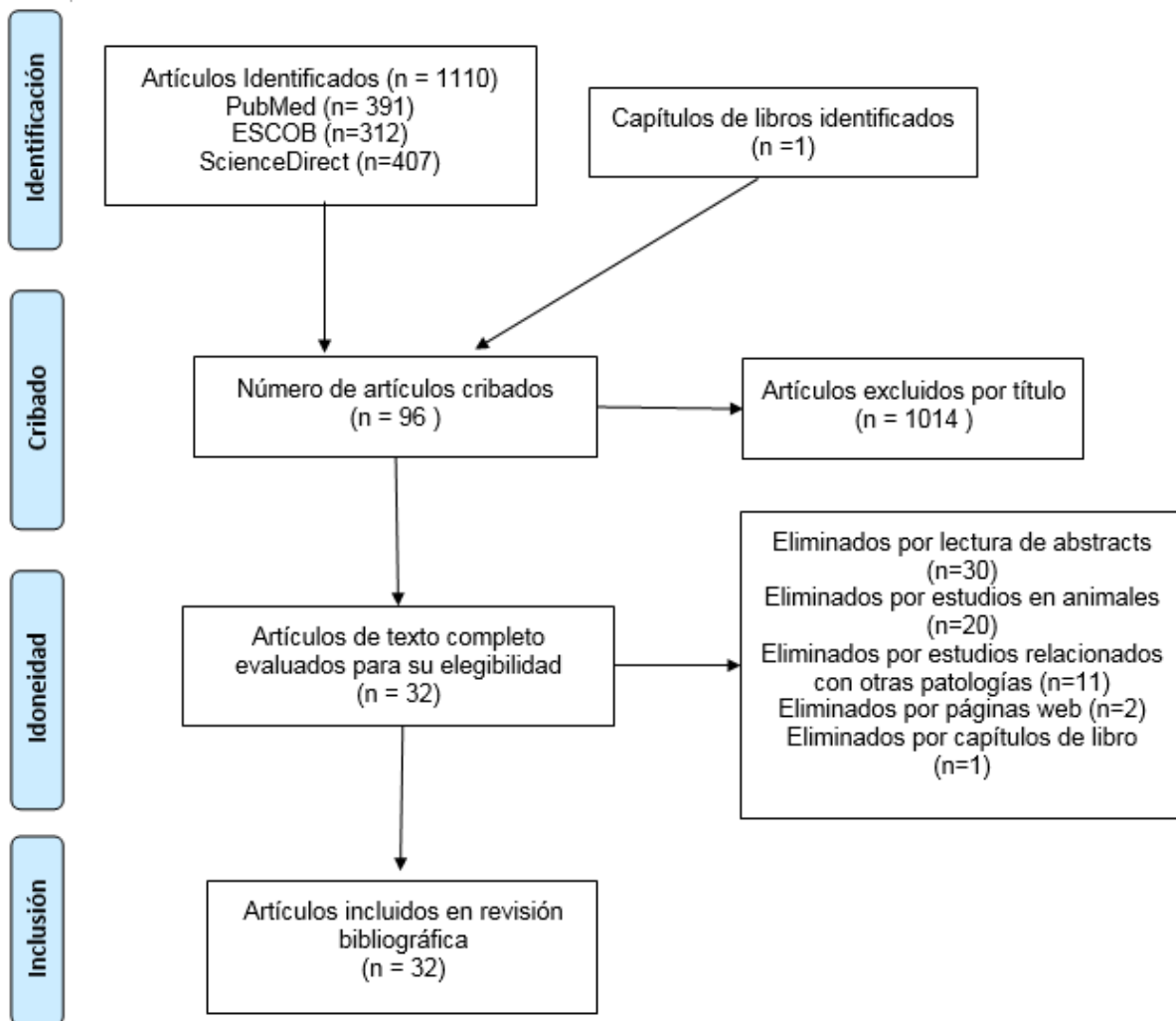


Figura 26. Flujograma de selección de artículo

5.1. Según Base de Datos

De acuerdo a las bases de datos utilizados para la obtención de los artículos, se encontró 14 (44%) en PubMed; 10 (31%) en EBSCO y 8 (25%) en ScienceDirect. (Tabla 1)

Tabla 1. Artículos según base de datos.

	n	%
PubMed	14	44
EBSCO	10	31
ScienceDirect	8	25
Total	32	100

5.2. Según Año de Publicación

En la selección de los artículos, se utilizó como intervalo los últimos 5 años. Se describen: 1 en 2016; 7 en 2017; 4 en 2018; 10 en 2019 y 9 en 2020. (Tabla 2)

Tabla 2. Artículos según año de publicación

	n
2020	9
2019	10
2018	4
2017	7
2016	1
Total	32

5.3. Beneficios

En la Tabla 3 se evidencia los resultados obtenidos en cuanto a los beneficios tras la PAO. Se encontró que pacientes con un grado de Tönnis de 0 o 1 en el 89% a largo plazo. Además, la reducción del ángulo centro borde lateral en un promedio de 26.5 grados. Por otro lado, se puede evidenciar en cuanto a la necesidad de no recurrir a

la artroplastia total de cadera en 87%-93%. Otro beneficio encontrado en los artículos fue la mejoría de la displasia del 85%-97% a 15 años, 60% a 20 años y 29% a 30%.

Tabla 3. Beneficios según los artículos revisados

Autor	Base de Datos	Año de Publicación	Descripción
Yang S et al	PubMed	2019	93% de paciente sometido a PAO no requirieron ATC en 10 años
Wyles et al. (4)	PubMed	2019	AT de 0-1 mejor resultado tras PAO
Sierra et al. (5)	ScienceDirect	2017	AT de 0-1 una mejoría del 89% a 10 años
Dombrowski et al. (6)	PubMed	2019	Mejoría a los 10 años 87,6% y 20 años 60,5% tras PAO. AT de 0-1 un 80% a los 20 años.
Grammatopoulos G et al.	EBSCO	2018	PAO beneficia mejor a displasias de grado menor
Dienst et al. (7)	PubMed	2018	ACBL mejora 26,5° tras PAO y AT un 13.8°
Cho YJ et al.(9)	ScienceDirect	2020	Mejora el 97,4% tras seguimiento 15 años
Sabbag CM et al. (18)	EBSCO	2019	Mejoría de 92% tras seguimiento 15 años
Vaudreuil NJ et al. (22)	PubMed	2020	ACBL entre 18°-25° mejor resultado tras PAO
Pascual-Garrido C et al. (29)	PubMed	2017	Mejoría 75%-85% a los 15 años y 61% a 20 años
Kamath AF (19)	ScienceDirect	2016	Preservación de vascularización y musculatura
Lara J et al. (33)	EBSCO	2017	Incisión oblicua evita dehiscencia e hipertrofia.
Milis MB et al. (23)	PubMed	2018	Mejoría de 30% a los 30 años y 53% a 18 años.
Lara J et al. (35)	PubMed	2020	Mejoría de 87% a los 15 años sin uso de ATC
Okoroafor UC et al. (42)	EBSCO	2019	Alto nivel de actividad en 67% de pacientes tras PAO.
Ziran N et al. (43)	EBSCO	2019	Preservación de cadera 86% a los 10 años,60% a 20 años y 29% a 30 años. AT de 0-1 mejoría a los 10 años.

Nota. ATC: Artroplastia de cadera completa; PAO: Osteotomía periacetabular de Ganz; AT: Angulo de Tönnis; ACBL: Angulo centro borde lateral.

5.4. Complicaciones.

En la Tabla 4, se puede evidenciar que la complicación más presente son lesiones nerviosas. La más común de estas ocurre en nervio cutáneo femoral lateral. Además, a nivel del ciático y femoral. En pacientes con un IMC > 30 Kg/m², se presentan: infecciones y artroplastia de cadera total en edades tempranas. También la tasa de complicaciones aumenta entre 20-25% debido a inexperiencia de los cirujanos como trombosis venosa profunda o parálisis de nervio. El uso de la artroscopia más PAO aumenta las tasas de complicaciones.

Tabla 4. Complicaciones según artículos revisados.

Autor	Base de Dato	Año de Publicación	Descripción
Dombrowski et al.(6)	PubMed	2019	IMC > 30 Kg/m ² más probabilidad de infección y ATC.
Grammatopoulos G et al. (7)	EBSCO	2018	Lesión de nervios femoral y ciático.
Cho YJ et al. (9)	ScienceDirect	2020	Artritis tras PAO en 33% tras 11.3 años.
Wylie JD et al. (17)	EBSCO	2019	Hombres absorben más radiación por fluoroscopia durante PAO
Sabbag CM et al. (18)	EBSCO	2019	PAO-A aumenta lesiones del nervio femoral cutáneo lateral.
Thanacharoenpanich S et al. (28)	PubMed	2018	PAO-A leve aumento de complicaciones.
Pascual-Garrido C et al. (29)	PubMed	2017	7% de complicaciones debido a inexperiencia de cirujano, como TVP y parálisis nervio
Falcinelli et al. (30)	ScienceDirect	2017	Principal complicación penetración articular
Milis MB et al. (23)	PubMed	2018	15% complicaciones progresan a las 10 días después de PAO
Xu G et al. (34)	EBSCO	2019	20%-25% complicaciones en cirujanos inexpertos

Nota. IMC: Índice de masa corporal; PAO; Osteotomía periacetabular de Ganz; PAO-A: Artroscopia mas osteotomía periacetabular de Ganz; TVP: Trombosis venosa profunda; UIP: Unión isquion-púbica.

Tabla 4. Continuación

Autor	Base de Dato	Año de Publicación	Descripción
Wells et al. (36)	EBSCO	2019	IMC >30 kg/m ² aumenta 17% probabilidades de complicaciones
Novais EN et al. (37)	PubMed	2017	Riesgo de complicaciones no disminuye con la experiencia del cirujano
Ramírez-Nuñez L et al. (38)	ScienceDirect	2020	Lesión del nervio cutáneo femoral lateral es la más común
Swann M et al. (39)	PubMed	2017	Fractura de la UIP se da en 6,4% de adolescentes tras PAO.
Ali M et al. (40)	PubMed	2020	Complicaciones en 7 % de casos tras PAO
Yang J et al. (41)	PubMed	2019	Rara lesiones en los nervios ciático y femoral
Ziran N et al. (43)	EBSCO	2019	ATC es más presente en grados de Tönnis mayores

Nota. IMC: Índice de masa corporal; PAO; Osteotomía periacetabular de Ganz; PAO-A: Artroscopia más osteotomía periacetabular de Ganz; TVP: Trombosis venosa profunda; UIP: Unión isquion-púbica.

5.5. Indicaciones

En la Tabla 5, se encontró que las principales indicaciones para la realización de PAO son caderas de grado Tönnis 0-1 y con displasias de cadera severas. Además, se practica la PAO en aquellos pacientes jóvenes con antecedentes de artritis. Otra indicación nombrada es un ángulo centro borde lateral menor de 17° o 20° grados.

Tabla 5. Indicaciones según artículos revisados.

Autor	Base de Dato	Año de Publicación	Descripción
Taylor IK et al. (2)	PubMed	2020	PAO indicado para displasias severas.
Clohisy CL et al. (3)	ScienceDirect	2017	PAO indica para displasias de esqueletos maduros
Wyles et al. (4)	PubMed	2019	PAO indicada para grados de Tönnis 0-1

Nota. PAO: Osteotomía periacetabular de Ganz; ACBL; Angulo centro borde lateral; DSC: Displasia sintomática de cadera; PAO-A: Osteotomía periacetabular de Ganz mas Artroscopia.

Tabla 5. Continuación

Autor	Base de Dato	Año de Publicación	Descripción
Grammatopoulos G et al. (7)	EBSCO	2018	PAO utilizada manejo de displasias severas
Popat R et al. (20)	EBSCO	2020	Proyección falso perfil ayuda para indicar PAO.
Vaudreuil NJ et al. (22)	PubMed	2020	ACBL <17 ° es indicación para PAO
Thanacharoenpanich S et al. (28)	PubMed	2018	DSC y desgarros de labrum indicativos para PAO o PAO-A
Pascual-Garrido C et al. (29)	PubMed	2017	Caderas grado Tönnis 0-1 son indicación para PAO
Falcinelli et al. (30)	ScienceDirect	2017	Grados Tönnis 0-1 es indicativo para PAO
Kamath AF (19)	ScienceDirect	2016	Adolescentes y cartilago conservado indicaciones para PAO.
Samuel LT et al. (32)	PubMed	2019	Pacientes con cirugía de pelvis previa
Milis MB et al. (23)	PubMed	2018	PAO se indica para jóvenes preartrítico y ACBL <20°

Nota. PAO: Osteotomía periacetabular de Ganz; ACBL; Angulo centro borde lateral; DSC: Displasia sintomática de cadera; PAO-A: Osteotomía periacetabular de Ganz mas Artroscopia.

CAPITULO VI

6. DISCUSIÓN

El beneficio que brinda la PAO a los pacientes sigue siendo un punto de controversia. Sin embargo, en esta revisión bibliográfica se encontró que el principal beneficio es mantener estable la carga de peso de la cadera sin la necesidad de inmovilización externa (6). Otro beneficio descrito es la mejoría en aquellos pacientes con grado Tönnis 0 o 1 (4). Se puede apreciar que mejoran en un 80% a los 10 años después de realizar la PAO (5,43). Esto se puede colaborar en el estudio realizado por Dombrowski y colaboradores (6), donde señalan una mejoría del 80% a los 20 años. Sin embargo, se identifica todo lo contrario en el estudio efectuado por Dienst y colaboradores (8), señalan un grado Tönnis 0 del 58% y 42% del grado 1. En contraste, se logró identificar que las displasias menores son las más sintomáticas (7).

Otro beneficio importante es la no necesidad de recurrir a la artroplastia total de cadera tras la realización de la PAO. Se evidenció mejora en la prolongación de la vida de la cadera en un 97% a los 15 años (9,18,35). Sin embargo, en Yang y colaboradores (1), señalan que el 90% de los pacientes en 10 años no necesitan artroplastia total de cadera. Otro estudio que señala una menor efectividad de la PAO para no recurrir a una prótesis como lo describe Ziran y colaboradores (43), 86 % a los 10 años y del 60% a los 20 años. Se logró identificar la PAO brinda un alivio a mediano y largo plazo, donde se aprecia una mejoría del 85% a los 10 años y del 60% a los 20 años (29). Sin embargo, a largo plazo existe un menor porcentaje de mejora, esto se puede deber por fallas en el seguimiento de los pacientes. Se puede apreciar un 29%-33% a los 30 años (43). Otro beneficio son los cambios que se logran en el ángulo centro borde lateral (ACBL) donde mejora en 26,5° grados (8). Además, aquellos pacientes con un ACBL entre 18°-25° grados tienen un mejor resultado tras PAO a mediano y largo plazo (22). Sin embargo, Vaudreuil y colaboradores (22), describen que aquellos con ángulos mayores a 15 grados no tienen buenos resultados.

Las lesiones de los nervios son las complicaciones más comunes tras la realización de la PAO. En esta revisión bibliográfica, se logró identificar que el nervio cutáneo femoral lateral es más afectado durante este procedimiento (38). La lesión de este nervio se debe

principalmente cuando se realiza la PAO y la artroscopia simultáneamente. Sin embargo, como lo describe Sabbag y colaboradores (18), la unión de ambas intervenciones no incrementan las posibilidades de lesionar este nervio. En cambio, existe la forma de evitarlo con la realización de la osteotomía de oblea (32). Además, estas lesiones se solucionan espontáneamente en un 77% de los casos (23). Otros nervios que tienden a lesionarse tras la PAO son el ciático y el femoral que provocan inmovilización en la cadera operada en la mayoría de los casos (7). No obstante, según Yang y colaboradores (41), menciona que las lesiones de estos nervios son raras y no se presentan en casi todos los pacientes.

La experiencia del cirujano es un factor muy importante para la presencia de complicaciones. Si bien se conoce que la PAO brinda beneficios como manejo considerable el dolor y funcionalidad de la cadera, Sin embargo, la inexperiencia del cirujano incrementa la tasa de complicaciones como embolia pulmonar, trombosis venosa profunda o parálisis de algún nervio (29). Además, se encontró que la presencia de cirujanos experimentados reducen en un 70% el riesgo de producir complicaciones (36). Sin embargo, en estudio realizado por Xu y colaboradores (34), mencionan que el riesgo de complicación no disminuye en relación con la experiencia del cirujano. Por lo que se puede definir que la PAO debe ser ejecutada por cirujanos ortopédicos que tengan un historial amplio de realizarla para evitar complicaciones. La obesidad es un factor que se debe tomar en cuenta cuando se efectúe el análisis preoperatorio para evitar complicaciones. Se definió que pacientes con un IMC $> 30 \text{ kg/m}^2$ tienen más riesgo de adquirir infecciones o una artroplastia total de cadera por artritis progresiva (6). Esto se puede colaborar con el estudio realizado por Wells y colaboradores (36), que describen que por kg/m^2 que una persona aumente, se incrementa en un 17% de presentar alguna complicación. Se han descrito otras complicaciones tras la realización de la PAO como extravasación de líquido a tejidos blandos y fractura de la unión isquion púbica (18,39). Hay que tener presente que se puede deber un aumento de la tasa de complicaciones tras la PAO (28), Por lo contrario, Riccardi y colaboradores en su estudio (31), mencionan todo lo contrario, ya que establecen que no hay ninguna influencia de la situación del paciente en relación con el aumento de complicaciones. En conclusión, se han encontrado diversas complicaciones tras la PAO siendo muy importante que la

experiencia del cirujano es un factor muy importante para evitar las complicaciones, además, que las lesiones de los nervios son las más comunes al momento de realizar el procedimiento.

Existe la controversia de que pacientes son los indicados para someterse a la PAO. En esta revisión bibliográfica, se logró identificar en que situaciones se debe realizar este procedimiento. Se debe practicar esta intervención en pacientes adolescentes o adultos jóvenes esqueléticamente maduros con displasia severa con un mal pronóstico que sean capaces de cumplir la rehabilitación (3,7,19,23). También se demostró la importancia del grado de Tönnis como un parámetro a tomar para efectuar la PAO especialmente en aquellos de grados 0 o 1 (29) Sin embargo, según Falcinelli y colaboradores (30), mencionan si el defecto es mayor se debe preferir una triple osteotomía antes de la PAO debido a que nos permite una mejor reorientación. La medida de los ángulos ha sido de igual manera una indicación importante descrita en los artículos revisados. Se considera un ángulo borde central lateral $<17^\circ$ grados y un ángulo centro borde anterior $<20^\circ$ grados son indicativos para la realización de la PAO (22,23,29). Además, en aquellos pacientes que tengan alguna alteración intraarticular como desgarro del labrum. Se recomienda en estos pacientes la combinación de la PAO con artroscopia para el manejo de estas lesiones y de displasia del desarrollo de la cadera (28). La correcta elección del paciente es fundamental para poder tener un éxito a largo plazo en estos pacientes para poder mantener la cadera nativa y no requerir de prótesis. Sin embargo, todavía existen discusiones para encontrar al paciente ideal con el fin de evitar complicaciones graves.

Las limitaciones que se presentaron durante esta revisión bibliográfica es en primer lugar muchos de los estudios abordaban dos poblaciones de diferentes enfermedades en sus estudios. En segundo lugar, muchos datos brindados por parte de los artículos no tenían una certeza de sus resultados debido a fallos a momento de realizar el seguimiento de los pacientes y la obtención de muestras limitadas. En tercer lugar, aunque es considerada una técnica gold estándar no se encontraron muchas revisiones bibliográficas acerca del tema. También no se encontraron muchos artículos realizados en Latinoamérica acerca de la osteotomía periacetabular de Ganz. Por lo tanto, no se puede verificar su efectividad y ver sus resultados en nuestra población.

CAPITULO VII

7. CONCLUSIONES Y RECOMENDACIONES

En conclusión, la osteotomía periacetabular de Ganz es la técnica quirúrgica predilecta en la actualidad para el manejo de la displasia del desarrollo de la cadera en casos con incongruencia leve. Especialmente, en adolescentes y adultos jóvenes. Además, brinda un gran beneficio a mediano y largo plazo para la conservación de la cadera en un 60% a los 20 años. Sin embargo, al ser una técnica muy difícil de practicarla, es necesario que sea realizada por profesionales con amplia experiencia en esta intervención. Con el motivo de minimizar las complicaciones presentes que conllevan a desastrosos resultados como una osteoartritis de inicio temprano o una artroplastia total de cadera en edades tempranas. También si se logra combinar con otros procedimientos como la artroscopia, se puede tratar el mismo tiempo problemas articulares en la cadera. Lamentablemente, esto se encuentra en discusión por el incremento del riesgo de complicaciones. Como recomendaciones se sugiere que se efectúen estudios en nuestra población, ya que lamentablemente no se encontraron artículos en Latinoamérica con respecto al uso de esta técnica. En segundo lugar, se necesitan más estudios con un seguimiento mayor debido a que existe datos limitados debido al problema al momento de las limitadas poblaciones descritas en los artículos revisados.

CAPITULO VIII

8. REFERENCIAS BIBLIOGRÁFICAS

1. Yang S, Zusman N, Lieberman E, Goldstein RY. Developmental dysplasia of the hip. *Pediatrics*. 2019;143(1):1–13.
2. Taylor IK, Burlile JF, Schaeffer EK, Geng X, Habib E, Mulpuri K, et al. Developmental Dysplasia of the Hip: An Examination of Care Practices of Pediatric Orthopaedic Surgeons in North America. *J Pediatr Orthop*. 2020;40(4):248–55.
3. Clohisy JC. Developmental Dysplasia of the Hip: Contemporary Concepts and Treatment Innovations. *J Arthroplasty*. 2017;32(9):18–9.
4. Wyles CC, Vargas JS, Heidenreich MJ, Mara KC, Peters CL, Clohisy JC, et al. Natural History of the Dysplastic Hip Following Modern Periacetabular Osteotomy. *J Bone Jt Surg*. 2019;101(10):932–8.
5. Sierra RJ, David Potter G, Novais EN, Trousdale RT. Successful Outcomes at Midterm Follow-up of Periacetabular Osteotomy Done for Mild Hip Dysplasia. *J Hip Surg*. 2017;1(4):167–72.
6. Dombrowski ME, McClincy MP. Periacetabular Osteotomy for the Treatment of Skeletally Mature Acetabular Dysplasia. *Oper Tech Orthop*. 2019;29(3):100723.
7. Grammatopoulos G, Beaulé PE, Pascual-Garrido C, Nepple JJ, Kim YJ, Millis MB, et al. Does Severity of Acetabular Dysplasia Influence Clinical Outcomes After Periacetabular Osteotomy?—A Case-Control Study. *J Arthroplasty*. 2018;33(7):66–70.
8. Dienst M, Goebel L, Birk S, Kohn D. Bernese periacetabular osteotomy through a double approach: Simplification of a surgical technique. *Oper Orthop Traumatol*. 2018;30(5):342–58.
9. Cho YJ, Kim K II, Kwak SJ, Ramteke A, Yoo MC. Long-Term Results of Periacetabular Rotational Osteotomy Concomitantly With Arthroscopy in Adult Acetabular Dysplasia. *J Arthroplasty*. 2020;35(10):2807–12.

10. Agostiniani R, Atti G, Bonforte S, Casini C, Cirillo M, De Pellegrin M, et al. Recommendations for early diagnosis of Developmental Dysplasia of the Hip (DDH): working group intersociety consensus document. *Ital J Pediatr.* 2020;46(1):1–7.
11. INEC. Camas y Egresos Hospitalarios – 2019 [Internet]. Instituto Nacional de Estadísticas y Censos. 2019 [cited 2021 Sep 22]. Available from: <https://www.ecuadorencifras.gob.ec/camas-y-egresos-hospitalarios-2019/>
12. INEC. Camas y Egresos Hospitalarios -2020 [Internet]. Instituto Nacional de Estadísticas y Censos. 2020 [cited 2021 Sep 22]. Available from: <https://www.ecuadorencifras.gob.ec/camas-y-egresos-hospitalarios/>
13. McAllister D, Morling J, Fischbacher C, Reidy M, Murray A, Wood R. Enhanced detection services for developmental dysplasia of the hip in Scottish children, 1997-2013. *Arch Dis Child.* 2018;103(11):1021–6.
14. Moore K, Dalley A, Argur A. Miembro Inferior. In: Moore Anatomía con Orientación Clínica. 8th ed. Philadelphia: Wolters-Kluwer; 2017. p. 1212–485.
15. Zaghoul A. Hip Joint: Embryology, Anatomy and Biomechanics. *Biomed J Sci Tech Res.* 2018;12(3):9304–18.
16. Shaw BA, Segal LS, Otsuka NY, Schwend RM, Ganley TJ, Herman MJ, et al. Evaluation and referral for developmental dysplasia of the hip in infants. *Pediatrics.* 2016;138(6):107–20.
17. Wylie JD, McClincy MP, Stieler EK, Millis MB, Kim Y-J, Peters CL, et al. What factors affect fluoroscopy use during Bernese periacetabular osteotomy for acetabular dysplasia? *J Hip Preserv Surg.* 2019;6(3):259–64.
18. Sabbag CM, Nepple JJ, Pascual-Garrido C, Lalchandani GR, Clohisy JC, Sierra RJ. The Addition of Hip Arthroscopy to Periacetabular Osteotomy Does Not Increase Complication Rates: A Prospective Case Series. *Am J Sports Med.* 2019;47(3):543–51.
19. Kamath AF. Bernese periacetabular osteotomy for hip dysplasia: Surgical technique

- and indications. *World J Orthop.* 2016;7(5):280–6.
20. Popat R, Lee S, George DA, Amiras D, Sarraf KM. Assessment of the young adult hip joint using plain radiographs. *Musculoskelet Surg.* 2020;104(3):245–55.
 21. Sucato DJ, Tulchin K, Shrader MW, DeLaRocha A, Gist T, Sheu G. Gait, Hip Strength and Functional Outcomes After a Ganz Periacetabular Osteotomy for Adolescent Hip Dysplasia. *J Pediatr Orthop.* 2010;30(4):344–50.
 22. Vaudreuil NJ, McClincy MP. Evaluation and Treatment of Borderline Dysplasia: Moving Beyond the Lateral Center Edge Angle. *Curr Rev Musculoskelet Med.* 2020;13(1):28–37.
 23. Millis MB, McClincy M. Periacetabular osteotomy to treat residual dysplasia in adolescents and young adults: Indications, complications, results. *J Child Orthop.* 2018;12(4):349–57.
 24. Welton KL, Jesse MK, Kraeutler MJ, Garabekyan T, Mei-Dan O. The Anteroposterior Pelvic Radiograph: Acetabular and Femoral Measurements and Relation to Hip Pathologies. *J Bone Joint Surg Am.* 2018;100(1):76–85.
 25. Mannava S, Geeslin AG, Frangiamore SJ, Cinque ME, Geeslin MG, Chahla J, et al. Comprehensive Clinical Evaluation of Femoroacetabular Impingement: Part 2, Plain Radiography. *Arthrosc Tech.* 2017;6(5):2003–9.
 26. Rodrigues V de B, Valério J, Zaniolo F, Deeke M, Pedroni M, Schuroff A. Periacetabular hip osteotomy for residual dysplasia treatment: preliminary results. *Rev Bras Ortop.* 2018;53(3):332–6.
 27. Barrientos C, Brañes J, Olivares R, Wulf R, Martinez Á, Hinzpeter J, et al. Periacetabular osteotomy with concomitant hip arthroscopy: A case series with 24 months minimum follow-up. *Medwave.* 2020;20(11):80–7.
 28. Thanacharoenpanich S, Boyle MJ, Murphy RF, Miller PE, Millis MB, Kim Y-J, et al. Periacetabular osteotomy for developmental hip dysplasia with labral tears: is arthrotomy or arthroscopy required? *J Hip Preserv Surg.* 2018;5(1):23–33.

29. Pascual-Garrido C, Harris MD, Clohisy JC. Innovations in Joint Preservation Procedures for the Dysplastic Hip “The Periacetabular Osteotomy.” *J Arthroplasty*. 2017;32(9):32–7.
30. Falcinelli S, Gómez H, Garrido A, Arrondo JI. Osteotomías de reorientación acetabular. Estudio comparativo entre osteotomía triple y osteotomía periacetabular. *Rev la Asoc Argentina Ortop y Traumatol*. 2017;82(1):28–39.
31. Ricciardi BF, Fields KG, Wentzel C, Kelly BT, Sink EL. Early Functional Outcomes of Periacetabular Osteotomy after Failed Hip Arthroscopic Surgery for Symptomatic Acetabular Dysplasia. *Am J Sports Med*. 2017;45(11):2460–7.
32. Samuel LT, Munim M, Acuña AJ, Sultan AA, Kamath AF. Modified iliac spine wafer osteotomy for exposure during Bernese periacetabular osteotomy. *J Hip Preserv Surg*. 2019;6(4):421–5.
33. Lara J, Villegas D, Besomi J, Tobar C. Oblique Inguinal Incision in Bernese Periacetabular Osteotomy: Surgical Technique. *J Am Acad Orthop Surg Glob Res Rev*. 2017;1(9):61–5.
34. Xu G, Dong C, Zdzislaw K, Krieg AH. Virtual Periacetabular Osteotomy and Anatomical Measurements. *Orthop Surg*. 2019;11(2):277–84.
35. Lara J, Garín A, Herrera C, Abara S, Besomi J, Villegas D, et al. Bernese periacetabular osteotomy: functional outcomes in patients with untreated intra-articular lesions. *J Hip Preserv Surg*. 2020;7(2):256–61.
36. Wells J, Schoenecker P, Petrie J, Thomason K, Goss CW, Clohisy JC. Are Complications after the Bernese Periacetabular Osteotomy Associated with Subsequent Outcomes Scores?. *Clin Orthop Relat Res*. 2019;477(5):1157–63.
37. Novais EN, Carry PM, Kestel LA, Ketterman B, Brusalis CM, Sankar WN. Does Surgeon Experience Impact the Risk of Complications After Bernese Periacetabular Osteotomy? *Clin Orthop Relat Res*. 2017;475(4):1110–7.
38. Ramírez-Núñez L, Payo-Ollero J, Comas M, Cárdenas C, Bellotti V, Astarita E, et al. Periacetabular osteotomy for hip dysplasia treatment through a mini-invasive


technique. Our results at mid-term in 131 cases. *Rev Esp Cir Ortop Traumatol.* 2020;64(3):151–9.

39. Swann M, Sucato DJ, Romero J, Podeszwa DA. Fracture at the Ischio-Pubic Junction After Periacetabular Osteotomy in the Adolescent Population. *J Pediatr Orthop.* 2017;37(2):127–32.
40. Ali M, Malviya A. Complications and outcome after periacetabular osteotomy - influence of surgical approach. *HIP Int.* 2020;30(1):4–15.
41. Yang J, Zhang Z, Cheng H, Xiao K, Luo D, Zhang H. Sciatic and femoral nerve injury among patients who received Bernese peri-acetabular osteotomy. *Int Orthop.* 2019;43(3):573–7.
42. Okoroafor UC, Pascual-Garrido C, Schwabe MT, Nepple JJ, Schoenecker PL, Clohisy JC. Activity Level Maintenance at Midterm Follow-up Among Active Patients Undergoing Periacetabular Osteotomy. *Am J Sports Med.* 2019;47(14):3455–9.
43. Ziran N, Varcadipane J, Kadri O, Ussef N, Kanim L, Foster A, et al. Ten- and 20-year Survivorship of the Hip After Periacetabular Osteotomy for Acetabular Dysplasia. *J Am Acad Orthop Surg.* 2019;27(7):247–55.

AUTORIZACIÓN DE PUBLICACIÓN EN EL REPOSITORIO INSTITUCIONAL

Mateo Teodoro Montesinos Guerrero portador(a) de la cédula de ciudadanía N° **0105500060**. En calidad de autor/a y titular de los derechos patrimoniales del trabajo de titulación **“Técnica Quirúrgica de Ganz para Tratamiento de Displasia Congénita de Cadera”** de conformidad a lo establecido en el artículo 114 Código Orgánico de la Economía Social de los Conocimientos, Creatividad e Innovación, reconozco a favor de la Universidad Católica de Cuenca una licencia gratuita, intransferible y no exclusiva para el uso no comercial de la obra, con fines estrictamente académicos y no comerciales. Autorizo además a la Universidad Católica de Cuenca, para que realice la publicación de éste trabajo de titulación en el Repositorio Institucional de conformidad a lo dispuesto en el artículo 144 de la Ley Orgánica de Educación Superior.

Cuenca, **01 de diciembre de 2021**

F: 

Mateo Teodoro Montesinos Guerrero

C.I. 0105500060