



UNIVERSIDAD  
CATÓLICA  
DE CUENCA

**UNIVERSIDAD CATÓLICA DE CUENCA**

*Comunidad Educativa al Servicio del Pueblo*

**UNIDAD ACADÉMICA DE SALUD Y BIENESTAR**

**CARRERA DE MEDICINA**

**ACTUALIZACIÓN CIENTÍFICA OBSTRUCCIÓN DE LA  
VÍA AÉREA POR CUERPO EXTRAÑO – OVACE.**

**REVISIÓN SISTEMÁTICA**

**TRABAJO DE TITULACIÓN PREVIO A LA OBTENCIÓN DEL  
TÍTULO DE MÉDICO**


**AUTOR: RAFAEL LEONARDO URGILÉS RODRÍGUEZ**

**DIRECTOR: DRA. TANIA PAMELA BARZALLO OCHOA**

**AZOGUES - ECUADOR**

**2023**

**DIOS, PATRIA, CULTURA Y DESARROLLO**



**UNIVERSIDAD CATÓLICA DE CUENCA**

*Comunidad Educativa al Servicio del Pueblo*

**UNIDAD ACADÉMICA DE SALUD Y BIENESTAR**

**CARRERA DE MEDICINA**

**ACTUALIZACIÓN CIENTÍFICA DE OBSTRUCCIÓN DE LA VÍA  
AÉREA POR CUERPO EXTRAÑO - OVACE. REVISIÓN  
SISTEMÁTICA**

**TRABAJO DE TITULACIÓN PREVIO A LA OBTENCIÓN DEL  
TÍTULO DE MEDICO**

**AUTOR: RAFAEL LEONARDO URGILÉS RODRÍGUEZ**

**DIRECTOR: DRA. TANIA PAMELA BARZALLO OCHOA**

**AZOGUES - ECUADOR**

**2023**

**DIOS, PATRIA, CULTURA Y DESARROLLO**

### Declaratoria de Autoría y Responsabilidad

**Rafael Leonardo Urgilés Rodríguez** portador de la cédula de ciudadanía N° **0302617121**. Declaro ser el autor de la obra: **“Actualización científica de obstrucción de la vía aérea por cuerpo extraño - OVACE. Revisión Sistemática”**, sobre la cual me hago responsable sobre las opiniones, versiones e ideas expresadas. Declaro que la misma ha sido elaborada respetando los derechos de propiedad intelectual de terceros y eximo a la Universidad Católica de Cuenca sobre cualquier reclamación que pudiera existir al respecto. Declaro finalmente que mi obra ha sido realizada cumpliendo con todos los requisitos legales, éticos y bioéticos de investigación, que la misma no incumple con la normativa nacional e internacional en el área específica de investigación, sobre la que también me responsabilizo y eximo a la Universidad Católica de Cuenca de toda reclamación al respecto.

Azogues, **20 de julio de 2023**



F: .....

**Rafael Leonardo Urgilés Rodríguez**

**C.I. 0302617121**

## CERTIFICACIÓN DEL TUTOR

Dra. Tania Pamela Barzallo Ochoa.

DOCENTE DE LA CARRERA DE

MEDICINA

De mis consideraciones

Certifico que el presente trabajo de titulación denominado: “ACTUALIZACIÓN CIENTÍFICA DE OBSTRUCCIÓN DE LA VÍA AÉREA POR CUERPO EXTRAÑO - OVACE. REVISIÓN SISTEMÁTICA”, realizado por: RAFAEL LEONARDO URGILES RODRÍGUEZ, con documentos de identidad: 0302617121, previo a la obtención del título de Médico ha sido asesorado, orientado, revisado y supervisado durante su ejecución, bajo mi tutoría en todo el proceso, por lo que certifico que el presente documento, fue desarrollado siguiendo los parámetros del método científico, se sujeta a las normas éticas de investigación que exige la universidad Católica de Cuenca, por lo que está expedito para su presentación y sustentación ante el respectivo tribunal.

Azogues, 20 de Julio del 2023



---

Dra. Tania Pamela Barzallo Ochoa.

0104045851

TUTORA

## **DEDICATORIA**

Le dedico el resultado de este trabajo A Dios, por su gracia infinita, y a toda mi familia. A mis padres principalmente, por ser mi sustento y hermana por su incondicional apoyo.

A la UCACUE que me ha brindado con su planta académica conocimientos especializados en el área de Pediatría.

A mi tutora Dra. Tania Barzallo por la guía y ayuda en la realización de este trabajo.

## **AGRADECIMIENTO**

Todo el trabajo que he realizado fue posible gracias al apoyo incondicional de todos y cada una de las personas que han estado pendientes de mí. A Dios, que me permite sonreír ante todos mis logros que son resultado de su ayuda, nunca me has soltado de su mano, y me has acompañado en cada momento.

A mis padres, Luis Urgiles y Consuelo Rodríguez por ser los principales promotores de mis logros, gracias a ellos por cada día confiar y creer en mí y en mis expectativas, gracias por cada consejo y por cada una de sus palabras que me guiaron durante mi vida.

A mi hermana, tía y abuela, por su apoyo, cariño y por estar en los momentos más importantes de mi vida. Este logro también es de ustedes.

## Actualización científica obstrucción de la vía aérea por cuerpo extraño – OVACE. Revisión Sistemática

Rafael Leonardo Urgiles Rodríguez, Tania Pamela Barzallo Ochoa

Universidad Católica de Cuenca, rlurgilesr21@est.ucacue.edu.ec

### RESUMEN

La OVACE es una emergencia pediátrica caracterizada por el ingreso accidental de un objeto orgánico o inorgánico en el árbol traqueobronquial, que puede causar disnea, hipoxia severa, parada cardiorrespiratoria y la muerte. **Objetivo General:** elaborar una actualización científica sobre la obstrucción de la vía aérea por CE mediante una revisión sistemática de alta significancia estadística. **Método:** se realizó una exploración exhaustiva sobre la revisión sistemática plasma que es un tipo de investigación de carácter descriptivo, explicativo y longitudinal, fundamentado en la declaración PRISMA para identificar diversos artículos académicos de realce científico. **Resultados:** es una emergencia infantil sobre todo en varones con un porcentaje de 61,97, y en menores de 5 años un 69,02%. El manejo terapéutico enfocado fue el uso de pinza de Magill o de intubación (74,64%-53 casos), broncoscopia (14,1%-10 casos), cirugía laparoscópica (1,41%-1 caso) y una conducta expectante (9,85%-7 casos), estas cifras residen de un total de 71 casos que plasman el 100% de pacientes pediátricos con OVACE atendidos en este centro entre 2017 y 2021. **Conclusión:** La aspiración de cuerpos extraños se le ha catalogado como una de las principales causas de morbi-mortalidad en pediátricos. En los cuerpos extraños con más frecuencia en la relación la broncoaspiración tenemos frutos, granos, caramelos, carnes, huesos. En cuanto a su diagnóstico de primera elección es la radiografía de tórax para determinar el tipo y ubicación del cuerpo y en base a esto se determinará el tratamiento adecuado.

*Palabras clave:* obstrucción, cuerpo extraño, pediátricos, árbol traqueobronquial

## Scientific update Foreign body airway obstruction – OVACE. Systematic review

### ABSTRACT

Foreign Body Airway Obstruction (FBAO) is a pediatric emergency characterized by the accidental penetration of an organic or inorganic object into the tracheobronchial tree, which can cause dyspnea, severe hypoxia, cardiorespiratory arrest, and death. **Objective:** To provide a scientific update on FB airway obstruction through a systematic review with high statistical power. **Method:** An exhaustive exploration of the plasma systematic review was performed, which is a descriptive, explanatory, and longitudinal research, based on the PRISMA statement, to identify several academic articles of scientific importance. **Results:** It is a childhood emergency, mainly in boys, with a percentage of 61.97, and 69.02% in children under five. The focused therapeutic management was the use of Magill clamp or intubation (74.64%-53 cases), bronchoscopy (14.1%-10 cases), laparoscopic surgery (1.41%-1 cases), and expectant management (9.85%-7 cases). These figures come from 71 cases that capture 100% of pediatric patients with FBAO who attended this center between 2017 and 2021.

**Conclusion:** Aspiration of foreign bodies has been cataloged as one of the leading causes of morbidity and mortality in pediatric patients. Among the most common foreign bodies in bronchoaspiration, are fruits, grains, candy, meat, and bones. In terms of diagnosis, the first choice is a chest X-ray to determine the type and location of the foreign body, and based on this, the appropriate treatment is determined.

*Keywords:* obstruction, foreign body, pediatric, tracheobronchial tree

## ÍNDICE

RESUMEN .....	V
INTRODUCCION.....	1
JUSTIFICACIÓN .....	2
HIPOTESIS .....	3
FUNDAMENTACIÓN TEÓRICA .....	4
4. Obstrucción de la vía aérea por cuerpo extraño – OVACE.....	4
4.1 Definición.....	4
2 Sinonimia.....	4
4.3 Epidemiología.....	4
4.4 Etiología .....	5
4.5 Patogenia .....	6
4.5.1 Primera fase .....	6
4.5.2 Segunda fase .....	6
4.6 Clínica.....	6
4.6.1 Clínica según su grado de obstrucción .....	7
4.6.2 Cuerpo extraño según su localización anatómica.....	7
4.7 Diagnóstico diferencial.....	7
4.8 Diagnóstico.....	7
4.8.1 Radiografía de Tórax .....	8
4.8.2 TC y Resonancia Magnética (RM) de tórax .....	9
4.8.3 Broncoscopia .....	9
4.9 Tratamiento.....	12
4.10 Manejo del suceso asfíctico.....	12
4.10.1 Obstrucción parcial .....	12
4.10.2 Obstrucción completa .....	12
4.10.3 Maniobra de Heimlich y resucitación.....	12

OBJETIVOS .....	15
Objetivo General.....	15
Objetivos Específicos .....	15
DISEÑO METODOLÓGICO.....	16
<b>BIBLIOGRAFIA .....</b>	<b>46</b>

## **INTRODUCCION**

La obstrucción de la vía aérea por un cuerpo extraño (OVACE), es una importancia clínica caracterizada por el ingreso accidental de un objeto orgánico o inorgánico en el árbol traqueobronquial provocando efectos nocivos en la respiración. Es potencialmente mortal en la población pediátrica, puesto que dependiendo del nivel de obstrucción de la vía aérea puede provocar un cuadro inminente de asfixia, una hipoxia severa, derivar en parada cardiorrespiratoria y la muerte.

Benincor et al, sostiene que cerca del 70 por ciento de casos de aspiración de cuerpos extraños suceden en la edad de 1 a 3 años, según la casuística en los lactantes menores y mayores la OVACE es frecuente debido a que estos grupos etarios pretenden explorar su entorno a través de la vía oral, que en conjunto al desarrollo de la motricidad fina, la inmadurez de los músculos faríngeos o mecanismos de deglución descoordinados contribuyen a la aspiración un objeto extraño por la boca con la posterior obstrucción de la vía aérea. Tanto en infantes preescolares y escolares la gran mayoría de los sucesos de aspiración acontecen mientras juegan o durante la alimentación, ya que simultáneamente suelen correr, brincar y gritar. La prevalencia de aspiración de cuerpo extraño tiene menor incidencia en adolescentes, sin embargo, las tapas de bolígrafos, aretes y clips son ejemplo de algunos de los objetos que suelen mantener en la boca mientras realizan diferentes actividades y es en ese momento cuando de forma incidental, ya sea por un suspiro, por un bostezo o asombro el objeto puede ser aspirado.

El interrogatorio dirigido en conjunto con el examen físico, ligado a la triada de tos, hipoventilación y sibilancias unilaterales constituyen el pilar diagnóstico al abordar y evaluar el grado de severidad de esta patología, sin embargo, múltiples autores han descrito como un significativo complemento diagnóstico la radiografía de tórax, tomografía pulmonar y postulan a la broncoscopía como el método diagnóstico y terapéutico estándar de oro. Es por ello que esta revisión sistemática pretende brindar los últimos consensos de esta patología mediante un relato transparente, completo y preciso de las fuentes bibliográficas.

## **JUSTIFICACIÓN**

La obstrucción de la vía aérea por un cuerpo extraño (OVACE), es una emergencia pediátrica recurrente, teniendo así en consideración que es una de las Prioridades de Investigación del Ministerio de Salud Pública del Ecuador descrita en lesiones no intencionales ni por transporte. Área 18:18 ya que representa la cuarta causa de muerte por asfixia en infantes preescolares. En los Estados Unidos los servicios de emergencias reciben aproximadamente 17 000 pacientes pediátricos con OVACE, en donde el 80% de los casos se encuentran entre los 6 meses de edad y 3 años. Un acápite sustancial en esta patología es el diagnóstico, puesto que inicia en el hogar y depende de los cuidadores, ya que en ocasiones se enfrentan a los primeros signos y síntomas de la obstrucción del flujo del aire, estos síntomas son evidentes, sin embargo, si el objeto extraño se adhiere en alguna estructura donde la obstrucción es insignificante provoca una clínica baja, dando una impresión errónea a los cuidadores y personal de salud que el cuerpo extraño ha sido expulsado o en el caso de no haber sido presenciado, que probablemente no existió dicha obstrucción. Esta arriesgada suposición conlleva a que el cuerpo extraño que se encuentra en la vía aérea presente efectos locales en la mucosa, provocando inflamación, obstrucción e incluso infección confluendo en complicaciones crónicas y graves. Es por esto que, la presente revisión sistemática busca establecer las principales características clínico-epidemiológicas de la enfermedad con la finalidad de puntualizar los aspectos más importantes para el diagnóstico y tratamiento para conocimiento tanto del personal de salud como de padres y cuidadores de los pacientes en edad prevalente.

## **PREGUNTA DE INVESTIGACIÓN**

¿Cuáles son los métodos diagnósticos y terapéuticos empleados en la identificación y extracción de cuerpos extraños en la vía aérea en la población pediátrica?

## **HIPOTESIS**

En la actualidad la broncoscopia es el estudio diagnóstico y terapéutico de primera línea en la extracción de un cuerpo extraño en niños y adolescentes.

## FUNDAMENTACIÓN TEÓRICA

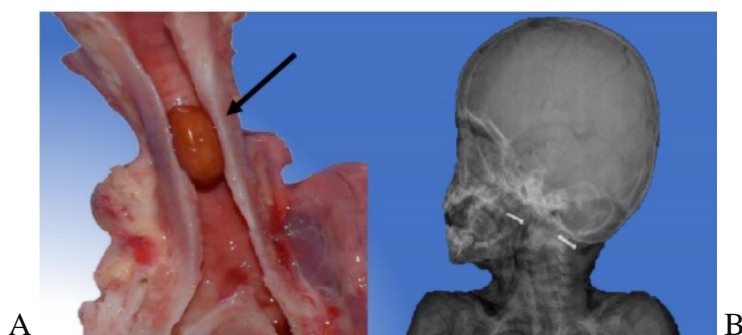
### 4. Obstrucción de la vía aérea por cuerpo extraño – OVACE

#### 4.1 Definición

Se determina como el ingreso accidental al árbol traqueobronquial de un objeto o cuerpo orgánico o inorgánico que muestra consecuencias nocivas en la respiración del paciente.

Es una entidad clínica que hace referencia al paso de un objeto sólido por la vía respiratoria obstruyéndola de forma parcial o total (1).

Es una emergencia pediátrica que puede causar disnea, hipoxia severa, parada cardiorrespiratoria y la muerte (2).



*Figura 1. A Presencia de cuerpo extraño, una semilla de frijol crudo, obturando la tráquea (flecha. B: Radiografía post mortem de barrido que no reveló la presencia del cuerpo extraño (3)*

#### 2 Sinonimia

Aspiración o atragantamiento de cuerpos extraños respiratorios

#### 4.3 Epidemiología

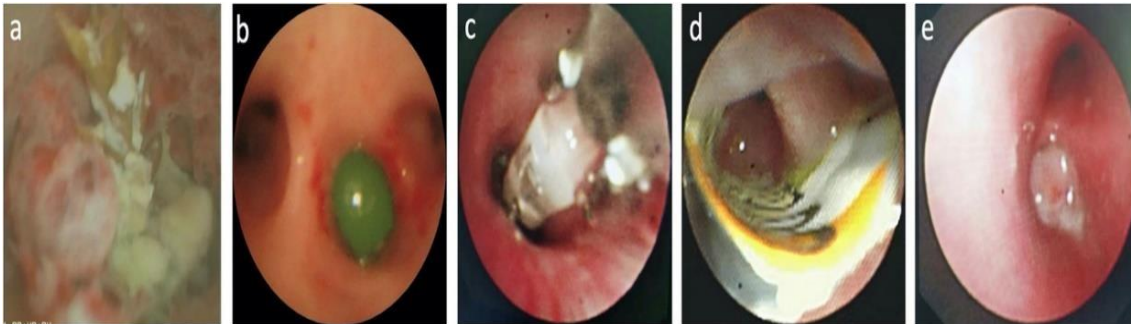
Los lactantes mayores representan el grupo etario con mayor prevalencia a nivel mundial revelando un porcentaje de 48% de los casos de OVACE, en cuanto a la tasa de mortalidad ligada a la OVACE los lactantes menores suponen el primer grupo afectado plasmando una tasa de 90,5 por 100.000 individuos, en contraste con los adolescentes cuya tasa reduce con 0,8 por 100.000 habitantes. El 60-80% corresponde a cuerpos extraños orgánicos como frutos secos (52% maní) y en relación a los inorgánicos el material escolar como plastilina, fragmentos de plástico o juguetes como los más habituales (4). La Sociedad Europea de urgencias pediátricas sostiene que aproximadamente 20 000 menores que se encuentra entre 1 y 14 años fallecen cada año por un daño no intencionado en los países desarrollados, en España la OVACE constituye el tercer motivo de muerte en los pacientes menores de 15 años (5).

En Estados Unidos se estima más de 100.000 ingestas de objetos extraños anuales en la población pediátrica (pacientes entre los 6 meses de edad y los 3 años), a su vez se expone que

el síntoma de asfixia secundaria a la aspiración de un cuerpo extraño (CE) es la quinta consecuencia de muerte por daño no intencionada y la principal en los menores de un año (5,6). En México la prevalencia de accidentes vinculados a los cuerpos extraños supone el 0,33% del monto total de ingresos por urgencias en el hospital pediátrico, tiene mayor incidencia en el sexo masculino que en el femenino, plasmando una relación 2:1 respectivamente (7).

#### 4.4 Etiología

Según la bibliografía mundial, los CE comúnmente aspirados son orgánicos, entre ellos se puede observar semillas o a su vez restos de alimentos y con menor frecuencia inorgánicos como piezas de juguetes, monedas u objetos metálicos (8).



**Figura 2.** Tipos de Cuerpo extraño. **Descripción:** La aparición de cuerpos extraños alojados en el bronquio tras la broncoscopia. **A)** Cuerpo extraño en forma de aguja de pino, rodeado de tejido de granulación envuelto, y adherencia de infección grave. **B)** Cuerpo extraño verde gelatinoso redondo con superficie lisa. **C)** Cuerpo extraño de mecha LED, la superficie es afilada. **D)** El comienzo del cuerpo extraño de papel de caramelo es afilado y la granulación circundante está envuelta. **E)** El suministro de sangre del tejido de granulación envuelto en la superficie del cuerpo extraño desconocido es rico. (5).

Según el tipo de CE aspirado tiene una variedad del 91% a escala global, esto sugiere que en países occidentales los pacientes generalmente aspiran productos orgánicos como el maní, entre los CE más comunes en el sureste de Asia y China tenemos que son los huesos. De igual forma encontramos las semillas de girasol, de sandía y calabaza son los CE con más frecuencia en Egipto, Turquía y Grecia. Esto se debe a los distintos hábitos alimenticios que muestran un impacto cultural (9).

**Tabla 1.** Clasificación de cuerpos extraños según los grupos etarios

<b>Grupo etario</b>	<b>Material</b>
<b>Lactantes y preescolares</b>	<b>Material orgánico</b> (alimentos, principalmente frutos secos)
<b>Escolares y Adolescentes</b>	<b>Material inorgánico</b> , fundamentalmente material escolar (monedas, clips, alfileres, tapas de bolígrafos, joyas).

**Factores que confieren peligro:** Objetos redondos (más probable que causen obstrucción completa), incapacidad para romperse fácilmente, compresibilidad y superficie lisa y resbaladiza.

**Fuente:** Elaboración propia

En guayaquil, Ecuador, tras un estudio transversal ejecutado en el área de Cirugía Pediátrica del Hospital de Niños Dr. Roberto Gilbert Elizalde, con pacientes pediátricos de 0 a 18 años, desde enero del 2016 hasta diciembre de 2019, nos indican que los objetos responsables de la obstrucción de la vía aérea fueron objetos inorgánicos en su mayoría en un 73%, mientras que los objetos orgánicos fueron en 27% (1).

#### **4.5 Patogenia**

El origen del CE nos indica el grado de respuesta inflamatoria de la vía aérea. Teniendo así que los objetos metálicos indican una respuesta mínima, en cambio, los materiales lipofílicos estimulan mayormente la inflamación en respuesta al contenido graso, y los alimentos con almidón absorben el agua, lo que indica una obstrucción parcial a completa (4).

Tras la aspiración de un cuerpo extraño, se manifiestan tres fases clínicas:

##### **4.5.1 Primera fase**

**Periodo inmediato postaspiración**, se caracteriza por tos súbita, fuerte, que se acompaña de asfixia, cianosis, estridor y sibilancias, en la mayoría de las ocasiones el cuerpo aspirado es expulsado al instante mediante el reflejo tusígeno, si la tos no favorece a eliminarlo, es importante y necesarias las maniobras de actuación médica inmediata para evitar una obstrucción irreversible (5-7).

##### **4.5.2 Segunda fase**

**Periodo asintomático**, este periodo puede durar de minutos a meses, esto va a depender de la localización del CE, del nivel de obstrucción que se produce y también por la reacción inflamatoria que provoca. En esta fase puede existir el riesgo de realizar un diagnóstico tardío, y esto se debe porque la sintomatología que presenta no es sugestiva, además por el tiempo que se encuentra el objeto aspirado puede movilizarse y cambiar de localización y por consiguiente sus manifestaciones clínicas (5-7)

##### **4.5.3 Tercera fase**

**Periodo tardío**, en esta etapa debuta la enfermedad derivada de la reacción del CE, que generalmente es derivada de la infección o inflamación, ocasionando síntomas como tos crónica, fiebre, expectoración e incluso en ocasiones hemoptisis (5-7).

#### **4.6 Clínica**

Las manifestaciones clínicas se analizan según la localización del cuerpo extraño en la laringe, tráquea y bronquios o según el grado de obstrucción en parcial o completa (6-8.9).

#### **4.6.1 Clínica según su grado de obstrucción**

**Obstrucción completa**, está ligada a la medida del material, si este es demasiado grande que origina una obstrucción completa, ocasionara sialorrea, cianosis, disnea, y en casos más severos puede llegar a la muerte, por lo que se convierte en una urgencia con riesgo vital (6-8.9).

**Obstrucción parcial**, en esta obstrucción ocasionara tos, afonía, tos perruna, odinofagia, sibilancias y disnea. La génesis de esta sintomatología se produce por el CE o por una reacción inflamatoria que se ha generado, aunque se encuentre en una zona distinta, junto a ello si el objeto o material aspirado es orgánico además de producir una elevada respuesta inflamatoria ocasiona neumonía y finalmente un empiema (6-8.9).

#### **4.6.2 Cuerpo extraño según su localización anatómica.**

- **CE en la tráquea**, alrededor de un 7% se ubican en este sitio, los síntomas como la tos, el estridor, la sofocación son comunes, es una característica habitual el golpe audible y palpable que es producido por la detención de la espiración a nivel subglótico, la prevalencia de complicaciones que se ocasionan en el grupo de cuerpos extraños laringotraqueales es entre cuatro a cinco veces mayor que el que se reporta en otras estructuras anatómicas (6-8,9).
- **CE en los bronquios**, representa el 80 % de los casos, el CE tiene mayor afinidad por el bronquio principal derecho hasta en un 61.5%, una mayor incidencia en bronquio intermedio (28,5%) seguido del lóbulo inferior derecho (10%), su debut depende del nivel de obstrucción, porque si es leve, el aire ingresa en ambas direcciones y se escuchara como un tipo de sibilancia, si la obstrucción es mayor en donde el aire ingresa pero impide la salida, se ocasionara enfisema, y si esta es completa, donde impide la entrada y la salida de aire, producirá una atelectasia. (6-8,9).

#### **4.7 Diagnóstico diferencial**

El cortejo sintomático que presenta la OVACE, se puede confundir fácilmente con otras entidades clínicas solo en la fase asintomática y tardía, ya que la primera fase los síntomas se exacerban y en base a una buena anamnesis, se puede consolidar el diagnóstico de OVACE (6-8,9).

#### **4.8 Diagnóstico**

La piedra angular en el abordaje de la OVACE implica tres componentes, el primero enfatiza la importancia de la una historia clínica eficaz, que respalde la sospecha de asfixia por CE mediante el relato del evento por el cuidador, el segundo se fundamenta en el examen físico con el respectivo hallazgo de signos y síntomas definidos anteriormente finalmente, la realización de estudios de imagen que según los protocolos guías consideran a la radiografía de tórax,

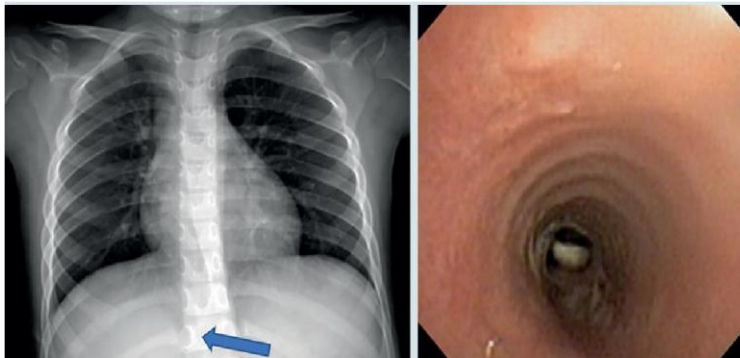
tomografía torácica (TC) y broncoscopia como estudios claves en el abordaje y terapéutica de esta patología (10).

#### **4.8.1 Radiografía de Tórax**

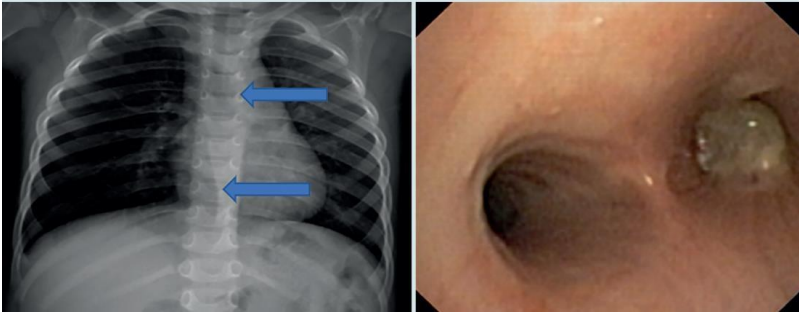
Es un estudio oportuno en todo paciente con sospecha de OVACE, posee una sensibilidad de 68-76% y especificidad 45-67%, debido a que 2 de cada 3 infantes proyectan una radiografía de tórax normal aludido a que generalmente los CE son radiolúcidos en contraste con los CE radiopacos que debutan en un 10 por ciento. Las proyecciones pertinentes son radiografía anteroposterior y lateral de cuello (útil en un CE residente en laringe o tráquea) junto a una radiografía posteroanterior con rayo horizontal lateral de tórax (en inspiración y espiración profunda) (11).

En cuanto a los signos imagenológicos destacan: atelectasias, hiperinsuflación, deslizamiento mediastinal, neumonías, abscesos o bronquiectasias según el tiempo de evolución desde la aspiración.

Es imprescindible mencionar que la posición del CE fluctúa por todo el árbol bronquial, originando hiperinsuflación y atelectasias cambiantes, cuando el objeto es radiolúcido, estas imágenes radiológicas pueden indicar el diagnóstico, si se muestran con una densidad subglótica y que las maniobras exploratorias invasivas están contraindicadas, salvo en pacientes inconscientes con obstrucción total de la vía aérea en quienes serán necesarias para intentar extracción (11).



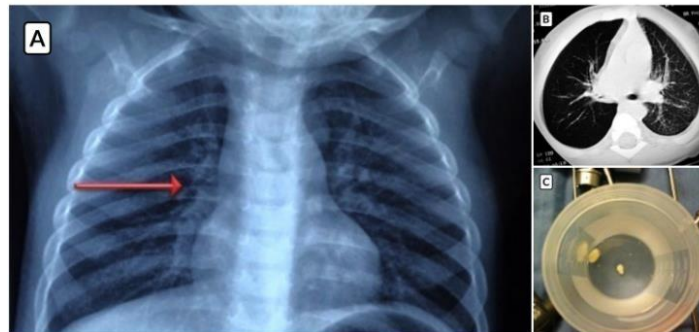**Figura 4.** *Paciente femenina de 4 años 11 meses. Tos y dificultad respiratoria mientras corría y comía cacahuates. Tuvo fiebre, tos y sibilancias. Fue llevada al hospital y solo le indicaron un antibiótico y salbutamol. Ante la persistencia de los síntomas por tres semanas se volvió a tomar una nueva radiografía de tórax: sobredistensión pulmonar bilateral, herniación del parénquima pulmonar derecho sobre la línea media que sobrepasa el hemidiafragma (flecha)). La broncoscopia puso de manifiesto un cuerpo extraño biológico en el tercio inferior de la tráquea. Se extrajo sin complicaciones (3)*



**Figura 5.** Paciente masculino de 2 años 6 meses con tos, dificultad respiratoria y cianosis mientras comía cacahuates y corría. La radiografía de tórax mostró: asimetría por sobredistensión del hemitórax derecho, con aumento en la radiolucidez y herniación del parénquima que sobrepasaba la línea media y el hemidiafragma (flechas). La broncoscopia advirtió la existencia de un cuerpo extraño biológico en el bronquio principal derecho. Se extrajo sin complicaciones (3)

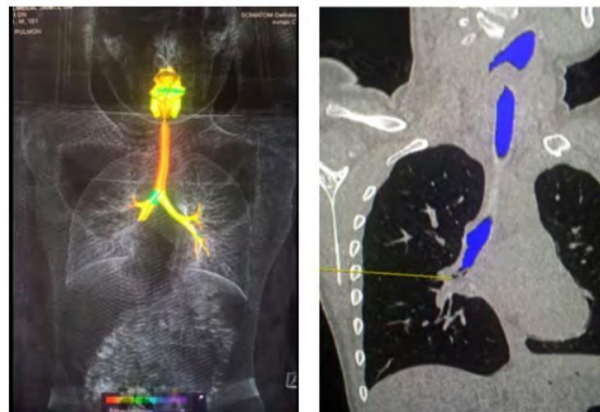
#### 4.8.2 TC y Resonancia Magnética (RM) de tórax

Este método de imagen es útil en pacientes que se encuentran asintomáticos o sintomáticos estables con radiografías normales o no concluyentes, pero con sospecha clínica continua de OVACE. La RM es ventajosa en sospecha de frutos secos en la vía aérea, ya que capta una



elevada señal de estos en T

**Figura 5:** Cuerpo extraño aspirado por infante. A) Radiografía de tórax: atrapamiento aéreo derecho, estrechamiento proximal de bronquio secundario derecho y dilatación posterior del mismo. B) Tomografía de tórax simple: presencia de cuerpo extraño en bronquio derecho. C) Cuerpo extraño extraído por broncoscopia (3).

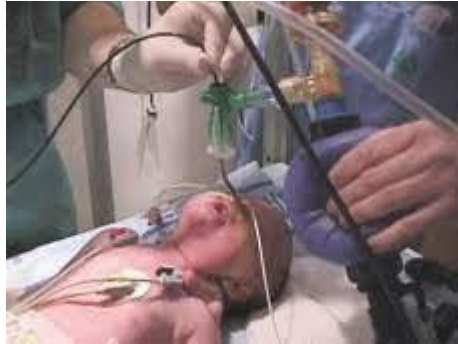

**Figura 6:** TAC con navegación endocavitaria de vía aérea, se extrajo una tapa de esfera por broncoscopia (8).

#### 4.8.3 Broncoscopia

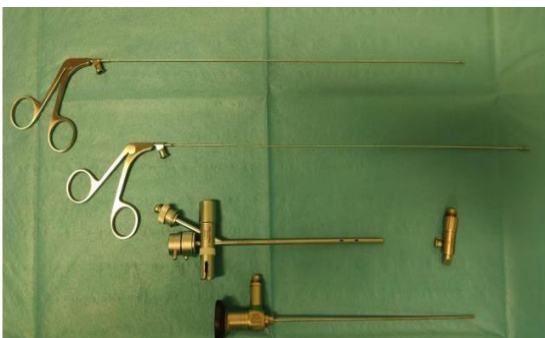
Desde su invento que fue a principios del siglo XX, ha sido una de las principales herramientas diagnósticas y terapéuticas en estos casos. Es una técnica endoscópica que trata de la

introducción de un tubo flexible con una lente que nos permite la observación directa de la vía aérea desde la cavidad oral y desciende por la vía aérea hasta la tercera o cuarta subdivisión bronquial (12).



*Figura 7.A) Fibrobroncoscopio, en un recién nacido ventilado con bolsa a través de un tubo endotraqueal (8).*

Hasta hace treinta años la endoscopia de la vía aérea pediátrica era un procedimiento limitado, se enfocaba principalmente en la extracción de cuerpos extraños mediante broncoscopia rígida (BR) bajo anestesia general y por tanto en áreas quirúrgicas. Tras el desarrollo de broncoscopios flexibles (BF) pediátricos (fibrobroncoscopios y videobroncoscopios) la exploración de la vía aérea infantil es amplia y esta combinada a una sedación profunda y no necesariamente anestesia general, junto a ello permite la visualización de VA distal convirtiéndose en una poderosa herramienta diagnóstica-terapéutica y el método idóneo en la recolección de muestras como aspirado bronquial, lavado broncoalveolar o biopsia bronquial o transbronquial (12).



*Figura 8. A) Broncoscopio rígido pediátrico B) Videobroncoscopio pediátrico (4).*

#### ***Diferencias entre la fibrobroncoscopia y la broncoscopia rígida.***

- **Fibrobroncoscopia o broncoscopia flexible:** Este método se utiliza principalmente con objetivos diagnósticos., para poder realizarla es de protocolo una sedación profunda al paciente. Se tiene diferentes vías de abordaje en la vía aérea, en donde la más utilizada es la vía nasal. Es de mucha utilidad cuando las imágenes radiológicas no logran identificar de forma correcta el CE (12).

- **Broncoscopia rígida:** es el método de elección acerca del tratamiento de los cuerpos extraños traqueobronquiales. Para poder realizar este método es necesaria que al paciente se le mantenga bajo efectos de anestesia general. Además, si se le agrega una lente de Hopkins, la calidad de la imagen es superior a la del broncoscopio flexible. Así mismo, este método contiene instrumentos accesorios que facilitan los procedimientos terapéuticos de extracción (12).

**Tabla 3.** Ventajas y limitaciones de la broncoscopia flexible y rígida

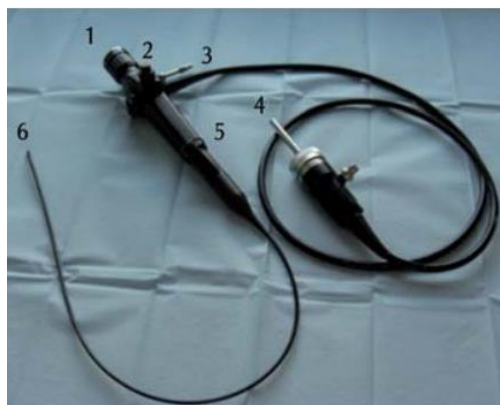<b>BRONCOSCOPÍA</b>	<b>RÍGIDA</b>	<b>FLEXIBLE</b>
<b>VÍAS DE ABORDAJE</b>	Oral	Todas
<b>ANESTESIA</b>	General	Sedación
<b>ALCANCE</b>	Vía aérea proximal	Vía aérea distal
<b>INDICACIONES PREFERENTES</b>	Terapéuticas	Diagnósticas
<b>MATERIAL ACCESORIO</b>	Amplio	Limitado

*Fuente: Elaboración propia*

- **Contraindicaciones relativas:** HTA pulmonar y también los trastornos de coagulación (11).
- **Contraindicaciones absolutas:** aquí tenemos las malformaciones traqueobronquiales que imposibiliten el avance del broncoscopio (11).

En ocasiones mínimas el cuerpo extraño no se logrará extraerse con el broncoscopio (menos de 2% de los casos), de ser esto un caso será importante un procedimiento quirúrgico de urgencia (toracotomía y broncotomía) para lograr su correcta extracción (11).

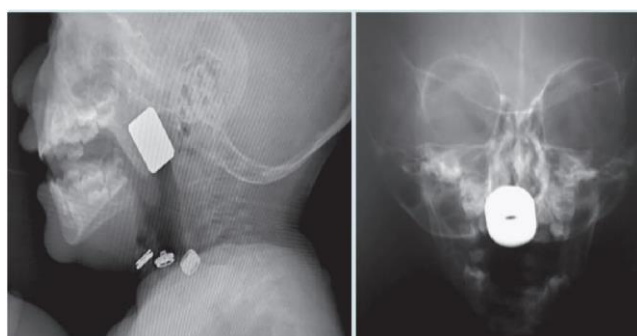
Las guías internacionales siguen recomendando la broncoscopia rígida como primera elección, la estructura del árbol traqueobronquial se debe analizar en la mayoría de los casos con una sospecha considerable o alta de ACE, este método diagnóstico más sensible y específico, además permite realizar el tratamiento (extracción del CE) y se debe llevar a cabo en el quirófano bajo anestesia general (10-13).



**Figura 9.** Componentes del broncoscopio flexible: 1) Extremo proximal. 2) Válvula de aspiración. 3) Conector para aspiración. 4) Conexión a fuente de luz. 5) Entrada al canal de trabajo. 6) Extremo distal (4).

#### 4.9 Tratamiento

El manejo terapéutico consiste en la desobstrucción de la vía aérea mediante la broncoscopia según el grado de obstrucción completa o parcial y del estado de vigila del paciente pediátrico, sin embargo, en primera instancia se debe evitar maniobras erróneas como introducir el dedo a ciegas en la cavidad bucal, provocarle la emesis, proporcionarle golpes en la espalda, colocar al niño de forma cefálica, sacudirlo, o brindarle alimentos ya que el CE situado en la orofaringe en primera instancia puede impactarse en la vía aérea, provocar broncoaspiración, o que un CE se encuentre almacenado en un bronquio principal y que causa obstrucción en un pulmón, puede emigrar hasta la tráquea y ocluir en totalidad (9-12)



**Figura 10.** Paciente masculino de 2 años, con un cuerpo extraño metálico empujado por la madre hacia la nasofaringe al intentar sacarlo con el dedo (3).

#### 4.10 Manejo del suceso asfíctico

##### 4.10.1 Obstrucción parcial

Si el paciente presenta una obstrucción parcial o leve, y se encuentra consciente es importante alentar a que se produzca la tos para que de esta manera se pueda dar de mejor manera la salida del objeto extraño hay que evitar las palmadas a nivel de la espalda, y se debe vigilar al paciente por qué el cuadro puede agravarse (14).

##### 4.10.2 Obstrucción completa

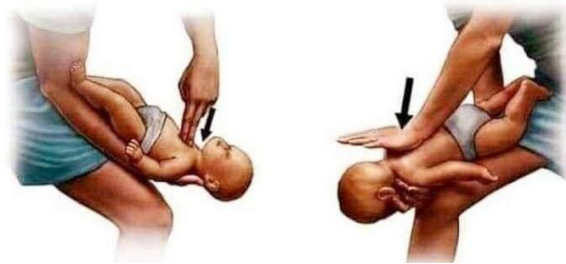En cambio, cuando la obstrucción es completa, y el paciente se encuentra consciente, es recomendable diferentes técnicas de manejo, sobre todo en niños menores (14).

##### 4.10.3 Maniobra de Heimlich y resucitación

**Lactantes:** menores de un 1 año la principal maniobra es colocar al bebé sobre el brazo del cuidador y tener un control de su cabeza, en caso de que el peso del bebé nos dificulte cargarlo se debe colocar nuestro brazo sobre una superficie rígida, que nos ayude a controlar la maniobra, teniendo en cuenta la posición de la cabeza que está se debe encontrar, más abajo en relación al resto del cuerpo, a continuación se recomienda dar cinco palmadas a nivel interescapular, con la parte del talón de la mano y con la otra mano abrir la boca del bebé, para que de esta manera

se facilite la salida del objeto en caso de este sea visible se debe extraer con los dedos en forma de gancho (14).

Consiguiente a este proceso si no da resultado se debe ejecutar 5 compresiones a nivel torácico con 2 dedos, y realizar presión, repitiendo de manera consecutiva hasta lograr la expulsión del mismo, para evitar posibles complicaciones, y sobre todo la pérdida de consciencia del paciente, (14).



**Figura 11.** A) Maniobra de Heimlich en lactantes (compresiones torácicas) B) Maniobra de Heimlich en lactantes (golpe interescapular) (5).

**Infantes de 1 a 8 años:** En niños un poco más grandes, su accionar es igual que se realizaría en un adulto con la diferencia de que por su altura el ayudador, deberá colocarse de rodillas para estar casi a su nivel, o también puede ayudarse de bancos hasta encontrar la altura adecuada una vez que se haya ayudado en primera instancia ñ, en necesario llevar al paciente al que sea revisado por personal de salud (14).

**Infantes mayores de 8 años:** en pacientes mayores de 8 años, su manejo es igual que en los adultos, obviamente con la adecuada aplicación de fuerza según su contextura (14).

En los pacientes que se presenta una obstrucción completa, este paciente indicara dificultad para respirar, hablar y toser, manifestando con gestos característicos como es el llevar sus manos a nivel del cuello y un cambio de coloración, se debe realizar de inmediatamente con realizar 5 palmadas a nivel interescapular de forma enérgica, con el talón de la mano si no se obtiene el objeto se recurre a realizar la maniobra de Heimlich (14). Que para esto, Se debe colocar en la parte de atrás del paciente, se coloca el puño a nivel del ombligo y el esternón, y con la otra mano sobra la primera para ejecutar presión, debe encontrarse lo más cerca del menos para así poder ejercer una presión fuerce hacia la parte de adentro y arriba, que se puede repetir hasta 5 veces posterior a la 5ta si no se obtiene resultados, se procede a realizar 5 golpes a nivel interescapular, si no da resultado y menor pierde la consciencia entrando a una parada cardio respiratoria, se procederá a iniciar con el R

la otra mano agarrando a la primera, debe pegarse bien al menor para evitar el desplazamiento del mismo con las compresiones, después, comprima fuerte hacia adentro y hacia arriba hasta cinco veces. Si la obstrucción no se soluciona, se continúa con las cinco palmadas interescapulares y las cinco compresiones abdominales hasta que el objeto salga. De lo contrario, el menor entrará en parada cardiorrespiratoria y se deberá iniciar inmediatamente con RCP (14).



**Figura 12.** A) Maniobra de Heimlich en niños B) Maniobra de Heimlich en adultos (5).

Para realizar el RCP, se debe seguir el patrón ABC, que engloba A= de la vía aérea, B= Hace referencia a la respiración y ventilación, C= corresponde a circulación a las compresiones torácicas, para poder abrir la vía aérea se realiza la maniobra de frente \_ mentón en caso de que no exista una respiración normal, se procederá a realizar ventilaciones con ayuda instrumental acompañada de oxigenoterapia, por lo cual se debe establecer que tendrá un buen sellado al momento de insuflar no tenga salida de aire, se debe insuflar, de forma continua durante un segundo, ay que verificar que exista una correcta elevación del tórax, en pacientes lactantes se debe colocar boca a boca- nariz y en pacientes mayores se una la técnica boca a boca (14). Se debe realizar cinco insuflaciones seguidamente se valora signos de circulación, en pacientes lactantes para valorar el pulso se realiza a nivel braquial y en pacientes mayores a nivel carotideo (14).

En pacientes más grandes se debe realizar RCP, juntamente con las ventilaciones en caso de que existan 2 personas que puedan ejecutarlo turnándose cada 2 min, en caso de que sea necesario el uso de La desfibrilación, se debe colocar los electrodos a nivel infraclavicular derecha y en la línea medio axilar izq, en caso de pacientes de 8 años se debe colocar uno en la parte anterior y otro en la parte posterior del tórax (14)

Las guías recomiendan el uso de DESA para adultos en pacientes mayores de 8 años, y un DESA pediátrico con 50 a 75 julios en pacientes de 1-8 años en pacientes lactantes, se recomienda el uso de 2 a 4 julios / kg (14)

## **OBJETIVOS**

### **Objetivo General**

Elaborar una actualización científica sobre la obstrucción de la vía aérea por CE mediante una revisión sistemática de alta significancia estadística.

### **Objetivos Específicos**

- Analizar los tipos de cuerpos extraños responsables de la obstrucción de la vía según su casuística en la población pediátrica.
  
- Indagar sobre los métodos diagnósticos y terapéuticos empleados en el correcto manejo de la obstrucción de la vía aérea por CE mediante la escala de Oxford.
  
- Crear un algoritmo a cerca del manejo de la obstrucción de la vía aérea por CE basado en la clínica, estudios diagnósticos y terapéutica con mayor respaldo científico en la población pediátrica.

## **DISEÑO METODOLÓGICO**

### **Diseño y tipo de investigación**

La actual revisión sistemática plasma un tipo de investigación de carácter descriptivo, explicativo y longitudinal, fundamentado en la declaración PRISMA para identificar diversos artículos académicos de realce científico.

Esta investigación pretende identificar y analizar cuáles son ensayos clínicos aleatorios con mayor respaldo científico y significancia estadística mediante la escala de Oxford, para lo cual se ejecuta, una estrategia para la búsqueda de datos (Tabla 1) que tras los diferentes filtros serán consolidados en un diagrama de flujo (figura 1), seguidamente se procederá a la caracterización de los artículos con su respectiva base de datos, revista, cuartil, autor, año de publicación, título, objetivos, resultados, valor P, intervalo de confianza (IC) (Tabla 2), finalmente para que los resultados posean un gran impacto van ser interpretados según los criterios de evidencia y según los niveles recomendados según la escala de Oxford (figura 3).

### **Fuentes de bases, palabras claves e idiomas**

Se implementará una investigación para la selección de ciertos artículos mediante Las diferentes fuentes de datos como: UPTODATE, COCHRANE, SCOPUS, PUBMED, SCIELO, LILACS Y GOOGLE ACADEMICO. se ejecuta una búsqueda con ciertas terminologías como: “obstrucción de la vía aérea por cuerpo extraño” “OVACE en pediatría”, “cuerpo extraño”, “obstrucción de vía aérea” “vía aérea”.

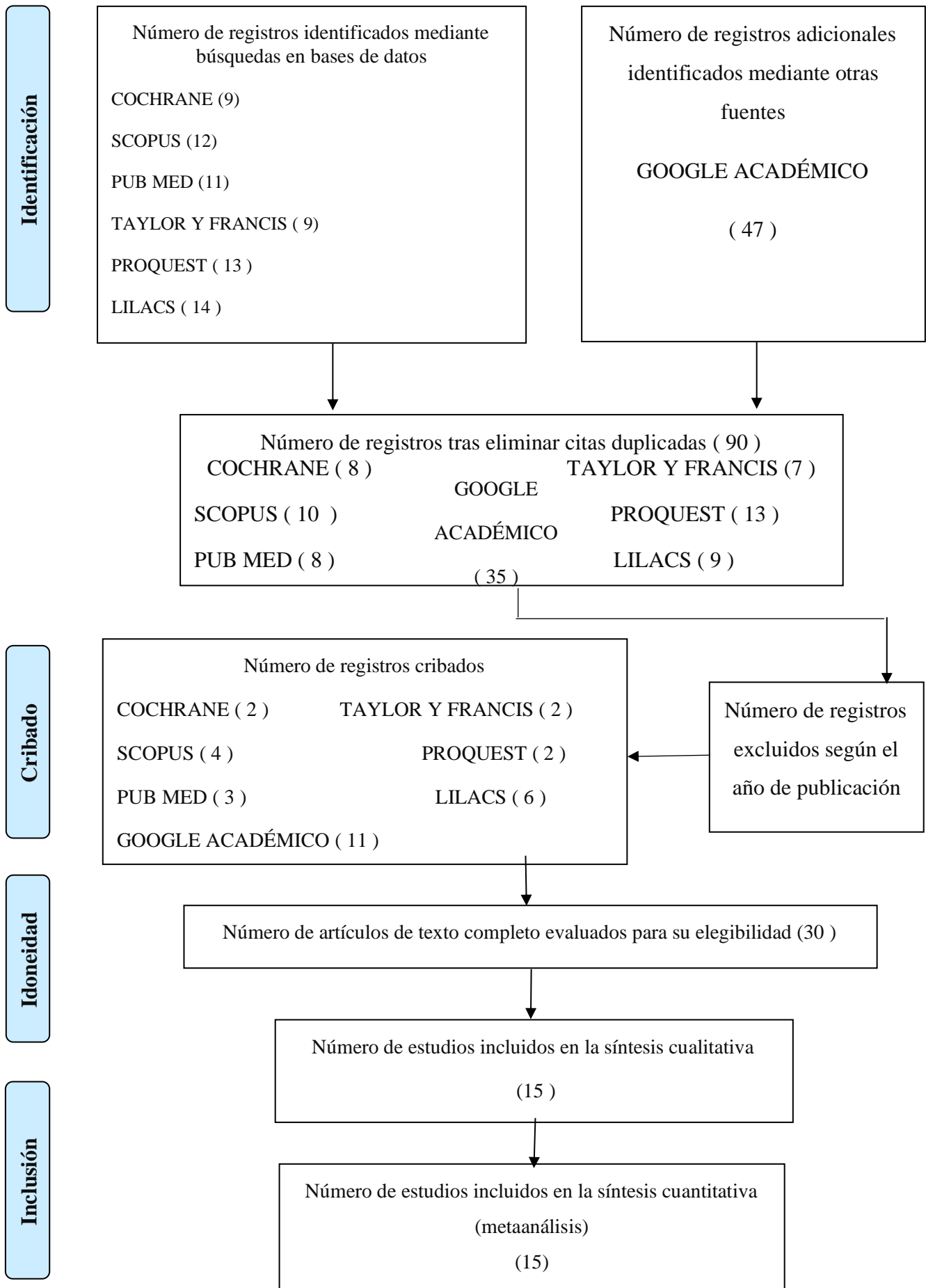
### **Criterios para la búsqueda (inclusión y exclusión)**

Para la selección de criterio de inclusión se usó el registro de eventos de OVACE reportados que abarcan los grupos etarios desde lactantes menores hasta adolescentes, que los artículos cumplan con el periodo de años que se han establecido en un inicio, también se rigen con el diagnóstico y tratamiento de esta patología. En cambio, los criterios de exclusión son aquellas revistas o artículos que no entraban dentro del rango de los establecidos, es decir, solo desde el 2019 en adelante, con la excepción de uno del 2017, que no se excluyó por su importante aporte a nuestra investigación. (15)

**Tabla 1:** Estrategia de búsqueda en la base de datos

FUENTE BIBLIOGRAFICA	Método de búsqueda		Idioma	Tipo de Documento	Número
COCHRANE	Foreign body airway obstruction	28	Inglés, español	Revista Científica	5
				Ensayos	4
SCOPUS	Airway obstruction by foreign body in pediatrics	93	Inglés, ruso, portugués	Revista Científica	12
PUB MED	Foreign body airway obstruction	6	Inglés, español	Metaanálisis	1
				Revisión Sistemática	4
				ECA	6
TAYLOR Y FRANCIS	Bronchoscopy in foreign body obstruction of the airway	39	Inglés, español	Revista Científica	9
PROQUEST	Airway obstruction by foreign body in pediatrics	539	Inglés, español,	Revista Científica	13
LILACS	Foreign body obstruction of the airway	13	Inglés, español, portugués,	Artículo de revisión	14
GOOGLE ACADÉMICO	Broncoscopia en la obstrucción de la vía aérea por cuerpo extraño	969	Inglés, español	Artículo de revisión	47

**Figura 1:** Diagrama de flujo de selección de artículos



**Tabla 2:** Caracterización de los artículos con su respectiva base de datos, publicado en, Autor/s de la publicación, año de publicación, Idioma, año, titulo, objetivos, resultados.

	N°	Base de datos	Publicado en:	Autor/s de la publicación	Idioma	Año	Título	Objetivos	Resultados
Marco Teórico	1	Google Académico	Arch Med Manizales	Ponce GY, Salinas VA, Farina DB, Navarro JF et al.	Español	2022	Aspiración de cuerpos extraños durante la infancia.	Presentar nuestra experiencia en el diagnóstico y el tratamiento de cuerpos extraños traqueobronquiales en niños.	Este estudio tomo en cuenta 15 pacientes desde mayo de 2016 y julio de 2019 que acudieron a la emergencia y entraron para extracción cuerpo extraño mediante Broncoscopia rígida. Los 15 pacientes requirieron broncoscopia por aspiración de cuerpos extraños; los resultados son: edad de 2 meses a 168 meses, la relación hombre: mujer 1 :0.9. El bronquio más afectado es el derecho 53%, tráquea 27%, bronquio izquierdo 20%. El hallazgo radiológico hiperinsuflación unilateral 40%, atelectasia pulmonar 30%, hiperinsuflación bilateral, atelectasia lobar y neumonía 13,3%. El tiempo de permanencia del cuerpo extraño en vía aérea tuvo un rango de 858 horas, un mínimo de 6 horas, media de 168 horas, moda de 336 horas y máximo de 864 horas. La sintomatología más frecuente fue tos y disnea en un 40% Los cuerpos inorgánicos en 73,3% y los orgánicos en 26,6%. La sobrevida es de 93%.
	2	Google Académico	U- Antioquia	Galvis S, Palacio S	Español	2022	Puntos de buena práctica clínica: aspiración de cuerpo extraño. Actualización en pediatría: saberes y argumentos compartidos.	Conocer la frecuencia, evolución la aspiración de cuerpos extraños durante la infancia.	En pediatría, la aspiración de cuerpo extraño (ACE) es un accidente frecuente, y puede presentarse como una emergencia potencialmente mortal, la presentación clínica puede ser sutil y el diagnóstico requiere una revisión cuidadosa de la anamnesis, la evaluación clínica y el uso prudente de la radiografía y la broncoscopia. Es importante educar a los cuidadores y al personal de salud en medidas preventivas, cuándo sospecharlo, además del manejo precoz y adecuado

3	Google Académico	Acta Pediátrica	Benincore A, Guitierrez G, Cuevas F	Español	2022	Aspiración de un cuerpo extraño	Determinar los aspectos más importantes de la aspiración de un cuerpo extraño en pediatría	La aspiración de un cuerpo extraño es una entidad clínica que, por sus consecuencias, todo el personal de la salud que tiene contacto con pacientes pediátricos debe reconocer oportunamente por que el diagnóstico correcto y la referencia oportuna con el especialista evitara las complicaciones potencialmente fatales
4	Google Académico	Rev Cienc Forenses Honduras	Guerra K, Vásquez A.	Español	2020	Asfixia por obstrucción de vía aérea con cuerpo extraño: hallazgos en autopsia médico legal.	Describir un caso clínico sobre asfixia por obstrucción de vía aérea con cuerpo extraño	La aspiración de cuerpo extraño en la vía aérea se define como: "el ingreso de manera accidental o intencional a la laringe, tráquea o bronquios de un objeto, sea orgánico o inorgánico y que produce efectos en la respiración"1. Se presenta más frecuentemente en los niños menores de tres años y constituye una causa importante de mortalidad en menores entre 1 y 3 años2;su diagnóstico adecuado es fundamental ya que el retraso en el mismo puede ocasionar complicaciones y muerte.
5	Google Académico	Pediatría Integral XXVI	Anzules MR, Benito MB	Español	2022	Cuerpos extraños en vía aérea y conducto auditivo externo.	Comprender la etiopatogenia y el comportamiento de los diferentes tipos de cuerpos extraños: orgánicos e inorgánico	Ante la sospecha de un cuerpo extraño en vía aérea, se requiere de un manejo precoz por parte del personal sanitario (anamnesis, exploración física, pruebas complementarias) y, en última instancia, se deberá avisar al especialista para su correcta extracción en quirófano mediante broncoscopia.
6	LILACS	SEUP	Benito F, Martínez A, Velasco R et al	Español	2020	Protocolos diagnósticos y terapéuticos en Urgencias de Pediatría	Disminuir la morbimortalidad de la PC en Pediatría, aplicaremos la cadena de la supervivencia, aplicando medidas de anticipación y prevención, dando soporte vital básico	El manejo precoz del niño grave y en preparada, del conocimiento adecuado de los algoritmos de RCP, de su aplicación de forma efectiva y con calidad, de un adecuado trabajo en equipo, y de un entrenamiento periódico en técnicas y procedimientos, dependerá en gran parte la supervivencia. La principal etología de fallo respiratorio es la obstrucción aguda de la vía aérea por cuerpo extraño (OVACE), laringitis, crup, asma, bronquiolitis, neumonías, ahogamientos,traumatismos, hemoneumotórax, lesiones o afecciones de pared torácica
7	PubMed	Arch Investig Materno Infant	Galindo Rocha F, Santiago Montor MA.	Ingles	2021	Experiencia en la extracción de cuerpos extraños en vía aérea por broncoscopia rígida	Analizar el uso de broncoscopias rígidas desde enero de 2015 hasta marzo de 2020.	En 27 pacientes encontramos cuerpos extraños: cacahuete (nueve), metal (seis), plástico (cinco), maíz (cuatro), frijol (uno), caña (uno), zanahoria (uno); 16 tuvieron signos radiológicos: hiperinsuflación (cinco), radiopacidad (cinco), engrosamiento bronquial (tres) y atelectasia (tres). Encontramos 15 en bronquio derecho y cinco en izquierdo, cuatro en tráquea, uno en cuerdas vocales, uno en laringe y uno en carina.
8	Google Académico	Rev Médica Col Méd	Barrón-Balderas A, González-	Español	2022	Aspiración de cuerpo extraño	Analizar la aspiración de cuerpos extraños	Para el diagnóstico de esta entidad, es necesario realizar una cuidadosa historia clínica y hacer uso adecuado de los exámenes complementarios como la radiografía y

		Cir Guatem	Mendoza T, Cruz-Revilla R et al.			infrecuente en pediatría.	(CE) como una de las principales búsquedas de atención a emergencia.	broncoscopia. La triada clásica de presentación de aspiración de CE consiste en sialorrea, tos y dificultad respiratoria, que se puede acompañar de paroxismos de tos, dificultad para hablar y náuseas. Las complicaciones por aspiración de CE dependen mucho de la naturaleza del CE, la consistencia, localización y el grado de obstrucción. A continuación, se presenta caso de aspiración de CE por etiología poco común.
9	Google Académico	Rev Canarias Pediatría	Perez Candela V, Perez Bello C.	Español	2020	Diagnostico por la imagen de los cuerpos extraños.	Determinar la aspiración de cuerpos extraños alojados en la vía aérea como una urgencia relativamente frecuente y una causa de morbilidad-mortalidad especialmente en los niños preescolares	El retraso en el diagnóstico aumenta la probabilidad de complicaciones, por lo que el diagnóstico precoz junto con la extracción del cuerpo extraño de la vía aérea es fundamental para el manejo adecuado del niño. Para detectar los cuerpos extraños tanto radio-opacos como los no radio-opacos en la vía aérea superior o inferior, la imagen juega un papel fundamental para su evaluación diagnóstica y su seguimiento. En este artículo discutimos las modalidades de imagen y técnicas para evaluar los cuerpos extraños alojados en la vía aérea y su manejo.
10	PubMed	Ital J Pediatr.	Han LL, Meng C, Zhang ZX, Tang XD, Ma J, Li CX.	Ingles	2022	Clinical analysis of bronchoscope diagnosis and treatment for airway foreign body removal in pediatric patients	Analizar el desarrollo técnico de la broncoscopia flexible y rígida, el método de extracción de cuerpos extraños de las vías respiratorias	La tasa de éxito con el broncoscopio flexible solo para extraer cuerpos extraños en las vías respiratorias fue del 99,2 %. Después de la broncoscopia flexible, 19 casos de cuerpos extraños se extrajeron solo con succión al vacío, 513 casos se extrajeron solo con fórceps para cuerpos extraños, 62 casos se combinaron con crioterapia, 2 casos fueron electrocoagulación, 6 casos fueron canastas de malla, 3 casos fueron globos, 5 casos fueron láser, y varios 18 casos de cuerpos extraños fueron involucrados por combinación técnica. 5 estuches de broncoscopio flexible combinado con broncoscopio rígido combinado para extracción de cuerpos extraños. El tiempo de operación fue de 5 min a 1 h, con un promedio de 20 min. Hubo 17 casos de hipoxemia (2,7%) durante la operación, 36 casos (5,7%) de sangrado causado por lesión de la mucosa de las vías respiratorias después del tratamiento y 70 casos (11,2%) de edema laríngeo.

11	Google Académico	Pediatr Pumonol	Perez Frias J	Español	2019	Broncoscopia pediátrica	Desarrollar criterios e indicaciones de la broncoscopia en pediatría	Hasta hace treinta años la endoscopia de la vía aérea pediátrica era un procedimiento limitado principalmente a una aplicación terapéutica, la extracción de cuerpos extraños, realizada mediante broncoscopia rígida (BR), bajo anestesia general, y por tanto, en áreas quirúrgicas. El desarrollo de broncoscopios flexibles (BF) pediátricos (fi brobroncoscopios y videobroncoscopios) permitió la exploración de la vía aérea infantil sin precisar anestesia general, accediendo los médicos clínicos a una nueva técnica a la que convertirían en una poderosa herramienta diagnóstica que complementaba a la BR.
12	Google Académico	U de Oviedo	Garnica P, Martínez P.	Español	2022	Bronchoaspiration in children analysis of the asphyctic episode.	Realizar una revisión bibliográfica tras el análisis de 112 casos de extracción de cuerpo extraño en menores entre los años 2018 y 2021.	Hasta hace treinta años la endoscopia de la vía aérea pediátrica era un procedimiento limitado principalmente a una aplicación terapéutica, la extracción de cuerpos extraños, realizada mediante broncoscopia rígida (BR), bajo anestesia general, y por tanto, en áreas quirúrgicas. El desarrollo de broncoscopios flexibles (BF) pediátricos (fi brobroncoscopios y videobroncoscopios) permitió la exploración de la vía aérea infantil sin precisar anestesia general, accediendo los médicos clínicos a una nueva técnica a la que convertirían en una poderosa herramienta diagnóstica que complementaba a la BR.
13	LILACS	ATENEO	Córdova FN, Tapia BD	Español	2022	Ingestión de cuerpos extraños en niños. Servicio de cirugía pediátrica Hospital José Carrasco. IESS – Cuenca	Presentar una serie de casos y la revisión bibliográfica correspondiente.	Se estudiaron 71 casos en el lapso de cinco años (2017-2021), con un rango de 0 a 16 años, la mayor frecuencia de ingesta fue menores de 5 años (69,02%) y en varones (61,97%) relacionado con el instinto explorador. Encontramos objetos romos, afilados, pilas e imanes. El uso de imagen (radiografía de tórax o abdomen) fue una buena herramienta de confirmación diagnóstica. El tratamiento de extracción

	14	LILACS	Rev Médica Científica CAMBIOS	Dueñas AC, Sánchez LGM.	Español	2021	Diagnóstico tardío de cuerpos extraños en vía aérea en pediatría en el Hospital de Especialidades Carlos Andrade Marín	Demostrar la necesidad de un diagnóstico acertado ante la alta sospecha en un cuadro dudoso de aspiración de cuerpo extraño	La mayoría de pacientes con aspiración de cuerpo extraño suelen ser menores de 5 años de edad, en contraste con éste estudio, donde sólo un paciente estuvo dentro de este rango, y el resto fueron escolares y adolescentes. El cuerpo extraño más común es de origen orgánico; el 50% de los casos observados fue de origen inorgánico.
--	----	--------	-------------------------------	-------------------------	---------	------	--	---	---

**Tabla 3:** Caracterización de los artículos con su respectiva base de datos, revista, cuartil, autor, año de publicación, título, objetivos, resultados.

	N°	Base de datos	Revista	Cuartil	Autor	Año	Título	Objetivos	Resultados
Discusión	15	ProQuest	Children	Q2	Gatto Antonio, Capossela Lavinia, Ferretti Serena, Orlandi Michela, Pansini Valeria et al.	2021	Foreign Body Ingestion in Children: Epidemiological, Clinical Features and Outcome in a Third Level Emergency Department.	Analyze the Ingestion of foreign bodies is a frequent pediatric cause of access to the Emergency Department (ED).	This is a retrospective study conducted on a population of 286 pediatric patients (0–17 years) evaluated for foreign body ingestion at the Pediatric ED of “Fondazione Policlinico Universitario A. Gemelli, IRCSS” between October 2014 and June 2019. Data concerning age and gender, underlying diseases, type of foreign body, symptoms and signs, instrumental tests, specialist visits, treatment and outcome were analyzed.
	16	Google Académico	Journal of Clinical and Analytical Medicine	Q4	Alsalah AJM, Abosaaq AJ, Abusaaq JA, Qureshia HKA,	2023	Foreign Body Aspiration among Children: Risk and Management	This review aimed to discuss the risks and management of foreign body aspiration among children..	There were 10 studies included in this review because they focused on aspirations and ingestions that were either not documented or retrieved in the posterior pharynx. The complication rate for sharp objects increases to greater than 15% to 35% depending on the number, type, and gastrointestinal contact time, compared to a rate of less than or equal to 1% for non-sharp objects. Patients at increased risk of a retained esophageal coin include those who are small, those with underlying esophageal disease such as a stricture. Bronchoscopy may be necessary to diagnose and remove the foreign body and to rule out other common pediatric conditions. Organic foreign bodies, such as nuts and seeds, can cause inflammatory reactions and may cause symptoms like fever and pneumonia. Inorganic foreign bodies, like toy parts and pen caps, may also be aspirated but donot typically cause these types of reactions. Annals of Clinical and Analytical Medicine
	17	PubMed	Auris Nasus Larynx.	Q2	Ngamsanga S, Vathanophas V, Ungkanont K, Tanphaic	2022	Pediatric respiratory tract foreign bodies in children: A systematic review	Pediatric respiratory emergencies of airway foreign body (FB) are a common cause of visits to the emergency department (ED) and respiratory failure is a	Most children with FBs in the aerodigestive tract are 1-3 years of age. Most FBs are organic, especially seeds. The most commonly obstructed airway is the right primary bronchus. The most common and severe complications are pneumonia, pulmonary atelectasis, lung consolidation, pneumothorax, bronchiectasis, and death. The main device for the

				hitr A, Wannaro ng T.			major cause of cardiopulmonary arrest. The purpose of this study is to evaluate the literature and update our current understanding of pediatric respiratory tract FBs in children by clearly considering the aspect of the complications and related factors.	removal of FBs from the airways is a rigid bronchoscope. Duration of diagnosis is major factors that related with severe complication.
18	LILACS	Expert Review of Respiratory Medicine	Q1	Cuper LS, Aquino AÁ, Cardozo R, Sussini et al.	2020	Cuerpo extraño Crónico en la Vía Aérea: ¿Es posible su resolución endoscópica?	Nuestro objetivo es presentar cuatro casos de aspiración de CE en la vía aérea de más de 1 mes de evolución (crónicos), resaltar su clínica y la técnica terapéutica.	Presentamos 4 casos de pacientes adultos, de ambos sexos, con diagnóstico de CE en la vía aérea; edad promedio de 48 años. En dos casos existió un evento claro de broncoaspiración, todos recibieron tratamiento médico dirigido hacia otras causas durante un tiempo mayor a 5 meses. La confirmación de la presencia de un CE fue por broncoscopia flexible. El tratamiento en todos los pacientes fue con endoscopia rígida sin complicaciones.
20	Taylor & Francis	International Journal of General Medicine	Q2	Mei-Lan Wang, Lu Hui Png, Jing Ma, Ken Lin et al.	2023	The Role of CT Scan in Pediatric Airway Foreign Bodies	We aim to determine the utility of CT scan as a method to accurately confirm pediatric airway foreign bodies (AFBs), the current gold standard of which is chest X-ray as the primary imaging modality in the investigation screening of AFBs with progression to microlaryngobronchoscopy.	A total of 226 children with an average age of 1.94 years were included in this study. One hundred and two children were eventually admitted to the hospital for microlaryngobronchoscopy. A total of 89 cases were initially examined by chest X-ray with the diagnosis confirmed in 26 cases. The initial examination was chest CT scan in 105 cases, of which the diagnosis was confirmed in 46 cases. The initial examination was chest CT scan with airway reconstruction in 32 cases, and the diagnosis was confirmed in 17 cases. Patients with negative chest CT scan with airway reconstruction were observed to have resolution of symptoms with no further need for bronchoscopy.

21	LILACS	J Emerg Med.	Q1	White JJ, Cambron JD, Gottlieb M, Long B	2023	Evaluation and Management of Airway Foreign Bodies in the Emergency Department Setting.	This article provides a narrative review of the diagnosis and management of airway foreign bodies for the emergency clinician.	An understanding of the presentation, evaluation, and management of the patient with an airway foreign body is essential for emergency clinicians.
22	Scopus	Med Lith	Q2	Gómez Ramos JJ, Marín Medina A, Castillo Cobian AA, Felipe-Diego OG.	2022	Successful Management Foreign Body Aspiration Associated with Severe Respiratory Distress and Subcutaneous Emphysema: Case Report and Literature Review.	The presence of a foreign body in the airway is a potentially life-threatening clinical condition that requires urgent medical attention.	We present a case of a 12-year-old boy who presented in the emergency room with a history of an episode of choking after aspiration of a foreign body, followed by severe respiratory distress and subcutaneous emphysema. +The flexible bronchoscope examination showed the presence of an inorganic foreign body impacted on the carina with tracheal lesions and laryngeal edema. It was necessary to perform a tracheostomy for its definitive extraction. The gold standard in the treatment of foreign body aspiration is bronchoscopy; although, in children, the technique adopted continues to be controversial, flexible bronchoscopy can be effective and very usefu
23	Scopus	Resuscitation	Q1	Couper K, Abu Hassan A, Ohri V, Patterson E, Tang HT, Bingham R, et al	2020	Removal of foreign body airway obstruction: A systematic review of interventions.	Resumir en una revisión sistemática la efectividad de las intervenciones para tratar las obstrucciones de las vías respiratorias por cuerpos extraños (OVACE).	La evidencia identificada mostró que las intervenciones clave (golpes en la espalda, compresiones abdominales, compresiones/compresiones torácicas, fórceps Magill, extracción manual de obstrucciones de la boca, dispositivos de limpieza de las vías respiratorias basados en succión) son eficaces para aliviar la OVACE. Se identificaron informes de daño en relación con golpes en la espalda ,compresiones abdominales, compresiones/compresiones torácicas y barridos de dedos a ciegas.

24	Cochrane	Resuscitation-	Q1	Hasselager A, Bohnstedt C, Østergaard D, Sønderskov C, Bihmann K, Tolsgaard MG, Lauritsen TLB.	2019	Improving the cost-effectiveness of laypersons paediatric basic life support skills training: a randomised non-inferiority study	To compare dyad (training in pairs without an instructor) with resource-intensive instructor-led training for laypersons' paediatric resuscitation skills in a non-inferiority trial and examine cost-effectiveness of the training methods	Sixty-eight (45.6%) dyad and 130 (74.3%) instructor-led laypersons passed the basic life support test ( $p < 0.001$ ). For Foreign Body Airway Obstruction Management 77 (54.2%) dyad and 130 (79.3%) for instructor-led laypersons passed ( $p < 0.001$ ). Skills decreased over three months for both groups. Forty-two (30.4%) dyad and ninety-eight (59.8%) for instructor-led laypersons were competent after training ( $p < 0.001$ ). The lower effectiveness of dyad training had reduced costs ( $p < 0.001$ ). For each 10,000 USD allocated to training, dyad training would result in 71 vs. 65 competent laypersons for instructor-led training. Non-inferiority of dyad training could not be established.
25	Cochrane	BMC public health	Q1	Lorenzoni G, Azzolina D, Baldas S, Messi G, Lanera C, French MA	2019	Increasing awareness of food-choking and nutrition in children through education of caregivers: the CHOP community intervention trial study protocol.	Presentar un protocolo para un ensayo de intervención comunitaria denominado CHOP (proyecto de prevención de atragantamiento) que tenía como objetivo enseñar a las familias italianas cómo prevenir lesiones por atragantamiento con alimentos y aumentar el conocimiento relacionado con la nutrición.	Se inscribieron instalaciones educativas italianas. Se realizó una aleatorización estratificada bloqueada por área geográfica. Cada estrato se asignó al azar a una de tres estrategias de intervención diferentes o a un grupo de control. La intervención educativa fue impartida en las escuelas por expertos y formadores certificados según las siguientes tres estrategias de intervención: directamente a las familias (Estrategia A); únicamente al personal docente, que posteriormente entregó la misma intervención educativa a las familias (Estrategia B); solo al personal de los servicios de salud, quienes luego entregaron la intervención educativa al personal docente, quienes posteriormente entregaron la intervención a las familias (Estrategia C).
26	LILACS	Rev Cuba Anestesiología Reanim.	SC	Cevallos Sacoto FA, Puga Bravo CE, Reinoso Herrera JM, Puga Bravo EE.	2021	Oxigenación apnéica para extracción de cuerpo extraño en vía aérea.	Describir la oxigenación apnéica en broscopia.	La oxigenación apnéica consiste en la administración de flujos altos de oxígeno a través de algún dispositivo supraglótico mientras el paciente se mantiene en apnea. Se explica por qué el alveolo desnitrógeno con una composición en su mayor parte de oxígeno, permite la difusión alveolo capilar y genera una presión subatmosférica capaz de arrastrar el flujo de oxígeno existente en el árbol traqueobronquial hasta el mismo alveolo, siempre y cuando no hubiera obstrucción mecánica de la vía aérea.

27	ProQuest	Acta Paediatr	Q1	Chantzaras AP, Panagiotou P, Karageorgos S, Douros K.	2022	A systematic review of using flexible bronchoscopy to remove foreign bodies from paediatric patients	Our aim was to summarise the evidence about flexible bronchoscopy for paediatric airway foreign body aspiration cases.	Flexible bronchoscopy was a feasible and safe therapeutic procedure for selected foreign body aspiration cases. Future studies need to focus on comparing the clinical outcomes of flexible and rigid bronchoscopies.
28	Taylor & Francis	Expert Review of Respiratory Medicine	Q1	Goussard P, Pohunek P, Eber E, Midulla F, Di Mattia G, Merven M, et al.	2021	Pediatric respiratory tract foreign bodies in children: A systematic review	Pediatric respiratory emergencies of airway foreign body (FB) are a common cause of visits to the emergency department (ED) and respiratory failure is a major cause of cardiopulmonary arrest. The purpose of this study is to evaluate the literature and update our current understanding of pediatric respiratory tract FBs in children by clearly considering the aspect of the complications and related factors.	FBs obstructive conditions in respiratory tract of children are serious and life-threatening conditions. The likelihood of death depends on the location of the obstruction, the nature of FB, time to removal, and initial resuscitation. Moreover, even after a FB has been removed, complications can lead to death. Educating parents and immediate treatment is very important. Rapid diagnosis is important factor to prevent complication.
29	Scopus	P Am J Emerg Med	Q1	Lee DH, Driver BE, Prekker ME, Puskarić MA, Plummer D, Mojica EY, et al.	2022	Bronchoscopy in the emergency department.	The primary goal of this study was to describe the indications, outcomes and complications of flexible bronchoscopy performed by emergency physicians in an urban academic emergency department.	146 patients were included in the study and all bronchoscopies were performed or supervised by attending emergency physicians. After bronchoscopy, 24% of patients displayed improvement in oxygenation or lobar collapse while most patients had no change in clinical status. One patient had temporary hypoxemia after bronchoscopy. When another physician performed a subsequent bronchoscopy during admission, the findings were in agreement with the ED bronchoscopy 86% of the time.

30	Scopus	Oman Med J	Q3	Masaoud i L, Kolethek kat AA, Jose S, Al Abri R	2022	Can Clinical and Radiological Diagnosis Reduce the Need for Bronchoscopy in Pediatric Tracheobronchial Foreign Body Aspiration Cases?	To assess the diagnostic accuracy and efficacy of taking history, conducting physical examination, and assessing the radiological characteristics of children suspected of having aspirated foreign bodies (FBs), vis-à-vis tracheobronchoscopy, the gold standard diagnostic tool. An additional objective was to analyze the types and locations of aspirated FBs.	The subjects comprised 44 children (22 male) with a mean age of 25.4 months (median = 17.5 months). The majority (27; 61.4%) had TFBA. Among the clinical symptoms, choking and coughing had a sensitivity of 93.9% and specificity of 30.0% and 50.0%, respectively in confirming the presence of a FB. Positive physical examination results had a sensitivity of 95.8% and specificity of 63.2%. Radiological results had a sensitivity of 60.0% and specificity of 78.9%. Organic substances constituted 47.7% of the aspirated FBs.
----	--------	------------	----	---	------	---	--	--

## DISCUSIÓN

### OVACE EN EMERGENCIAS PEDIÁTRICAS

#### Centros de tercer nivel

Córdova et al, en su estudio en el Hospital de Especialidades José Carrasco Arteaga (HJCA) Cuenca, Ecuador reveló que la ingesta de CE es una recurrente emergencia infantil sobre todo en varones con un porcentaje de 61,97, y en menores de 5 años un 69,02%, datos directamente relacionados con su instinto explorador. El manejo terapéutico enfocado en la forma de extraer los CE fue el uso de pinza de Magill o de intubación (74,64%-53 casos), broncoscopia (14,1%-10 casos), cirugía laparoscópica (1,41%-1 caso) y una conducta expectante (9,85%-7 casos), estas cifras residen de un total de 71 casos que plasman el 100% de pacientes pediátricos con OVACE atendidos en este centro entre 2017 y 2021. Los autores destacan que la conducta a seguir dependerá directamente de las características del cuerpo extraño descritas anteriormente y del área anatómica de ubicación. Para finalizar la pauta principal en el abordaje es la prevención junto con la educación de los padres y/o cuidadores (7).

Moreno et al, en su publicación en (HCAM) ubicado en la ciudad de Quito (Ecuador), analiza el diagnóstico tardío de pacientes con OVACE por negligencia de los cuidadores o retraso en la valoración médica, bajo este preámbulo la investigación se concentra en pacientes entre las edades de 11 meses a 15 años en un periodo que comprende 2019 y 2020, los datos obtenidos demuestran que los CE de origen orgánico como granos de maíz o café provocan obstrucciones en un 50 por ciento más que los CE inorgánicos como botones o monedas. Una incompleta historia clínica y la falta de un estudio de imagen son factores que predisponen la aparición de complicaciones, retraso diagnóstico e incremento de la mortalidad, por ello el tiempo empleado en reconocer la clínica es crucial definiendo de esta manera un cuadro agudo o crónico (8).

Este artículo se basa en la comparación de casos clínicos con sintomatología de aparición aguda como tos, sialorrea, sibilancias, hipoventilación, sensación de CE y en estadios crónicos como tos seca o productiva, ronquido y neumonía a repetición. Finalmente, los

datos consolidan casuística de OVACE en menores de 5 años y describen el programa Susy Safe como un programa europeo de vigilancia que registra lesiones por ingesta, inserción o inhalación de CE asociados generalmente a productos industriales como juguetes, su propósito reside en involucrar a las autoridades responsables de las asociaciones de consumidores y vigilancia del mercado para educar a los consumidores de estos productos industriales y ofrecer reseñas sobre la ubicación geográfica de los pacientes y su nivel socioeconómico que pueden influir en la probabilidad de presentar una OVACE (14).

Gatto et al, en su estudio retrospectivo realizado en el Hospital Fondazione Policlinico Universitario Agostino Gemelli (IRCSS) Roma, Italia, analiza variables planteadas en 286 pacientes con un diagnóstico de ingestión sospechosa de CE, algunas de ellas fueron el tipo de cuerpo extraño y exámenes imagenológicos. En esta investigación los tipos de cuerpos extraños ingeridos debutaron con una amplia gama de morfología y tamaño, es así que el 29% de los casos estuvieron asociados a monedas y objetos afilados, en dos casos (12%) con pilas de botón y pinzas para ropa de > 2,5 cm; finalmente en un caso (6%), encontraron un objeto de plástico de 4 cm y un objeto metálico. En 9/17 (53%) de los casos se identificó y extrajo el cuerpo extraño y en 8/17 (47%) la visualización del cuerpo extraño no fue posible por radiografía, junto a ello la edad promedio en esta investigación fue de 4 años con una desviación estándar de 3,3, y el paciente más pequeño fue un bebé de 2 meses (15).

Las técnicas de imagen realizadas nos ayudan a la valoración y confirmación la presencia de un objeto extraño y su ubicación, posición, tamaño y forma. Se recomienda realizar una radiografía en dos proyecciones que suelen ser anteroposterior y lateral de tórax y abdomen en todos los pacientes que se piense de la presencia de un cuerpo extraño, incluso si son asintomáticos, por último la presencia de síntomas debe considerarse una señal de alarma, ya que puede indicar complicaciones, pero al mismo tiempo su ausencia no predice un caso de menor gravedad (15).

**Tabla 1: Cuerpos extraños y síntomas**

<i>Tipo de cuerpo extraño</i>	<i>Numero</i>	<i>Porcentaje</i>
<i>Comida (impacto)</i>	<b>11</b>	<b>3.8</b>

<i>Cuerpos extraños*</i>	<b>204</b>	<b>71.3</b>
<i>Objetos afilados**</i>	<b>36</b>	<b>12.6</b>
<i>Baterías</i>	<b>12</b>	<b>4.2</b>
<i>Otros***</i>	<b>23</b>	<b>8.1</b>
<b>Síntomas</b>		
<i>Vómito</i>	<b>20</b>	<b>7</b>
<i>Disfagia/faringodinia</i>	<b>19</b>	<b>6.6</b>
<i>Dolor abdominal/epigástrico</i>	<b>11</b>	<b>3.8</b>
<i>Sialorrea</i>	<b>12</b>	<b>4.1</b>
<i>Náuseas</i>	<b>9</b>	<b>3.1</b>
<i>Disnea</i>	<b>9</b>	<b>3.1</b>
<i>Tos</i>	<b>7</b>	<b>2.4</b>
<i>Otros</i>	<b>18</b>	<b>6.2</b>

\* Monedas, canicas, abalorios, joyas (pendientes, anillos, colgantes), pinzas para el pelo, objetos de goma, papel y cartón. \*\* Espinas de pescado, objetos/fragmentos de plástico, fragmentos de vidrio, objetos/fragmentos de metal, palillos de dientes, tornillos y clavos, chinchetas. \*\*\* Piercing, madera, globos, pieza de ajedrez, clip, ficha de metal, llave, gomas de borrar, tapas de bolígrafos.

**Fuente:** Gatto Antonio, Capossela Lavinia, Ferretti Serena, Orlandi Michela, Pansini Valeria et al. *Foreign Body Ingestion in Children: Epidemiological, Clinical Features and Outcome in a Third Level Emergency Department. Children [Internet] 2021*

## **Riesgo y Manejo de la OVACE**

Alsalah et al, analizó diez estudios en su revisión y las variables recopiladas incluyeron datos demográficos, intervalo desde el inicio que se manifestaron los síntomas hasta la consulta en el hospital, síntomas y signos de presentación, hallazgos del examen físico,

investigaciones de primera línea, intervalo de tiempo antes de la broncoscopia, hallazgos intraoperatorios, método de extracción del cuerpo extraño y resultado individual. También se recopiló información sobre la radiografía de tórax, el diagnóstico confirmado por broncoscopia y los métodos para extraer cuerpos extraños y los resultados para cada paciente (16).

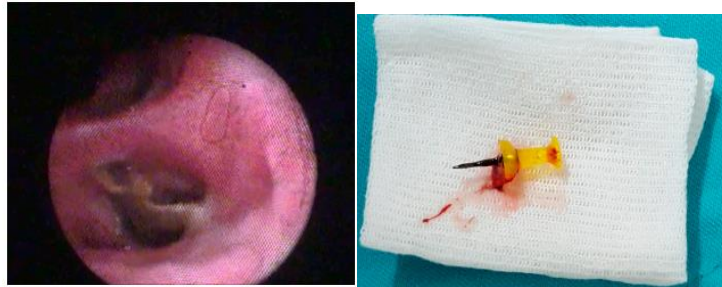
El documento revisa diferentes técnicas y herramientas de diagnóstico para aspiración de CE en niños, incluyendo la radiografía, la broncoscopia y la tomografía computarizada (TC). Sin embargo, la característica diagnóstica más relevante mencionada en el documento es la broncoscopia, que se considera la herramienta de diagnóstico más precisa y efectiva para la detección y extracción de CE en las vías aéreas de los niños. La broncoscopia permite una visualización directa de las vías respiratorias y la extracción de cuerpos extraños en una sola sesión, lo que reduce el riesgo de complicaciones y la necesidad de procedimientos adicionales (16).

Ngamsanga et al, sustenta que los infantes tienen un alto riesgo de aspiración de cuerpo extraño debido a sus vías respiratorias estrechas y a factores de desarrollo, junto a ello el diagnóstico temprano y la eliminación de estos materiales pueden reducir las complicaciones y la mortalidad. Bajo este preámbulo el autor menciona diferentes tipos de estudios que fueron incluidos en la revisión, como ensayos clínicos aleatorizados, estudios observacionales prospectivos o retrospectivos, estudios de derivación de modelos de predicción con o sin validación externa y estudios de validación de modelos externos (17).

Cuper et al, define que cuando se tiene información suficiente de la presencia o no de un CE se toma como primera opción de estudio de imagen la tomografía de tórax misma que es de gran ayuda para la localización del mismo, también la broncoscopia flexible, es útil como un examen prequirúrgico en caso de que exista una complicación pleuro pulmonar, también se debe tomar en consideración la presencia de consolidaciones lobares, bronquiectasias, derrame pleural, atelectasias, engrosamiento de las paredes etc. (18).

Los síntomas manifestados en la clínica de los pacientes van a depender del sitio en el cual se encuentra el cuerpo extraño, como podría ser: si se encuentra en la tráquea se caracterizará por la presencia de estridor y tos, si se ubica en los bronquios, la

sintomatología podría ser variable, incluyendo la tos, expectoración, sibilancias e inclusive asfixia, tiene una triada característica que se representa con tos, sibilancias y falta de aire que se puede valorar en un porcentaje mínimo de pacientes (18).



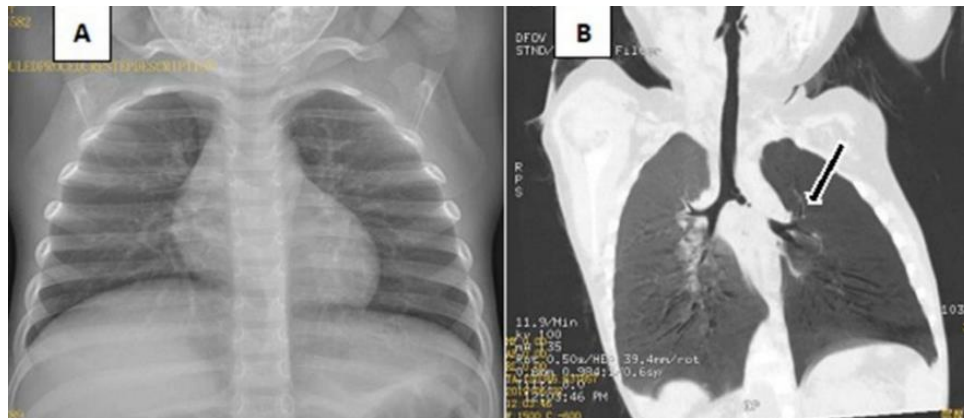
**Figura 13** Tipo de CE: Hueso de pollo. Localización: llingua. **Figura 14** Tipo de CE: tachuela.  
Localización: segmento basal izquierdo

**Fuente:** Cuper LS, Aquino AÁ, Cardozo R, Sussini M de los M, Sussini M, Orban RD. Cuerpo extraño Crónico en la Vía Aérea: ¿Es posible su resolución endoscópica? Rev Am Med Respir. [Internet] 2020

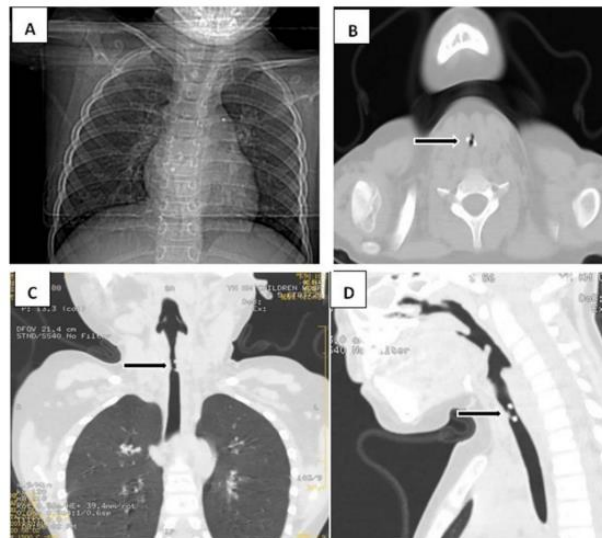
### **Tomografía computarizada en OVACE**

Wang et al, revela que la tomografía computarizada de tórax (TAC) demuestra una alta sensibilidad (94,0%). En comparación con otras técnicas como los RX de tórax, la tomografía computarizada de tórax simple tiene un tiempo de examen potencialmente más corto y un detalle de imagen más fino para detectar claramente la ubicación, el tamaño y la forma de los CE. Por lo tanto, la TAC podría ser útil para evitar broncoscopias innecesarias y morbilidades asociadas (20). Sin embargo, es importante señalar que una tomografía computarizada de tórax también tiene ciertas desventajas. En primer lugar, no puede utilizarse como herramienta terapéutica para extraer cuerpos extraños en comparación con microlaringobroncoscopia que tiene capacidades diagnósticas y terapéuticas. En segundo lugar, varias patologías como la obstrucción de moco, la infección de las vías respiratorias, los tumores de las vías respiratorias, la malacia traqueobronquial y la estenosis traqueobronquial pueden dar lugar a falsos positivos. En este artículo hubo dos casos en los que se sospechó un cuerpo extraño externo en la TAC

de tórax con reconstrucción de la vía aérea, de los cuales ambos se confirmaron como tapones de esputo endógeno en la broncoscopia posterior (20).



**Figura 15.** Niño de 2 años presentado con antecedente de tos recurrente. La radiografía de tórax y la fluoroscopia de tórax realizadas no mostraron anomalías. Después de 26 días de tratamiento sintomático, la tos recurrente no mejoró y se realizó una tomografía computarizada de tórax con reconstrucción de la vía aérea, lo que sugiere un cuerpo extraño en el bronquio principal izquierdo. Se extrajo un trozo de guisante triturado del bronquio izquierdo durante la operación.



**Figura 16.** Niña de 5 años que acude a la consulta con tos recurrente desde hace 5 días. Una radiografía de tórax realizada no mostró ningún signo de cuerpo extraño. Una tomografía computarizada de tórax adicional con reconstrucción de las vías respiratorias reveló un cuerpo extraño en forma de anillo de alta densidad dentro de la tráquea.

## **Nutrición y la asfixia por alimentos**

Lorenzoni Et al, se enfoca en cómo prevenir lesiones por asfixia alimentaria y aumentar el conocimiento relacionado con la nutrición. El ensayo involucró tres estrategias de intervención diferentes y un grupo de control, el artículo destaca la relevancia de prevenir lesiones por asfixia en niños y la necesidad de aumentar la conciencia y la educación entre los cuidadores. El estudio involucró 48 escuelas y 1670 participantes y encontró que las intervenciones fueron efectivas para mejorar el conocimiento y las habilidades relacionadas con la prevención de asfixia y los hábitos alimentarios saludables (25).

## **Cuerpo extraño asociada a trastornos respiratorios severos**

Couper at al, discute las circunstancias y también los factores de riesgo; las manifestaciones clínicas y el manejo de la aspiración de cuerpos extraños, enfatizando la importancia de la broncoscopia como el estándar de oro en el dx y tratamiento. El artículo también destaca las posibles complicaciones asociadas con el diagnóstico tardío y enfatiza la necesidad de atención médica oportuna en casos de sospecha de aspiración de cuerpos extraños. La broncoscopia flexible siendo una herramienta efectiva y útil para la eliminación de cuerpos extraños en pacientes pediátricos. Las complicaciones asociadas con la eliminación son generalmente mínimas, pero pueden ocurrir complicaciones mayores. En algunos casos, puede ser necesario realizar una traqueostomía para reducir los riesgos y facilitar la eliminación (21,23).

## **Habilidades de soporte vital básico pediátrico**

Hassan describe la efectividad de las intervenciones para tratar la OVACE, por ello la evidencia de daño/complicaciones, fue tomada de revisores según el sistema GRADE utilizado para evaluar la certeza de la evidencia. Bajo este preámbulo se obtuvo el resultado de 69 publicaciones, que comprenden tres estudios transversales (557 pacientes); ocho series de casos (755 pacientes), y 59 fueron reportes de casos (64 pacientes), destacando que la eliminación temprana de la obstrucción se asoció con una mejor supervivencia neurológica (odds ratio 6,0 intervalo de confianza del 95%: 1,5 a 23,4), de igual manera la evidencia revelo que las intervenciones clave golpes en la espalda, compresiones

abdominales, compresiones torácicas, fórceps Magill, extracción manual de obstrucciones de la boca, dispositivos de limpieza de las vías respiratorias basados en succión son eficaces para aliviar la OVACE (23).

Hasselager A et al, observa la capacitación en soporte vital básico y técnicas de reanimación para niños que experimentan un paro cardíaco fuera del entorno hospitalario. Se comparan los métodos de capacitación en pares y con instructor, se discute la efectividad y la relación costo-efectividad de cada método, para confluir en que la capacitación en pares es menos costosa pero menos efectiva en términos de retención de habilidades y confianza, mientras que la capacitación con instructor es más efectiva pero más costosa. Este estudio también aborda otros temas, como la efectividad de la RCP convencional versus la RCP solo con compresiones mediante el desarrollo de habilidades de soporte vital básico entre empleados no médicos del hospital. (24)

### **Diagnóstico clínico y radiológico versus broncoscopia**

Masaoudi Et al, en su estudio retrospectivo de pacientes pediátricos que presentaron sospecha de aspiración de cuerpo extraño traqueobronquial (TFBA) desde enero de 2011 hasta mayo de 2021, evalúa varias variables, incluyendo las características de los pacientes (edad, sexo, naturaleza de la presentación), los signos y síntomas en la presentación (tos, atragantamiento, sibilancias, estridor, babeo, cianosis, entrada de aire reducida, respiración bronquial y taquipnea), los hallazgos en la RX de tórax y la TC, el tipo y la localización del CE en la vía aérea, y la precisión diagnóstica de los síntomas clínicos, los exámenes clínicos y las investigaciones radiológicas (30).

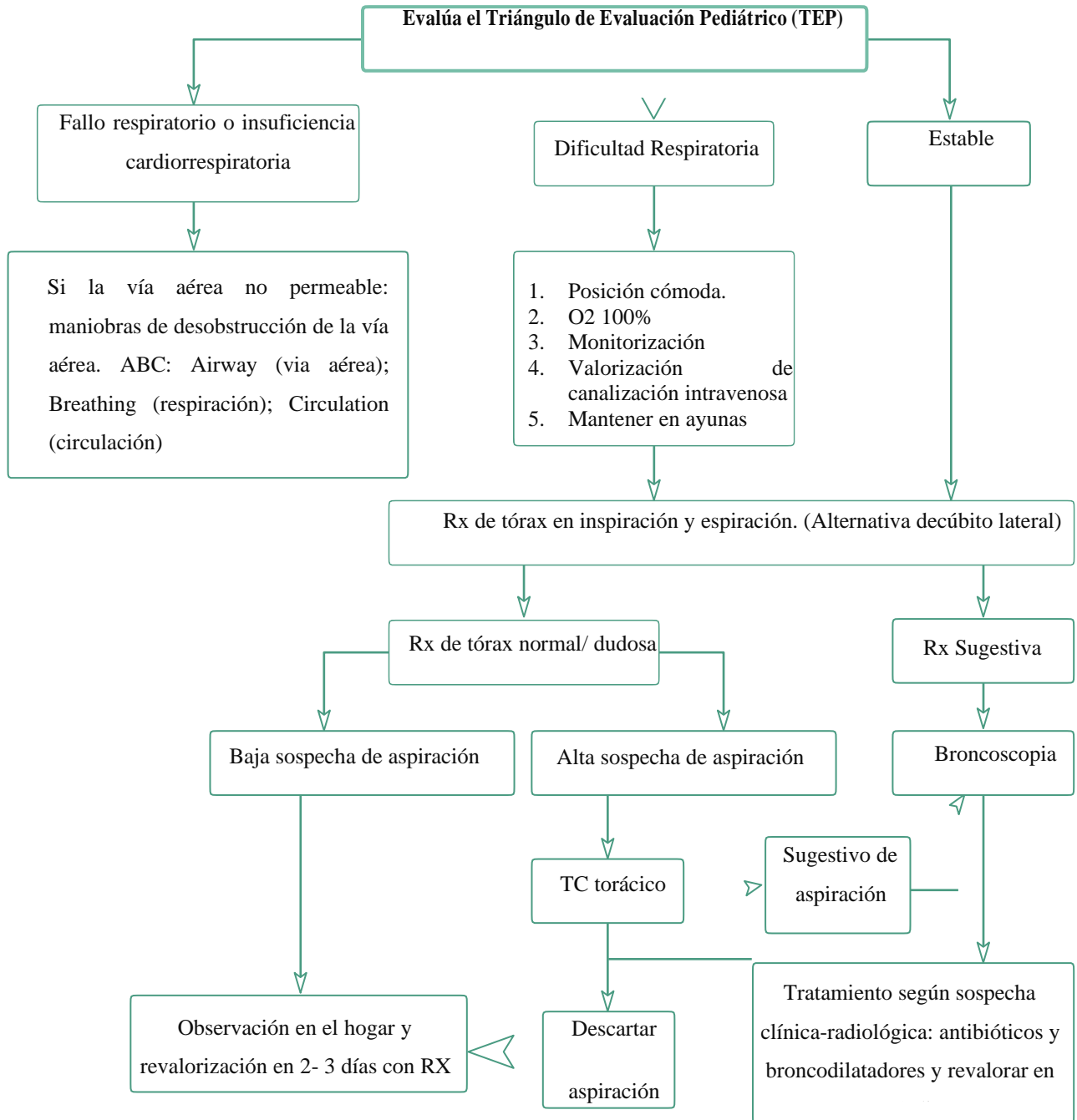
Lee et al, en su estudio retrospectivo de cohorte, analiza 44 niños, de los cuales 27 (61,4%) fueron confirmados con cuerpo extraño traqueobronquial mediante broncoscopia. Sin embargo, no se proporcionan valores específicos de sensibilidad y especificidad para la broncoscopia en este estudio. En general, la broncoscopia se considera el método diagnóstico más efectivo para la detección de CE en la vía aérea, y se utiliza como el gold estándar para el diagnóstico de aspiración de cuerpo extraño traqueobronquial (29).

El porcentaje de sensibilidad para el síntoma de atragantamiento fue del 93,9%, mientras que el porcentaje de especificidad fue del 30%, se presentan los porcentajes de sensibilidad,

especificidad y precisión diagnóstica de varios hallazgos radiológicos para el diagnóstico de TFBA. El porcentaje de sensibilidad para la presencia de infiltrados pulmonares en la RX de tórax fue del 18,2%, mientras que el porcentaje de especificidad fue del 90%, la sensibilidad para la presencia de estridor y dificultad respiratoria en el examen físico fue del 56,3%, mientras que el porcentaje de especificidad fue del 60% (29).

Basados en la bibliografía revisada, teniendo en cuenta las recomendaciones con alto índice de sensibilidad y especificidad, y los niveles de evidencia, los autores elaboramos un algoritmo del manejo de la obstrucción de la vía aérea por CE según la clínica, estudios diagnósticos y terapéutica con mayor respaldo científico en la población pediátrica.

## ALGORITMO EN SOSPECHA DE OVACE



**Fuente:** Anzules MR, Benito MB. Cuerpos extraños en vía aérea y conducto auditivo externo. Pediatría Integral XXVI [Internet] 2022

## CONCLUSIONES

La aspiración de cuerpos extraños se le ha catalogado como una de las principales causas de morbi-mortalidad en pediátricos oscilando entre un 36,94%, existe controversia en la incidencia según el sexo, sin embargo, en cuanto a la edad se afirma que los infantes preescolares tienen un alto riesgo de aspiración de cuerpos extraños debido a sus vías respiratorias estrechas y otros factores de desarrollo.

En cuanto a la naturaleza de los cuerpos extraños los frutos deshidratados, granos son los principales que se encuentra en relación con la broncoaspiración leves en cambio en los episodios asfícticos graves se ve relación con atragantamiento con carnes, caramelo, huesos, etc, por lo tanto, en relación con objetos inanimados son los que dan los episodios más graves, pueden encontrarse juguetes, globos, monedas, entre otros

El diagnóstico y tratamiento para la aspiración de cuerpos extraños en niños depende del tipo y la ubicación del objeto impactado en el árbol bronquial , ya que según la casuística el bronquio derecho refiere mayor incidencia llegando a un 71.5%, seguido del bronquio intermedio (27%) y del lóbulo inferior derecho (33%), por consiguiente esta emergencia pediátrica debe ser abordada rápidamente, en primera instancia a través de una historia clínica completa y una radiografía de tórax para determinar el tipo y la ubicación del cuerpo extraño seguido de la broncoscopia considerada la herramienta de diagnóstico y tratamiento más efectiva para la detección y extracción de cuerpos extraños en las vías respiratorias de los niños.

El uso de algoritmos es de gran ayuda en todas las aéreas médicas, motivo por el cual se logró crear un algoritmo acerca del manejo de obstrucción de la vía aérea por CE de acorde a su clínica, sus estudios diagnósticos y terapéuticos en la población pediátrica para facilitar el correcto uso del protocolo que se presenta en casos de OVACE.

Es importante recalcar la prevención como pilar fundamental restar esta tasa de morbi-mortalidad de la población pediátrica. La capacitación de padres y cuidadores sobre los riesgos que por su naturaleza inquieta y exploradora a los cuales están expuestos pacientes pediátricos de diferentes edades.

# ANEXOS

## CUARTIL DE REVISTAS

### Children

#### Children

COUNTRY

Switzerland

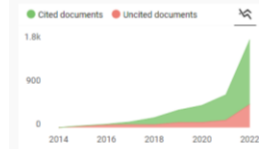
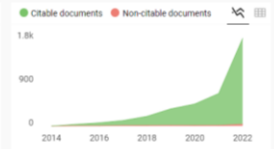
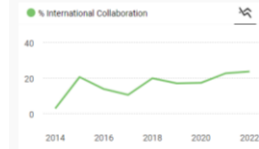Universities and research institutions in Switzerland

SUBJECT AREA AND CATEGORY

Medicine  
└ Pediatrics, Perinatology and Child Health

PUBLISHER

MDPI AG



Children

**Q2** Pediatrics, Perinatology and Child Health  
best quartile

**SJR 2022** 0.5

Just copy the code below and paste within your html code:

`<a href="https://www.scimago.org" style="font-family: inherit; font-size: inherit; color: inherit; text-decoration: none;">powered by scimago.org`

Show this widget in your own website

### Auris Nasus Larynx

#### Journal of Clinical and Analytical Medicine

Discontinued in Scopus as of 2017

COUNTRY

Turkey

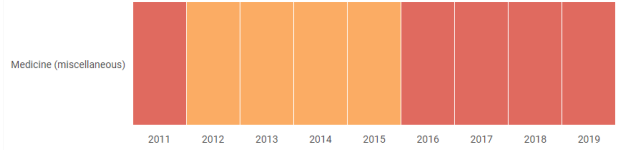
SUBJECT AREA AND CATEGORY

Medicine  
└ Medicine (miscellaneous)

PUBLISHER

Derman Medical Publishing

Quartiles



### Archives of Disease in Childhood: Fetal and Neonatal Edition

#### Auris Nasus Larynx

COUNTRY

Ireland

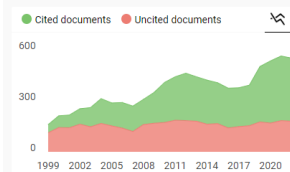
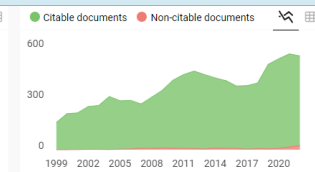
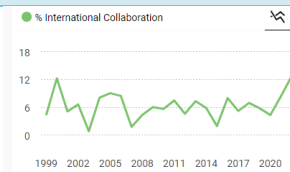Universities and research institutions in Ireland

SUBJECT AREA AND CATEGORY

Medicine  
└ Medicine (miscellaneous)  
└ Otorhinolaryngology  
└ Surgery

PUBLISHER

Elsevier Ireland Ltd



Auris Nasus Larynx

**Q2** Medicine (miscellaneous)  
best quartile

**SJR 2022** 0.57

Just copy the code below and paste within your html code:

`<a href="https://www.scimago.org" style="font-family: inherit; font-size: inherit; color: inherit; text-decoration: none;">powered by scimago.org`

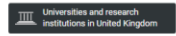
Show this widget in your own website

### Expert Review of Respiratory Medicine

## Expert Review of Respiratory Medicine

### COUNTRY

United Kingdom

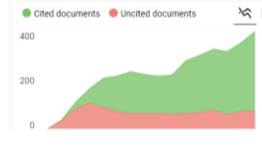
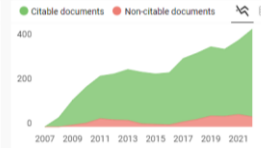
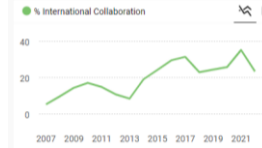


### SUBJECT AREA AND CATEGORY

Medicine  
 - Immunology and Allergy  
 - Public Health, Environmental and Occupational Health  
 - Pulmonary and Respiratory Medicine

### PUBLISHER

Taylor and Francis Ltd.



**Expert Review of Respiratory Medicine**

Public Health, Environmental and Occupational Health  
 Best quartile

SJR 2022 1

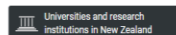
Show this widget in your own website  
 Just copy the code below and paste within your html code:  
<https://www.scimago>

## International Journal of General Medicine

## International Journal of General Medicine

### COUNTRY

New Zealand

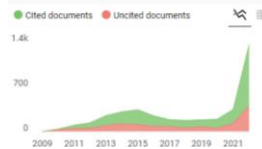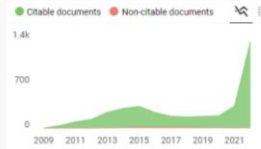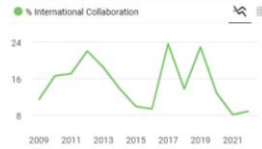


### SUBJECT AREA AND CATEGORY

Medicine  
 - Medicine (miscellaneous)

### PUBLISHER

Dove Medical Press Ltd.



**International Journal of General Medicine**

Medicine (miscellaneous)  
 Best quartile

SJR 2022 0.52

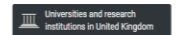
Show this widget in your own website  
 Just copy the code below and paste within your html code:  
<https://www.scimago>

## Emergency Medicine Journal

## Emergency Medicine Journal

### COUNTRY

United Kingdom

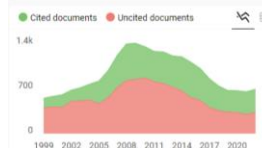
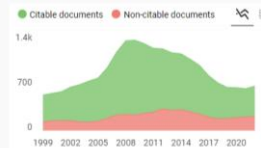
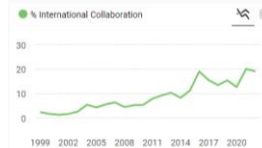
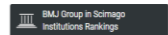


### SUBJECT AREA AND CATEGORY

Medicine  
 - Critical Care and Intensive Care Medicine  
 - Emergency Medicine  
 - Medicine (miscellaneous)

### PUBLISHER

BMJ Publishing Group



**Emergency Medicine Journal**

Critical Care and Intensive Care Medicine  
 Best quartile

SJR 2022 0.92

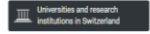
Show this widget in your own website  
 Just copy the code below and paste within your html code:  
<https://www.scimago>

## Med Lith

## Medicina (Lithuania)

COUNTRY

Switzerland

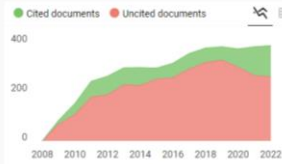
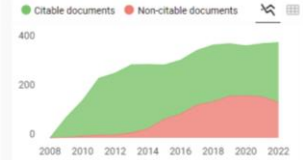
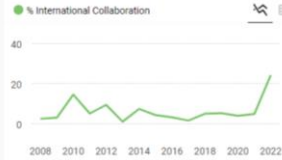


SUBJECT AREA AND CATEGORY

Medicine  
— Medicine (miscellaneous)

PUBLISHER

Multidisciplinary Digital Publishing Institute (MDPI)



**NeoReviews**

**Q2** Pediatrics, Perinatology and Child Health  
best quartile

**SJR 2022** 0.51

powered by scimagojr.com

Show this widget in your own website

Just copy the code below and paste within your html code:

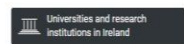
```
<a href="https://www.scimagojr.com">
```

## Resuscitation

### Resuscitation

COUNTRY

Ireland

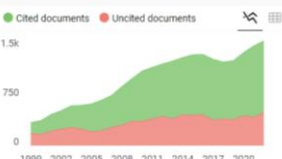
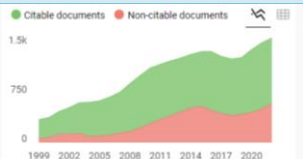
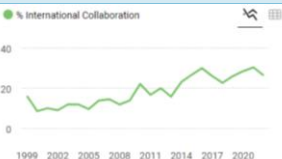


SUBJECT AREA AND CATEGORY

Medicine  
— Cardiology and Cardiovascular Medicine  
— Emergency Medicine

PUBLISHER

Elsevier Ireland Ltd



**Resuscitation**

**Q1** Cardiology and Cardiovascular Medicine  
best quartile

**SJR 2022** 2.24

powered by scimagojr.com

Show this widget in your own website

Just copy the code below and paste within your html code:

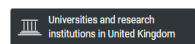
```
<a href="https://www.scimagojr.com">
```

## BMC Public Health

### BMC Public Health

COUNTRY

United Kingdom

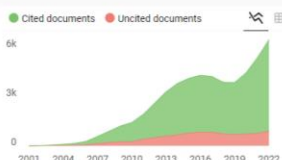
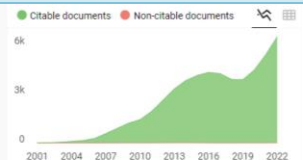
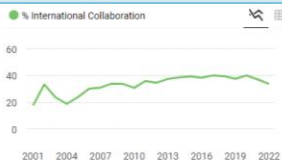


SUBJECT AREA AND CATEGORY

Medicine  
— Public Health, Environmental and Occupational Health

PUBLISHER

BioMed Central Ltd.



**BMC Public Health**

**Q1** Public Health, Environmental and Occupational Health  
best quartile

**SJR 2022** 1.31

powered by scimagojr.com

Show this widget in your own website

Just copy the code below and paste within your html code:

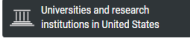
```
<a href="https://www.scimagojr.com">
```

## Acta Paediatrica, International Journal of Paediatrics

## Acta Paediatrica, International Journal of Paediatrics

### COUNTRY

United States

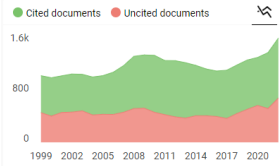
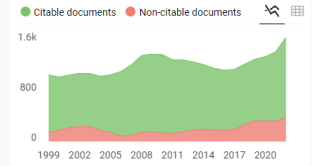
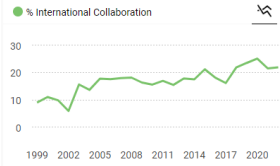

### SUBJECT AREA AND CATEGORY

Medicine  
 └ Medicine (miscellaneous)  
 └ Pediatrics, Perinatology and Child Health

### PUBLISHER

Wiley-Blackwell



Acta Paediatrica, International Journal of...

Q1  
 Medicine (miscellaneous)  
 best quartile

SJR 2022  
 0.98

powered by scimaggr.com

Show this widget in your own website

Just copy the code below and paste within your html code:

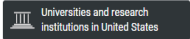
`<a href="https://www.scimaggr.com" >`

## Annals of Emergency Medicine

### Annals of Emergency Medicine

### COUNTRY

United States

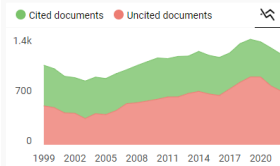
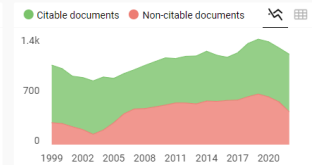
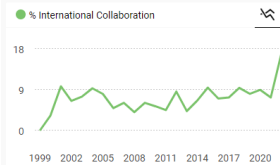

### SUBJECT AREA AND CATEGORY

Medicine  
 └ Emergency Medicine

### PUBLISHER

Mosby Inc.



Annals of Emergency Medicine

Q1  
 Emergency Medicine  
 best quartile

SJR 2022  
 1.01

powered by scimaggr.com

Show this widget in your own website

Just copy the code below and paste within your html code:

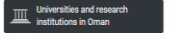
`<a href="https://www.scimaggr.com" >`

## Oman Medical Journal

### Oman Medical Journal

### COUNTRY

Oman

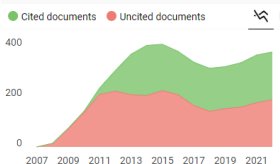
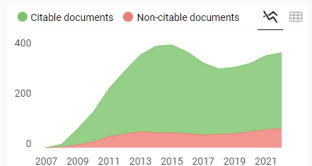
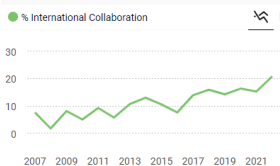


### SUBJECT AREA AND CATEGORY

Medicine  
 └ Medicine (miscellaneous)

### PUBLISHER

Oman Medical Specialty Board



Oman Medical Journal

Q3  
 Medicine (miscellaneous)  
 best quartile

SJR 2022  
 0.44

powered by scimaggr.com

Show this widget in your own website

Just copy the code below and paste within your html code:

`<a href="https://www.scimaggr.com" >`

## BIBLIOGRAFIA

1. Ponce GY, Salinas VA, Farina DB, Navarro JF, Rivero JA, Bowen DE. Aspiración de cuerpos extraños durante la infancia. Arch Med Manizales. Ecuador [Internet]. 6 de septiembre de 2022[citado 22 de marzo de 2023] ;22(1). Disponible en: <https://revistasum.umanizales.edu.co/ojs/index.php/archivosmedicina/article/view/4270>
2. Galvis S, Palacio S. Puntos de buena práctica clínica: aspiración de cuerpo extraño. Actualización en pediatría: saberes y argumentos compartidos. U-Antioquia. Colombia [Edición N°38]. Febrero 2022 [citado 22 de marzo de 2023]. Disponible [https://bibliotecadigital.udea.edu.co/bitstream/10495/29837/1/CursoActualizacionPediatria\\_2022\\_ActualizacionPediatria.pdf](https://bibliotecadigital.udea.edu.co/bitstream/10495/29837/1/CursoActualizacionPediatria_2022_ActualizacionPediatria.pdf)
3. Benincore A, Guitierrez G, Cuevas F. Aspiración de cuerpo extraño. Acta Pediátrica. México [Internet] junio 2019 [citado 22 de marzo de 2023]; 40(3): 170–9 Disponible en: <https://www.medigraphic.com/pdfs/actpedmex/apm-2019/apm193i.pdf>
4. Guerra K, Vásquez A. Asfixia por obstrucción de vía aérea con cuerpo extraño: hallazgos en autopsia médico legal. Rev Cienc Forenses Honduras. [Internet] 30 de diciembre de 2020 [citado 22 de marzo de 2023];6(2):31-2. Disponible en: <https://www.camjol.info/index.php/RCFH/article/view/10714/12456>
5. Anzules MR, Benito MB. Cuerpos extraños en vía aérea y conducto auditivo externo. Pediatría Integral XXVI [Internet] 2022 [citado 22 de marzo de 2023]; (7): 435–441. Disponible en: [https://www.pediatriaintegral.es/wp-content/uploads/2022/xxvi07/06/n7-435-441\\_RB\\_Bartolome.pdf](https://www.pediatriaintegral.es/wp-content/uploads/2022/xxvi07/06/n7-435-441_RB_Bartolome.pdf)
6. Benito F, Martinez A, Velasco R et al. Protocolos diagnósticos y terapéuticos en Urgencias de Pediatría. (SEUP-AEP).España [Edición N° 3] 2020 [citado 22 de marzo de 2023] Disponible en: [https://www.aeped.es/sites/default/files/documentos/protocolos\\_seup\\_2020\\_final.pdf](https://www.aeped.es/sites/default/files/documentos/protocolos_seup_2020_final.pdf)
7. Córdova FN, Tapia BD. Ingestión de cuerpos extraños en niños. Servicio de cirugía pediátrica Hospital José Carrasco. IESS – Cuenca. ATENEO [Internet]. 30 de junio de 2022 [citado 22 de marzo de 2023];24(1):157-68. Disponible en: <https://colegiomedicosazuay.ec/ojs/index.php/ateneo/article/view/211>

8. Dueñas AC, Sánchez LGM. Diagnóstico tardío de cuerpos extraños en vía aérea en pediatría en el Hospital de Especialidades Carlos Andrade Marín. Rev Médica Científica CAMbios [Internet] 30 de diciembre de 2021 [citado 22 de marzo de 2023];20(2):89-93. Disponible en: [https://docs.bvsalud.org/biblioref/2022/05/1368391/art\\_13\\_cambios\\_20\\_vol\\_2\\_2021.pdf](https://docs.bvsalud.org/biblioref/2022/05/1368391/art_13_cambios_20_vol_2_2021.pdf)
9. Galindo Rocha F, Santiago Montor MA. Experiencia en la extracción de cuerpos extraños en vía aérea por broncoscopia rígida. Arch Investig Materno Infant [Internet] Abril 2021 [citado 22 de marzo de 2023] ;12(1):11-5. Disponible en: <https://www.medigraphic.com/pdfs/imi/imi-2021/imi211b.pdf>
10. Barrón-Balderas A, González-Mendoza T, Cruz-Revilla R, Robledo-Acevez M, LonaReyes J, Meza-López C, et al. Aspiración de cuerpo extraño infrecuente en pediatría. Rev Médica Col Méd Cir Guatem [Internet] 9 de junio de 2022 [citado 22 de marzo de 2023];161(2):216-8. Disponible en: <https://www.revistamedicagt.org/index.php/RevMedGuatemala/article/view/465/795>
11. Perez Candela V, Perez Bello C. Diagnóstico por la imagen de los cuerpos extraños. Rev Canarias Pediatría [Internet] diciembre 2020 [citado 22 de marzo de 2023];44(3):112. Disponible en: <https://scptfe.com/diagnostico-por-la-imagen-de-los-cuerpos-extranos-alojados-en-la-via-aerea-en-pediatria/>
12. Han LL, Meng C, Zhang ZX, Tang XD, Ma J, Li CX. Clinical analysis of bronchoscope diagnosis and treatment for airway foreign body removal in pediatric patients. Ital J Pediatr. [Internet] 2 de septiembre de 2022 [citado 22 de marzo de 2023];48(1):159. Disponible en: <https://ijponline.biomedcentral.com/articles/10.1186/s13052-022-01347-x>
13. Perez Frias J. Broncoscopia pediátrica. Pediatr Pumonol [Internet] Agosto de 2019 [citado 28 de marzo de 2023]10(3);1-6 Disponible en: [https://www.academia.edu/55973967/Cap%C3%ADtulo\\_xx\\_Broncoscopia\\_pedi%C3%A1trica](https://www.academia.edu/55973967/Cap%C3%ADtulo_xx_Broncoscopia_pedi%C3%A1trica)

14. Garnica P, Martínez P. Bronchoaspiration in children analysis of the asphyctic episode. U de Oviedo [Internet] Junio de 2022 [citado 22 de marzo de 2023];1-58 Disponible en:

[https://digibuo.uniovi.es/dspace/bitstream/handle/10651/63541/TFG\\_LeticiaPerezGar%20onica\\_SaraPerezMartinez.pdf?sequence=5&isAllowed=y](https://digibuo.uniovi.es/dspace/bitstream/handle/10651/63541/TFG_LeticiaPerezGar%20onica_SaraPerezMartinez.pdf?sequence=5&isAllowed=y)

15. Gatto Antonio, Capossela Lavinia, Ferretti Serena, Orlandi Michela, Pansini Valeria et al. Foreign Body Ingestion in Children: Epidemiological, Clinical Features and Outcome in a Third Level Emergency Department. Children [Internet] 2021 [citado 14 de mayo de 2023];8(12),1182. Doi: 10.3390/children8121182 Disponible en:

<https://www-proquest-com.vpn.ucacue.edu.ec/docview/2612753739/fulltext/82B96FC62D4C41ECPQ/1?accountid=61870&parentSessionId=BKPotJKZRjhwErkgdhTHy19Qnl7U%2B5%2FTUuMkV1fl1nY%3D&parentSessionId=HbOH5OoWuRtAosNzaVYjjiNOIOqkIhc7Rd72JIwrm3I%3D>

16. Alsalah AJM, Abosaaq AJ, Abusaaq JA, Qureshia HKA, Dhaen HSA, Almuhamidh FMH, et al. Foreign Body Aspiration among Children: Risk and Management. An Clin Anal Med [Internet]. 2023 [citado 14 de mayo de 2023];10(1). Disponible en: <https://journal.yemdd.org/index.php/acamj/article/view/84>

17. Ngamsanga S, Vathanophas V, Ungkanont K, Tanphaichitr A, Wannarong T. Pediatric respiratory tract foreign bodies in children: A systematic review. Auris Nasus Larynx. [Internet] 25 de octubre de 2022 [citado 14 de mayo de 2023];S0385-8146(22)00218- Disponible en: <https://pubmed.ncbi.nlm.nih.gov/36307283/>

18. Cuper LS, Aquino AÁ, Cardozo R, Sussini M de los M, Sussini M, Orban RD. Cuerpo extraño Crónico en la Vía Aérea: ¿Es posible su resolución endoscópica?. Rev Am Med Respir. [Internet] 2020 [citado 14 de mayo de 2023];414-9. Disponible en: <https://pesquisa.bvsalud.org/portal/resource/es/biblio-1150745>

19. Moreno Sánchez LG, Canelos Dueñas A, Calvas Serrano KM. Diagnóstico tardío de cuerpos extraños en vía aérea en pediatría en el Hospital de Especialidades Carlos Andrade

Marín. Cambios Rev Méd. [Internet] 2021 [citado 14 de mayo de 2023];89-93 Disponible en: <https://pesquisa.bvsalud.org/portal/resource/es/biblio-1368391>

20. Mei-Lan Wang, Lu Hui Png, Jing Ma, Ken Lin, Mei-hua Sun, Yi-Jun Chen, Xian-Chao Tang, Xian-Yun Bi, Ying-Qin Gao, Tie-Song Zhang. The Role of CT Scan in Pediatric Airway Foreign Bodies. International Journal of General Medicine [Internet] 15 de febrero 2023[citado 14 de mayo de 2023]:16 547–55 Disponible en: <https://www.tandfonline.com/doi/epdf/10.2147/IJGM.S398727?needAccess=true&role=button>

21. White JJ, Cambron JD, Gottlieb M, Long B. Evaluation and Management of Airway Foreign Bodies in the Emergency Department Setting. J Emerg Med. [Internet] 1 de febrero de 2023 [citado 14 de mayo de 2023] ;64(2):145-55. Disponible en: <https://www-sciencedirect-com.vpn.ucacue.edu.ec/science/article/abs/pii/S0736467922007922>

22. Gómez Ramos JJ, Marín Medina A, Castillo Cobian AA, Felipe-Diego OG. Successful Management Foreign Body Aspiration Associated with Severe Respiratory Distress and Subcutaneous Emphysema: Case Report and Literature Review. Med Lith [Internet] 2022 [citado 14 de mayo de 2023];58(3). Disponible en: <https://www-scopus-com.vpn.ucacue.edu.ec/record/display.uri?eid=2-s2.0-85126517331&origin=resultslist&sort=plf-f&src=s&st1=BRONCHOSCOPY+IN+FOREIGN+BODY+OBSTRUCTION+OF+THE+AIRWAY&nlo=&nlr=&nls=&sid=01a7adf4fbb3d8f6a713e69b2a41bdd5&sot=b&sdt=clt&cluster=scopubyr%2c%222023%22%2ct%2c%222022%22%2ct%2c%222021%22%2ct%2c%222020%22%2ct&sl=69&s=TITLE-ABS-KEY%28BRONCHOSCOPY+IN+FOREIGN+BODY+OBSTRUCTION+OF+THE+AIRWAY%29&relpos=25&citeCnt=1&searchTerm=>

23. Couper K, Abu Hassan A, Ohri V, Patterson E, Tang HT, Bingham R, et al. Removal of foreign body airway obstruction: A systematic review of interventions. Resuscitation. [Internet] 2020 [citado 14 de mayo de 2023];156:174-81. Disponible en: <https://www-scopus-com.vpn.ucacue.edu.ec/record/display.uri?eid=2-s2.0-85091735288&origin=resultslist&sort=plf->

f&src=s&st1=Removal+of+foreign+body+airway+obstruction%3a+A+systematic+review+of+interventions&sid=26a3ce8ad7a019c918667747b108aece&sot=b&sdt=b&sl=95&s=TITLE-ABS-

KEY%28Removal+of+foreign+body+airway+obstruction%3a+A+systematic+review+of+interventions%29&relpos=0&citeCnt=14&searchTerm=

24. Hasselager A, Bohnstedt C, Østergaard D, Sønderskov C, Bihrmann K, Tolsgaard MG, Lauritsen TLB. Improving the cost-effectiveness of laypersons paediatric basic life support skills training: a randomised non-inferiority study. Resuscitation- Cochrane Library [Internet] 2019 [citado 14 de mayo de 2023];138, 28-35. Disponible en: <https://www.cochranelibrary.com/es/central/doi/10.1002/central/CN-01916474/full?highlightAbstract=randomis%7Cstudy%7Ctraining%7Cinferiority%7Cnon%7Clife%7Cpaediatric%7Cpediatric%7Cskills%7Crandom%7Claypeople%7Cof%7Cskill%7Clayperson%7Ctrain%7Ceffectiveness%7Cpediatr%7Ca%7Crandomis ed%7Ccost%7Cinferior%7Cimprov%7Cpaediatr%7Cthe%7Cimproving%7Cstudi%7Ceffect%7Cbasic%7Csupport%7Claypersons%7Claypeopl%7Crandomized>
25. Lorenzoni G, Azzolina D, Baldas S, Messi G, Lanera C, French MA, Da Dalt L, Gregori D. Increasing awareness of food-choking and nutrition in children through education of caregivers: the CHOP community intervention trial study protocol. BMC public health- Cochrane Library [Internet] 2019 [citado 14 de mayo de 2023]; 19(1), 1156. Disponible en: <https://www.cochranelibrary.com/es/central/doi/10.1002/central/CN-02250848/full?highlightAbstract=the%7Cobstruct%7Cobstruction%7Cairway%7Cof%7Cbody%7Cbodi%7Cforeign>
26. Cevallos Sacoto FA, Puga Bravo CE, Reinoso Herrera JM, Puga Bravo EE. Oxigenación apnéica para extracción de cuerpo extraño en vía aérea. Rev Cuba Anestesiol Reanim. [Internet] 2021 [citado 14 de mayo de 2023];718-e718. Disponible en: <https://pesquisa.bvsalud.org/portal/resource/es/biblio-1351987>
27. Chantzaras AP, Panagiotou P, Karageorgos S, Douros K. A systematic review of using flexible bronchoscopy to remove foreign bodies from paediatric patients. Acta Paediatr

[Internet] 7 de abril 2022 [citado 14 de mayo de 2023];111(7):1301-12. Disponible en: <https://onlinelibrary.wiley.com/doi/abs/10.1111/apa.16351>

28. Goussard P, Pohunek P, Eber E, Midulla F, Di Mattia G, Merven M, et al. Pediatric respiratory tract foreign bodies in children: A systematic review *Expert Rev Respir Med* [Internet] 3 de abril de 2021 [citado 14 de mayo de 2023];15(4):453-75. Disponible en: <https://onlinelibrary.wiley.com/doi/abs/10.1111/apa.16351>

29. Lee DH, Driver BE, Prekker ME, Puskarich MA, Plummer D, Mojika EY, et al. Bronchoscopy in the emergency department. *Am J Emerg Med*. [Internet] Agosto 2022 [citado 14 de mayo de 2023];58:114-9. Disponible en: <https://www-scopus-com.vpn.ucacue.edu.ec/record/display.uri?eid=2-s2.0-85131723181&origin=resultslist&sort=plf-f&src=s&st1=BRONCHOSCOPY+IN+FOREIGN+BODY+OBSTRUCTION+OF+THE+AIRWAY&nlo=&nlr=&nls=&sid=01a7adf4fbb3d8f6a713e69b2a41bdd5&sot=b&sdt=cl&cluster=scopubyr%2c%222023%22%2ct%2c%222022%22%2ct%2c%222021%22%2ct%2c%222020%22%2ct&sl=69&s=TITLE-ABS-KEY%28BRONCHOSCOPY+IN+FOREIGN+BODY+OBSTRUCTION+OF+THE+AIRWAY%29&relpos=18&citeCnt=0&searchTerm=>

30. Masaoudi L, Koletheekkat AA, Jose S, Al Abri R. Can Clinical and Radiological Diagnosis Reduce the Need for Bronchoscopy in Pediatric Tracheobronchial Foreign Body Aspiration Cases?. *Oman Med J*. [Internet] Julio 2022 [citado 14 de mayo de 2023];37(4). Disponible en: <https://omjournal.org/articleDetails.aspx?coType=1&aId=3183>

**Rafael Leonardo Urgilés Rodríguez** portador de la cédula de ciudadanía N° **0302617121**. En calidad de autor y titular de los derechos patrimoniales del trabajo de titulación **“Actualización científica de obstrucción de la vía aérea por cuerpo extraño - OVACE. Revisión Sistemática.”** de conformidad a lo establecido en el artículo 114 Código Orgánico de la Economía Social de los Conocimientos, Creatividad e Innovación, reconozco a favor de la Universidad Católica de Cuenca una licencia gratuita, intransferible y no exclusiva para el uso no comercial de la obra, con fines estrictamente académicos y no comerciales. Autorizo además a la Universidad Católica de Cuenca, para que realice la publicación de este trabajo de titulación en el Repositorio Institucional de conformidad a lo dispuesto en el artículo 144 de la Ley Orgánica de Educación Superior.

Azogues, 17 de julio de 2023.



F: .....

**Rafael Leonardo Urgilés Rodríguez**

**C.I. 0302617121**