



UNIVERSIDAD  
CATÓLICA  
DE CUENCA

**UNIVERSIDAD CATÓLICA DE CUENCA**

*Comunidad Educativa al Servicio del Pueblo*

**UNIDAD ACADÉMICA DE SALUD Y BIENESTAR**

**CARRERA DE ODONTOLOGÍA**

**EVALUACIÓN IMAGENOLÓGICA Y TRATAMIENTO  
QUIRÚRGICO DE DIENTES SUPERNUMERARIOS  
MAXILARES. REPORTE DE CASO**

**PROYECTO DE TITULACIÓN PREVIO A LA OBTENCIÓN DEL  
TÍTULO DE ODONTÓLOGA**

**AUTOR: YOLANDA ESPERANZA CONTENTO GUALAN**

**DIRECTOR: OD. ESP. XAVIER BERNARDO PIEDRA SARMIENTO**

**CUENCA - ECUADOR**

**2023**

**DIOS, PATRIA, CULTURA Y DESARROLLO**



**UNIVERSIDAD CATÓLICA DE CUENCA**

*Comunidad Educativa al Servicio del Pueblo*

**UNIDAD ACADÉMICA DE SALUD Y BIENESTAR**

**CARRERA DE ODONTOLOGÍA**

**EVALUACIÓN IMAGENOLÓGICA Y TRATAMIENTO QUIRÚRGICO DE  
DIENTES SUPERNUMERARIOS MAXILARES. REPORTE DE CASO**

**PROYECTO DE TITULACIÓN PREVIO A LA OBTENCIÓN DEL  
TÍTULO DE ODONTÓLOGA**

**AUTOR: YOLANDA ESPERANZA CONTENTO GUALAN**

**DIRECTOR: OD. ESP. XAVIER BERNARDO PIEDRA SARMIENTO**

**CUENCA - ECUADOR**

**2023**

**DIOS, PATRIA, CULTURA Y DESARROLLO**

# EVALUACIÓN IMAGENOLÓGICA Y TRATAMIENTO QUIRÚRGICO DE DIENTES SUPERNUMERARIOS MAXILARES. REPORTE DE CASO

## IMAGING EVALUATION AND SURGICAL TREATMENT OF MAXILLARY SUPERNUMERARY TEETH. CASE REPORT

**Yolanda Esperanza Contenido Gualan**

\*Estudiante, Unidad de Salud y Bienestar de la Universidad Católica de Cuenca,  
Carrera de Odontología

**Od. Esp. Xavier Bernardo Piedra Sarmiento**

\*Docente, Unidad de Salud y Bienestar de la Universidad Católica de Cuenca, Carrera  
de Odontología

---

### RESUMEN

El proceso de desarrollo de los dientes empieza durante las primeras semanas de vida en donde las alteraciones en esta etapa del desarrollo dental presentan ciertas anomalías e irregularidades en el número de piezas dentarias denominados dientes supernumerarios. Objetivo: El propósito del presente artículo es reportar el caso de una paciente con 2 dientes supernumerarios en la zona anterior del maxilar superior, enfatiza la importancia del diagnóstico a través de la evaluación imagenológica para el abordaje quirúrgico indicado. Presentación de caso: Paciente femenino, de 23 años de edad, acude a consulta con una radiografía panorámica sin informe radiográfico para recibir tratamiento de Ortodoncia, al cabo de varios meses refiere dolor en el sector anterior, se solicita una radiografía periapical, en la cual se observa 2 dientes supernumerarios; y una tomografía computarizada para la evaluación preoperatoria, se realiza un estudio imagenológico exhaustivo para determinar el tratamiento quirúrgico respectivo. Metodología: Se procedió a realizar una detallada búsqueda de la literatura en las bases de datos de Redalyc, Pubmed, Science Direct, SciELO, Dialnet, haciendo énfasis en términos enfocados en los dientes supernumerarios, evaluación tomográfica, así como también su tratamiento quirúrgico con el propósito de brindar una herramienta diagnóstica imagenológica y guía para el clínico.

**Palabras clave:** hiperdoncia, dientes supernumerarios, mesiodens, tomografía computarizada, tomografía computarizada de haz cónico.

---

## ABSTRACT

The process of tooth development begins during the first weeks of life, where the alterations in this stage of dentition present certain anomalies and irregularities in the number of teeth called supernumerary teeth. Objective: This article aims to report the case of a patient with two supernumerary teeth in the anterior maxilla, emphasizing the importance of diagnosis by imaging evaluation for the indicated surgical approach. Case presentation: A 23-year-old female patient came for a consultation with a panoramic X-ray without a radiographic report to receive orthodontic treatment. After several months, she reported pain in the anterior region. A periapical x-ray was requested, in which two supernumerary teeth were observed, and a computerized tomography for the preoperative evaluation, an exhaustive imaging study, was performed to determine the respective surgical treatment. Methodology: A detailed literature search was carried out in the databases of Redalyc, Pubmed, Science Direct, SciELO, and Dialnet, with emphasis on terms focused on supernumerary teeth, tomographic evaluation, as well as their surgical treatment to provide an imaging diagnostic tool and a guide for the clinician.

**Keywords:** hyperdontia, supernumerary teeth, mesiodens, computed tomography, cone beam computed tomography.

---

## INTRODUCCIÓN

Los dientes empiezan su desarrollo durante las primeras semanas de vida, en donde las alteraciones en esta etapa del desarrollo dental presentan ciertas anomalías e irregularidades en el número de piezas dentarias, el diente supernumerario (DS) representa una anomalía de desarrollo único de patrón, el cual se suma a la serie normal de los órganos dentarios.<sup>1, 2, 3, 4</sup> De acuerdo a investigaciones previas, la prevalencia del DS es de 4%, prevalece frecuentemente en el sexo masculino con el 71%, mientras que en el sexo femenino es de 29%. Inciden con mayor frecuencia en la zona del maxilar superior (57.15%) que en la mandíbula (42.85%).<sup>5</sup> Afecta a ambas denticiones, aunque se ha demostrado que es más común en la dentición permanente.<sup>6</sup>

Su etiología es multifactorial e incierta, no se encontró evidencia comprobada y justificada. Sin embargo, el desarrollo de esta alteración se atribuye a múltiples

factores, como; la dicotomía del folículo dental, en la que un brote dental se fragmenta en dos partes diferentes o iguales formando a dos dientes; la hiperactividad de la lámina dental, consiste en que algunas células de esta lamina sobreviven, incluso después de que se terminó la formación de la corona dental, estos restos epiteliales se fusionan y dan lugar a un nuevo germen dental.<sup>7, 8</sup>

Estos dientes se clasifican de acuerdo a su morfología en cónicos, tuberculados, suplementarios o eumórficos y rudimentarios o dismórficos. Por su ubicación en la arcada pueden ser mesiodens, aquellos que se ubican en la línea media, parapremolar a nivel de los premolares, y paramolar en la zona lateral y molar. Por el numero pueden ser únicos, múltiples, unilaterales o bilaterales.<sup>9, 10</sup>

El diagnóstico es fundamental tanto para su manejo como para la prevención de complicaciones, el cual implica un historial médico y odontológico completo, una evaluación radiológica exhaustiva, ya que la mayoría de los DS se observan incidentalmente en las radiografías. La tomografía computarizada de haz cónico (CBCT), es el estudio imagenológico más ideal que proporciona imágenes tridimensionales lo cual permite establecer su manejo.<sup>11</sup>

El tratamiento depende de la posición en la arcada dental, el potencial efecto sobre los dientes adyacentes y estructuras circundantes, ciertos casos no presentan signos y síntomas, sin embargo, existen complicaciones tales como erupción tardía, dilaceración o reabsorción radicular, rotaciones y desplazamientos dentales, migración a la cavidad maxilar o nasal, los cuales comprometan las estructuras anatómicas y la estética facial.<sup>12</sup>

El objetivo del presente artículo es reportar el caso de una paciente que presenta 2 dientes supernumerarios en la zona anterior del maxilar superior, enfatiza la importancia del diagnóstico a través de la evaluación imagenológica y el abordaje quirúrgico indicado.

## **DESCRIPCIÓN DEL CASO CLÍNICO**

Paciente femenino, de 23 años de edad, acude a la consulta privada por tratamiento Ortodóntico, con una radiografía panorámica sin informe radiográfico (Figura 1). El clínico realiza la respectiva anamnesis, no observa el hallazgo aparente de los DS, no

refiere antecedentes personales y familiares de interés, no presenta signos y síntomas, por lo cual se da inicio al tratamiento de ortodoncia.

En el transcurso del séptimo mes del tratamiento la paciente refiere dolor en el sector anterior, sin dar mayor importancia a la sintomatología se continúa a los controles mensuales. Al año el cuadro de dolor se intensifica y se requiere una radiografía periapical (Figura 2); en este nuevo estudio imagenológico se diagnostica la presencia de 2 dientes supernumerarios, el especialista dispone que para continuar con el tratamiento es necesario realizar la extracción de las mismas.

Después de tres meses del diagnóstico, la paciente acude a la clínica de la especialidad de cirugía maxilofacial; al examen clínico extrabucal e intrabucal no presenta hallazgos significativos; se solicita una tomografía computarizada de haz cónico (CBCT), para dar inicio a la evaluación imagenológica de los dientes supernumerarios:

**A.** En la evaluación panorámica se observa la presencia de irregularidades en el contorno del cóndilo del lado derecho, se evidencia dos imágenes radiopacas intraóseas de forma cónica en posición invertida a nivel apical de las piezas 1.1, 1.2 y 2.1, con proximidad al piso de las fosas nasales, compatible con dientes supernumerarios (SP.N). Se evidencia restauraciones coronarias con lesión de caries recidivante en las piezas 1.2, 1.1, 2.1, 2.2, ausencia de la pieza 2.6, mesialización de la pieza 2.7, pieza 2.8 intraósea, ausencia de las piezas 3.6, 3.8, 4.6, 4.8. (Figura 1)

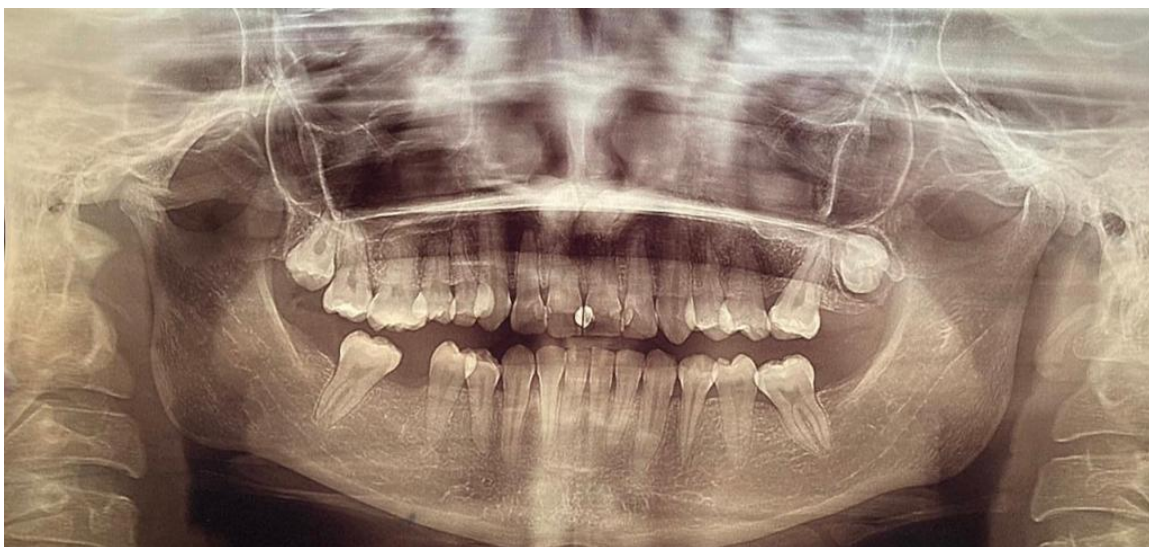

Figura 1. Radiografía panorámica

- B.** En la radiografía periapical se observa dos imágenes radiopacas compatibles con dientes supernumerarios retenidos intraóseo en sentido vertical, la pieza supernumeraria N1 (SP. N1) en relación al ápice de las piezas 1.2, 1.1 y la pieza supernumeraria N2 (SP. N2) en relación a N2. Se evidencia una zona radiolúcida a nivel apical de la pieza 1.2 con borde definido compatible con lesión periapical, restauraciones coronarias con lesión de caries recidivante en las piezas 1.2, 1.1, 2.1, ensanchamiento del ligamento periodontal, reabsorción ósea leve, reabsorción radicular de la pieza 1.1 y presencia de imágenes radiopacas en las superficies dentarias compatible aparatología ortodóntica. (Figura 2)

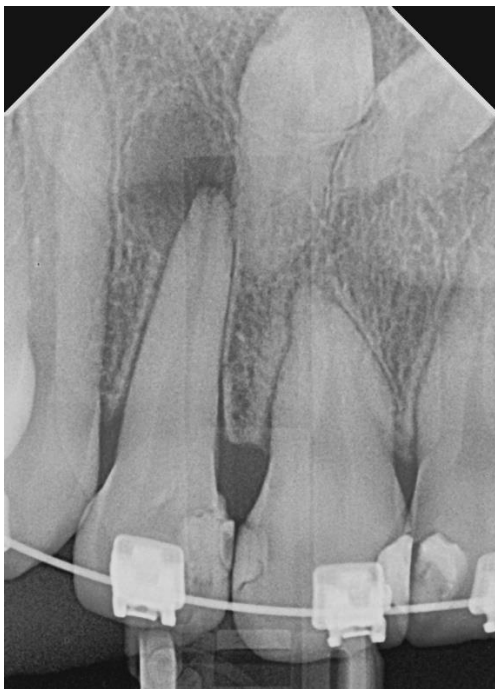

Figura 2. Radiografía periapical

- C.** Para identificar el acceso quirúrgico de los dientes supernumerarios, se evalúa la imagen tomográfica Cone Beam en donde se puede apreciar a detalle la representación tridimensional de los tejidos maxilofaciales y de las estructuras anatómicas circundantes. Las imágenes revelaron a los supernumerarios y la relación con los incisivos centrales superiores permanentes.

En los cortes axiales se observa dos radiopacidades compatibles con piezas supernumerarias en posición vertical invertida, cada imagen radiopaca presenta una estructura radiolúcida central el cual indica un conducto radicular, la constricción del conducto nasopalatino a nivel de su tercio inferior afectada por este. Se puede observar el esmalte de la corona cercano al conducto nasopalatino, sin invadirlo. (Figura 3)

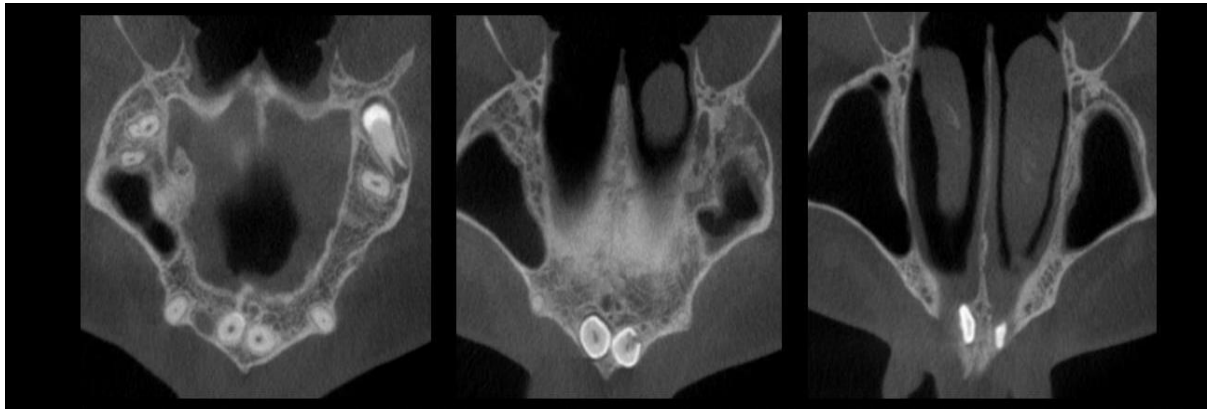


Figura 3. Corte axial

En el Corte sagital se determina la posición vertical de los supernumerarios y el espacio pericoronario que posee es de 20,97 mm considerado como una buena amplitud. Además, se observa zona radiolúcida con bordes definidos en la zona radicular de la pieza dental 1.2 compatible con una lesión periapical (Figura 4)

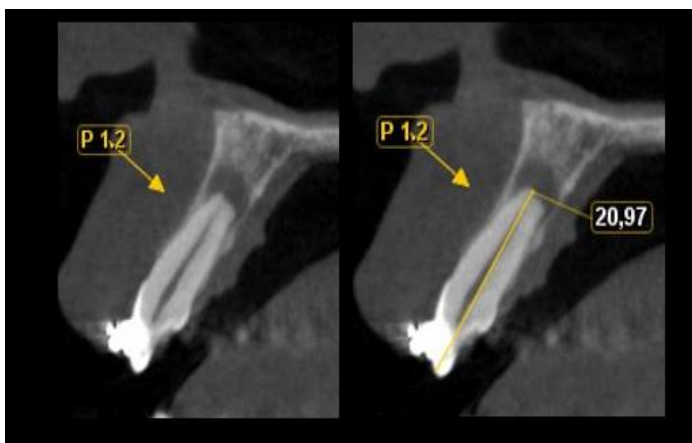

Figura 4. Corte Sagital

En el corte coronal se aprecia que la pieza supernumeraria N1 (SP. N1) se encuentra ubicada intraósea, en posición vertical invertida en la zona palatina. Su ápice está próximo a la raíz de la pieza 1.2, en relación a la tabla ósea vestibular y el conducto

nasopalatino, la corona tiene forma cónica, equidistante a las dos tablas óseas, está en relación al piso de la fosa nasal derecha con proximidad a la pieza supernumeraria dos (N2), y se observa ligera dilaceración de su raíz. Mientras que, la pieza supernumeraria N2 (SP. N2) se encuentra intraósea en posición vertical he invertida, ubicado en la zona palatina. Se aprecia exorizalisis idiopática. Su corona cónica equidistante a ambas tablas óseas y en relación con el piso de la fosa nasal izquierda está próxima a la pieza supernumeraria uno (N1) y entre las piezas dentarias 11, 21.

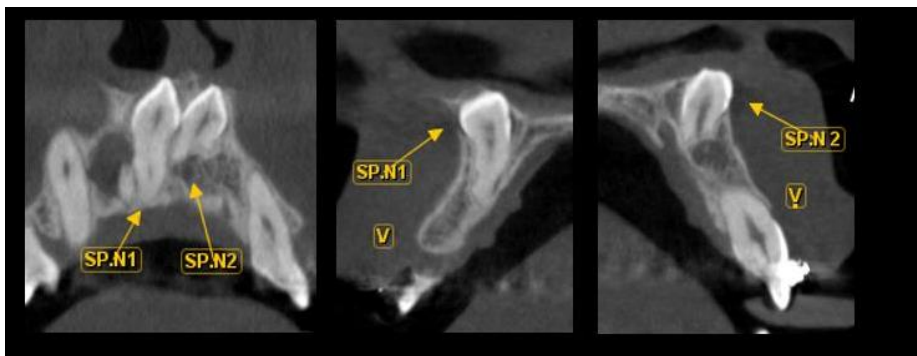


Figura 5. Corte Coronal

La reconstrucción volumétrica tiene alto valor diagnóstico, ya que presenta tridimensionalmente los elementos óseos del complejo maxilofacial, se observa las piezas supernumerarias intraóseas a nivel maxilar, en relación a las piezas 1.2, 1.1, 2.1, con estrecha proximidad al piso de las fosas nasales.

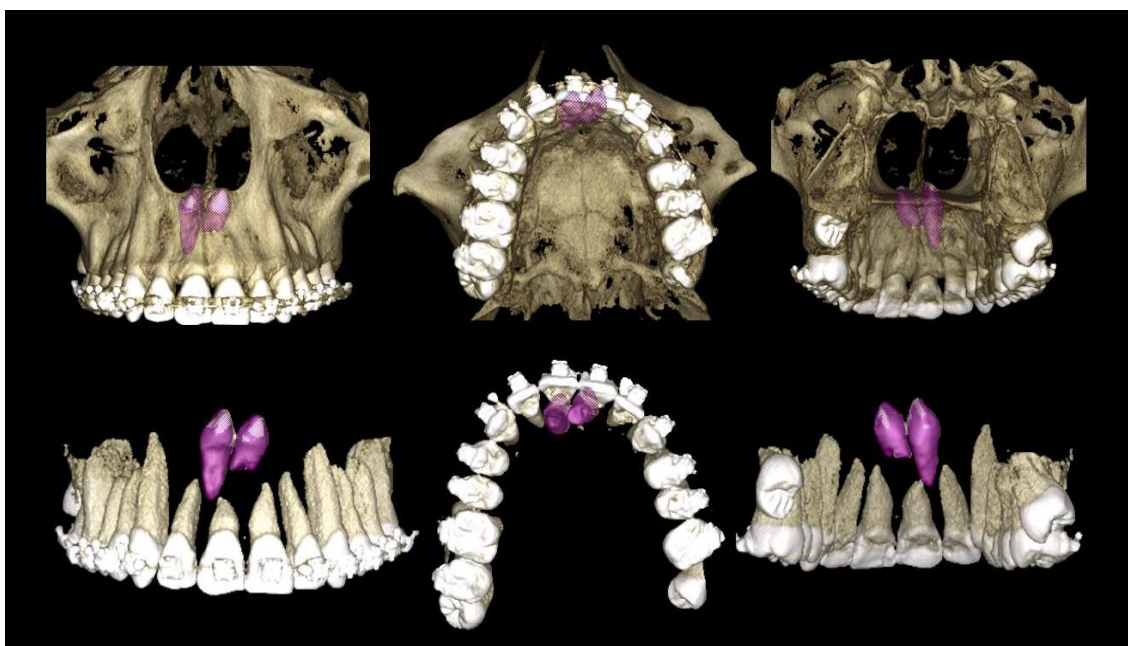


Figura 6. Reconstrucción volumétrica de dientes supernumerarios.

D. La intervención quirúrgica se realizó de acuerdo a la evaluación de la tomografía, mediante el cual, se determinó que el acceso por la cortical de la tabla ósea vestibular es la más viable. Posterior a ello, se realiza el control con una tomografía computarizada, en donde se observa que la zona alveolar que alojaba a los dientes supernumerarios, no se remodelo adecuadamente después de la extracción quirúrgica. La pieza 1.2 presenta aparatología Ortodóntica fija, cámara pulpar y conducto radicular amplio con lesión periapical crónica. La pieza 1.1 presenta aparatología Ortodóntica fija, con longitud radicular disminuida, se observa una zona radiolúcida con bordes definido a nivel radicular compatible con quiste o granuloma. Además, se aprecia un Microtornillo, impactado en raíz distal a nivel de tercio medio radicular (vestíbulo/distal) de la pieza 2.6. (Figura 7)

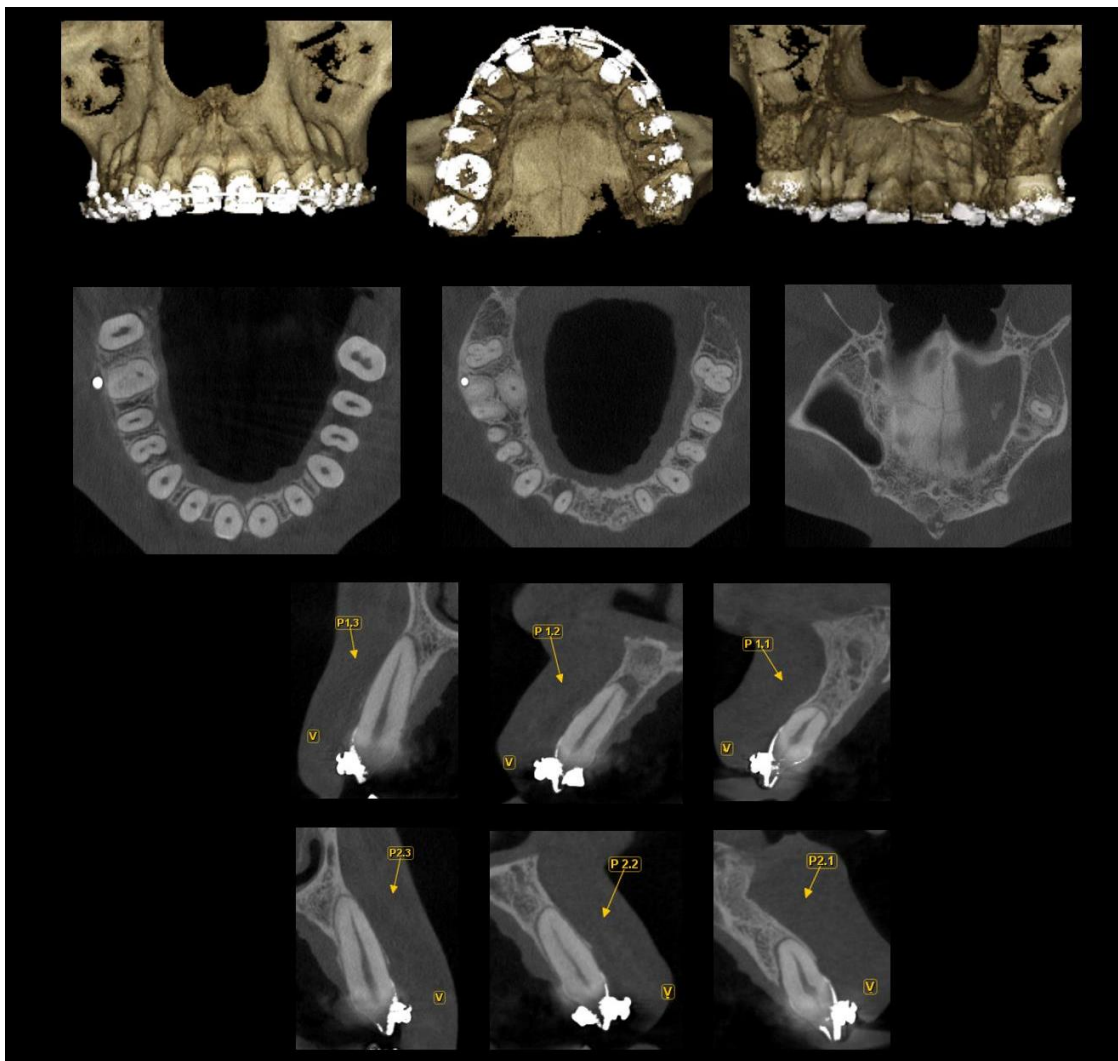


Figura 7. Tomografía computarizada Cone Beam de control postoperatorio

## DISCUSIÓN

Los dientes supernumerarios son una anomalía de desarrollo dental que exceden el número habitual de piezas dentarias en la cavidad oral, a estas estructuras adicionales odontogénicas también se los conoce como hiperdoncia.<sup>1, 2, 4</sup> En el reporte de este caso clínico de la paciente de 23 años, de sexo femenino, se evidencio que los Dientes Supernumerarios se encontraban en la zona anterior del maxilar superior. La investigación realizada en la Facultad de Odontología de la Universidad Central Del Ecuador determina que la prevalencia de los DS es de 4%, con mayor frecuencia en el sexo masculino, con incidencia en la región incisiva del maxilar superior,<sup>5</sup> mientras que Amoroso-Acosta AA,<sup>6</sup> en un estudio correspondiente a 5000 radiografías en el Centro Radiológico de la ciudad de Guayaquil determinó que la prevalencia es de 4.54% de los cuales se presenta mayormente en el sexo femenino, en la región mandibular a nivel de premolares. Sin embargo, para Maddalone,<sup>12</sup> la incidencia en el sexo masculino es el doble que en el sexo femenino, así como la mayoría de los autores coinciden que los supernumerarios se presentan comúnmente en hombres, en dentición permanente, en el maxilar superior a nivel de la línea media entre los incisivos centrales denominados mesiodens.<sup>1, 3, 4, 8, 9, 11, 12, 14</sup> La etiología es incierta, no obstante se le atribuye a la lámina dental hiperactiva, a la dicotomía de la yema dentaria y a la combinación de factores ambientales y genéticos.<sup>8</sup>

Para Finkelstein (2019) los DS se clasifican de acuerdo a su morfología en; cónicos aquellos que se encuentran en la línea media de los incisivos permanentes centrales conocidos como mesiodens, que puede estar en orientación vertical, dirección invertida o labiolingual, erupcionados o impactados con mayor frecuencia; tuberculados o invaginados que tienen más de un tubérculo o cúspide, con forma de barril, generalmente se presentan en pares en la región incisiva por la cara palatina; los suplementarios o eumórficos son más comunes en el maxilar superior a nivel del incisivo lateral en dentición permanente, pero también se presenta a nivel de premolares mandibulares que a menudo se encuentran impactados que erupcionados; y rudimentarios o dismórficos caracterizado por su tamaño y forma normal con longitud disminuida.<sup>9, 11</sup> Rajaram Mohan (2022), de igual forma, documenta que en muchos casos los cónicos entran en erupción en la cavidad oral y en caso de los invertidos contacta o hacen erupción en la cavidad nasal; los

tuberculados presentan uno o más tubérculos y su raíz es incompleta, se desarrollan de forma uni o bilateral, los cuales retrasan la erupción de incisivos permanentes.<sup>12</sup> En este caso la paciente presenta dos Dientes Supernumerarios en posición invertida impactada, de forma dismórfica ubicadas hacia apical de los incisivos centrales superiores, próximos a la cortical de la tabla ósea vestibular y al piso de las fosas nasales, sin hacer erupción en la misma.

Romero-Díaz (2019) establece que es fundamental el apoyo de exámenes clínicos y radiográficos para un correcto diagnóstico, considera que la Tomografía computarizada de haz cónico es una herramienta ideal para la evaluación imagenológica de los DS, al igual que Amoroso Acosta (2020) menciona que las imágenes en 2D no son lo suficientemente eficientes para determinar la presencia de supernumerarios y afirma que actualmente se ha incrementado el uso de CBCT para evaluar este tipo de dientes, asimismo sugiere que se realice un examen clínico completo ya que puede dar el indicio posible de la presencia de estos piezas; y la evaluación tomográfica exhaustiva por la excelente apreciación de estructuras vecinas como el conducto nasopalatino, piso de fosas nasales, así como el compromiso del supernumerario con los órganos dentarios adyacentes que se encuentren erupcionados o en evolución intraósea. Para Khalaf et al (2018) la mayoría no están erupcionados, no presenta signo y síntoma clínico y sus hallazgos son incidentales en radiografías de rutina, como es el caso del tratamiento de ortodoncia que requiere de una imagen panorámica inicial, y de ser necesaria otra durante el tratamiento para descartar anomalías y prevenir de esta manera complicaciones adversas de la progresión del mismo u otro tipo de efecto iatrogénico. Tanto Maddalone M, et al. (2018) como Cordero-Ortíz (2022) indican que el diagnóstico tardío induce potencialmente a impedimentos, complicaciones y daños clínicos complejos significativos durante el proceso de erupción de dientes adyacentes, reabsorción radicular, rotaciones, desplazamientos dentarios, presencia de diastemas en la línea media, una alineación dental incorrecta, presencia de condiciones patológicas, erupción en los senos maxilares y en las fosas nasales, e incluso compromiso de la estética facial. Como es el caso de este reporte, los DS no se diagnostican inicialmente mediante la radiografía panorámica, en consecuencia, se reabsorben las raíces de los incisivos centrales permanentes del maxilar superior en

estrecha proximidad a los supernumerarios, a más de ello, el tratamiento ortodóntico prolongado repercute directamente a la paciente.

Romero y cols. determinan que todo procedimiento quirúrgico debe estar correctamente protocolizado, el manejo de dientes supernumerarios en la práctica clínica, dificulta tomar decisiones frente a cada tipo de casos, la intervención quirúrgica se realiza en consideración a la ubicación, morfología, tamaño, cantidad e implicación de piezas adyacentes, el tipo de dentición, y estructuras anatómicas próximas, Gurler (2017) sugiere extracción quirúrgica, debido a que después de 6-7 años de su aparición tiene mayor probabilidad de presentar complicaciones, Yeon Park (2020) mostró que la tasa de posibles complicaciones es de 55,6%. Finkelstein (2019) menciona que en casos de mayor complejidad requiere un enfoque de tratamiento multidisciplinario e íntegro. Khalaf y Cols en su investigación encontraron que los DS después de ser tratados quirúrgicamente en un lapso de tiempo vuelven a reaparecer por lo que recomienda seguimiento a los pacientes que lo padecen, Maddalone por su parte comenta la importancia del tratamiento temprano ya que previene la malaoclusión y por ende la necesidad de corrección por ortodoncia.

## **CONCLUSIÓN**

Los dientes supernumerarios son estructuras dentales adicionales al número de piezas normales, mediante el análisis de revisión bibliográfica se afirma que la etiología de los DS se produce principalmente por la hiperactividad de la lámina dental; dando lugar así en la dentición decidua y permanente hiperdoncia dental. El hallazgo de este tipo de anomalías dentarias es variado y dependerá de un diagnóstico clínico, radiográfico que determine su presencia y localización. En el presente caso clínico, el tratamiento se realizó a una paciente femenina, de 23 años de edad, la cual presentaba 2 dientes supernumerarios impactados invertidos de forma vertical en el maxilar superior, en la zona de los dientes incisivos centrales, este caso fue diagnosticado después de la colocación de aparatología fija ortodóntica, con la presencia de dolor intenso en el sector anterosuperior inducido por estas fuerzas. La evaluación radiográfica y de la tomografía Cone Beam confirmó la presencia de este hallazgo, determinando que el acceso más viable para la extracción quirúrgica de los supernumerarios es por la cortical vestibular y de esta manera evitar lesionar estructuras adyacentes como el piso de las fosas nasales y comprometer las piezas

dentarias adyacentes. En este caso clínico fue necesaria la extracción de estas piezas para garantizar el éxito del tratamiento de ortodoncia, caso contrario, los supernumerarios impedirían el movimiento adecuado de los incisivos, se produciría más aun reabsorción radicular de los incisivos y evitaría la correcta alineación de los dientes, de allí la importancia de un diagnóstico radiográfico oportuno ya que las complicaciones son considerables y en muchos de los casos irreversibles. Por esta razón fue vital y de gran relevancia saber identificar características radiográficas tanto en panorámicas, periapicales y tomográficas, la evaluación imagenológica mediante la tomografía computarizada Cone Beam, es considerado como la opción ideal para evaluar la presencia de dientes supernumerarios, permite establecer su relación con estructuras vecinas como los senos maxilares, el piso de las fosas nasales, conducto nasopalatino, órganos dentarios adyacentes erupcionados o intraóseos y de este modo asegurar el éxito del tratamiento y sea una herramienta guía para el odontólogo o especialista hacia la planificación de este tipo de anomalías.

## REFERENCIAS BIBLIOGRÁFICAS

1. Romero-Díaz KR, Trevejo Bocanegra AP, Ruiz Gracia VE. Importancia de la detección de dientes supernumerarios con tomografía computada de haz cónico. *Rev Estomatológica Herediana*. Abr Jun 2019;29(2):166-167.
2. Aparcana-Quijandría PM, Huamani-Echaccaya JL. Supernumerarios Múltiples no sindrómicos en dentición permanente. Reporte de caso. *Revista Estomatológica Herediana*. 2020;30(4):302-307.
3. Gurler G, Delilbasi C, Delilbasi E. Investigation of impacted supernumerary teeth: a cone beam computed tomograph (cbct) study. *J Istanb Univ Fac Dent*. 2017 Oct 2;51(3):18-24.
4. Ramón-Fuentes GA, Alain Arias IG, Diaz FJ. Dientes Supernumerarios Suplementarios en un Paciente Adulto Parcialmente Dentado: Reporte de Caso. 2018;36(2):478-482.
5. Vaca-Zapata ME, Vallejo Rosero KA. Prevalencia y ubicación de dientes supernumerarios. Facultad de Odontología, Universidad Central del Ecuador. En 2017;3(1):389-399.
6. Amoroso-Acosta AA. Prevalencia de dientes supernumerarios en valoración radiográfica de pacientes no sindrómicos. *Rev. Cient. Esp. Odontológicas UG*. Mayo 2021;4(1):1-8.
7. Islas-Hernández G, Balderas-Delgadillo C, Veras-Hernández M, Monjaras-Ávila A. Dientes supernumerarios, reporte de caso clínico. 2017;6(11).
8. Yeon Park S, Jin H, Hwang DS, et al. Complications associated with specific characteristics of supernumerary teeth. *Oral And Maxillofacial Surgery*. August 2020;132(2):150-155.
9. Khalaf K, Al Shehadat S, Murray CA. A Review of Supernumerary Teeth in the Premolar Region. *Int J Dent*. 2018;2018:1-6.
10. Maddalone M, Rota E, Amosso E, Porcaro G, Mirabelli L. Evaluation of Surgical Options for Supernumerary Teeth in the Anterior Maxilla. *Int J Clin Pediatr Dent*. 2018 Jul-Aug;11(4):294-298.

11. Rajaram Mohan K, Pethagounder Thangavelu R, Fenn SM. Bilateral Inverted Mesiodens: A Rare Case Evaluated by Cone-Beam Computed Tomography. *Cureus*. 2022 Jul 7;14(7)
12. Finkelstein T, Shapira Y, Pavlidi AM, Schonberger S, Blumer S, Sarne O, et al. Prevalence and characteristics of supernumerary teeth in Israeli orthodontic patients. *J Clin Pediatr Dent*. 2019;43(4):244-51.
13. Cordero-Ortiz P, Guerrero-Ortiz F, Aspiazu-Hinostroza K. Dientes supernumerarios: reporte de caso. *Av Odontoestomatol* 2022;38(4):151-155.
14. Hajmohammadi E, Najirad S, Mikaeili H, Kamran A. Epidemiology of Supernumerary Teeth in 5000 Radiography Films: Investigation of Patients Referring to the Clinics of Ardabil in 2015-2020. *Int J Dent*. Feb 2021.
15. Masthoff M, Gerwing M, Masthoff M, Timme M, Kleinheinz J, Berninger M, et al. Dental Imaging - A basic guide for the radiologist. *Rofo*. 2019 Mar;191(3):192-198.