



UNIVERSIDAD
CATÓLICA
DE CUENCA

UNIVERSIDAD CATÓLICA DE CUENCA

Comunidad Educativa al Servicio del Pueblo

UNIDAD ACADÉMICA DE SALUD Y BIENESTAR

CARRERA DE MEDICINA

**“SENSIBILIDAD Y ESPECIFICIDAD DE LOS ESTUDIOS
IMAGENOLÓGICOS UTILIZADOS EN EL
DIAGNÓSTICO Y SEGUIMIENTO DE PACIENTES
ADULTOS CON COVID-19”**

**TRABAJO DE TITULACIÓN PREVIO A LA OBTENCIÓN DEL
TÍTULO DE MÉDICO**

AUTOR: EVELYN MICHELLE QUEZADA GRANDA

DIRECTOR: DR. DANILO GUSTAVO MUÑOZ PALOMEQUE

CUENCA - ECUADOR

2022

DIOS, PATRIA, CULTURA Y DESARROLLO



UNIVERSIDAD CATÓLICA DE CUENCA

Comunidad Educativa al Servicio del Pueblo

UNIDAD ACADÉMICA DE SALUD Y BIENESTAR

CARRERA DE MEDICINA

**“SENSIBILIDAD Y ESPECIFICIDAD DE LOS ESTUDIOS
IMAGENOLÓGICOS UTILIZADOS EN EL
DIAGNÓSTICO Y SEGUIMIENTO DE PACIENTES
ADULTOS CON COVID-19”**

**TRABAJO DE TITULACIÓN PREVIO A LA OBTENCIÓN DEL
TÍTULO DE MÉDICO**

AUTOR: EVELYN MICHELLE QUEZADA GRANDA

DIRECTOR: DR. DANILO GUSTAVO MUÑOZ PALOMEQUE

CUENCA-ECUADOR

2022

DIOS, PATRIA, CULTURA Y DESARROLLO

DECLARATORIA DE AUTORÍA Y RESPONSABILIDAD

Evelyn Michelle Quezada Granda portador(a) de la cédula de ciudadanía N° **0704637495**. Declaro ser el autor de la obra: **“SENSIBILIDAD Y ESPECIFICIDAD DE LOS ESTUDIOS IMAGENOLÓGICOS UTILIZADOS EN EL DIAGNÓSTICO Y SEGUIMIENTO DE PACIENTES ADULTOS CON COVID-19”**, sobre la cual me hago responsable sobre las opiniones, versiones e ideas expresadas. Declaro que la misma ha sido elaborada respetando los derechos de propiedad intelectual de terceros y eximo a la Universidad Católica de Cuenca sobre cualquier reclamación que pudiera existir al respecto. Declaro finalmente que mi obra ha sido realizada cumpliendo con todos los requisitos legales, éticos y bioéticos de investigación, que la misma no incumple con la normativa nacional e internacional en el área específica de investigación, sobre la que también me responsabilizo y eximo a la Universidad Católica de Cuenca de toda reclamación al respecto.

Cuenca, 10 de agosto de 2022



.....
Evelyn Michelle Quezada Granda

C.I. 0704637495

CERTIFICACIÓN DEL DIRECTOR / TUTOR

Certifico que el presente trabajo denominado "**SENSIBILIDAD Y ESPECIFICIDAD DE LOS ESTUDIOS IMAGENOLÓGICOS UTILIZADOS EN EL DIAGNÓSTICO Y SEGUIMIENTO DE PACIENTES ADULTOS CON COVID-19**" realizado por **EVELYN MICHELLE QUEZADA GRANDA** con documento de identidad **No. 0704637495**, previo a la obtención del título profesional de Médico, ha sido asesorado, supervisado y desarrollado bajo mi tutoría en todo su proceso, cumpliendo con la reglamentación pertinente que exige la Universidad Católica de Cuenca y los requisitos que determina la investigación científica.

Cuenca, 10 de agosto de 2022



.....
DR. DANILO GUSTAVO MUÑOZ PALOMEQUE
DIRECTOR / TUTOR

RESUMEN

Antecedentes: La COVID-19 una patología de origen zoonótico, producida por una mutación en la familia coronaviridae. Las pruebas imagenológicas se han posicionado como elemento indispensable en el pronóstico y seguimiento, a través de éstas podemos percibir el reflejo físico del cuadro sintomático del paciente y su evolución, aportando beneficios al poder direccionar un tratamiento con mayor asertividad además de prevenir a tiempo posibles complicaciones que son propias del curso de COVID-19 pero muy heterogéneas.

Objetivo general: Analizar la sensibilidad y especificidad de los estudios imagenológicos utilizados en el diagnóstico y seguimiento de pacientes adultos con COVID-19.

Metodología: Revisión bibliográfica realizada en base a la recopilación y análisis de diferentes artículos científicos que se encuentran en los buscadores como Pubmed, Science Direct, Cochrane, Medline.

Resultados: Los estudios imagenológicos que más utilidad han tenido en el diagnóstico y seguimiento del COVID 19 son la Radiografía de Tórax (RX), la Tomografía Computarizada (TC), la Ultrasonografía Pulmonar (LUS) y la Tomografía por Emisión de Positrones, los hallazgos más frecuentes han sido las opacidades en vidrio esmerilado y las consolidaciones. La sensibilidad de la radiografía es del 69% y la tomografía computarizada tiene una sensibilidad y especificidad del 67–98% y del 24–94% respectivamente.

Conclusiones: La tomografía computarizada se considera el gold standard; sin embargo, el más usado ha sido la radiografía de tórax debido a varios factores involucrados, la ultrasonografía pulmonar se posiciona como un examen prometedor para el diagnóstico y seguimiento.

Palabras Clave: diagnóstico, sensibilidad y especificidad, COVID 19, monitoreo.

ABSTRACT

Antecedents: COVID-19 is a pathology of zoonotic origin, produced by a mutation in the coronaviridae family. Imaging tests have become an indispensable element in the prognosis and follow-up, through these it is possible to perceive the physical reflection of the patient's symptomatic picture and its evolution, providing benefits by determining a treatment with greater assertiveness in addition to preventing possible complications in time that are typical of the course of COVID-19 but very heterogeneous.

General objective: To analyze the sensitivity and specificity of imaging studies used in the diagnosis and follow-up of adult patients with COVID-19.

Methodology: Bibliographic review based on the compilation and analysis of different scientific articles found in search engines such as Pubmed, Science Direct, Cochrane, Medline.

Results: The imaging studies that have been most useful in the diagnosis and follow-up of COVID 19 are Chest X-ray (CXR), Computed Tomography (CT), Lung Ultrasonography (LUS) and Positron Emission Tomography. The most frequent findings were ground glass opacities and consolidations. The sensitivity of radiography was 69% and computed tomography has a sensitivity and specificity of 67-98% and 24-94% respectively.

Conclusions: Computed tomography is considered the gold standard; however, chest radiography was the most widely used due to several factors involved. Lung ultrasonography is positioned as a promising test for diagnosis and follow-up.

Keywords: diagnosis, sensitivity and specificity, COVID 19, monitoring



INDICE

RESUMEN.....	I
ABSTRACT.....	II
1. INTRODUCCIÓN.....	1
1.1. ANTECEDENTES	1
1.2. PLANTEAMIENTO DEL PROBLEMA	2
1.3. PREGUNTA DE INVESTIGACIÓN.....	4
1.4. JUSTIFICACIÓN	4
1.5. OBJETIVOS DE LA INVESTIGACIÓN	5
1.6. METODOLOGÍA.....	5
1.6.1. Criterios de inclusión y exclusión	5
1.6.2. Estrategia de búsqueda	6
1.6.3. Síntesis, presentación de resultados:.....	6
2. DESARROLLO DEL MARCO TEORICO	7
2.1. GENERALIDADES	7
2.2. TOMOGRAFIA.....	9
2.3. RADIOGRAFÍA DE TÓRAX	12
2.4. ULTRASONOGRAFIA PULMONAR	13
2.5. RESONANCIA MAGNÉTICA	15
2.6. TOMOGRAFÍA POR EMISIÓN DE POSITRONES (PET).....	16
3. RESULTADOS	19
3.1. FLUJOGRAMA PRISMA	19
3.2. TABLA DE RESULTADOS	20
4. DISCUSIÓN	25
5. FINANCIAMIENTO	28
6. LIMITACIONES	28
7. CONCLUSIONES.....	29
8. RECOMENDACIONES.....	30
9. BIBLIOGRAFÍA	31
10. ANEXOS.....	35

1. INTRODUCCIÓN

1.1. ANTECEDENTES

En la actualidad el SARS-CoV 2 ha tenido una propagación muy rápida a nivel mundial con una considerable tasa de mortalidad y que generalmente se asocia con una enfermedad respiratoria ya que el órgano diana es el pulmón, a pesar de que en el trayecto de esta pandemia se ha observado que puede llegar a tener una afectación casi sistémica (1).

Es importante en esta patología un diagnóstico temprano, para lo cual se han usado métodos como serología, cultivo viral, pruebas químicas y también la epidemiología que es un factor de alta calidad para identificar los casos nuevos, es decir, el desarrollo de un protocolo para lograr un diagnóstico temprano y un aislamiento rápido-efectivo frenando así la propagación viral (1).

La neumonía es la manifestación más frecuente y la que mayores complicaciones ha traído la COVID 19, por esta razón se puede considerar que las imágenes del tórax tienen un papel crucial tanto en el diagnóstico como en el seguimiento, en específico se ha identificado a la radiografía de tórax como una herramienta accesible, de bajo costo y fácil de manipular incluso la Organización Mundial de la Salud (OMS) ha recomendado usar las imágenes de tórax cuando hay sintomatología y una prueba PCR (reacción en cadena de la polimerasa) negativa, los hallazgos característicos que se pueden encontrar son opacidades en vidrio esmerilado que a medida que avanza pueden cambiar a otros patrones (2) (3).

Como diagnóstico de la enfermedad la radiografía de tórax presenta una sensibilidad baja y conforme el cuadro empeora se ha demostrado que su sensibilidad aumenta hasta un 89% y una especificidad del 60.6% frente a la tomografía que tiene una sensibilidad del 94%, en especial la radiografía colabora con el seguimiento de la enfermedad por medio de una evaluación seriada estudiando los hallazgos, en general las imágenes en el seguimiento ayudan a detectar posibles complicaciones para resolverlas a tiempo (2).

Según la enfermedad avanza patrones como el vidrio esmerilado que se observan en las imágenes al inicio de la patología tienden a agrandar su tamaño,

su extensión y puede llegar a desarrollar una infiltración en ambos campos pulmonares lo que se manifiesta como un pulmón blanco, posterior se da la cicatrización de las lesiones llegando a evidenciar franjas fibrosas (3).

Se ha demostrado según el seguimiento por medio de tomografías que hay una relación entre el recuento de neutrófilos y el desarrollo de las opacidades en las placas, se ha encontrado también que un gran número de pacientes han presentado progresiones negativas en las etapas tempranas de la patología que se han pasado por alto cuando no se han realizado un seguimiento por imágenes, regularmente los valores de los marcadores inflamatorios como la reacción en cadena de la polimerasa o el lactato deshidrogenasa (PCR, LDH) se correlacionan con la gravedad que se observe en las imágenes tomográficas (4).

1.2. PLANTEAMIENTO DEL PROBLEMA

La COVID 19 ha tenido un brote extremadamente progresivo, siendo categorizada como una emergencia a nivel mundial, el sistema de salud tuvo entre sus objetivos, prevenir y evitar la propagación del virus, controlar los casos existentes entre otros según esto el método diagnóstico debe ser preciso sensible y específico, en principio la mayoría de estudios que orientaban en el diagnóstico y tratamiento surgieron en China (5).

En la actualidad el gold estándar en el diagnóstico es la detección del ARN viral mediante la PCR, sin embargo se ha demostrado que su sensibilidad es baja en las etapas tempranas de la infección y es en donde las imágenes juegan un papel importante como un método de detección temprana, ya que aquí se puede observar lesiones que aparecen aun en asintomáticos a pesar de ello se considera un factor en contra la capacidad de los centros radiológicos para abastecer la demanda (6).

Simpson S, et al (7), de los Estados Unidos resalta la brecha que existe en las investigaciones acerca de la sensibilidad y especificidad de las imágenes radiológicas en esta pandemia tanto en el diagnóstico como en el seguimiento

ya que la mayoría de las investigaciones se han realizado en países como China con una población de características diversas y en sí un entorno diferente.

En una investigación realizada en ese país resultó que existe una sensibilidad del 97% y una especificidad del 25% para la tomografía y lo que contrasta con un estudio realizado en Irán en donde según el patrón encontrado estos resultados pueden variar, es el caso de las opacidades en vidrio esmerilado y la consolidación, su sensibilidad fue del 53,8% y la especificidad del 64,7% mientras si el hallazgo presenta únicamente consolidaciones la sensibilidad y especificidad fue del 35,7% y 75.4% respectivamente (5).

Entonces surgieron recomendaciones por parte de varias instituciones como el Colegio Americano de Radiología (ACR) el cual desaconsejaba completamente el uso de imágenes como diagnóstico de primera línea a diferencia de la Sociedad Británica de Tórax (BTS) que aconseja usar los recursos imagenológicos como pruebas sustitutas según los recursos del medio (8). El Consenso Multinacional de la Sociedad Fleischner prefiere dejar a criterio en base a la situación de cada escenario, la disponibilidad de recursos, características clínicas y más, sosteniendo que las guías de gestión pueden perfeccionarse a futuro cuando el entorno de la epidemia no sea tan dinámico (9).

La Federación ecuatoriana de radiología optó por reconocer los exámenes imagenológicos como útiles en la primera línea de diagnóstico sin embargo no aplicable en nuestro medio debido a las limitaciones de disposición de recursos o en casos en donde el diagnóstico imagenológico sea la única opción para el paciente así también en casos clínicos evidentes, pero con pruebas de laboratorio negativos (8).

Según lo expuesto se demuestra que las consignas difieren el contexto en donde se aplican, esto lleva a realizar la siguiente pregunta con necesidad de que la búsqueda de la observación se ubique en el entorno latinoamericano y más aún ecuatoriano.

1.3. PREGUNTA DE INVESTIGACIÓN

¿Cuál es la sensibilidad y especificidad de los estudios imagenológicos para el diagnóstico y seguimiento de la COVID 19?

1.4. JUSTIFICACIÓN

A nivel de los países latinoamericanos incluyendo al Ecuador no existen mayores estudios que especifiquen las ventajas de realizar un seguimiento a la par con imágenes radiológicas en correlación con la clínica, internacionalmente esto ha ayudado a brindar una terapia más acertada además de detectar a tiempo posibles complicaciones que surjan en el tiempo de resolución de esta patología.

La facilidad que brindan las imágenes radiológicas en la detección y el seguimiento de las anomalías pulmonares son muy favorecedoras; sin embargo, en el actual contexto cuando la pandemia azotó al mundo entero en todos los ámbitos de un individuo, los exámenes de imágenes más frecuentes usados en el área respiratorio como la radiografía, ecografía pulmonar o la tomografía en especial esta última se tornó una opción poco factible por su costo, dosis de radiación, difícil movilización de los equipos además de no encontrarse en todos los servicios de emergencia (10). Por ello resalta también la importancia de conocer la sensibilidad y especificidad de cada uno de los exámenes imagenológicos que se vayan a emplear para evitar el uso innecesario de recursos.

Desde este punto de vista un aporte realizado desde la ciudad de Cuenca, ante la nula existencia de información científica actualizada proveniente de esta ciudad se posiciona como necesaria e interesante para la comunidad médica y de esta forma poder brindar una mejor atención a la población de nuestro medio.

1.5. OBJETIVOS DE LA INVESTIGACIÓN

Objetivo General:

- Analizar la sensibilidad y especificidad de los estudios imagenológicos utilizados en el diagnóstico y seguimiento de pacientes adultos con COVID-19.

Objetivos Específicos:

- Identificar los estudios imagenológicos más utilizados para el diagnóstico y seguimiento en los pacientes con COVID-19.
- Estudiar los cambios que aparezcan en las imágenes desde el inicio de la enfermedad hasta la resolución de la misma.
- Conocer la especificidad y sensibilidad de los estudios por imagen para diagnóstico y seguimiento de COVID-19.

1.6. METODOLOGÍA

1.6.1. Criterios de inclusión y exclusión

Inclusión

- Investigaciones indexadas que evalúen la sensibilidad y especificidad de los estudios imagenológicos en el seguimiento de la COVID 19 en adultos.
- Artículos publicados en revistas que tengan un cuartil entre el rango 1 al 4.
- Publicaciones que se encuentren en páginas de salud oficiales (OMS, OPS).

Exclusión

- Estudios que tengan fecha de publicación fuera del periodo de tiempo 2016 – 2022.
- Investigaciones con enfoque en la sensibilidad y especificidad de las imágenes en COVID 19 realizados en niños y adolescentes.

1.6.2. Estrategia de búsqueda

Base de Datos:

La siguiente revisión bibliográfica se realizó mediante la búsqueda de artículos científicos e indexados con buscadores digitales como PUBMED, SCIENCE DIRECT, COCHRANE, MEDLINE, SCIELO además de indicadores de influencia científica como SCIMAGO y LATINDEX.

Términos de búsqueda:

Las palabras claves que se utilizaron forman parte de los descriptores en ciencias de la salud (DeCS): diagnóstico, sensibilidad y especificidad, COVID 19, monitoreo y los términos en inglés del Medical Subject Headings (MeSH): diagnostic, sensitivity and specificity, COVID 19, monitoring.

Idioma: inglés y español

Periodo de Tiempo:

Publicaciones que se encuentran actualizadas dentro del periodo 2016-2022.

Tipo de diseño:

La revisión bibliográfica se desarrolló en base a una metodología descriptiva, recabando información en artículos científicos indexados y en páginas de salud que a su vez cuentan con una metodología cualitativa, analítica y retrospectiva.

Tipo de publicación:

Para la revisión bibliográfica se seleccionaron artículos originales con estudios retrospectivos, ensayos clínicos, reportes de caso, artículo de revisión sistemática y metaanálisis, en los cuales se analizó la sensibilidad y especificidad que tienen los estudios imagenológicos en el diagnóstico y seguimiento de los pacientes con COVID-19.

1.6.3. Síntesis, presentación de resultados:

Para la síntesis y análisis de los resultados se basó como guía al método PRISMA, utilizando la combinación de términos ((Images) AND (COVID 19)) AND (monitoring) en la base de datos PubMed.

Cuadro de resultados: La presentación de los resultados se expone con las siguientes variables.

Titulo	Autor, Año de publicación, Cuartil	Tipo de estudio	Muestra	Objetivo	Resultados

2. DESARROLLO DEL MARCO TEORICO

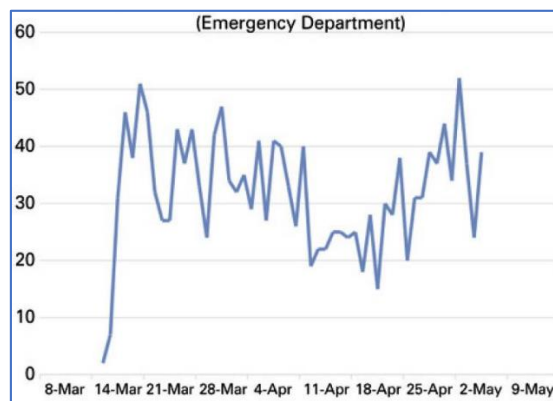
2.1. GENERALIDADES

Cuando estallo la primera Guerra Mundial Marie Curie escribió: “Habiendo querido, como tantos otros, ponerme al servicio de la defensa nacional en los años que estamos atravesando, casi inmediatamente me orienté hacia la radiología...” (11). Durante este acontecimiento se acento el potencial tan alto que tenía las imágenes radiológicas tanto para el diagnóstico y toma de decisiones en el tratamiento, entre otros, ha pasado el tiempo y en la problemática actual del surgimiento de una nueva patología la radiología vuelve a cumplir un papel importante como apoyo en el accionar médico.

Tomando como referencia el inicio de la pandemia hasta la actualidad se sabe que el rol de los estudios de imagen ha evolucionado, los médicos los solicitan para poder encontrar algún indicio de COVID-19, evaluar y categorizar el compromiso pulmonar y como tal el avance de la enfermedad, también posibles etiologías alternas, es decir, el estudio imagenológico ha ayudado a llegar a conclusiones importantes acerca de las características de esta enfermedad, en principio China desde el primer plano de la situación aseguró por el diagnóstico mediante imágenes de rutina incluso en casos sospechosos de COVID 19; sin embargo, no era aceptado en su totalidad por países de Europa y Estado Unidos en donde se consideró el riesgo de una mayor transmisión que esto implicaba entre otros aspectos (12) (13). En la gran mayoría de los países latinoamericanos resalta la falta de disponibilidad de los equipos en áreas como emergencia y suma una razón más para no tomar a estos exámenes como herramientas de diagnóstico en primera línea.

Yokoo P, et al (14) realizan una investigación en un hospital privado de Brasil con el fin de registrar el aumento de la demanda de los estudios imagenológicos, se observó que de 180 exámenes de tomografía computarizada por día alcanzo a 504 exámenes que terminó exigiendo un aumento del 30% de la capacidad del hospital antes de la pandemia. Esto brinda una orientación a lo que ocurrió también en los establecimientos públicos en todo el mundo y como los estudios imagenológicos tomaron una importancia crucial en el apoyo al diagnóstico y al seguimiento de esta nueva patología que afecta a la humanidad.

Imagen 1: Aumento de la demanda de los estudios imagenológicos



Fuente: Yokoo P, Bueno da Silva M, Amaral A, Ururahy E, Minaif K, Gomes M, et al. Quality and safety innovations in the Radiology Department during the COVID-19 pandemic: a Latin American experience. Einstein (Sao Paulo). 2020.

China se inclina por el diagnóstico en imágenes luego de que la prueba estándar para la detección del virus mediante la identificación del ácido nucleico presentara algunos inconvenientes como escasez de los kits para realizar la prueba, una extracción inadecuada de la muestra, contaminación de la misma dando como resultado algunos falsos negativos por tanto las imágenes mostraron mayor asertividad para analizar la presencia del virus en el área pulmonar en dicho país (15).

En base al empirismo durante la pandemia hasta hoy se ha propuesto que las imágenes solo sean un complemento para el diagnóstico mas no un medio de primera línea y se le ha dado un gran uso en la monitorización del cuadro clínico, limitándolo pacientes en una situación moderada a grave en la ayuda a la clasificación de la patología y también luego de la resolución del cuadro ayuda

en el seguimiento a pacientes que presenten un deterioro funcional o hipoxemia (16). La sociedad Fleischner de alcance internacional emitió una serie de pautas para el uso de imágenes de tórax que resumen en que no se indica las imágenes como parte de la primera línea en el diagnóstico a pacientes asintomáticos, cuando están intubados pero estables no se necesita realizar una radiografía, también la tomografía se aconseja principalmente en pacientes con deterioro funcional luego de la resolución de la infección (12).

La interpretación de los patrones que se han encontrado en los diferentes estudios imagenológicos se ha convertido en la orientación para apoyar al diagnóstico y más aún para realizar el seguimiento del progreso de la patología, a la par de observar la eficacia del tratamiento, entonces los patrones que mayormente se apreciaron son: lesiones con opacidades en vidrio esmerilado (GGO), consolidaciones, parches de sombra en ambos campos pulmonares, fibrosis pulmonar, patrón de empedrado loco, entre otros (17).

Dentro de las herramientas imagenológicas es necesario estudiar a las más utilizadas durante la pandemia para el refuerzo en el diagnóstico como en el seguimiento del paciente ya sea en hospitalización o no, existen hallazgos de forma incidental en estudios de imagen que se han dado en pacientes que acuden a un centro médicos por otras patologías y generalmente son pacientes inmunodeprimidos por lo que la identificación del virus de forma temprana tiene mayor realce.

2.2. TOMOGRAFIA

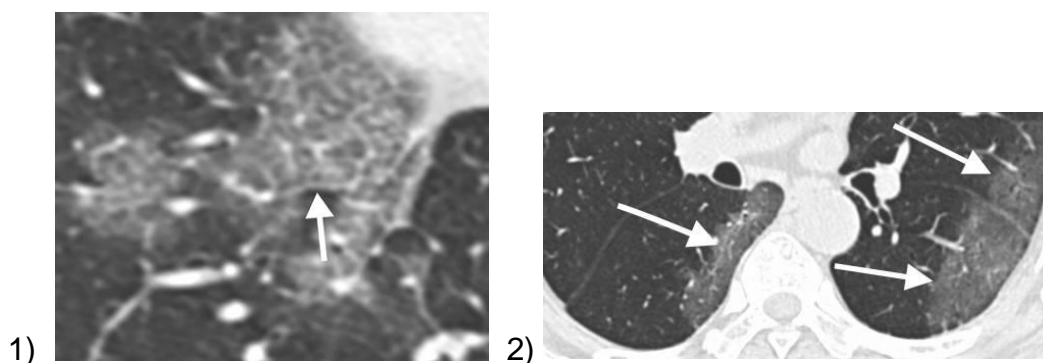
La tomografía computarizada (TC) se aceptó como el estándar de oro de los métodos de imagen, esto se da gracias a su asequibilidad, disponibilidad y su resolución anatómica, pero presenta una gran limitación en las áreas de emergencia y en la unidad de cuidados intensivos por la dificultad que implica transportar a los pacientes críticos y factores como la exposición a radiación, aparte de esto para el área pediátrica supone una opción subóptima por la exposición a las dosis de radiación además de la necesidad de sedación para poder realizar el exámen, por último se ha encontrado que la sensibilidad en niños es sumamente baja (10) (18).

Fang Y, et al (19) realizaron un estudio en donde se comparaba la sensibilidad de la TC frente a PCR dando como resultado un 98% vs 71% respectivamente luego del análisis los autores aseguraron que la TC es un estudio estándar para la confirmación de COVID 19 posterior a la realización de la PCR nasofaríngea en pacientes con el cuadro clínico y epidemiológico sospechoso. El estudio de la especificidad de esta herramienta está limitado ya que ninguna característica imagenológica es exclusiva de la patología aun así el rango va desde el 94% al 98% (20).

En los resultados de este estudio imagenológico en COVID 19 se ha encontrado que la afectación del pulmón es bilateral en la gran mayoría de los casos con distribución periférica, subpleural y posterior además en un rango del 50% al 98% hay presencia de opacidades en vidrio esmerilado (GGO siglas en inglés), el segundo hallazgo de mayor frecuencia son las opacidades reticulares que se caracterizan por un engrosamiento en el intersticio del pulmón, en un 24% al 64% se han reportado patrones de consolidación tanto solas como superpuestas con GGO (21).

Chung M, et al (22) describen los hallazgos tomográficos encontrados en 21 pacientes infectados del virus, provenientes de diferentes ciudades de China en los cuales se identificaron GGO que es el aumento borroso de la atenuación pulmonar, también se encontró consolidaciones, de los 5 lóbulos del pulmón el lóbulo inferior derecho era el que frecuentemente se encontraba afectado, de los 21 pacientes el 33% presentó opacidades en vidrio esmerilado, el 19% tenía un patrón de empedrado loco y el 21% presentaba una distribución periférica de la enfermedad.

Imagen 2: patrón de empedrado loco. **Imagen 3:** distribución periférica

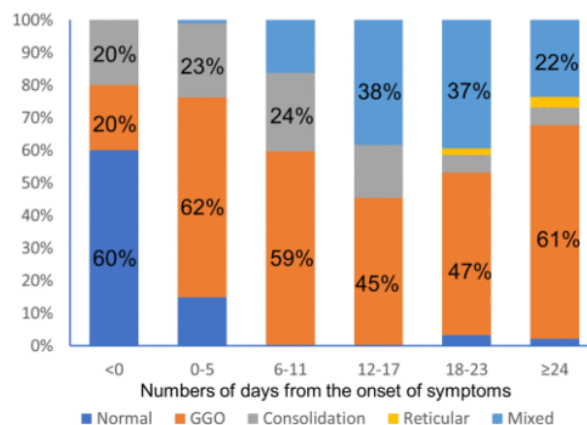


Fuente: Chung, Bernheim A, Mei X, Zhang N, Huang M, Zeng X, et al. CT Imaging Features of 2019 Novel Coronavirus (2019-nCoV). Radiology. 2020.

Lesiones pulmonares de tipo fibrosis pulmonar y consolidación son hallazgos típicos de la etapa final de la patología, esta última puede servir como un indicador de empeoramiento del cuadro clínico, las lesiones múltiples y el patrón de empedrado loco se puede considerar como un signo de mal estado del paciente, estas lesiones se han hallado en un aproximado del 36% de los pacientes en estado grave (17).

Dong D, y colaboradores (17) realizan un seguimiento a la patología utilizando a la TC como herramienta y presentan sus resultados en torno a la mayor identificación de las lesiones en las imágenes en relación a los días que este cursando la infección, dato a resaltar es que en un rango del 60% al 93% existe la manifestación de una lesión incluso antes de que se realice una prueba de laboratorio y que se puede observar ya en la imagen tomográfica, refuerza el por qué la TC presenta una alta sensibilidad y es considerada el estudio imagenológico de elección.

Imagen 4: Cambios de las principales lesiones de TC.



Fuente: Dong D, Tang Z, Wang S, Hui H, Gong L, Lu Y, et al. The Role of Imaging in the Detection and Management of COVID-19: A Review. IEE reviews in biomedical engineering. 2021.

Al realizar un análisis propio de los datos en la imagen 4, se puede observar que antes del inicio de los síntomas un 40% de los pacientes tienen la probabilidad de presentar ya consolidaciones o GGO y esta última es un patrón característico

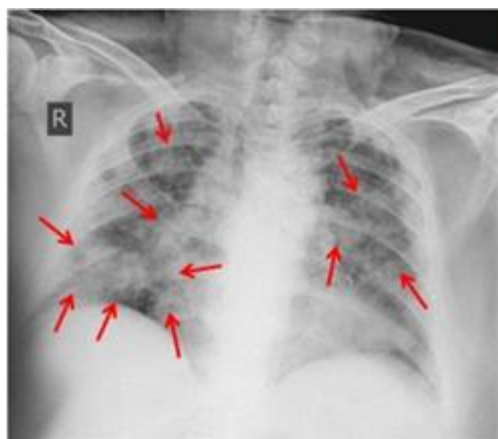
en esta patología puesto que cuando los síntomas persisten las GGO estarán presentes hasta en un 61% de los casos.

2.3. RADIOGRAFÍA DE TÓRAX

El colegio estadounidense de radiología (ACR, siglas en inglés) recomendó usar la radiografía de tórax portátil en casos necesarios para la confirmación de COVID-19 y que pueda ser utilizada más en su seguimiento que como diagnóstico; sin embargo, ha resaltado que la sensibilidad en este equipo portátil solo alcanza un 69%, aunque esto puede variar ya que depende de cómo se haya realizado el estudio y las variables del mismo como por ejemplo el índice de masa corporal de los pacientes del estudio (13) (23).

La radiografía de tórax ofrece menos detalles que la TC, pero da una ventaja ya que son más rápidas de realizar, tienen mayor disponibilidad, esto es una de las razones por las que ha tenido mayor utilidad en la gran mayoría de los países durante la pandemia, para su interpretación se ha usado un sistema de puntuación de 6 puntos y se ha asociado la gravedad del puntaje con los días de infección lo que permite una evaluación crítica de los cambios en la opacidad pulmonar (24).

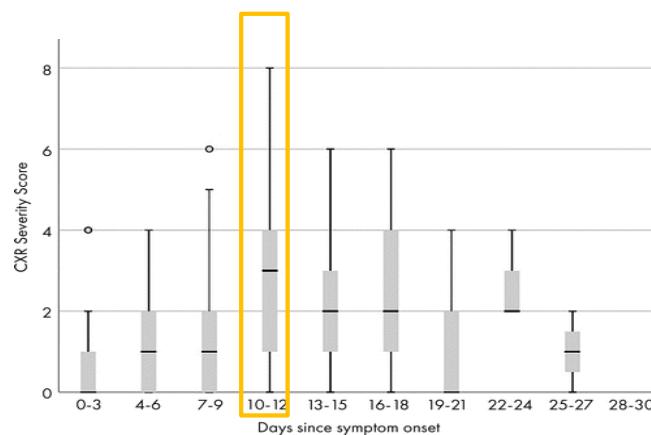
Imagen 5: Opacidad bilateral difusa de vidrio esmerilado con consolidación irregular nodular central y periférica multifocal.



Fuente: Mousa M, Matar M, Al Ajerami Y, Najim A, Abu Shab K, Jaber S, et al. The role of chest X-Ray in monitoring lung changes among COVID-19 patients in Gaza Strip. Open Journal of Medical Imaging. 2021.

Wong H. y colaboradores (23) realizaron un estudio con el fin de describir los hallazgos temporales en la radiografía en comparación con el inicio y el transcurso de los síntomas, en este estudio se incluyó 64 pacientes de 4 hospitales, la puntuación de cada pulmón es de 0 a 4 dependiendo de la extensión de la afectación ya sea en consolidación u opacidades en vidrio esmerilado, se encontró en los resultados realizados como diagnóstico que el 31% fue normal, el 41% se encontró con hallazgos leves de una puntuación de 1 a 2, el 28% demostraba una afectación más extensa, la puntuación de gravedad de la radiografía alcanzó su puntaje máximo a los 10 a 12 días.

Imagen 6: Seguimiento del COVID 19 mediante radiografía de tórax.



Fuente: Wong HY, Lam H, Fong A, Leung S, Chin T, Yen Lo C, et al. Frequency and distribution of chest radiographic findings in patients positive for COVID-19. Radiology. 2020.

En este gráfico analiza las puntuaciones de gravedad de la radiografía de tórax conforme pasan los días, es así como este examen imagenológico se torna en un soporte de gran utilidad en el seguimiento del paciente puesto que se puede relacionar con el comportamiento virológico. En relación a la clínica esto se tiene menos claro, la recomendación es tener la radiografía solo como un complemento de los parámetros clínicos en el transcurso de la enfermedad (23).

2.4. ULTRASONOGRAFIA PULMONAR

La ultrasonografía pulmonar (LUS, siglas en inglés) como un método no invasivo es considerada una herramienta certera además de fácil manipulación que

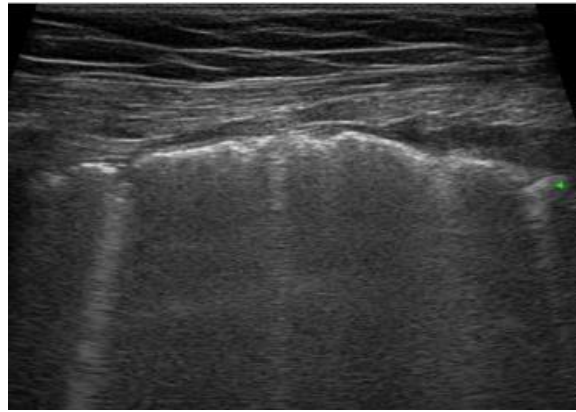
permite al personal realizar la evaluación en tiempo real, muy importante la ACR ha especificado que los equipos portátiles son más fáciles de descontaminar lo que pretende mayores ventajas frente a otros equipos en el diagnóstico y seguimiento del COVID 19 (13).

La sensibilidad de este estudio es tan alta que alcanza el 96%, por mucho tiempo ha sido empleada para identificar enfermedades pulmonares tales como las consolidaciones, síndrome de dificultad respiratoria entre otros, en el SARS-CoV-2 las regiones distales del pulmón fueron los más involucrados las mismas que fueron identificadas de manera precisa mediante la ultrasonografía pulmonar (LUS) (17) (18).

Buda N y colaboradores (25) describen que la sensibilidad y especificidad del LUS es del 78% y 90% respectivamente según la duración de la enfermedad, en el transcurso de la enfermedad encuentran diferentes características como la línea pleural irregular, líneas B multifocales, consolidaciones pequeñas, translobares o multilobulares, al inicio de la enfermedad se observan líneas B y a medida que avanza se aumenta las consolidaciones ya en la fase de cicatrización y mejoramiento de la clínica del paciente estos artefactos desaparecen. Poder observarlo en imagen el proceso de la enfermedad ayuda a orientar al personal médico en la toma de decisiones frente a cada cuadro clínico.

Su estudio se guía en la evaluación y cuantificación del número de líneas B que es considerado como un signo del síndrome intersticial pulmonar y más cuando se halla un aumento de la densidad pulmonar con una disminución del contenido del aire también están las irregularidades pleurales, nódulos o consolidaciones, en la neumonía por COVID 19, frecuentemente la LUS ha identifica un patrón bilateral con múltiples líneas B, engrosamiento de la línea pleural con irregularidades y ocasionalmente consolidaciones subpleurales y derrame pleural, la sensibilidad y la especificidad de esta herramienta imagenológica aumenta a la par con la gravedad de la neumonía por COVID 19 (10) (26).

Imagen 7: Líneas B borrosas.



Fuente: Allilnovi M, Parise A, Giacalone M, Amerio A, Delsante M, Odone A, et al. Lung Ultrasound May Support Diagnosis and Monitoring of COVID-19 Pneumonia. *Ultrasound in medicine and biology*. 2020.

2.5. RESONANCIA MAGNÉTICA

El colegio estadounidense de radiología (ACR) sugiere limitar a la resonancia magnética (RM) ya sea en el diagnóstico o en el seguimiento de la COVID 19 más que por el mismo riesgo de incrementar contagios, el uso de la RM también ha sido reducido por presentar baja densidad de protones de los tejidos parenquimatosos, por un posible uso de artefactos de cardiología, en base a esto la RM pulmonar se ha convertido solo en una alternativa en casos especiales como pacientes embarazadas, niños y aquellos que deben evitar la radiación ionizante o lo que se conoce como pacientes de alto riesgo (21).

Sin embargo, frente a un virus relativamente nuevo y que se expande rápidamente todo el personal de salud estuvo y aún está en desventaja con el tiempo y cualquier hallazgo clínico o imagenológico que suponga ser SARS CoV 2 es de suma importancia, ahora pacientes que se encuentren con una patología que les suponga mayor riesgo son los de más cuidado. Los hallazgos sospechosos que aparecen en una RM son consolidaciones bilaterales, multilobares frecuentemente en las zonas periféricas (27).

Es claro que este estudio imagenológico no forma parte de las herramientas usadas en el diagnóstico ni el seguimiento del paciente COVID, pero el objetivo de analizarlo en esta revisión es recalcar que en el contexto de la pandemia el

personal de salud debe buscar cualquier signo que pueda sugerir ser la infección en todo paciente así este no presente ningún síntoma o refiera no haber tenido un contacto de riesgo.

2.6. TOMOGRAFÍA POR EMISIÓN DE POSITRONES (PET)

La medicina nuclear no tiene un papel claro en la patología COVID 19, mucho menos ha tenido gran relevancia en el diagnóstico y el tratamiento sin embargo antes de la pandemia en enfermedades pulmonares de origen infeccioso e inflamatorio se usaba ampliamente en el seguimiento a la respuesta al tratamiento, la valoración del daño de la afectación pulmonar y en el control de la progresión (28).

Aunque su uso resalta más en la identificación de tumores malignos, hoy en día tienen un papel cada vez más importante en la evaluación de enfermedades pulmonares de origen infecciosos e inflamatorio, según el comportamiento del SARS CoV 2 el cual ha tenido su replicación en ausencia de la manifestación clínica surge la propuesta de usar PET/TC como una posible alternativa para observar infecciones subclínicas en una etapa temprana, en otro contexto mediante este estudio imagenológico se han dado hallazgos pulmonares compatibles con COVID 19 de forma incidental es decir por una indicación oncológica (21) (29).

Se hace énfasis en que el uso de este medio imagenológico no suele emplearse en el diagnóstico de la neumonía aguda, sin embargo, brinda la posibilidad de observar manifestaciones extrapulmonares de la COVID 19 que pudieran existir, hay falta de datos que sustenten el potencial de la PET ahora con F-fluorodesoxiglucosa (F-FDG) su empleo da la opción de calcular la gravedad de la patología, monitorizar y realizar el seguimiento de la repuesta luego del tratamiento (29).

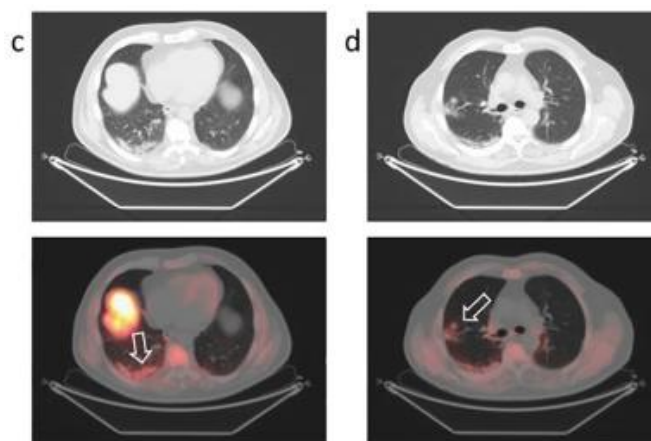
Gran parte de los hallazgos imagenológicos ocurren de forma incidental, entonces tomando en cuenta el impacto de la era de la COVID19 en la salud, todo estudio F-FDG-PET debe direccionar también su análisis a esta patología más aún por las características clínicas atípicas que se han manifestado sobre todo en pacientes inmunocomprometidos (29).

Scarlattei M, et al (30) realizan exámenes F-FDG-PET/TC a 302 pacientes con cáncer de los cuales el 1.6% presentaron hallazgos sospechosos para una infección por SARS CoV 2, solo uno refirió fiebre hace 3 semanas antes del estudio, los demás pacientes no presentaban ningún síntoma. Este estudio demuestra que en un contexto aislado que involucra a pacientes con una patología adyacente, el uso de la PET resulta beneficioso e insta al personal que se encarga del análisis de los resultados en una unidad de salud a tomar interés en observar posibles signos que indiquen una posible infección del virus.

La imagen 5 demuestra un hallazgo incidental en una F-FDG-PET/TC realizada para la estadificación de cáncer de próstata, paciente ha presentado fiebre leve hace 3 semanas, después de las pruebas de laboratorio el paciente dio positivo a COVID 19 (30).

Según lo expuesto también se puede usar las imágenes de F-FDG-PET/TC para identificar las primeras etapas de la enfermedad cuando la clínica es inespecífica y el diagnóstico diferencial se torna en un verdadero desafío, en el otro extremo del tiempo de evolución de la patología se daría un uso para realizar una lectura no invasiva de todo el cuerpo para analizar el daño crónico que el cuerpo ha sufrido, es decir, no hay sustentación válida que permita usar la F-FDG-PET/TC de forma rutinaria pero sí desempeña un papel complementario en el tratamiento y estimación de alcance del daño producido por la infección (28).

Imagen 8: Opacidades periféricas en vidrio esmerilado y consolidaciones con predominio en lóbulo inferior derecho.



Fuente: Scarlattei M, Baldari G, Silva M, Bola S, Sammartano A, Migliari S, et al. Unknown SARS-CoV-2 pneumonia detected by PET/CT in patients with cancer. Tumor. 2020.

Específicamente en el estado post COVID-19 no existe una herramienta imagenológica determinada por lo que según la capacidad de F-FDG-PET para identificar los focos de infección y las áreas de inflamación, además de que la afinidad hacia la F-FDG se eleva cuando hay más citoquinas y factores de crecimiento, esta herramienta se observa prometedora, el contra que presenta en este caso es la insuficiente capacidad de los establecimientos de salud para cubrir toda la demanda (31).

Imagen 9: Comparativa de modalidades de Imagen en el manejo de la COVID-19.

Modalidades de imagen en el manejo de la COVID-19

modalidad de imagen	Indicaciones	Resultados clave	Fortalezas	Limitaciones
Rx de tórax	Evaluación de rutina	Opacidades predominantemente periféricas y parcheadas difusas bilaterales	Evaluación en serie de características destacadas, fácil de realizar; portátil, baja radiación	Puede ser negativo en la etapa inicial/
CT	Línea de base, evaluación de la evolución clínica, secuelas.	opacidades en vidrio deslustrado, consolidativas, bilaterales; patrón de pavimentación loco.	Información estructural óptima.	Información funcional limitada/nula, alta radiación.
PET	Sin uso clínico definido	Captación difusa de FDG	Valoración de la gravedad de la enfermedad.	Estudio más largo y costoso, beneficio adicional limitado.

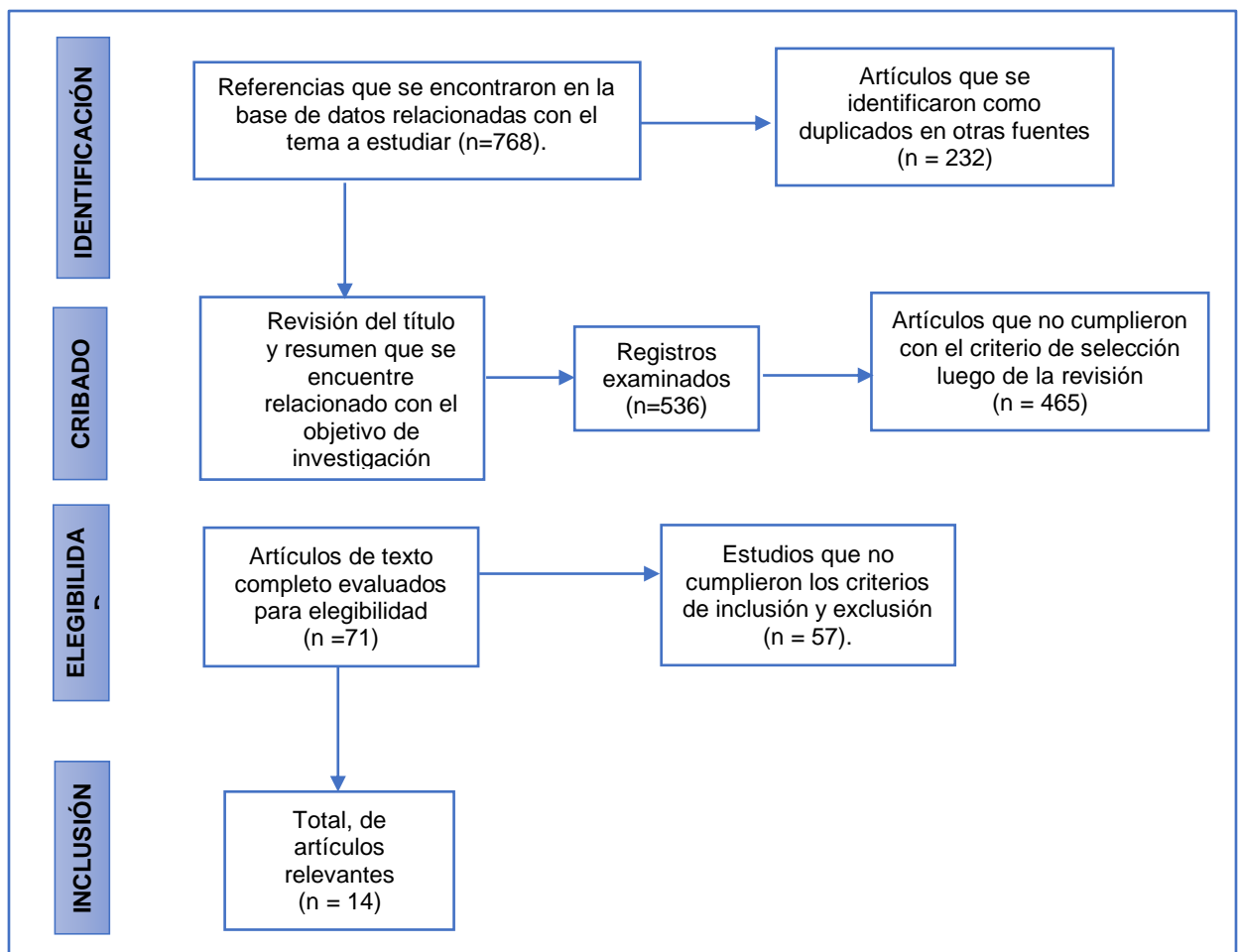
Fuente: Shaikh F, Andersen, Sohail R, Mulero Francisca, Awan O, Dupont-Roettger D, et al. Current Landscape of Imaging and the Potential Role for Artificial Intelligence in the Management of COVID-19. Current problems in diagnostic radiology. 2021.

3. RESULTADOS

3.1. FLUJOGRAMA PRISMA

Para la síntesis de los resultados se tomaron estudios de las bases de datos Pubmed y Science direct, se empleó la combinación de términos ((Images) AND (COVID 19)) AND (monitoring), lo cual dio un resultado de setecientos sesenta y ocho artículos a revisar, luego de eliminar artículos duplicados pasaron al cribado quinientos treinta y seis estudios a los cuales se revisó que el título y el resumen sean acordes al objetivo de investigación y cuatrocientos sesenta y cinco fueron descartados, setenta y un estudios han sido elegidos como idóneos para analizarlos según los criterios de inclusión y exclusión de la metodología de esta investigación, catorce artículos cumplieron con lo indicado.

Imagen 6: Flujograma PRISMA



Elaboración: Evelyn Michelle Quezada Granda

3.2. TABLA DE RESULTADOS

Titulo	Autor, Año de publicación, Cuartil	Tipo de estudio	Muestra	Objetivo	Resultados
Imaging of COVID-19: CT, MRI, and PET	Fields B, et al (21). (2021). Q1.	Revisión sistemática	89 estudios revisados	Resumir los hallazgos característicos asociados a la neumonía por COVID 19	-Hallazgos en la TC son GGO y opacidades reticulares, pero son inespecíficos de la patología. -Los hallazgos incidentales encontrados en la RM tuvieron una sensibilidad 91,7% y especificidad del 100%.
The Role of Imaging Techniques in Management of COVID-19 in China: From diagnosis to Monitoring and follow up.	Jiang Z, et al (20). (2020). Q2.	Revisión Sistemática	69 estudios revisados	Revisar varias modalidades de imágenes usadas en el diagnóstico y tratamiento de COVID 19.	-Herramientas de mayor estudio: RX de tórax, TC, LUS, PET. -Sensibilidad y especificidad de la TC para detectar COVID 19 es del 67–98% y del 24–94% respectivamente. -La LUS en el diagnóstico de lesiones pulmonares leves, moderadas y graves presento una sensibilidad 68.8 % - 77.8% y una especificidad de 85.7% - 76.2%.
Clinical and High-Resolution CT Features of the COVID-19 Infection: Comparison of the Initial and Follow-up Changes	Xiong Y, et al. (2020) (4). Q1.	Estudio retrospectivo	42 pacientes con diagnóstico confirmado de COVID 19.	Determinar relación de la TC y los parámetros clínicos.	-En el pulmón se evidencia mayor afectación en lóbulos inferiores en especial el izquierdo. -En las primeras etapas de la infección se observaba en la imagen infiltración en vidrio esmerilado, consolidación y engrosamiento intersticial.

					-El 83% de los pacientes tuvieron una progresión en el compromiso de las opacificaciones al par de la clínica.
Sensitivity and specificity of chest computed tomography scan based on RT-PCR in COVID-19 diagnosis	Mirahmadizadeh A, et al (5). (2021). Q3.	Estudio transversal	54 pacientes sospechosos de COVID 19	Evaluar la sensibilidad y especificidad de la TC en relación a la RT-PCR	-Sensibilidad y especificidad de la opacidad en vidrio esmerilado en la TC es de 67,9% y 53,8% respectivamente. -Sensibilidad y especificidad de las consolidaciones en la TC es de 35,7% y 65,4%.
Sensitivity of chest CT for COVID-19: Comparison to RT-PCR	Fang Y, et al (19). (2020). Q1.	Estudio retrospectivo	51 pacientes sin diagnóstico.	Comparar la sensibilidad de la TC con la RT-PCR.	-La sensibilidad de la TC de 98% frente a la sensibilidad de la RT-PCR que es del 71%. -El estudio respalda el uso de la TC de preferencia en pacientes que presenten características clínicas y epidemiológicas.
Frequency and distribution of chest radiographic findings in patients positive for COVID-19	Wong H, et al. (2020) (23). Q1.	Estudio retrospectivo	64 pacientes con diagnóstico de COVID 19 mediante RT-PCR	Describir el curso y la gravedad de los hallazgos encontrados en la radiografía de tórax y correlacionar con la RT-PCR	-La radiografía de tórax en el inicio demostró una sensibilidad del 69% en comparación con la RT-PCR que presenta una sensibilidad del 91%. -La gravedad de los hallazgos imagenológicos se encuentran a los 10 a 12 días de presentar los síntomas.
The role of chest X-Ray in monitoring lung changes among COVID-19 patients in Gaza Strip	Mousa M, et al (24). (2021).	Estudio retrospectivo	136 pacientes con COVID 19 confirmado	Monitorear los cambios radiológicos pulmonares	-El 40,4% de la muestra de estudio presento cambios radiológicos positivos en una semana de seguimiento. -La opacidad en vidrio esmerilado es el hallazgo más frecuente en la RX en un 33,8%.

					-Las consolidaciones se encuentran en un 16,2% en la primera radiografía del paciente.
Lung Ultrasound May Support Diagnosis and Monitoring of COVID-19 Pneumonia	Allinovi M, et al (10). (2020). Q1	Revisión Sistemática	89 estudios revisados	Describir el papel de la LUS en el diagnóstico y seguimiento del COVID 19	-Tiene una precisión con el SDRA fue del 93%, para las consolidaciones del 97%. -En las etapas iniciales de la infección el principal hallazgo son las líneas B focales, importantes a la hora del diagnóstico.
Point-of-care Lung Ultrasound Is More Sensitive than Chest Radiograph for Evaluation of COVID-19	Pare J, et al (13). (2020). Q1	Revisión Sistemática	304 estudios de ultrasonido	Determinar si la LUS es más sensible frente a la RX de tórax	-La LUS supera a la radiografía de tórax en su capacidad para detectar anomalías pulmonares en la infección del SARS CoV 2. -La sensibilidad y la especificidad de la LUS con el patrón de las líneas B es de 88,9% y 56,3% respectivamente.
Lung ultrasound in the diagnosis of COVID-19 infection - A case series and review of the literature	Buda N, et al (25). (2020). Q2	Revisión Sistemática	35 estudios revisados	Determinar el uso de la LUS en el diagnóstico de cabecera del COVID 19	-El uso de la LUS puede convertirse en una herramienta ideal, permite realizarlo al lado de la cama del paciente ya sea en el diagnóstico o en su seguimiento. -No hay exposición a los rayos x, tiene bajo costo, es el más útil en las unidades de cuidados intensivos.
MRI appearance of COVID-19 infection	Langenbach M, et al (27). (2020). Q2	Revisión Sistemática	4 estudios revisados	Monitorear imágenes pulmonares	-Se ha identificado en la RM infiltraciones pulmonares focales multilobares bilaterales. -Se realizan hallazgos incidentales en pacientes que se realizan el examen por otras patologías.
Coronavirus Disease 2019 (COVID-19) in Molecular Imaging: A Systematic Review of Incidental Detection of	Rafiee F, et al (29). (2021). Q1	Revisión Sistemática	30 estudios revisados	Revisar hallazgos de PET en COVID 19	-La PET se ha utilizado para evaluar la gravedad de la enfermedad y monitorear su progresión.

SARS-CoV-2 Pneumonia on PET Studies					-No se utiliza para el diagnóstico, pero parece ser que se convertirá en una herramienta exacta para el seguimiento de la infección. -Ha identificado COVID 19 en imágenes realizadas con otras indicaciones clínicas.
Unknown SARS-CoV-2 pneumonia detected by PET/CT in patients with cancer	Scarlattei M, et al (30). (2020). Q3	Estudio de serie de casos	5 pacientes con infección por SARS CoV 2	Identificar lesiones pulmonares incidentales en pacientes inmunosuprimidos (cáncer)	-Los radiofármacos como la F-FDG son absorbidos fácilmente por el virus SARS CoV 2 en especial cuando hay afectación ganglionar. -La PET/TC puede identificar lesiones pulmonares del SARS CoV 2 aun cuando han desaparecido los síntomas y las pruebas de hisopado han salido negativas.
Lung ultrasound in the monitoring of COVID-19 infection	Tung Y (26). (2020). Q3	Estudio de caso clínico	Paciente de 35 año con infección por SARS CoV 2	Describir hallazgos ecográficos secuenciales asociado a COVID 19	-Identificación al 2 día de síntomas, derrame pleural en los lóbulos inferiores. -Día 4 empeoramiento de síntomas clínicos y aparición de consolidaciones subpleurales en la LUS. -Día 13 mejoro síntomas clínicos y el derrame pleural se resolvió en la LUS y también se vio disminución gradual de las consolidaciones hasta casi desaparecer.

Elaboración: Evelyn Michelle Quezada Granda

Según el análisis de algunos artículos los estudios imagenológicos que mayormente se han utilizado tanto en el diagnóstico como el seguimiento son la radiografía de tórax, tomografía computarizada y la ultrasonografía pulmonar, esta última en la actualidad se ha convertido en el foco de atención por parte del personal de salud por su factibilidad, sensibilidad y especificidad en el medio hospitalario y también en el ambulatorio (20) (21). Por ser un estudio con alta sensibilidad con gran capacidad para identificar las lesiones pulmonares, la tomografía computarizada se ha considerado como el estudio imagenológico de preferencia (4).

El órgano diana de la infección por SARS CoV 2 es el pulmón, presenta un patrón bilateral en la mayoría de los casos además de una distribución periférica, en la radiografía de tórax como en la tomografía las consolidaciones y las opacidades en vidrio esmerilado son las lesiones pulmonares que predominan (5) (23). Cuando la clínica del paciente persiste o presenta complicaciones las opacidades en vidrio esmerilado se presentan hasta en un 61% de los casos, así mismo se reporta mayor compromiso pulmonar en las imágenes a los 10 – 12 días de la infección (17) (23).

La radiografía de tórax ha presentado una sensibilidad del 69% y las opacidades en vidrio esmerilado han sido el hallazgo pulmonar más frecuente en estudio imagenológico con un 33,8% (23) (24). Jian et al (20) señala una sensibilidad y especificidad del 67 – 98% y del 24 - 94% para la tomografía, Fang et al (19) realizan una comparación frente a la RT-PCR y la sensibilidad de la tomografía para el diagnóstico es del 98%.

La ultrasonografía pulmonar demuestra un 88,9% de sensibilidad y un 56,3% de especificidad en el seguimiento (13). Se ha demostrado que la LUS tiene una precisión en el SDRA del 93% de sensibilidad y el hallazgo inicial son las líneas B focales (10). Según las investigaciones se ha demostrado que la ultrasonografía puede convertirse en una herramienta ideal ya sea en el diagnóstico o en su seguimiento ya que permite realizarlo al lado de la cama del paciente, no hay exposición a rayos x, tiene un bajo costo y es el más útil en la UCI (25). Así mismo este estudio se está posicionando como un examen de gran

potencial porque en el seguimiento se ha evidenciado que los signos clínicos del paciente se han dado simultáneamente con los hallazgos observados progresivamente en la LUS (26).

La resonancia magnética y la tomografía por emisión de positrones no son de uso común, se utilizan en casos sumamente especiales, sin embargo, son de importante utilidad para identificar hallazgos en los cuales se detecta incidentalmente la infección por COVID 19 en pacientes inmunodeprimidos como pacientes con cáncer en los cuales poder identificar esta patología nos trae un beneficio muy grande incluso en pacientes asintomáticos ya que de esta forma podemos empezar un tratamiento oportuno en estos pacientes que son tan vulnerables (27) (29).

En la RM se ha identificado infiltraciones pulmonares focales multilobares bilaterales y en sus hallazgos incidentales se pudo ver una sensibilidad 91,7% y especificidad del 100% (21). En la PET TAC no se encontró datos específicos en cuanto a la sensibilidad y especificidad, pero ha sido útil para el seguimiento y puede identificar lesiones pulmonares del SARS CoV 2 aun cuando han desaparecido los síntomas y las pruebas de hisopado han salido negativas. Estos dos estudios permiten visibilizar una afectación de todo el organismo pero su uso se limita por su alto costo, dificultad de movilización, limpieza de equipos, entre otros (29) (30).

4. DISCUSIÓN

Desde la aparición de la COVID 19 se han generado grandes desafíos en el ámbito médico para la prevención, diagnóstico, tratamiento y seguimiento de esta patología, cantidad de medidas propuestas hasta llegar a la adecuada y un punto importante a considerar fue la capacidad de los establecimientos de salud que se vio desafiada ante la gran demanda, pese a que ya existía se resaltó el reto del factor económico sobre todo en países que aún se encuentran en vías de desarrollo, era y es necesario usar métodos diagnósticos que sean certeros y ayuden a salvaguardar recursos, entonces aparecieron recomendaciones

desde el epicentro de la pandemia para usar las herramientas imagenológicas como medios diagnósticos que según la literatura y el empirismo dieron buenos resultados pero se encontraron con diferentes criterios dentro del contexto del país, surgieron varias interrogantes que engloban temas desde el sistema de salud hasta las diferentes características de la sociedad (5) (8).

Tanto en los países de Europa como en Hong Kong se considera a los estudios imagenológicos como cruciales sin embargo hay diferentes enfoques puesto que en el país asiático se recomienda su uso en el diagnóstico de pacientes asintomáticos, no así los europeos sugieren que daría mejores resultados durante el seguimiento de la patología (2) (3). Larici A, et al (2) recalca que las imágenes de tórax deben ser empleadas solo en casos sintomáticos o cuando haya falta de disponibilidad de las pruebas PCR, los casos sean altamente sospechosos según su clínica y epidemiología basándose en lo expuesto por la OMS.

Kanne J, et al (12) expone también las diferentes recomendaciones, China opto por el diagnóstico mediante imágenes como rutina muy diferente en comparación con la sociedad Fleischner de origen estadounidense que recomendó no hacerlo de forma rutinaria en pacientes asintomáticos, en quienes se encuentren intubados pero estables.

De cualquier forma, es indispensable que el personal de salud pueda identificar y estratificar la COVID 19 en base a imágenes radiológicas. Fields B et al (21) analiza a la RX, TC y la PET como los más utilizados dejando un papel limitado a la TC y la PET. Jiang Z, et al (20) un estudio de origen chino agrega a estos exámenes a la LUS y caracteriza a este examen como el más usado en la práctica clínica en específico para el seguimiento, en pacientes críticos y sin sobreexponer a la radiación ya que tiene la capacidad de proporcionar exámenes de forma sistemática y de varios órganos, en esta investigación se dejó a la RX como un examen limitado a la hora del diagnóstico ya que en la etapa temprana de la infección este examen no demostró ninguna anomalía.

Los estudios imagenológicos de mayor beneficio fueron la RX, TC, PET, LUS; se hace énfasis en la diferencia según el origen, pese a que la TC ha sido

considerada el examen estándar para la identificación del COVID 19 por múltiples razones, la RX ha sido la más utilizada en el contexto americano a diferencia de la república popular China (20) (21). Estudios de imagen como la RM también se han investigado pero su papel se limita exactamente a hallazgos incidentales en pacientes con otras patologías de base y en casos de embarazos o niños a los que por algún motivo en particular no se puedan usar otras herramientas imagenológicas como la LUS (27).

Los hallazgos imagenológicos permiten, confirmar el diagnóstico, valorar cambios que sugieran mayor gravedad para según eso dirigir el tratamiento y evaluar un pronóstico, las GGO se presentan en un 76% en el inicio de la infección mientras que las consolidaciones en un 55% alcanzando hasta el 81%, estas progresiones se dieron en la etapa temprana (4). La característica principal en la radiografía de tórax son las consolidaciones mientras en la TC son las GGO, la gravedad de estos hallazgos alcanzo punto máximo entre los 10 – 12 días desde la aparición de los síntomas (23). Los patrones de la LUS se caracterizan por líneas B múltiples, engrosamiento de la línea pleural, menos frecuente consolidaciones subpleurales y derrame pleural por lo regular esto se correlaciona con el nivel del daño pulmonar y también con los hallazgos en la TC (10).

Tung Y (26) presenta un caso clínico de un paciente de 35 años y en el cual se realizó seguimiento usando LUS en donde se identificaron consolidaciones subpleurales antes que los síntomas se agravaran, lo cual dio una alerta al personal de salud. Esto destaca la eficiencia de este examen imagenológico, como también da lugar a realizar mayor enfoque en esta herramienta que se asegura como una excelente opción para el diagnóstico y seguimiento, varios autores concuerdan con este apartado (13) (25) (30).

Los patrones imagenológicos encontrados durante la investigación no varían según la región o características de la población, esto permite generalizar la información y guiarse en distintas literaturas, el medio imagenológico más usado sí que varía especialmente en países asiáticos frente a los europeos y americanos.

Jiang Z, et al (20) realizan su investigación en la provincia de Zhejiang, en este estudio la TC presenta una sensibilidad para identificar COVID 19 que varía desde 67 al 98% y la especificidad del 24 al 94% pero cuando se trata de diagnosticar casos graves-críticos alcanza el 82,6% y el 100% respectivamente, la LUS demostró una sensibilidad y especificidad en el diagnóstico con rangos desde el 68,8% al 100% y 85,7% al 92,9%. La sensibilidad de la RX de tórax es del 69% en el seguimiento de la patología (23).

Mirahmadizadeh, et al (5) expone un artículo desarrollado en Irán y señala que la sensibilidad de la TC es del 78,6% y especificidad del 42,3%, según el patrón también se han presentado diferencias es así que las GGO tienen según este estudio una sensibilidad y especificidad del 67,9 % y del 53,8% mientras que las consolidaciones demuestran un porcentaje del 35,7% y 65,4% respectivamente. Se puede observar con estos dos autores como los datos varían, aunque en este caso se puede considerar el diferente tamaño de la muestra, entre otros factores.

5. FINANCIAMIENTO

La presente revisión bibliográfica fue autofinanciada en su totalidad

6. LIMITACIONES

Toda investigación nace de una necesidad dentro del contexto del investigador por esta razón es indispensable contar con literatura actualizada del lugar, sin embargo, se dispone de una amplia cantidad de investigaciones en torno al tema de la presente revisión bibliográfica pero alrededor del mundo más en el país esto está limitado, por lo que la comparación a detalle se puede realizar en relación a continentes, mas no de forma local con datos encontrados en la población ecuatoriana que permita exponer limitaciones, fortalezas u otras características.

7. CONCLUSIONES

Esta revisión bibliográfica se ha enfocado en identificar las herramientas imagenológicas que mayormente se han usado durante la pandemia por COVID 19, la TC es la que se ha considerado el Gold Standard tanto para el diagnóstico como el seguimiento de esta patología, presenta una sensibilidad y especificidad alta, aunque varían los datos según diferentes investigaciones.

Sin embargo, luego de analizar la información encontrada se puede asegurar que el estudio imagenológico que más se ha empleado durante la pandemia es la RX de tórax pese a que la sensibilidad es menor ya que dentro de los primeros días de la infección no muestra anomalías, se han considerado factores como el riesgo de mayor propagación del virus, traslado de pacientes sobre todo críticos, falta de disponibilidad de los equipos en las áreas de emergencia y también el factor económico.

La alta demanda del uso de la TC no se podría sobrellevar en los establecimientos de salud a nivel de países de primer orden peor aún en países con ingresos reducidos, aparecen también en este enfrentamiento contra el virus y trabajo multidisciplinario herramientas como la LUS que si bien su uso ha sido definido como eficiente a la hora de diagnosticar y seguir patologías pulmonares no es común emplearlo, en la pandemia esta herramienta se presenta como de fácil manipulación, traspotación y no hay exposición a radiación, con una sensibilidad buena para identificar lesiones pulmonares provocados por el SARS CoV 2 incluso para realizar seguimientos en pacientes no hospitalizados.

La PET/TC también está como un método imagenológico empleado durante la pandemia, pero su uso está muy limitado y los hallazgos encontrados en relación al COVID 19 han sido de forma incidental en pacientes que se realizaban el examen por causas diferentes, esto lleva a un dato interesante, el personal de salud debe conocer las lesiones que son frecuentes en la infección para no dejar pasar por alto a algunos asintomáticos.

8. RECOMENDACIONES

Una sugerencia es dar un mayor enfoque en las investigaciones dentro de la población local para poder actualizar datos tanto epidemiológicos como clínicos y de esta manera estar a la vanguardia de las recomendaciones de otros países y poder brindar una mejor calidad en la atención de los establecimientos de salud considerando todos los ejes posibles que forman el contexto de la sociedad.

9. BIBLIOGRAFÍA

1. Seyed E, Riahi N, Nikzad H, Azadbakht J, Hassani H, Haddad H. The novel coronavirus Disease-2019 (COVID-19): Mechanism of action, detection and recent therapeutic strategies. *Virology*. 2020; 551: 1-9.
2. Larici A, Cicchetti G, Marano, Merlino B, Elia L, Calandriello L, et al. Multimodality imaging of COVID-19 pneumonia: from diagnosis to follow-up. A comprehensive review. *European Journal of Radiology*. 2020; 131: 1-17.
3. Chan J, Kwok K, Ma, Wong Y. Radiology and COVID-19. *Hong Kong Medical Journal*. 2020; 26(4): 286-288.
4. Xiong Y, Sun D, Liu Y, Fan Y, Zhao L, Li X, et al. Clinical and High-Resolution CT Features of the COVID-19 Infection: Comparison of the Initial and Follow-up Changes. *Investigative Radiology*. 2020; 55(6): 332-339.
5. Mirahmadizadeh A, Pourmontaseri Z, Afrashteh S, Hosseinzadeh M, Karimi J, Sharafi M. Sensitivity and specificity of chest computed tomography scan based on RT-PCR in COVID-19 diagnosis. *Polish Journal of Radiology*. 2021; 86: 74-7.
6. Zhuang Y, Rahman F, Wen Y, Pokojovy M, McCaffrey P. An interpretable multi-task system for clinically applicable COVID-19 diagnosis using CXR. *Journal of X-ray science and technology*. 2022; 31: 1-16.
7. Simpson S, Kay F, Abbara S, Bhalla S, Chung J, Chung M. Radiological Society of North America Expert Consensus Statement on Reporting Chest CT Findings Related to COVID-19. Endorsed by the Society of Thoracic Radiology, the American College of Radiology, and RSNA. *Journal Thorac imaging*. 2020; 35(4): 219-27.
8. Carrillo D, Lozano A, Salas R, Maldonado D. Diagnostic performance of chest computed tomography in the first 422 patients with clinical suspicion of COVID 19. *Federacion Ecuatoriana de Radiologia*. 2021; 14(2): 7-17.

9. Rubin G, Ryerson C, Haramati L, Sverzellati N. The Role of Chest Imaging in Patient Management During the COVID-19 Pandemic: A Multinational Consensus Statement From the Fleischner Society. *Chest*. 2020; 158(1): 106-16.
10. Allilnovi M, Parise A, Giacalone M, Amerio A, Delsante M, Odone A, et al. Lung Ultrasound May Support Diagnosis and Monitoring of COVID-19 Pneumonia. *Ultrasound in medicine and biology*. 2020; 46(11): 2908-17.
11. Cosmacini P. Radiología de guerra en Chenonceau. *Revista argentina de radiología*. 2017; 81(2): 146-53.
12. Kanne J, Bai H, Bernheim A, Chung M, Haramati L, Kallmes D, et al. COVID-19 Imaging: What We Know Now and What Remains Unknown. *Radiology*. 2021; 299(3): 262-79.
13. Pare J, Camelo I, Mayo K, Leo M, Dugas J, Nelson K, et al. Point-of-care Lung Ultrasound Is More Sensitive than Chest Radiograph for Evaluation of COVID-19. *Western journal of emergency medicine*. 2020; 21(4): 771-78.
14. Yokoo, Bueno da Silva M, Amaral A, Ururahy E, Minaif K, Gomes M, et al. Quality and safety innovations in the Radiology Department during the COVID-19 pandemic: a Latin American experience. *Einstein (Sao Paulo)*. 2020; 18: 1-7.
15. Yang W, Sirajuddin A, Zhang X, Liu G, Teng Z, Zhao S, et al. The role of imaging in 2019 novel coronavirus pneumonia (COVID-19). *European Radiology*. 2020; 30(9): 4874-82.
16. Shaikh F, Andersen, Sohail R, Mulero Francisca, Awan O, Dupont-Roettger D, et al. Current Landscape of Imaging and the Potential Role for Artificial Intelligence in the Management of COVID-19. *Current problems in diagnostic radiology*. 2021; 50(3): 430-35.
17. Dong D, Tang Z, Wang S, Hui H, Gong L, Lu Y, et al. The Role of Imaging in the Detection and Management of COVID-19: A Review. *IEE reviews in biomedical engineering*. 2021; 14: 16-29.

18. Shang, Huang C, Yan W, Chen , Cao J, Zhang Y, et al. Performance of a computer aided diagnosis system for SARS-CoV-2 pneumonia based on ultrasound images. *European Journal of Radiology*. 2022; 146: 1-11.
19. Fang Y, Zhang H, Xie J, Lin M, Ying L, Pang P, et al. Sensitivity of chest CT for COVID-19: Comparison to RT-PCR. *Radiology*. 2020; 296(2): 115-17.
20. Jiang, He C, Wang Dq, Shen H, Sun J, Gan W, et al. The Role of Imaging Techniques in Management of COVID-19 in China: From Diagnosis to Monitoring and Follow-Up. *Medical Science Monitor*. 2020; 26: 1-10.
21. Fields, Demirjian N, Dadgar H, Gholamrezanezhad A. Imaging of COVID 19: CT, MRI and PET. *Seminars Nuclear medicine*. 2021; 51(4): 312-20.
22. Chung, Bernheim A, Mei X, Zhang N, Huang M, Zeng X, et al. CT Imaging Features of 2019 Novel Coronavirus (2019-nCoV). *Radiology*. 2020; 295(1): 202-7.
23. Wong HY, Lam H, Fong, Leung S, Chin T, Yen Lo C, et al. Frequency and distribution of chest radiographic findings in patients positive for COVID-19. *Radiology*. 2020; 296(2): 72-78.
24. Mousa M, Matar M, Al Ajerami Y, Naijm A, Abu Shab K, Jaber S, et al. The role of chest X-Ray in monitoring lung changes among COVID-19 patients in Gaza Strip. *Open Journal of Medical Imaging*. 2021; 11(2): 29-47.
25. Buda N, Segura-Grau E, Cylwik J, Welnicki M. Lung ultrasound in the diagnosis of COVID-19 infection - A case series and review of the literature. *Advances in Medical Sciences*. 2020; 65(2): 378-85.
26. Tung Y. Lung ultrasound in the monitoring of COVID-19 infection. *Clinical medicine (London, England)*. 2020; 20(4): 62-65.
27. Langenbach M, Hokamp N, Persigehl T, Bratke G. MRI appearance of COVID-19 infection. *Diagnostic and Interventional Radiology*. 2020; 26(4): 377-78.

28. Lutje S, Marinova M, Kutting D. Nuclear medicine in SARS-CoV-2 pandemia: 18F-FDG-PET/CT to visualize COVID-19. *Nuklearmedizin*. 2020; 59(3): 276-80.
29. Rafiee F, Keshavarz P, Katal S, Assadi M, Faraz Nejati S, Ebrahimian F, et al. Coronavirus Disease 2019 (COVID-19) in Molecular Imaging: A Systematic Review of Incidental Detection of SARS-CoV-2 Pneumonia on PET Studies. *Seminars in nuclear medicine*. 2021; 51(2): 178-91.
30. Scarlattei M, Baldari G, Silva M, Bola S, Sammartano A, Migliari S, et al. Unknown SARS-CoV-2 pneumonia detected by PET/CT in patients with cancer. *Tumori*. 2020; 106(4): 325-32.
31. Rodriguez A, Ruiz S, Hernandez L, Pintos I, Aguado s, Salas C. 18 F-FDG-PET/CT in SARS-CoV-2 infection and its sequelae. *Revista española de medicina nuclear e imagen molecular*. 2021; 40(5): 299-309.

10. ANEXOS

Tabla 2: Características de las revistas usadas para la revisión bibliográfica

	REVISTAS	PAÍS	CUARTILES	# De referencia
1.	Virology	Estados Unidos	Q2	1
2.	European Journal of Radiology	Irlanda	Q1	2, 18
3.	Hong Kong Medical Journal	China	Q3	3
4.	Investigative Radiology	Estados Unidos	Q1	4
5.	Journal of Thoracic imaging	Estados Unidos	Q1	7
6.	Journal of X-ray science and technology	Países Bajos	Q2	6
7.	Polish Journal of Radiology	Polonia	Q3	5
8.	Chest	Estados Unidos	Q1	9
9.	Ultrasound in medicine and biology	Estados Unidos	Q1	10
10.	Radiology	Estados Unidos	Q1	12, 19, 22, 23
11.	Western journal of emergency medicine	Estados Unidos	Q1	13
12.	Einstein (Sao Paulo)	Brasil	Q3	14
13.	European Radiology	Alemania	Q1	15
14.	Current problems in diagnostic radiology	Estados Unidos	Q3	16
15.	IEE reviews in biomedical engineering	Estados Unidos	Q1	17
16.	Medical Science Monitor	Estados Unidos	Q2	20
17.	Seminars Nuclear medicine	Reino Unido	Q1	21, 29
18.	Advances in Medical Sciences	Países Bajos	Q2	25
19.	Clinical medicine	Reino Unido	Q2	26

20.	Diagnostic and Interventional Radiology	Turquia	Q2	27
21.	Nuklearmedizin	Alemania	Q3	28
22.	Tumori	Italia	Q3	30
23.	Revista española de medicina nuclear e imagen molecular	España	Q3	31

Elaboración: Evelyn Michelle Quezada Granda

Tabla 3: Abreviaturas

ABREVIATURAS	
OMS	Organización Mundial de la Salud
PCR	Reacción en cadena de la polimerasa
LDH	Lactato deshidrogenasa
GGO	Opacidades en vidrio esmerilado
TC	Tomografía
ACR	Colegio estadounidense de radiología
LUS	Ultrasonografía pulmonar
RM	Resonancia magnética
PET	Tomografía por emisión de positrones
F-FDG	F - fluorodesoxiglucosa

Elaboración: Evelyn Michelle Quezada Granda

AUTORIZACIÓN DE PUBLICACIÓN EN EL REPOSITORIO INSTITUCIONAL

Evelyn Michelle Quezada Granda portador(a) de la cédula de ciudadanía N° **0704637495**. En calidad de autor/a y titular de los derechos patrimoniales del trabajo de titulación **“SENSIBILIDAD Y ESPECIFICIDAD DE LOS ESTUDIOS IMAGENOLÓGICOS UTILIZADOS EN EL DIAGNÓSTICO Y SEGUIMIENTO DE PACIENTES COVID-19”** de conformidad a lo establecido en el artículo 114 Código Orgánico de la Economía Social de los Conocimientos, Creatividad e Innovación, reconozco a favor de la Universidad Católica de Cuenca una licencia gratuita, intransferible y no exclusiva para el uso no comercial de la obra, con fines estrictamente académicos y no comerciales. Autorizo además a la Universidad Católica de Cuenca, para que realice la publicación de éste trabajo de titulación en el Repositorio Institucional de conformidad a lo dispuesto en el artículo 144 de la Ley Orgánica de Educación Superior.

Cuenca, 10 de agosto de 2022



.....
Evelyn Michelle Quezada Granda

C.I. 0704637495