



UNIVERSIDAD  
CATÓLICA  
DE CUENCA

**UNIVERSIDAD CATÓLICA DE CUENCA**

*Comunidad Educativa al Servicio del Pueblo*

**UNIDAD ACADÉMICA DE SALUD Y BIENESTAR**

**CARRERA DE ODONTOLOGÍA**

ENDODONCIA REGENERATIVA MEDIANTE EL USO DE  
CONCENTRADOS AUTÓLOGOS: UNA REVISIÓN BIBLIOGRÁFICA  
**PROYECTO DE TITULACIÓN PREVIO A LA OBTENCIÓN DEL  
TÍTULO DE ODONTÓLOGO**

**AUTOR: KATTY MARELYS UNUZUNGO ALVARADO**

**DIRECTOR: OD. ESP. DIANA PATRICIA ALVAREZ ALVAREZ**

**CUENCA - ECUADOR**

**2025**

**DIOS, PATRIA, CULTURA Y DESARROLLO**



**UNIVERSIDAD CATÓLICA DE CUENCA**

*Comunidad Educativa al Servicio del Pueblo*

**UNIDAD ACADÉMICA DE SALUD Y BIENESTAR**

**CARRERA DE ODONTOLOGÍA**

ENDODONCIA REGENERATIVA MEDIANTE EL USO DE  
CONCENTRADOS AUTÓLOGOS: UNA REVISIÓN BIBLIOGRÁFICA

PROYECTO DE TITULACIÓN PREVIO A LA OBTENCIÓN DEL  
TÍTULO DE ODONTÓLOGO

**AUTOR: KATTY MARELYS UNUZUNGO ALVARADO**

**DIRECTOR: OD. ESP. DIANA PATRICIA ALVAREZ ALVAREZ**

**CUENCA - ECUADOR**

**2025**

**DIOS, PATRIA, CULTURA Y DESARROLLO**

## ***Endodoncia regenerativa mediante el uso de concentrados autólogos: una revisión bibliográfica***

### ***Regenerative Endodontics Using Autologous Concentrates: A Literature Review***

Katty Marelys Unuzungo Alvarado <sup>1a</sup> , Diana Patricia Alvarez Alvarez <sup>1b</sup>

<sup>1</sup> Universidad Católica de Cuenca

<sup>a</sup> Estudiante de pregrado

<sup>b</sup> Especialista en Endodoncia

#### **RESUMEN**

La endodoncia regenerativa es una alternativa terapéutica que permite un continuo desarrollo radicular y cierre apical en dientes con ápices inmaduros, un aspecto fundamental es el uso de un andamio tridimensional. Entre los andamios más utilizados destacan el plasma rico en plaquetas (PRP) y la fibrina rica en plaquetas (PRF), que proporcionan un ambiente óptimo para la regeneración. El PRP, derivado de la sangre del paciente, aporta factores de crecimiento, mientras que PRF permite una liberación prolongada de estos factores. Este estudio se basó en una revisión bibliográfica de artículos indexados en Pubmed y Scopus, publicados entre 2019 y 2024. La literatura revisada señala que los protocolos clínicos suelen realizarse en dos citas, empleando irrigación con hipoclorito de sodio y EDTA, así como el uso de medicación intraconducto con hidróxido de calcio o pasta triantibiótica, en la segunda cita tras la ausencia de sintomatología se colocan los concentrados autólogos. Los estudios analizados muestran una tasa de éxito considerable con respecto al desarrollo radicular y engrosamiento de las paredes dentinarias. La endodoncia regenerativa se presenta como una alternativa con beneficios clínicos significativos. Sin embargo, se requiere de protocolos estandarizados y supone ciertas limitaciones.

**Palabras clave:** Regenerative Endodontics, platelet rich plasma, platelet rich fibrin.

#### **ABSTRACT**

Regenerative endodontics is a therapeutic alternative that allows for continuous root development and apical closure in teeth with immature apices. A fundamental aspect is the use of a three-dimensional scaffold. Among the most commonly used scaffolds are platelet-rich plasma (PRP) and platelet-rich fibrin (PRF), which provide an optimal environment for regeneration. PRP, derived from the patient's blood, provides growth factors, while PRF ensures a prolonged release of these factors. This study was based on a literature review of articles indexed in PubMed and Scopus, published between 2019 and 2024. The reviewed literature indicates that clinical protocols are usually performed in two appointments, employing irrigation with sodium hypochlorite and EDTA, as well as the use of intracanal medication with calcium hydroxide or triple antibiotic paste. In the second appointment, autologous concentrates are applied after the absence of symptoms. The analyzed studies show a high success rate concerning root development and dental wall thickening. Regenerative endodontics emerges as an alternative with significant clinical benefits; however, standardized protocols are required, and it presents certain limitations.

**Keywords:** Regenerative endodontics, platelet-rich plasma, platelet-rich fibrin.

## INTRODUCCIÓN

La persistente prevalencia de caries y traumatismos en dientes jóvenes puede provocar degeneración pulpar, disminución del suministro neurosanguíneo, interrupción del desarrollo radicular, cierre apical incompleto y la posible formación de lesiones periapicales. Es en este tipo de casos cuando entra la endodoncia regenerativa (1).

La Asociación Americana de Endodoncistas define la endodoncia regenerativa como “procedimientos de base biológica diseñados para reemplazar fisiológicamente las estructuras dentales dañadas, incluidas la dentina y las estructuras radiculares, así como las células del complejo pulpa-dentinaria”(2).

La endodoncia regenerativa se aplica especialmente en piezas dentales jóvenes debido a sus paredes dentinarias delgadas y a que naturalmente no presentan un cierre apical completo, dificultando la terapia pulpar convencional (3). Para tratar estas piezas, generalmente se emplea Hidróxido de Calcio ( $\text{Ca}(\text{OH})_2$ ) o MTA (Agregado trióxido mineral) por su eficacia en el control de la infección presente en dichas piezas. Sin embargo, estos dientes siguen siendo muy susceptibles a fracturas, además estos materiales no brindan beneficios como estimular un aumento en el espesor de las paredes del conducto radicular, un desarrollo radicular, el cierre apical y una posible respuesta positiva a pruebas pulpares térmicas o eléctricas (1,4).

A diferencia de la terapia convencional, los procedimientos regenerativos buscan promover el desarrollo radicular, el aumento del grosor de las paredes dentinarias, el cierre apical, así como restaurar el suministro sanguíneo (5). Para que se lleven a cabo las terapias regenerativas en endodoncia es fundamental garantizar la desinfección de los canales radiculares, asegurando la eliminación de microorganismos, así como que se minimice la citotoxicidad hacia las células que se encuentran en el área cercana de la zona periapical para que estas preserven sus cualidades de diferenciación y proliferación (6).

Además, otro aspecto clave en estos procedimientos es el uso de un andamio, una estructura que se coloca en el interior del conducto radicular, esta estructura imita al tejido perdido, este andamio actúa como una guía para la regeneración de dicho tejido, además debe cumplir con otras características como tener compatibilidad biológica, ser biodegradable, que pueda promover una diferenciación celular y que contengan factores de crecimiento. Los andamios más utilizados son estructuras endógenas como el coágulo sanguíneo, y los concentrados de plaquetas autólogas como el plasma rico en plaquetas (PRP) y la fibrina rica en plaquetas (PRF) (7,8). Mediante este proyecto de investigación se busca recopilar información sobre la endodoncia regenerativa mediante el uso de concentrados autólogos.

## METODOLOGÍA

Esta revisión se fundamentó en una exhaustiva búsqueda bibliográfica en revistas científicas, utilizando PubMed y Scopus como principales bases de datos. Se emplearon términos MeSH como “Regenerative Endodontics”, “platelet rich plasma”, “PRP”, “platelet rich fibrin”, “PRF”, aplicando operadores booleanos AND y OR para optimizar la estrategia de búsqueda. (Figura 1)

### Criterios de inclusión y exclusión

#### Criterios de inclusión:

- Artículos publicados entre 2019 y 2024
- Artículos de acceso libre

#### Criterios de exclusión:

- Artículos sobre estudios en animales
- Artículos sobre estudios In Vitro
- Artículos que aborden la regeneración endodóntica mediante el uso de otros andamios.
- Artículos sobre regeneración en otras áreas odontológicas

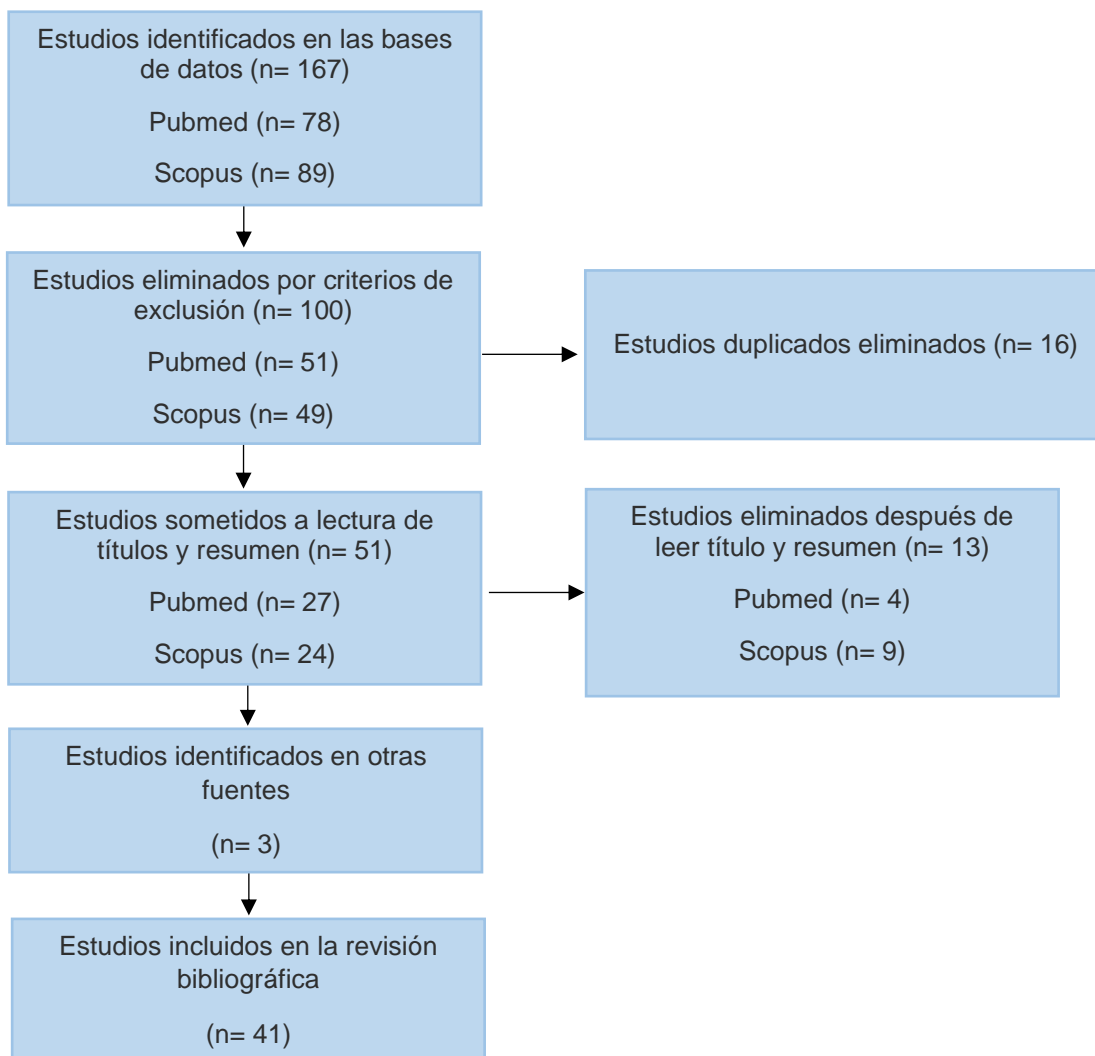


Figura 1. Diagrama de Flujo

## ESTADO DEL ARTE

El tejido pulpar es un tejido conectivo laxo que se encuentra en el interior de los dientes que desempeña funciones esenciales, como la función sensitiva y la de defensa. Cuando tenemos la presencia de caries, los microorganismos invaden los tejidos mineralizados provocando una respuesta inflamatoria en el tejido pulpar, aumentando la presión dentro del conducto, comprimiéndose los vasos sanguíneos y deteniendo el flujo de sangre lo que lleva a la necrosis del tejido. La terapia convencional, que consiste en eliminar el tejido necrótico, desinfectar y rellenar el espacio, ayuda a evitar futuras infecciones, se debe considerar que, al perderse el tejido pulpar, el diente se vuelve más susceptible a fracturas y reinfecciones. Para superar las limitaciones que supone la terapia convencional en la protección y fortalecimiento del diente, ha surgido la endodoncia regenerativa como una alternativa (9).

La endodoncia regenerativa tiene como objetivo estimular el complejo dentinopulpar e inducir la formación radicular con un aumento en la longitud y en el espesor de las paredes dentinarias (4). Inicialmente en el concepto de endodoncia regenerativa se comenzó a hablar sobre la revascularización, este es un procedimiento que busca una curación y reparación del complejo dentinopulpar. La revascularización se realiza usando coágulo de sangre el cual se genera por medio de una sobreinstrumentación de los tejidos periapicales con el objetivo de inducir un sangrado en el conducto radicular (10).

El procedimiento regenerativo en endodoncia tiene tres bases, estos tres principios son: una fuente de células madre, factores de crecimiento, y un andamio tridimensional. Se considera a la papila apical como la fuente de células madre, las cuales son células indiferenciadas. La papila apical está presente en la zona periapical de las raíces dentarias que se encuentran en desarrollo, por ello la importancia de la aplicación terapéutica regenerativa en piezas con ápices inmaduros (4).

Para que estas células puedan diferenciarse, es fundamental la presencia de factores de crecimiento. Estos desempeñan un papel clave, ya que favorecen un entorno propicio para la preservación y proliferación de las células madre, permitiendo así la regeneración tisular (4).

Además de la fuente celular y los factores de crecimiento, otro punto clave es la utilización de un andamio, el cual es una estructura que ayuda a la organización y a la vascularización del tejido celular, es importante que este andamio cree un ambiente similar de las condiciones naturales del conducto radicular para que se dé una diferenciación y proliferación de las células y estas generen una nueva matriz (11).

Existen distintos tipos de andamios que se pueden utilizar en los procedimientos de regeneración pulpar, los tres más mencionados en la literatura son la revascularización con la formación del coágulo de manera natural, el plasma rico en plaquetas (PRP) y la fibrina rica en plaquetas (PRF) (12). La revascularización, como se mencionó anteriormente, fue de los conceptos iniciales cuando comenzó en auge la endodoncia regenerativa, sin embargo, se debe considerar que no en todos los casos se puede producir la formación de un coágulo sanguíneo ya que se puede presentar un insuficiente o inexistente sangrado, además de que los factores de crecimiento presentes son limitados, surgiendo así nuevas opciones de andamios (13).

Se han creado estructuras tridimensionales avanzadas, el (PRP) y la (PRF), que son concentrados de plaquetas autólogas, las cuales ofrecen una mayor concentración de factores de crecimiento y por lo tanto una eficacia optimizada, favoreciendo la regeneración de los tejidos. Estas matrices biológicas, además de ser utilizadas para mejorar el entorno de curación, también potencian la respuesta regenerativa en su aplicación clínica (14). Se los utiliza mediante la colocación en el interior del conducto radicular y el objetivo es el de crear un ambiente con condiciones similares al tejido natural, deben replicar las propiedades físicas, químicas y biológicas de la pulpa, para que se pueda dar una migración, proliferación y diferenciación de células madre con el objetivo de que se dé un engrosamiento de las paredes del conducto radicular, así como que finalice el desarrollo radicular, haciéndolos ideales especialmente para el tratamiento de piezas inmaduras (8).

## **Concentrados de plaquetas autólogas**

El plasma rico en plaquetas (PRP) es un concentrado plaquetario de origen autólogo, es decir, que se deriva de la sangre del paciente y se utiliza como andamio en los procedimientos de endodoncia regenerativa ya que es rico en factores de crecimiento, este libera factores de crecimiento los cuales estimulan a las células indiferenciadas, ayudando a promover la diferenciación celular. Además, contribuye en la producción de colágeno, contiene agentes antiinflamatorios y una gran concentración de plaquetas. Para su preparación es necesario el uso de un anticoagulante, además se requiere de la centrifugación de la sangre y de un activador (5).

La fibrina rica en plaquetas (PRF), es un concentrado de fibrina que posee leucocitos, citocinas y glicoproteínas, además de poseer un gran contenido de factores de crecimiento. Su estructura tridimensional en forma de red, le confiere propiedades elásticas, creando una matriz que aloja tanto a las plaquetas como a los leucocitos, promoviendo la migración celular (5,12). La (PRF) libera factores de crecimiento en un periodo de entre una semana hasta 28 días, esta liberación gradual favorece a una curación constante y acelera el proceso de dentinogénesis ya que estimula los odontoblastos (10,14). Además, el estudio de Singh et al. demostró que la PRF posee actividad antibacteriana (15).

Una de las ventajas que presenta la (PRF) radica en la simplicidad de su obtención. Puesto que no requiere manipulación bioquímica de la sangre ya que no es necesario emplear anticoagulantes ni activadores para su preparación. Este enfoque reduce la complejidad del proceso, haciéndolo más accesible y eficiente (16).

La terapia de endodoncia regenerativa es usada principalmente en aquellas piezas dentales inmaduras que se encuentran en los estadios 7 y 8 de Nola, ya estas piezas presentan un desarrollo radicular incompleto y por lo tanto un ápice inmaduro y las paredes del conducto radicular delgadas (17). Este tipo de tratamiento es ideal en estos casos, pues permite fortalecer el diente al promover el engrosamiento de las paredes dentinarias, aumentando su resistencia. Los pacientes jóvenes que presentan piezas dentales afectadas inmaduras son quienes más se benefician de la terapia regenerativa puesto que esta contribuye a que el desarrollo radicular continúe, se refuercen las paredes dentinarias y por lo tanto las piezas dentales sean menos susceptibles a las fracturas (17,18). En apoyo a esto, el estudio de Markandey et al. (11) informa que el 88% de los dientes tratados con regeneración endodóntica mostraron un desarrollo radicular continuo.

Por otro lado, los dientes permanentes erupcionan a partir de los 6 años, por lo que esta edad se establece como la edad mínima para aplicar la terapia de endodoncia regenerativa, dado que este tratamiento se realiza en dientes permanentes. El uso de la endodoncia regenerativa en dientes con ápices maduros es cuestionable puesto que cuando los dientes permanentes tienen paredes dentinarias suficientemente gruesas, este tratamiento no ofrece beneficios significativos (18).

## **Criterios de selección de casos**

En la terapia de endodoncia regenerativa es fundamental evaluar las condiciones que presentan los pacientes para lograr un tratamiento exitoso. De acuerdo con la Asociación Americana de Endodoncistas los criterios es necesario una selección cuidadosa de los casos, en donde se incluyen piezas dentales con necrosis pulpar y ápice inmaduro, además una parte importante es la colaboración por parte del paciente y/o representante legal en cumplir con el plan de tratamiento y las citas de seguimiento, otro punto a considerar es que los pacientes sometidos a la terapia endodóntica regenerativa no presenten alergias a los distintos medicamentos que se utilizan en el proceso (19).

## **Protocolo clínico**

En términos generales, el procedimiento clínico para la regeneración endodóntica descrito en la literatura analizada se realizó en dos citas. En la primera sesión, se administró anestesia, siendo la lidocaína al 2% con vasoconstrictor (principalmente epinefrina) el anestésico más frecuentemente mencionado. Todos los estudios revisados emplearon aislamiento con dique de goma.

La determinación de la longitud de trabajo se realizó mediante radiografías en varios estudios (11,14,20–22), mientras que en otros se utilizó un localizador apical en combinación con confirmación radiográfica (13,23–26). Algunos artículos reportaron una mínima instrumentación del sistema de conductos radiculares (11,20,23,26–28).

Los conductos fueron irrigados con hipoclorito de sodio (NaOCl), generalmente al 1% (13,20) o al 1.5% (6,11,14,21,23–25,29–31). Después de la irrigación con NaOCl, la mayoría de los estudios indicaron una segunda irrigación con solución salina (11,13,22–24,26,29,30) o EDTA al 17% (21,32). El estudio de Kumar et al. (27) no mencionó el uso de hipoclorito de sodio, refiriéndose solo a la irrigación con solución salina.

En cuanto a la medicación intracanal, la pasta triantibiótica fue la más empleada (13,14,20–22,25–27,29,30,32), aunque algunos estudios optaron por hidróxido de calcio (6,11,24,31). Finalmente, se colocó una restauración provisional para sellar el tratamiento.

En la segunda visita, la mayoría de los artículos señalan un intervalo de 3 a 4 semanas entre citas. Tras verificar la ausencia de sintomatología en las piezas afectadas, se procede a colocar aislamiento absoluto y administrar anestesia, generalmente sin vasoconstrictor, según la mayoría de los estudios. Se realizó un lavado para eliminar la medicación intracanal. La irrigación final del sistema de conductos se efectuó, en la mayoría de los casos, con EDTA al 17% (6,13,20,21,24–26,28–32), y en algunos estudios se completó con una irrigación con solución salina tras el uso del EDTA (23,27).

Se extrajo por vía intravenosa una muestra de sangre del paciente para obtener los concentrados autólogos para el procedimiento regenerativo. El procedimiento para la obtención de (PRF) en la mayoría de los estudios analizados fue el siguiente, la sangre obtenida se centrifugó a 3000 o 3300 rpm durante 10 a 12 minutos (6,11,14,20,22,24,26,27,31). En dos estudios no se menciona el procedimiento específico para la preparación de la PRF (21,27).

Para la obtención de (PRP), las muestras de sangre se recogieron en tubos de ensayo que contenían citrato de sodio al 3,8% como anticoagulante, se utilizaron dos fases de centrifugación para separar el plasma rico en plaquetas del plasma pobre en plaquetas. Una vez aislado el PRP se mezcló con cloruro de calcio al 10 % para activar las plaquetas (11,13,23,25).

Una vez obtenidos los concentrados autólogos, en los estudios que utilizaron PRF, esta se cortó en pequeños fragmentos y se condensó dentro del conducto radicular, ubicándola entre 2 y 3 mm por debajo de la unión amelo cementaria (6,11,14,20–22,28,31). Algunos artículos mencionan que, antes de colocar la PRF, se indujo el sangrado apical para promover la regeneración (24,26,27,29,30).

En cuanto a la colocación del PRP, se utilizó de dos maneras: en algunos estudios se empleó solo (11,25), mientras que en otros se combinó con la inducción de sangrado apical y el uso de una esponja de colágeno estéril, la cual se embebió en PRP antes de introducirla en el conducto (13,23).

En todos los estudios, tras la colocación del andamio (ya sea PRP o PRF), se colocó un tapón de MTA de aproximadamente 3 mm sobre el material regenerativo. Posteriormente, se realizó una restauración definitiva utilizando resina compuesta o ionómero de vidrio, asegurando así el sellado y la protección del tratamiento realizado.

Una parte clave del éxito del tratamiento regenerativo es la correcta desinfección de los conductos radiculares, en un artículo de revisión reciente de Murray (18), menciona que cuando el tratamiento regenerativo en endodoncia no tuvo éxito, se identificó que un porcentaje de los fracasos se debió a la persistencia de una infección.

En su estudio, Nawal et al. (14) menciona que no se observaron complicaciones postoperatorias ni fracaso en el tratamiento. Estos resultados se atribuyen a la aplicación de un protocolo estricto de desinfección, así como a un sellado coronal hermético logrado mediante el uso de MTA y composite.

Por ello, la importancia de emplear medicación intraconducto, como hidróxido de calcio o una pasta antibiótica, que son eficaces para la desinfección del conducto radicular. Además, la irrigación tiene un papel esencial para esto. Es crucial evitar dejar tejido necrótico dentro del conducto, puesto que representa una fuente de infección y, en consecuencia, llevar a una desinfección inadecuada, lo que se podría traducir en un posible fracaso del tratamiento (18).

### **Indicadores del éxito de la terapia regenerativa**

La Asociación Americana de Endodoncista establece que para la evaluación del éxito de la terapia es necesaria la exploración clínica, así como el uso de estudios radiográficos. El objetivo primordial que

se busca con la terapia es la eliminación de cualquier síntoma clínico y promover la curación ósea, lo que indica la ausencia de infección, las lesiones periapicales radiolúcidas se resuelven alrededor de 6 a 12 meses después del tratamiento. Es beneficioso que el tratamiento estimule un engrosamiento de las paredes radiculares y a un aumento de la longitud radicular. Una respuesta positiva a las pruebas pulpares es útil pues nos indica que tenemos un tejido más organizado, sin embargo, tiene una menor relevancia en comparación con los objetivos ya mencionados (19).

En la literatura revisada, se observa que en la mayoría de los casos en los que se utilizaron tanto PRP como PRF, hubo una disminución en el tamaño de las lesiones periapicales. En el estudio llevado a cabo por Markandey et al. (11), en donde se compara el uso de PRP y PRF, se menciona que el PRF presenta una mayor disminución del diámetro apical en comparación con el PRP. En los estudios revisados que utilizaron PRF reportaron un incremento en el desarrollo radicular y en el espesor de la dentina (11,14,20,22–24,27,29,30). Según el estudio de Rizk et al.(32) en el cual en distintos grupos se utilizó PRF y PRP, indicó que el grupo de PRF mostró una mayor decoloración de la corona.

## **DISCUSIÓN**

La endodoncia regenerativa mediante el uso de concentrados autólogos, como el plasma rico en plaquetas y la fibrina rica en plaquetas, representa una alternativa prometedora en la endodoncia moderna, especialmente aplicado a dientes con ápice inmaduro y que han sufrido un proceso de necrosis pulpar. Diversos estudios sostienen la eficacia de la PRF en la curación ósea y por lo tanto la reducción de lesiones periapicales. Joshi et al. (33) concluyeron en su estudio en donde se utilizó una combinación de PRF y MTA que estos aceleraron la curación de lesiones periapicales, lo que dio como resultado una reparación tisular efectiva. De manera similar, un caso clínico presentado por Chakraborty y Rao (22) en el cual se utilizó PRF en un diente necrótico inmaduro con presencia de lesión periapical dio como resultado la maduración del diente en el periodo de un año.

En el análisis realizado por Yang et al. (34) en el cual se compararon distintos andamios como PRP, PRF y coágulo sanguíneo, se concluyó que todos los andamios tuvieron tasas de éxito relativamente similares. Sin embargo, la revisión sistemática de Sabeti et al. (35) destaca que el PRP y el PRF presentan un mayor éxito en cuanto a la curación ósea en comparación con el coágulo sanguíneo, principalmente en los primeros 6 a 12 meses. De la misma manera Metlerska et al. (36) menciona que el uso de PRP y PRF resultaron exitosos en la mayoría de los casos estudiados. Por su parte Panda et al. (37) demostraron que los concentrados autólogos mejoraron de manera significativa el cierre apical en comparación con la revascularización basada únicamente en la inducción del coágulo sanguíneo.

El andamio es un punto clave en la terapia de regeneración endodóntica, pues este influye en la proliferación y diferenciación celular. Pietruszka et al. (38) menciona que la PRF libera factores de crecimiento de manera gradual brindando así un entorno favorable para la regeneración sostenida en el tiempo. En contraste, el PRP, aunque posee una gran cantidad de factores de crecimiento, se liberan de manera rápida y no progresivamente.

Sin embargo, se debe destacar que en la mayoría de los casos analizados no se reporta una respuesta positiva a las pruebas de vitalidad durante el periodo de seguimiento, lo que sugiere que la regeneración completa del complejo dentino-pulpar es un gran desafío. Los resultados clínicos parecen estar más orientados a una reparación que a una regeneración como tal. Sin embargo, al considerarse una respuesta positiva a las pruebas de vitalidad como un objetivo secundario del tratamiento, es posible calificar el uso de concentrados autólogos como exitosos. Aun así, no podemos dejar de plantearnos la pregunta de si el objetivo deseado es la regeneración completa del tejido pulpar o solamente la reparación de la estructura radicular. Esto se refuerza con Minic et al. (39) en su análisis encontraron que, si bien la terapéutica logra la desaparición de la sintomatología, la reparación de la lesión periapical y un aumento del espesor y longitud radicular, la función fisiológica del complejo dentino-pulpar no se restablece completamente.

Riaz y Shah (40) mencionan que, si bien el PRP y PRF estimulan la reparación del tejido, la verdadera naturaleza de estos no está caracterizada. Hacen mención de que el tejido formado es similar al hueso, pero es importante considerar que la mayoría de los procedimientos regenerativos usan MTA, esto sugiere a que los beneficios observados no pueden atribuirse únicamente al uso de concentrados

autólogos. Zbańska et al. (41) subraya que, aunque la regeneración endodóntica es prometedora, aún no existe un protocolo estándar definitivo, esto resalta la necesidad de investigaciones que permitan optimizar las técnicas y evaluar a largo plazo el efecto de los concentrados autólogos en la regeneración tisular.

## **CONCLUSIONES:**

La endodoncia regenerativa mediante el uso de concentrados autólogos, como el plasma rico en plaquetas (PRP) y la fibrina rica en plaquetas (PRF) constituye un progreso significativo a la preservación y restauración de piezas dentales inmaduras afectados por necrosis pulpar, favoreciendo el engrosamiento de las paredes dentinarias y el cierre apical, lo que contribuye a prolongar la vida y funcionalidad de la pieza dental. La aplicación de PRP y PRF se destaca como una alternativa superior debido a que poseen una concentración de factores de crecimiento elevada y su capacidad de regular la respuesta inflamatoria, favoreciendo la regeneración del complejo dentinopulpar.

Los estudios respaldan que el PRF es un andamio eficaz para la regeneración endodóntica, favoreciendo no solo la curación de lesiones periapicales, sino también el crecimiento radicular continuo. El PRF parece ofrecer una ligera ventaja en su uso, debido a su proceso de obtención más sencillo y su capacidad para liberar factores de crecimiento de manera gradual, lo que favorece una curación constante. Además, la simplicidad en su preparación, al no requerir manipulaciones bioquímicas complejas, convierte al PRF en más accesible y eficiente, lo que podría influir al ser elegido en la práctica clínica.

Es relevante destacar que la literatura muestra una cierta variabilidad con respecto a los protocolos clínicos empleados, si bien numerosos estudios coinciden en los principios básicos del procedimiento, aun no se ha establecido un consenso definitivo respecto a los pasos exactos, ni la elección ideal de materiales, por lo tanto se requiere un consenso más claro sobre el protocolo estandarizado de la terapia regenerativa, así como una investigación sobre como minimizar los efectos secundarios estéticos.

Por lo tanto, el uso de concentrados autólogos en endodoncia regenerativa representa un progreso importante en la odontología actual, proporcionando una alternativa biológica y funcional que tiene el potencial de mejorar el manejo de dientes inmaduros con necrosis pulpar, sin embargo, su uso supone ciertas limitaciones y nos plantea la interrogante de si se busca una regeneración verdadera o una reparación tisular.

## **REFERENCIAS BIBLIOGRÁFICAS:**

1. Caviedes J, Muñoz HD, Lopez LF, Narvaez A, Zambrano L, Gaviño JF, et al. Use of scaffolds and regenerative materials for the treatment of immature necrotic permanent teeth with periapical lesion: Umbrella review. *International Endodontic Journal*. John Wiley and Sons Inc. 2022, 55(10):967–88. Disponible en: <https://doi.org/10.1111/iej.13799>
2. American association of endodontists. Scope of Endodontics: Regenerative Endodontics. 2018;1–3. Disponible en: <http://www.nxtbook.com/nxtbooks/aae/>
3. Thakkar S, Naik S, Nadig B, Bellal S, Thaliyil A. A comparative clinico-radiographic analysis of regenerative endodontic procedure on immature necrotic permanent teeth using blood clot and PRF as scaffold: A retrospective study. *Saudi Dental Journal*. 2023, 35(6):753–9. doi: [10.1016/j.sdentj.2023.05.026](https://doi.org/10.1016/j.sdentj.2023.05.026)
4. Tang Q, Jin H, Lin S, Ma L, Tian T, Qin X. Are platelet concentrate scaffolds superior to traditional blood clot scaffolds in regeneration therapy of necrotic immature permanent teeth? A systematic review and meta-analysis. *BMC Oral Health*. 2022, 22(1). doi: [10.1186/s12903-022-02605-4](https://doi.org/10.1186/s12903-022-02605-4)
5. Ríos N, Caviedes J, Jimenez O, Orozco M, Mosquera L, Jiménez FA, et al. Comparative outcomes of platelet concentrates and blood clot scaffolds for regenerative endodontic procedures: A systematic review of randomized controlled clinical trials. *J Clin Exp Dent*. 2023,15(3):239–49. doi: [10.4317/jced.60150](https://doi.org/10.4317/jced.60150)

6. Prakash A, Naik S V, Attiguppe P. Comparative Evaluation of the Regenerative Potential of Blood Clot and Platelet-rich Fibrin in Young Permanent Teeth Based on the Revised American Academy of Endodontics Clinical Considerations for Regenerative Procedure: 2016. *Int J Clin Pediatr Dent.* 2023,16(S2):149–54. doi: [10.5005/jp-journals-10005-2654](https://doi.org/10.5005/jp-journals-10005-2654)
7. Pecci MP, Nandin G, Pecci MR, Guerrero J, Rodríguez FJ. Scaffolds for pulp revitalisation: A systematic review of randomized clinical trials. *Annals of Anatomy.* Elsevier GmbH. 2022, 243. Disponible en: <https://doi.org/10.1016/j.aanat.2022.151936>
8. Araújo L, Goulart TS, Gil ACK, Schuldt DPV, Coelho BS, Figueiredo DDR, et al. Do alternative scaffolds used in regenerative endodontics promote better root development than that achieved with blood clots?. *Braz Dent J.* 2022,33(2):22–32. doi: [10.1590/0103-6440202204746](https://doi.org/10.1590/0103-6440202204746)
9. Ducret M, Costantini A, Gobert S, Farges J, Bekhouche M. Fibrin-based scaffolds for dental pulp regeneration: From biology to nanotherapeutics. *Eur Cell Mater.* 2021,41:1–14. doi: 10.22203/eCM.v041a01.
10. Arshad S, Tehreem F, Rehab Khan M, Ahmed F, Marya A, Karobari MI. Platelet-Rich Fibrin Used in Regenerative Endodontics and Dentistry: Current Uses, Limitations, and Future Recommendations for Application. *Int J Dent.* 2021,33(4). Disponible en: <https://doi.org/10.1155/2021/4514598>
11. Markandey S, Das Adhikari H. Evaluation of blood clot, platelet-rich plasma, and platelet-rich fibrin-mediated regenerative endodontic procedures in teeth with periapical pathology: a CBCT study. *Restor Dent Endod.* 2022, 47(4). doi: 10.5395/rde.2022.47.e41.
12. Machut K, Zoltowska A, Pawlowska E, Derwich M. Plasma Rich in Growth Factors in the Treatment of Endodontic Periapical Lesions in Adult Patients: Case Reports. *Int J Mol Sci.* 2021;22(17):1–11. doi: 10.3390/ph14101041.
13. Ramachandran N, Singh S, Podar R, Kulkarni G, Shetty R, Chandrasekhar P. A comparison of two pulp revascularization techniques using platelet-rich plasma and whole blood clot. *Journal of Conservative Dentistry.* 2020, 23(6):637–43. doi: 10.4103/JCD.JCD\_221\_20: 10.4103/JCD.JCD\_221\_20
14. Nawal R, Utneja S, Sharma V, Yadav S, Talwar S. Long-term follow-up of traumatized immature necrotic permanent teeth treated with regenerative endodontic protocol using platelet-rich fibrin: A prospective case series. *Journal of Conservative Dentistry.* 2020, 23(4):417–21. doi: 10.4103/JCD.JCD\_460\_20: 10.4103/JCD.JCD\_460\_20
15. Singh P, Dey S, Pandey V, Abhas A, Sharan S, Kharat N. Antibacterial and antifungal efficacy of platelet-rich fibrin and platelet-rich fibrin matrix against root canal microflora. *J Pharm Bioallied Sci.* 2021, 13(5):S124–7. doi: 10.4103/jpbs.JPBS\_601\_20
16. Umakanth K, Balaji Ganesh S, Smiline Girija A. Applications of platelet concentrates in endodontics a review. *International Journal of Pharmaceutical Research.* 2020, 12(2):2102–7. Disponible en: <https://doi.org/10.31838/ijpr/2020.SP2.225>
17. Kim SG, Malek M, Sigurdsson A, Lin LM, Kahler B. Regenerative endodontics: a comprehensive review. *International Endodontic Journal.* Blackwell Publishing Ltd. 2018, 51(12):1367–88. doi:10.1111/iej.12954
18. Murray PE. Review of guidance for the selection of regenerative endodontics, apexogenesis, apexification, pulpotomy, and other endodontic treatments for immature permanent teeth. *International Endodontic Journal.* John Wiley and Sons Inc. 2023, 56(2):188–99. doi: 10.1111/iej.13809
19. AAE. American Association of Endodontists - Clinical Considerations for a Regenerative Procedure. American Association of Endodontists. 2017;1–6. Available from: <http://www.aae.org/specialty/wp-content/uploads/sites/2/2017/06/currentregenerativeendodonticconsiderations.pdf>

20. Kritika S, Sujatha V, Srinivasan N, Renganathan SK, Mahalaxmi S. Prospective cohort study of regenerative potential of non vital immature permanent maxillary central incisors using platelet rich fibrin scaffold. *Sci Rep.* 2021,11. Disponible en: <https://doi.org/10.1038/s41598-021-93236-2>
21. Kandemir Demirci G, Güneri P, Çalışkan MK\*\*\*. Regenerative endodontic therapy with platelet rich fibrin: Case series. *Journal of Clinical Pediatric Dentistry.* 2020, 44(1):15–9. doi 10.17796/1053-4625-44.1.3
22. Chakraborty B, Rao A. Maturogenesis of an immature necrotic tooth with an extensive perirapical lesion using platelet rich fibrin. *Acta Marisiensis - Seria Medica.* 2022, 68(1):39–44. doi: 10.2478/amma-2022-0001
23. Ghandi M, Ghorbani F, Sanaei-Rad P. Management of contralateral molar teeth with necrotic pulp and open apices using platelet-rich plasma and vital pulp therapy. *Clin Case Rep.* 2023, 11(4). doi: 10.1002/ccr3.7230
24. Hosseini S, Chitsaz N, Hamrah MH, Maleki D, Taghizadeh E. Regenerative Endodontic Management of an Immature Necrotic Premolar Using Advanced Platelet-Rich Fibrin. *Case Rep Dent.* 2023. doi: 10.1155/2023/1135413.
25. Arango-Gómez E, Nino-Barrera JL, Nino G, Jordan F, Sossa-Rojas H. Pulp revascularization with and without platelet-rich plasma in two anterior teeth with horizontal radicular fractures: a case report. *Restor Dent Endod.* 2019, 44(4). doi: 10.5395/rde.2019.44.e35.
26. Arora A, Bhesania D, Kapoor S, Kaur H. A 5 years' follow-up of root anatomy-based maturogenesis achieved in infected immature molars using regenerative techniques - A case series. *Journal of Conservative Dentistry.* 2020, 23(4):422–7. doi: 10.4103/JCD.JCD\_327\_20
27. Kumar JK, Surendranath P, Eswaramoorthy R. Regeneration of immature incisor using platelet rich fibrin: report of a novel clinical application. *BMC Oral Health.* 2023, 23(1). Disponible en: <https://doi.org/10.1186/s12903-023-02759-9>
28. Nosrat A, Bolhari B, Saber Tahan S, Dianat O, Dummer PMH. Revitalizing previously treated teeth with open apices: A case report and a literature review. *International Endodontic Journal.* John Wiley and Sons Inc. 2021, 54(10):1782–93. doi: 10.1111/iej.13570.
29. Kolcu M, Yurdakul H, Belli S. Regenerative Endodontic Treatment of an Immature Incisor Tooth with a Novel Platelet-Rich Product: A Five-Year Follow-Up Case Report. *Niger J Clin Pract.* 2023, 26(9):1388–92. doi: 10.4103/njcp.njcp\_747\_22.
30. Das S, Srivastava R, Thosar NR, Khubchandani M, Ragit R, Malviya N. Regenerative Endodontics-Reviving the Pulp the Natural Way: A Case Report. *Cureus.* 2023, 15(3). doi: 10.7759/cureus.36587
31. Li J, Zheng L, Daraqel B, Liu J, Hu Y. The efficacy of concentrated growth factor and platelet-rich fibrin as scaffolds in regenerative endodontic treatment applied to immature permanent teeth: a retrospective study. *BMC Oral Health.* 2023, 23(1):482. doi: 10.1186/s12903-023-03164-y.
32. Rizk HM, Salah Al-Deen MSM, Emam AA. Comparative evaluation of Platelet Rich Plasma (PRP) versus Platelet Rich Fibrin (PRF) scaffolds in regenerative endodontic treatment of immature necrotic permanent maxillary central incisors: A double blinded randomized controlled trial. *Saudi Dental Journal.* 2020, 32(5):224–31. doi: 10.1016/j.sdentj.2019.09.002.
33. Joshi S, Palekar A, Pendyala G, Mopagar V, Padmawar N, Shah P. Clinical success of platelet-rich fibrin and mineral trioxide aggregate (MTA) or MTA-like agents in healing of periapical lesion in nonsurgically treated pulpless immature permanent teeth: A systematic review. *Journal of International Society of Preventive and Community Dentistry.* Wolters Kluwer (UK). 2020, 10(4):379–83. doi: 10.4103/jispcd.JISPCD\_97\_20

34. Yang F, Sheng K, Yu L, Wang J. Does the use of different scaffolds have an impact on the therapeutic efficacy of regenerative endodontic procedures? A systematic evaluation and meta-analysis. *BMC Oral Health*. 2024, 24(1):319. doi: 10.1186/s12903-024-04064-5
35. Sabeti M, Ghobrial D, Zanjir M, da Costa BR, Young Y, Azarpazhooh A. Treatment outcomes of regenerative endodontic therapy in immature permanent teeth with pulpal necrosis: A systematic review and network meta-analysis. *Int Endod J*. 2024, 57(3):238–55. doi: 10.1111/iej.13999.
36. Metlerska J, Fagogeni I, Nowicka A. Efficacy of Autologous Platelet Concentrates in Regenerative Endodontic Treatment: A Systematic Review of Human Studies. *Journal of Endodontics*. Elsevier Inc. 2019, 45(1):20-30.e1. doi: 10.1016/j.joen.2018.09.003.
37. Panda S, Mishra L, Arbildo-Vega HI, Lapinska B, Lukomska-Szymanska M, Khijmatgar S, et al. Effectiveness of autologous platelet concentrates in management of young immature necrotic permanent teeth—a systematic review and meta-analysis. *Cells*. Multidisciplinary Digital Publishing Institute (MDPI). 2020, 9(1):1–17. doi: 10.3390/cells9102241.
38. Pietruszka P, Chruścicka I, Duś-Ilnicka I, Paradowska-Stolarz A. Prp and prf—subgroups and divisions when used in dentistry. *Journal of Personalized Medicine*. MDPI. 2021, 11(10):944. doi: 10.3390/jpm11100944.
39. Minic S, Vital S, Chaussain C, Boukpepsi T, Mangione F. Tissue Characteristics in Endodontic Regeneration: A Systematic Review. *Int J Mol Sci*. 2022, 23(18):10534. doi: 10.3390/ijms231810534.
40. Riaz A, Shah FA. Regenerating the Pulp–Dentine Complex Using Autologous Platelet Concentrates: A Critical Appraisal of the Current Histological Evidence. *Tissue Eng Regen Med*. 2021, 18(1):37–48. Disponible en: <https://doi.org/10.1007/s13770-020-00291-3>
41. Zbańska J, Herman K, Kuropka P, Dobrzyński M. Regenerative endodontics as the future treatment of immature permanent teeth. *Applied Sciences (Switzerland)*. 2021, 11(13):6211. Disponible en: <https://doi.org/10.3390/app11136211>