



UNIVERSIDAD
CATÓLICA
DE CUENCA

UNIVERSIDAD CATÓLICA DE CUENCA

Comunidad Educativa al Servicio del Pueblo

UNIDAD ACADÉMICA DE SALUD Y BIENESTAR

CARRERA DE ODONTOLOGÍA

**PREVALENCIA DE LA OSTEONECROSIS DE LOS
MAXILARES ASOCIADA A BIFOSFONATOS. REVISIÓN
DE LA LITERATURA.**

**TRABAJO DE TITULACIÓN PREVIO A LA OBTENCIÓN DEL
TÍTULO DE ODONTÓLOGA**


AUTOR: KELLY ADRIANA TAPIA ZUÑIGA

DIRECTOR: OD. ESP. RONALD ROOSSEVELT RAMOS M.

CUENCA-ECUADOR

2023

DIOS, PATRIA, CULTURA Y DESARROLLO



UNIVERSIDAD CATÓLICA DE CUENCA

Comunidad Educativa al Servicio del Pueblo

UNIDAD ACADÉMICA DE SALUD Y BIENESTAR

CARRERA DE ODONTOLOGÍA

**PREVALENCIA DE LA OSTEONECROSIS DE LOS
MAXILARES ASOCIADA A BIFOSFONATOS. REVISIÓN
DE LA LITERATURA**

**TRABAJO DE TITULACIÓN PREVIO A LA OBTENCIÓN DEL
TÍTULO DE ODONTÓLOGA**

AUTOR: KELY ADRIANA TAPIA ZUÑIGA

DIRECTOR: OD.ESP. RONALD ROOSSEVELT RAMOS M.

CUENCA- ECUADOR

2023

DIOS, PATRIA, CULTURA Y DESARROLLO

Prevalencia de la osteonecrosis de los maxilares asociada a bifosfonatos. Revisión de la literatura

Prevalence of osteonecrosis of the jaws associated with bisphosphonates. Literature review

Tapia – Zuñiga Kely Adriana¹, Ramos-Montiel Ronald²

Resumen

Los bifosfonatos son fármacos ampliamente utilizados en el tratamiento de trastornos esqueléticos, como metástasis óseas, osteoporosis, enfermedad de Paget, hipercalcemia de malignidad y dolor óseo. A partir del año 2003, se reportó la asociación entre el consumo de los bifosfonatos y el desarrollo de osteonecrosis de los maxilares, entendiendo esta entidad como la exteriorización del hueso necrótico secuestrado en el hueso sano, seguida del desarrollo de una lesión de la mucosa de la cavidad oral en forma de lesión, que está presente al menos durante ocho semanas. Es por ello, que se realizó la presente revisión de la literatura que busca determinar la prevalencia de la osteonecrosis de los maxilares asociada a bifosfonatos, para ello se realizó una búsqueda de la literatura científica actual en bases digitales, empleando como estrategias de búsqueda el uso de descriptores en ciencias de la salud (DeCs), términos MeSH y operadores boléanos. Incluyendo publicaciones en idioma inglés y español realizadas desde el año 2017 hasta el año 2022. Tras realizar la presente búsqueda bibliográfica se constató que la prevalencia de la osteonecrosis de los maxilares asociada al consumo de bifosfonatos varía en cada uno de los estudios realizados, de acuerdo a factores como la vía de administración, factores locales, factores demográficos y factores genéticos, sin embargo, es fundamental tener en cuenta estrategias de prevención en pacientes con terapia farmacológica de bifosfonatos, en especial durante procedimientos quirúrgicos orales que expongan el hueso a la cavidad oral.

Palabras clave: Osteonecrosis de los Maxilares Asociada a Difosfonatos, prevalencia, adultos.

Abstract

Bisphosphonates are drugs widely used to treat skeletal disorders such as bone metastases, osteoporosis, Paget's disease, hypercalcemia of malignant origin, and bone pain. As of 2003, the association between the use of bisphosphonate and the development of osteonecrosis of the jaws was reported; this entity is understood as the externalization of necrotic bone sequestered in healthy bone, followed by the result of an injury to the mucosa of the oral cavity, which remains for at least eight weeks. Consequently, this literature review determines the prevalence of bisphosphonate-associated osteonecrosis of the jaws. For that, a search of the current scientific literature was carried out in digital databases, using health sciences descriptors as research approaches (DeCS), MeSH terms, and Boolean operators as research approaches, including publications in English and Spanish, conducted from 2017 to 2022. After performing this literature search, it was found that the prevalence of osteonecrosis of the jaws associated with the use of bisphosphonate varies in each of the studies performed, depending on factors such as route of administration, local factors, demographic factors, and genetic factors; however, it is essential to consider prevention strategies in patients with pharmacological treatment with a bisphosphonate, especially during oral surgical procedures that expose the bone to the oral cavity.

Keywords: Osteonecrosis of the jaws associated with bisphosphonates, prevalence, adults.

Introducción

Los bifosfonatos se utilizan con frecuencia para el tratamiento de enfermedades óseas metabólicas como la osteoporosis, la enfermedad de Paget, el mieloma múltiple y eventos como las metástasis óseas.¹⁻⁴ Diferentes estudios evidencian que el uso de los bifosfonatos empezó a inicios del año 1865, desde entonces, éstos han ido evolucionando, y debido al conocimiento de su estructura química, se han desarrollado un gran número de bifosfonatos.⁵⁻⁸

En la actualidad, se utilizan clínicamente dos clases de bifosfonatos: un grupo menos potente de moléculas que no contienen nitrógeno y una clase de agentes potentes que contienen una fracción de nitrógeno;⁹⁻¹⁰ es así que, su principal mecanismo de acción sería la inhibición de la reabsorción osteoclástica del hueso.¹¹⁻¹³ Por otra parte, los bifosfonatos que no contienen nitrógeno causan la muerte celular citotóxica del osteoclasto, mientras que, los que contienen nitrógeno también inducen la apoptosis de los osteoclastos a través de la inhibición enzimática selectiva, lo que resulta en la reducción de la resorción ósea.¹⁴⁻¹⁷

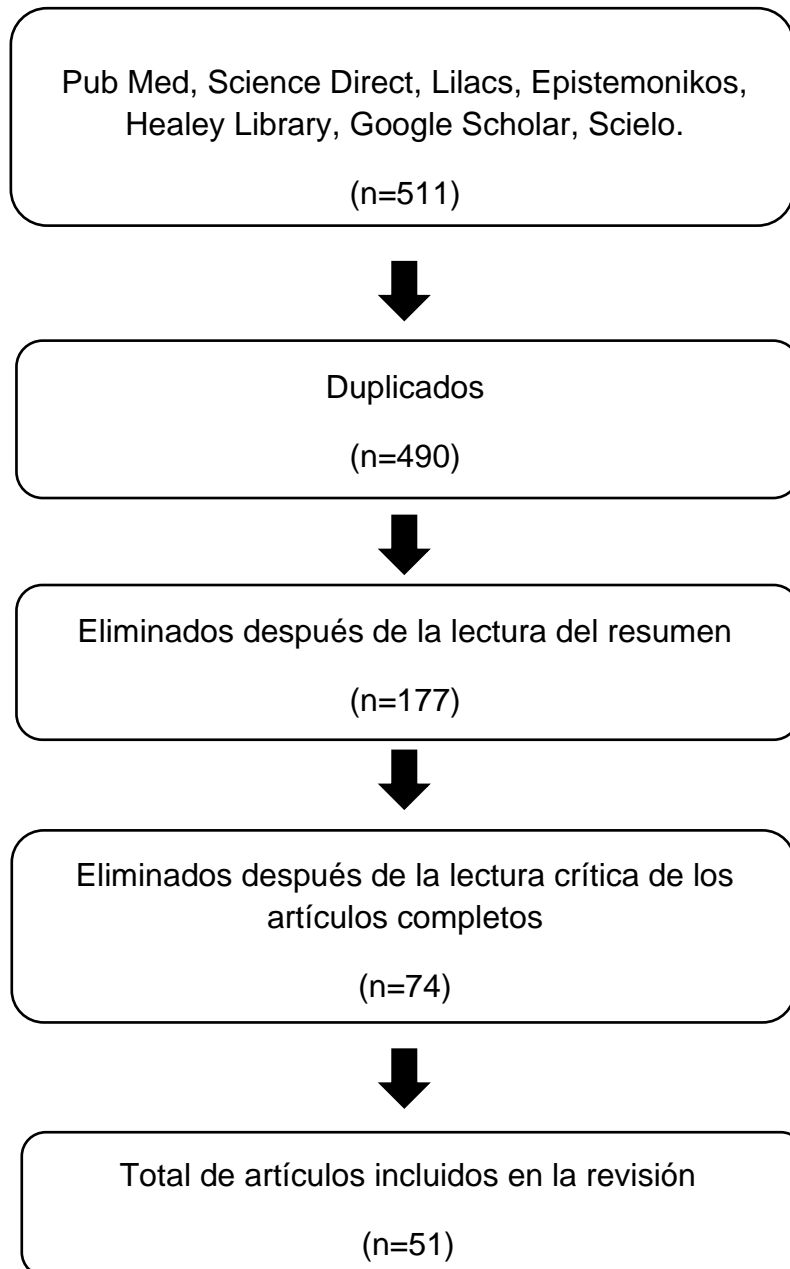
Se ha reportado que el uso prolongado de bifosfonatos podría suprimir el recambio óseo en lugares donde existe una reabsorción ósea excesiva hasta el punto de que dicho microdaño persista y se acumule, dando como resultado un hueso hipodinámico con competencia biomecánica disminuida.¹⁸⁻²¹ Aunque la función osteoblástica también se reduce durante la terapia con bifosfonatos, la mineralización continúa produciendo un hueso duro y quebradizo con una apariencia osteopetrótica y un mayor riesgo de fractura.²²⁻²⁵

La osteonecrosis de los maxilares es una complicación potencialmente grave relacionada con el uso a largo plazo de los bifosfonatos.²⁶ Fue descrita por primera vez por Marx y Stern en el año 2002, corresponde a una afección caracterizada por la exposición de hueso necrótico en la región maxilofacial, en la mayoría de los pacientes afectados se presenta después de la realización de procedimientos dentales invasivos que involucraron manipulación ósea dentoalveolar, aunque en ocasiones se ha observado exposición espontánea de hueso.²⁷⁻²⁹

Los mecanismos etiológicos no son del todo claros, pero se considera que podrían estar relacionados, con la alteración del remodelado óseo o a los efectos tisulares locales en pacientes susceptibles.³⁰⁻³³ Se ha notificado que más del 90% de los casos notificados se

han producido en pacientes bajo tratamiento con bifosfonatos intravenosos, cuya prevalencia se ha estimado en el rango del 1 al 5%, de acuerdo a la duración del tratamiento.³⁴ Es por ello, que el objetivo de la presente investigación es realizar una revisión de la literatura acerca de la prevalencia de la osteonecrosis de los maxilares asociada a bifosfonatos.

Figura 1. Diagrama de búsqueda



Fuente: elaboración propia

Materiales y métodos:

Se realizó un estudio de tipo descriptivo, de diseño documental de la literatura acerca de prevalencia de la osteonecrosis de los maxilares asociada a bifosfonatos. La búsqueda de los artículos científicos se efectuó en bases digitales como: PudMed, Science Direct, Lilacs, Epistemonikos, Healey Library, Scielo y Google Scholar; empleando como estrategias de búsqueda el uso de descriptores en ciencias de la salud (DeCs), términos MeSH y operadores booleanos, quedando como estrategia de búsqueda: ((osteonecrosis) OR (osteonecrosis of the jaw)) AND (bisphosphonate) AND (adult).

Los criterios de inclusión fueron: documentos de acceso libre y completos, artículos en idioma inglés y español y publicaciones realizadas desde el año 2017 hasta el año 2022. Y se excluyeron los artículos con fechas de publicación fuera del rango establecido, documentos incompletos, duplicados y sin relación al tema de estudio.

Inicialmente se obtuvo un total de 511 artículos relacionados con la prevalencia de la osteonecrosis de los maxilares asociada a bifosfonatos, posteriormente se excluyó los artículos duplicados y se procedió a seleccionar los artículos mediante una lectura crítica de los mismos, quedando un total de 61 artículos incluidos en la presente revisión bibliográfica (Figura 1).

Resultados

Según el modo de acción y la presencia o ausencia de nitrógeno en su estructura molecular, los bifosfonatos se clasifican en dos grandes grupos. Los bifosfonatos que contienen nitrógeno (pamidronato, zoledronato y neridronato) inhiben la actividad osteoclástica a través de la vía del mevalonato, lo que impide la síntesis de compuestos esenciales para producir proteínas de unión a trifosfato de guanosina; en cambio los bifosfonatos no nitrogenados inhiben las enzimas intracelulares dependientes del trifosfato de adenosina. Todos los bifosfonatos son análogos estructurales de los pirofosfatos y, cuando se administran por vía oral o intravenosa, se adsorben en las superficies óseas y se liberan lentamente en la matriz ósea, uniéndose a la hidroxiapatita, logrando inhibir la actividad osteoclástica. Por lo que, la acción de los bifosfonatos puede durar muchos años, incluso después de suspender el medicamento.³⁵

En general, los bifosfonatos orales se usan para tratar la osteoporosis, mientras que los bifosfonatos intravenosos se utilizan para reducir los riesgos de eventos relacionados con el esqueleto, como fracturas vertebrales patológicas y dolor óseo en pacientes oncológicos o con metástasis.³⁶ Sin embargo, en el año 2003, se informó por primera vez la osteonecrosis mandibular asociada con el consumo de bifosfonatos en adultos que necesitan extracción dental u otros procedimientos dentales invasivos, debido a la inhibición de la reabsorción de osteoclastos y sus propiedades antiangiogénicas en presencia de factores como la edad avanzada, la inflamación local, la enfermedad periodontal, el tratamiento con glucocorticoides para enfermedades crónicas y los tratamientos con estrógeno.³⁵

La osteonecrosis de la mandíbula es definida por la Asociación Estadounidense de Cirujanos Orales y Maxilofaciales como hueso expuesto con o sin fístulas extraorales en la región maxilofacial durante más de 8 semanas en pacientes actualmente o previamente tratados con bifosfonatos o agentes antiangiogénicos en ausencia de antecedentes de radiación, tratamiento o enfermedad metastásica evidente en los maxilares. Esta entidad no muestra predilección alguna por el sexo o por la edad.³⁷

La prevalencia de la osteonecrosis mandibular es relativamente rara, ocurre en el 0,05% de los usuarios que consumen bifosfonatos orales después de la extracción dental, y entre el 1,6 % y el 14,8 % de los usuarios que se administran bifosfonatos intravenosos después de la extracción dental. Asimismo, se ha evidenciado que, en la población de pacientes con osteoporosis, la incidencia de osteonecrosis de la mandíbula se estima en 0,001-0,01%, siendo marginalmente superior a la observada en la población general.³⁸ En la tabla 1 se evidencia la prevalencia de la osteonecrosis de los maxilares asociada a bifosfonatos reportada en estudios realizados a nivel mundial.

Los factores de riesgo adicionales para el desarrollo de la osteonecrosis asociada a los bifosfonatos incluyen edad avanzada del paciente (mayores de 65 años), uso de corticosteroides, uso de medicamentos de quimioterapia, diabetes, tabaquismo o consumo de alcohol, mala higiene bucal y consumo de drogas. Algunos investigadores han sugerido que el uso del marcador sérico para el recambio óseo, telopéptido C sérico (CTX), ha demostrado una confiabilidad para predecir el riesgo de desarrollar MRONJ.

Varios estudios se han centrado en los factores de riesgo del desarrollo de la osteonecrosis de los maxilares asociada a bifosfonatos, siendo la dosis, la duración y el tipo de fármaco

antirresortivo administrado los principales factores de riesgo.⁴⁸ Es así que, que estos factores se clasifican como factores de riesgo relacionados con la medicación, factores locales, factores demográficos y factores genéticos. En cuanto a los factores relacionados con la medicación, se ha observado dos elementos, las indicaciones terapéuticas (osteoporosis o malignidad) y tipo de medicación (bifosfonatos nitrogenados y no nitrogenados).

Tabla 1. Prevalencia de la osteonecrosis de los maxilares asociada a bifosfonatos.

Autor y año de la publicación	País	Tipo de estudio	Hallazgos principales	Cita
Loyson et al., 2018	Bélgica	Estudio retrospectivo	Alrededor del 6,7% (20/299) de los pacientes desarrollaron osteonecrosis de los maxilares asociada a bifosfonatos.	38
Hallmer et al., 2018	Suecia	Estudio de cohorte prospectivo	La prevalencia de la osteonecrosis de los maxilares asociada a bifosfonatos fue del 0,043% entre los pacientes tratados con bifosfonatos orales, del 1,03% entre los que recibieron bifosfonatos intravenosos y del 3,64% en los que recibieron dosis altas de denosumab.	39
Lazar et al., 2019	Romania	Estudio retrospectivo	La prevalencia más alta de osteonecrosis asociado con el tratamiento con bifosfonatos es mayor en mujeres, en comparación con los hombres.	40
Chaurand et al., 2019	México	Estudio retrospectivo	Se analizaron 802 pacientes que recibieron bifosfonatos o denosumab en enfermedad metastásica ósea (699 bifosfonatos y 103 denosumab). De ellos, 3,5% presentaron osteonecrosis de los maxilares asociada a bifosfonatos.	41
Teuber et al., 2020	Chile	Estudio retrospectivo	Se obtuvo una muestra de 143 pacientes, de los cuales el 78% fueron tratados con ácido zoledrónico y un 22% con pamidronato. Del total de pacientes un 1,4% (2) desarrollaron osteonecrosis de los	42

			maxilares asociada a bifosfonatos.	
Srivastava et al., 2020	Estados Unidos	Revisión Sistemática y metaanálisis	La prevalencia combinada ponderada de osteonecrosis de los maxilares asociada a bifosfonatos fue del 19% para el tratamiento secuencial con pamidronato y zoledronato, del 10% para el tratamiento secuencial con ibandronato y zoledronato.	43
Ikesue et al., 2021	Japón	Estudio retrospectivo	Entre los 374 pacientes incluidos, el 9,1% (34) desarrollaron osteonecrosis de los maxilares asociada a bifosfonatos. La incidencia de osteonecrosis fue significativamente mayor en el grupo que tomaba denosumab que en el de ácido zoledrónico.	44
Ueda et al., 2021	Japón	Estudio retrospectivo	La osteonecrosis de los maxilares asociada a bifosfonatos ocurrió en 42 de los 398 pacientes.	45
Martins et al., 2021	Brasil	Revisión Sistemática	La frecuencia de la osteonecrosis de los maxilares asociada a bifosfonatos fue del 2,7% y resultó ser mayor con el uso de bifosfonatos por vía intravenosa [6,9 % (0,7–17,3 %)] que por vía oral [0,2 % (0,9–5,2 %)].	46
Kizub et al., 2021	Estados Unidos	Estudio retrospectivo	De 6018 mujeres analizadas, 48 desarrollaron osteonecrosis de los maxilares asociada a bifosfonatos. La mediana de tiempo fue de 2,1 años para zoledrónico, de 2,0 años para ibandronato y de 3,4 años para clodronat.	47

Uno de los bifosfonatos más utilizados es el zoledronato, un bifosfonato nitrogenado intravenoso que inhibe la actividad de los osteoclastos y se usa para tratar diferentes afecciones como la osteoporosis, el calcio sanguíneo alto y la degradación ósea debido al cáncer y la enfermedad ósea de Paget, el cual ha reportado porcentajes significativos de desarrollo osteonecrosis maxilar.⁴⁹

Discusión

El objetivo del presente estudio fue investigar la prevalencia de la osteonecrosis de los maxilares asociada a bifosfonatos. Contaldo et al. señalan que los bifosfonatos son una clase de fármacos capaces de inhibir la reabsorción ósea de los osteoclastos y disminuir la apoptosis de osteoblastos y osteocitos, mejorando así la densidad ósea y contrastando la fragilidad ósea, útil en enfermedades óseas, osteoporosis severa y algunos tipos de cáncer.³⁶

Recientemente, el International Task Force on Osteonecrosis of the Jaw realizó una revisión sistemática de la literatura e informó que la incidencia de osteonecrosis maxilar en pacientes oncológicos tratados con bifosfonatos intravenosos oscila entre 0 y 12 222 por 100 000 años-paciente.⁵⁰ Por su parte, Ueda et al., indicaron que la osteonecrosis maxilar asociada a bifosfonatos ocurre en aproximadamente 1 a 9% de los pacientes que reciben bifosfonatos durante las etapas avanzadas del cáncer. Informando que las intervenciones dentales profilácticas reducen las incidencias de la osteonecrosis, por lo que los autores recomiendan la realización de un examen oral por especialistas dentales y la finalización temprana de los tratamientos dentales previo a la instauración de la terapéutica farmacológica con bifosfonatos.⁴⁵

Srivastava et al., mencionaron que la prevalencia ponderada de osteonecrosis maxilar asociada a bifosfonatos oscilaba entre el 2 y el 52% para el tratamiento secuencial con pamidronato y zoledronato, entre el 0 y el 18% para pamidronato solo y entre el 1 y el 13% para zoledronato solo. Asimismo, los autores señalaron que el rango del tiempo del desarrollo de la osteonecrosis para la terapia secuencial con pamidronato y zoledronato varió de 9,4 meses a 127 meses.⁴³ En base al tiempo de aparición de las lesiones Loyson et al., informaron una mediana de tiempo de hasta 25 meses para pacientes tratados con bifosfonatos-denosumab secuencial en comparación con 33,5 meses para pacientes tratados solo con bifosfonatos.³⁸

Liao et al., realizaron un estudio en Taiwán donde mostraron que en general, se identificaron 13 398 pacientes diagnosticados con síndrome de Sjögren, constatando que, a los 3 años de seguimiento los pacientes comenzaron a mostrar un riesgo acumulativo significativamente mayor de desarrollar osteonecrosis maxilar asociada a bifosfonatos en comparación con los pacientes sin síndrome de Sjögren. Al final del período de seguimiento, los pacientes con síndrome de Sjögren exhibieron una incidencia

significativamente mayor de osteonecrosis en comparación con los controles (0,08% frente a 0,03%, $p = 0,017$).⁵¹ Por su parte, Ueda et al., indicaron que la exostosis alveolar se considera un factor de riesgo local para el desarrollo de osteonecrosis maxilar, mostrando que, entre las exostosis alveolares, el torus mandibular se asoció significativamente con el desarrollo de la osteonecrosis maxilar asociada a los bifosfonatos.⁴⁵

Conclusiones

Los bifosfonatos son fármacos antirresortivos que actúan específicamente sobre los osteoclastos, manteniendo así la densidad y la fuerza óseas. Son fármacos ampliamente utilizados en varios entornos clínicos, como en el tratamiento de la hipercalcemia asociada con malignidad, en la metástasis ósea lítica, en los mielomas múltiples, entre otros trastornos esqueléticos. La literatura ha evidenciado que el consumo de estos fármacos conlleva al desarrollo de la osteonecrosis maxilar, provocando que el hueso quede expuesto durante más de 8 semanas, sin antecedentes de radioterapia local. Se observa predominantemente con los bifosfonatos que contienen nitrógeno como el pamidronato y zoledronato, no obstante, también se ha informado en pacientes que toman bifosfonatos que no contienen nitrógeno, como el alendronato y risedronato. La prevalencia de esta entidad varía de acuerdo a varios factores, como la vía de administración, la prevalencia en los usuarios que consumen bifosfonatos orales oscila en un 0,05% de después de la extracción dental, y entre el 1,6% y el 14,8% de los usuarios que se administran bifosfonatos intravenosos después de la extracción dental. Sin embargo, estos porcentajes varían en gran medida de acuerdo a la población de estudio. Es fundamental realizar estrategias de prevención en los pacientes que reciben bifosfonatos, ya que los procedimientos quirúrgicos orales que exponen el hueso a la cavidad oral aumentan el riesgo de desarrollo de osteonecrosis.

Referencias Bibliográficas

1. Kuroshima S, Sasaki M, Sawase T. Medication-related osteonecrosis of the jaw: A literature review. *J Oral Biosci* [Internet]. 2019 Jun [citado 3 Jul 2022]; 61(2): 99-104. doi: 10.1016/j.job.2019.03.005.
2. Diaz-Reverand S, Naval-Gíaz L, Muñoz-Guerra M, Sastre-Pérez J, Rodríguez-Campo F, Gil-Diez J Manejo de la osteonecrosis maxilar asociada al uso de medicamentos en virtud de su estadio clínico: análisis de 19 casos. *Rev Esp Cirug Oral y Maxilofac* [Internet]. 2018 [citado 3 Jul 2022]; 40(3): 104-111. Disponible en: http://scielo.isciii.es/scielo.php?script=sci_arttext&pid=S1130-05582018000300104&lng=es.
3. Foncea C, von Bischhoffshausen K, Teuber C, Ramírez H, Goñi I, Sánchez C, et al. Osteonecrosis de los maxilares asociada a medicamentos: revisión de la literatura y propuesta para la prevención y manejo. *Rev. méd. Chile* [Internet]. 2020 [citado 3 Jul 2022]; 148(7): 983-991. Disponible en: http://www.scielo.cl/scielo.php?script=sci_arttext&pid=S0034-98872020000700983&lng=es.
4. Avendaño M, Zeni S. Osteonecrosis de los maxilares asociada a la medicación: estado del arte; Universidad Nacional del Nordeste. Facultad de Odontología. *Revista de la Facultad de Odontología* [Internet]. 2020 [citado 3 Jul 2022]; 13(2): 30-38. Disponible en: <https://ri.conicet.gov.ar/handle/11336/140082>
5. Kim J, Lee DH, Dziak R, Ciancio S. Bisphosphonate-related osteonecrosis of the jaw: Current clinical significance and treatment strategy review. *Am J Dent* [Internet]. 2020 Jun [citado 3 Jul 2022]; 33(3): 115-128. PMID: 32470236.
6. Melián A, Rojas J. Tratamiento conservador de osteonecrosis maxilar asociada a medicamentos refractaria mediante el uso de protocolo PENTO: reporte de un caso. *Odontoestomatología* [Internet]. 2021 [citado 3 Jul 2022]; 23(38): e406. Disponible en: http://www.scielo.edu.uy/scielo.php?script=sci_arttext&pid=S1688-93392021000201406&lng=es.
7. Fonseca A, Rocha P, Rodríguez A. Osteonecrosis mandibular secundaria al uso de bifosfonatos. Reporte de un caso. *Gac Méd Espirit* [Internet]. 2019 [citado 3 Jul 2022]; 21(2): 111-120. Disponible en:

- http://scielo.sld.cu/scielo.php?script=sci_arttext&pid=S1608-89212019000200111&lng=es.
8. León M, Valencia C. Osteonecrosis de la mandíbula asociada a bifosfonatos en Cali-Colombia. *Revista Estomatología* [Internet]. 2019 [citado 3 Jul 2022]; 27(2): 11-18. Disponible en: <https://dialnet.unirioja.es/servlet/articulo?codigo=7433361>
 9. Leonardi N, Garola F, Gilligan G, Piemonte E, Cappella F, Panico R. Síndrome mielodisplásico, osteoporosis y osteonecrosis maxilar asociada a medicamentos antirresortivos: reporte de un caso. *Revista de la Facultad de Ciencias Médicas de Córdoba* [Internet]. 2020 [citado 3 Jul 2022]; 77(4):373-377. Disponible en: <https://rdu.unc.edu.ar/handle/11086/20322>
 10. Cordero E, Agüero I. Osteonecrosis de los Maxilares, Puesta al Día. *Int. J. Odontostomat.* [Internet]. 2022 [citado 3 Jul 2022]; 16(1): 52-59. Disponible en: http://www.scielo.cl/scielo.php?script=sci_arttext&pid=S0718-381X2022000100052&lng=es.
 11. Soutome S, Otsuru M, Hayashida S, Murata M, Yanamoto S, Sawada S, Kojima Y, Funahara M, Iwai H, Umeda M, Saito T. Relationship between tooth extraction and development of medication-related osteonecrosis of the jaw in cancer patients. *Sci Rep* [Internet]. 2021 Aug 26 [citado 3 Jul 2022]; 11(1): 17226. doi: 10.1038/s41598-021-96480-8.
 12. Pérez S, Ostrosky A, Pérez D, Maidol E, Candelo E, Román L. Osteonecrosis por bifosfonatos: presentación de un caso clínico. *RAAO* [Internet]. 2019 [citado 3 Jul 2022]; 61(2): 36-40. Disponible en: <https://www.ateneo-odontologia.org.ar/articulos/lx02/revista201902.pdf#page=36>
 13. Castellano F, Genovez A, Villalobos, M, Gorrin D, Albornoz E. Osteonecrosis de los maxilares relacionada a medicamentos (bifosfonatos) en el Postgrado de Cirugía Bucal UCV, período 2005-2019: Serie de casos. *Acta Odontológica Venezolana* [Internet]. 2020 [citado 3 Jul 2022]; 58(2). Disponible en: <https://www.actaodontologica.com/ediciones/2020/2/art-2/#>
 14. Nicolatou-Galitis O, Kouri M, Papadopoulou E, Vardas E, Galiti D, Epstein JB, Elad S, Campisi G, Tsoukalas N, Bektas-Kayhan K, Tan W, Body JJ, Migliorati C, Lalla RV; MASCC Bone Study Group. Osteonecrosis of the jaw related to non-antiresortive medications: a systematic review. *Support Care Cancer*

- [Internet]. 2019 Feb [citado 3 Jul 2022]; 27(2): 383-394. doi: 10.1007/s00520-018-4501-x.
15. Guerra C, Sánchez S, García R. Caracterización clínico-terapéutica de pacientes diagnosticados con Osteonecrosis en los maxilares relacionada con medicación. *Revista Habanera de Ciencias Médicas* [Internet]. 2021 [citado 3 Jul 2022]; 20(1): 1-15. Disponible en: <https://www.medigraphic.com/cgi-bin/new/resumen.cgi?IDARTICULO=106207>
 16. Eguía A, Bagan L, Cardona F. Revisión y actualización de los fármacos relacionados con el desarrollo de la osteonecrosis de los maxilares. *Medicina oral, patología oral y cirugía bucal. res.* [Internet]. 2020 [citado 3 Jul 2022]; 25(3): 148-162. Disponible en: <https://dialnet.unirioja.es/servlet/articulo?codigo=7454339>
 17. Fernández-Ávila D, Ávila V, Muñoz O, Moreno I, Ballén D, Veloza J et al. Conocimientos y decisiones clínicas de los odontólogos colombianos acerca del riesgo de las osteonecrosis de los maxilares en pacientes que reciben tratamiento para la osteoporosis. *Rev Osteoporos Metab Miner* [Internet]. 2022 [citado 3 Jul 2022]; 14(1): 55-63. Disponible en: http://scielo.isciii.es/scielo.php?script=sci_arttext&pid=S1889-836X2022000100007&lng=es.
 18. López-Arcas Calleja DJM, Salazar Chiriboga DD, Rodríguez Ramírez DN, Del Castillo DJL, Muñoz DC, Rubio DAI, Javier DJ, Lorente Ramos DR. OSTEONECROSIS DE LOS MAXILARES INDUCIDA POR BIFOSFONATOS: CORRELACIÓN RADIO-PATOLÓGICA. *seram* [Internet]. 2022 [citado 3 Jul 2022]; 1(1). Disponible en: <https://piper.espacio-seram.com/index.php/seram/article/view/9423>
 19. Chien HI, Chen LW, Liu WC, Lin CT, Ho YY, Tsai WH, Yang KC. Bisphosphonate-Related Osteonecrosis of the Jaw. *Ann Plast Surg* [Internet]. 2021 Feb 1 [citado 3 Jul 2022]; 86(2S Suppl 1): S78-S83. doi: 10.1097/SAP.0000000000002650.
 20. Ferreira Jr LH Jr, Mendonça Jr KD Jr, Chaves de Souza J, Soares Dos Reis DC, do Carmo Faleiros Veloso Guedes C, de Souza Castro Filice L, Bruzadelli Macedo S, Soares Rocha F. Bisphosphonate-associated osteonecrosis of the jaw. *Minerva Dent Oral Sci.* [Internet]. 2021 [citado 3 Jul 2022]; 70(1): 49-57. doi: 10.23736/S2724-6329.20.04306-X.

21. Singh M, Gonegandla GS. Bisphosphonate-Induced Osteonecrosis of the Jaws (BIONJ). *J Maxillofac Oral Surg.* [Internet]. 2020 [citado 3 Jul 2022]; 19(2):162-167. doi: 10.1007/s12663-019-01211-2.
22. Lechner J, von Baehr V, Zimmermann B. Osteonecrosis of the Jaw Beyond Bisphosphonates: ¿Are There Any Unknown Local Risk Factors? *Clin Cosmet Investig Dent.* [Internet]. 2021 [citado 3 Jul 2022]; 13 :21-37. doi: 10.2147/CCIDE.S288603.
23. Altay MA DDS, PhD, Radu A DMD, Pack SE DDS, MD, Yıldırım N DDS, Flores-Hidalgo A DDS, Baur DA DDS, MD, Quereshy FA MD, DDS, FACS. Medication-related osteonecrosis of the jaw: An institution's experience. *Cranio.* [Internet]. 2020 Sep [citado 3 Jul 2022]; 38(5): 333-341. doi: 10.1080/08869634.2018.1528711.
24. Limones A, Sáez-Alcaide LM, Díaz-Parreño SA, Helm A, Bornstein MM, Molinero-Mourelle P. Medication-related osteonecrosis of the jaws (MRONJ) in cancer patients treated with denosumab VS. zoledronic acid: A systematic review and meta-analysis. *Med Oral Patol Oral Cir Bucal.* [Internet]. 2020 [citado 3 Jul 2022]; 25(3): e326-e336. doi: 10.4317/medoral.23324.
25. AlDhalaan NA, BaQais A, Al-Omar A. Medication-related Osteonecrosis of the Jaw: A Review. *Cureus.* [Internet]. 2020 [citado 3 Jul 2022]; 12(2):e6944. doi: 10.7759/cureus.6944.
26. Everts-Graber J, Lehmann D, Burkard JP, Schaller B, Gahl B, Häuselmann H, Studer U, Ziswiler HR, Reichenbach S, Lehmann T. Risk of Osteonecrosis of the Jaw Under Denosumab Compared to Bisphosphonates in Patients With Osteoporosis. *J Bone Miner Res.* [Internet]. 2022 [citado 3 Jul 2022]; 37(2): 340-348. doi: 10.1002/jbmr.4472.
27. Matys T. Medication-related Osteonecrosis of the Jaw. *Radiology* [Internet]. 2021 Dec [citado 3 Jul 2022]; 301(3): 548. doi: 10.1148/radiol.2021211142.
28. Maciel AP, Quispe RA, Martins LJO, Caldas RJ, Santos PSDS. Clinical profile of individuals with bisphosphonate-related osteonecrosis of the jaw: an integrative review. *Sao Paulo Med J* [Internet]. 2020 Jul-Aug [citado 3 Jul 2022]; 138(4): 326-335. doi: 10.1590/1516-3180.2019.0352.r2.15052020.
29. Vallina C, Ramírez L, Torres J, Casañas E, Hernández G, López-Pintor RM. Osteonecrosis of the jaws produced by sunitinib: a systematic review. *Med Oral*

- Patol Oral Cir Bucal. [Internet]. 2019 [citado 3 Jul 2022]; 24(3): e326-e338. doi: 10.4317/medoral.22858.
30. King R, Tanna N, Patel V. Medication-related osteonecrosis of the jaw unrelated to bisphosphonates and denosumab-a review. *Oral Surg Oral Med Oral Pathol Oral Radiol.* [Internet]. 2019 [citado 3 Jul 2022]; 127(4): 289-299. doi: 10.1016/j.oooo.2018.11.012.
 31. Hristamyan-Cilev MA, Pechalova PP, Raycheva RD, Hristamyan VP, Kevorkyan AK, Stoilova YD. Bisphosphonate-associated Osteonecrosis of the Jaws: a Survey of the Level of Knowledge of Dentists about the Risks of Bisphosphonate Therapy. *Folia Med (Plovdiv)* [Internet]. 2019 Jun 1 [citado 3 Jul 2022]; 61(2): 303-311. doi: 10.2478/folmed-2018-0075.
 32. Aparecida Cariolato F, Carelli J, de Campos Moreira T, Pietrobon R, Rodrigues C, Bonilauri Ferreira AP. Recommendations for the Prevention of Bisphosphonate-Related Osteonecrosis of the Jaw: A Systematic Review. *J Evid Based Dent Pract* [Internet]. 2018 Jun [citado 3 Jul 2022]; 18(2): 142-152. doi: 10.1016/j.jebdp.2017.11.002.
 33. Barry E, Taylor T, Patel J, Hamid U, Bryant C. The incidence of medication-related osteonecrosis of the jaw following tooth extraction in patients prescribed oral bisphosphonates. *Br Dent J.* [Internet]. 2021 [citado 1 Ago 2022]. doi: 10.1038/s41415-021-3620-9.
 34. Granate-Marques A, Polis-Yanes C, Seminario-Amez M, Jané-Salas E, López-López J. Medication-related osteonecrosis of the jaw associated with implant and regenerative treatments: Systematic review. *Med Oral Patol Oral Cir Bucal.* [Internet]. 2019 [citado 1 Ago 2022]. 24(2): e195-e203. doi: 10.4317/medoral.22691.
 35. Lo JC, O'Ryan FS, Gordon NP, Yang J, Hui RL, Martin D, et al. Prevalence of osteonecrosis of the jaw in patients with oral bisphosphonate exposure. *J Oral Maxillofac Surg* [Internet]. 2010 Feb [citado 3 Jul 2022]; 68(2): 243-53. doi: 10.1016/j.joms.2009.03.050.
 36. Contaldo M, Luzzi V, Ierardo G, Raimondo E, Boccellino M, Ferati K, Bexheti-Ferati A, Inchingolo F, Di Domenico M, Serpico R, Polimeni A, Bossù M. Bisphosphonate-related osteonecrosis of the jaws and dental surgery procedures in children and young people with osteogenesis imperfecta: A systematic

- review. *J Stomatol Oral Maxillofac Surg*. [Internet]. 2020 [citado 1 Ago 2022]; 121(5):556-562. doi: 10.1016/j.jormas.2020.03.003.
37. Kuroshima S, Sasaki M, Nakajima K, Tamaki S, Hayano H, Sawase T. Prevalence of bisphosphonate-related osteonecrosis of the jaw-like lesions is increased in a chemotherapeutic dose-dependent manner in mice. *Bone*. 2 [Internet]. 2018 [citado 1 Ago 2022]; 112:177-186. doi: 10.1016/j.bone.2018.05.001.
38. Loyson T, Van Cann T, Schöffski P, Clement PM, Bechter O, Spriet I, Coropciuc R, Politis C, Vandeweyer RO, Schoenaers J, Dumez H, Berteloot P, Neven P, Nackaerts K, Woei-A-Jin FJSH, Punie K, Wildiers H, Beuselinck B. Incidence of osteonecrosis of the jaw in patients with bone metastases treated sequentially with bisphosphonates and denosumab. *Acta Clin Belg*. [Internet]. 2018 [citado 1 Ago 2022]; 73(2):100-109. doi: 10.1080/17843286.2017.1348001.
39. Hallmer F, Andersson G, Götrick B, Warfvinge G, Anderud J, Bjørnland T. Prevalence, initiating factor, and treatment outcome of medication-related osteonecrosis of the jaw-a 4-year prospective study. *Oral Surg Oral Med Oral Pathol Oral Radiol*. [Internet]. 2018 [citado 1 Ago 2022]; 126(6): 477-485. doi: 10.1016/j.oooo.2018.08.015.
40. Lazăr AC, Socaciu R, Mureșan O, Păcurar M. Retrospective study regarding the appearance of osteonecrosis related to bisphosphonate therapy. *Rom J Morphol Embryol*. [Internet]. 2019 [citado 1 Ago 2022]; 60(4): 1227-1231. Disponible en: <https://pubmed.ncbi.nlm.nih.gov/32239099/>
41. Chaurand-Lara J, Pacheco-Ruiz L, Trejo-Campos J, Facio-Umaña J, Mora-Pérez J. Incidencia de osteonecrosis de los maxilares por el uso de inhibidores de osteoclastos en pacientes con metástasis óseas: estudio de cohorte retrospectivo. *Cir. cir*. [Internet]. 2019 [citado 1 Ago 2022]; 87(4): 396-401. Disponible en: http://www.scielo.org.mx/scielo.php?script=sci_arttext&pid=S2444-054X2019000400396&lng=es.
42. 140: Teuber C, Foncea C, Rojas F, Bischoffshausen K, Goñi I, Vargas A, et al. Prevalencia de osteonecrosis de los maxilares asociada a medicamentos en pacientes tratados con bifosfonatos intravenosos: análisis epidemiológico en Centro del Cáncer - Red de Salud UC-CHRISTUS. *Rev. Otorrinolaringol. Cir. Cabeza Cuello* [Internet]. 2020 [citado 1 Ago 2022]; 80(4): 469-476. Disponible

en: http://www.scielo.cl/scielo.php?script=sci_arttext&pid=S0718-48162020000400469&lng=es.

43. Srivastava A, Noguera Gonzalez GM, Geng Y, Won AM, Cabanillas ME, Naing A, Myers JN, Li Y, Chambers MS. Prevalence of medication related osteonecrosis of the jaw in patients treated with sequential antiresorptive drugs: systematic review and meta-analysis. *Support Care Cancer*. [Internet]. 2021 [citado 1 Ago 2022]; 29(5):2305-2317. doi: 10.1007/s00520-020-05882-3.
44. Ikesue H, Mouri M, Tomita H, Hirabatake M, Ikemura M, Muroi N, Yamamoto S, Takenobu T, Tomii K, Kawakita M, Katoh H, Ishikawa T, Yasui H, Hashida T. Associated characteristics and treatment outcomes of medication-related osteonecrosis of the jaw in patients receiving denosumab or zoledronic acid for bone metastases. *Support Care Cancer*. [Internet]. 2021 [citado 1 Ago 2022]; 29(8):4763-4772. doi: 10.1007/s00520-021-06018-x.
45. Ueda N, Aoki K, Shimotsuji H, Nakashima C, Kawakami M, Imai Y, Kirita T. Oral risk factors associated with medication-related osteonecrosis of the jaw in patients with cancer. *J Bone Miner Metab*. [Internet]. 2021 [citado 1 Ago 2022]; 39(4):623-630. doi: 10.1007/s00774-020-01195-x.
46. Mănea HC, Urechescu HC, Balica NC, Pricop MO, Baderca F, Poenaru M, Horhat ID, Jifcu EM, Cloșca RM, Sarău CA. Bisphosphonates-induced osteonecrosis of the jaw - epidemiological, clinical and histopathological aspects. *Rom J Morphol Embryol*. [Internet]. 2018 [citado 1 Ago 2022]; 59(3): 825-831. Disponible en: <https://pubmed.ncbi.nlm.nih.gov/30534822/>
47. Kizub DA, Miao J, Schubert MM, Paterson AHG, Clemons M, Dees EC, Ingle JN, Falkson CI, Barlow WE, Hortobagyi GN, Gralow JR. Risk factors for bisphosphonate-associated osteonecrosis of the jaw in the prospective randomized trial of adjuvant bisphosphonates for early-stage breast cancer (SWOG 0307). *Support Care Cancer*. [Internet]. 2021 [citado 1 Ago 2022]; 29(5):2509-2517. doi: 10.1007/s00520-020-05748-8.
48. Sánchez-Gallego Albertos C, Del Castillo Pardo de Vera JL, Viejo Llorente A, Cebrián Carretero JL. Medication related osteonecrosis of the jaws (MRONJ): Factors related to recurrence after treatment with surgery and platelet rich plasma (PRP) placement. *Med Oral Patol Oral Cir Bucal*. [Internet]. 2021 [citado 1 Ago 2022]; 26(6):e684-690. doi: 10.4317/medoral.24007.

49. Mânea HC, Urechescu HC, Balica NC, Pricop MO, Baderca F, Poenaru M, Horhat ID, Jifcu EM, Cloșca RM, Sarău CA. Bisphosphonates-induced osteonecrosis of the jaw - epidemiological, clinical and histopathological aspects. *Rom J Morphol Embryol*. [Internet]. 2018 [citado 1 Ago 2022]; 59(3):825-831.
50. Kim SH, Lee YK, Kim TY, Ha YC, Jang S, Kim HY. Incidence of and risk for osteonecrosis of the jaw in Korean osteoporosis patients treated with bisphosphonates: A nationwide cohort-study. *Bone*. [Internet]. 2021 [citado 1 Ago 2022]; 143:115650. doi: 10.1016/j.bone.2020.115650.
- Liao MT, Chien WC, Wang JC, Chung CH, Chu SJ, Tsai SH. Increased risk of bisphosphonate-related osteonecrosis of the jaw in patients with Sjögren's syndrome: nationwide population-based cohort study. *BMJ Open*. [Internet]. 2019 [citado 1 Ago 2022]; 9(2): e024655. doi: 10.1136/bmjopen-2018-024655.