



UNIVERSIDAD
CATÓLICA
DE CUENCA

UNIVERSIDAD CATÓLICA DE CUENCA

Comunidad Educativa al Servicio del Pueblo

UNIDAD ACADÉMICA DE CIENCIAS

AGROPECUARIAS

CARRERA DE MEDICINA VETERINARIA

**POTENCIAL TERAPÉUTICO DEL EXTRACTO
LIOFILIZADO DE ALCACHOFA EN EL TRATAMIENTO
DEL BARRO BILIAR EN PERROS: ESTUDIO DE CASOS
PROYECTO DE TITULACIÓN PREVIO A LA OBTENCIÓN DEL
TÍTULO DE MÉDICO VETERINARIO**

AUTOR: CRISTOPHER XAVIER PALAGUACHI PIZARRO

DIRECTOR: DR. FRANKLIN ALFREDO IÑIGUEZ HEREDIA

CUENCA - ECUADOR

2025

DIOS, PATRIA, CULTURA Y DESARROLLO



UNIVERSIDAD CATÓLICA DE CUENCA

Comunidad Educativa al Servicio del Pueblo

UNIDAD ACADÉMICA DE CIENCIAS

AGROPECUARIAS

CARRERA DE MEDICINA VETERINARIA

**POTENCIAL TERAPÉUTICO DEL EXTRACTO
LIOFILIZADO DE ALCACHOFA EN EL TRATAMIENTO
DEL BARRO BILIAR EN PERROS: ESTUDIO DE CASOS
PROYECTO DE TITULACIÓN PREVIO A LA OBTENCIÓN DEL
TÍTULO DE MÉDICO VETERINARIO**

AUTOR: CRISTOPHER XAVIER PALAGUACHI PIZARRO

DIRECTOR: DR. FRANKLIN ALFREDO ÑIGUEZ HEREDIA

CUENCA - ECUADOR

2025

DIOS, PATRIA, CULTURA Y DESARROLLO

Declaratoria de Autoría y Responsabilidad

Cristopher Xavier Palaguachi Pizarro portador de la cédula de ciudadanía N° **0107083602**. Declaro ser el autor de la obra: **“Potencial terapéutico del extracto liofilizado de alcachofa en el tratamiento del barro biliar en perros: Estudio de casos”**, sobre la cual me hago responsable sobre las opiniones, versiones e ideas expresadas. Declaro que la misma ha sido elaborada respetando los derechos de propiedad intelectual de terceros y eximo a la Universidad Católica de Cuenca sobre cualquier reclamación que pudiera existir al respecto. Declaro finalmente que mi obra ha sido realizada cumpliendo con todos los requisitos legales, éticos y bioéticos de investigación, que la misma no incumple con la normativa nacional e internacional en el área específica de investigación, sobre la que también me responsabilizo y eximo a la Universidad Católica de Cuenca de toda reclamación al respecto.

Cuenca, **26 de mayo de 2025**



F:

Cristopher Xavier Palaguachi Pizarro

C.I. 0107083602

Certificación

Yo **Franklin Alfredo Iñiguez Heredia** con cédula de identidad N° 0703559419 en calidad de director del Trabajo de Titulación con el tema “**Potencial terapéutico del extracto liofilizado de alcachofa en el tratamiento del barro biliar en perros: Estudio de casos**” certifico que el presente trabajo fue desarrollado por **Cristopher Xavier Palaguachi Pizarro**, bajo mi supervisión.

Atentamente,

Dr. Franklin Alfredo Iñiguez Heredia

DIRECTOR DEL TRABAJO DE TITULACIÓN

DOCENTE DE LA CARRERA DE MEDICINA VETERINARIA

<https://doi.org/10.69639/arandu.v12i2.955>

Potencial terapéutico del extracto liofilizado de alcachofa en el tratamiento del Barro biliar en Perros: Estudio de casos

Therapeutic Potential of Freeze-Dried Artichoke Extract in the Treatment of Biliary Sludge in Dogs: A Case Study

Cristopher Xavier Palaguachi Pizarro

cristopher.palaguachi.02@est.ucacue.edu.ec

<https://orcid.org/0009-0006-3839-2486>

Universidad Católica de Cuenca
Cuenca – Ecuador

Franklin Alfredo Ñíguez Heredia

franklin.iniguez@ucacue.edu.ec

<https://orcid.org/0000-0002-5082-1611>

Universidad Católica de Cuenca Cuenca
– Ecuador

Edy Paul Castillo Hidalgo

ecastilloh@ucacue.edu.ec

<https://orcid.org/0000-0001-5311-5002>

Universidad Católica de Cuenca Cuenca
– Ecuador

Andrés Santiago Aguilar Caivinagua

andres.aguilar@ucacue.edu.ec

<https://orcid.org/0009-0002-5140-3101>

Universidad Católica de Cuenca
Cuenca-Ecuador

Artículo recibido: 10 marzo 2025

- Aceptado para publicación: 20 abril 2025

Conflictos de intereses: Ninguno que declarar

RESUMEN

El barro biliar es una condición hepatobiliar frecuente en caninos, caracterizada por la acumulación de sedimentos ecogénicos en la vesícula biliar, y asociada con el riesgo de desarrollar colelitiasis y otras complicaciones hepáticas. En respuesta a la necesidad de terapias alternativas, el presente estudio evaluó el potencial terapéutico del extracto liofilizado de *Cynara scolymus* (alcachofa) en el tratamiento del barro biliar en perros. Se desarrolló un estudio de casos en dos caninos diagnosticados con barro biliar tipo II, a quienes se administró extracto de alcachofa (20 mg/kg cada 12 horas) durante 60 días. El tratamiento fue monitorizado mediante evaluaciones ecográficas secuenciales y análisis bioquímicos hepáticos antes, durante y después del protocolo. Los resultados mostraron una reducción progresiva del material ecogénico en la vesícula biliar, evidenciada por el cambio de barro tipo II a tipo I al final del tratamiento. Asimismo, se observó una disminución de marcadores de colestasis como la fosfatasa alcalina y la bilirrubina total y directa, con estabilidad en las proteínas totales y el colesterol. Aunque el tamaño muestral limitado impide generalizaciones amplias, los hallazgos sugieren un efecto hepatoprotector y colerético del

extracto de alcachofa. Se concluye que el extracto liofilizado de *Cynara scolymus* representa una alternativa fitoterapéutica prometedora en el manejo del barro biliar en medicina veterinaria, justificando investigaciones futuras con diseños controlados y poblaciones más amplias.

Palabras clave: barro biliar, cynara scolymus, medicina veterinaria, hepatoprotección, fitoterapia

ABSTRACT

Biliary sludge is a common hepatobiliary condition in canines, characterized by the accumulation of echogenic sediment within the gallbladder, and is associated with the risk of developing cholelithiasis and other liver complications. In response to the need for alternative therapies, this study evaluated the therapeutic potential of lyophilized extract of *Cynara scolymus* (artichoke) for the treatment of biliary sludge in dogs. A case study was conducted with two dogs diagnosed with type II biliary sludge, which received artichoke extract (20 mg/kg every 12 hours) for 60 days. The treatment was monitored through sequential ultrasound evaluations and liver biochemical analyses performed before, during, and after the protocol. Results showed a progressive reduction of echogenic material in the gallbladder, transitioning from type II to type I sludge by the end of the treatment. A decrease in cholestatic markers such as alkaline phosphatase and total and direct bilirubin was observed, along with stable values for total proteins and cholesterol. Although the small sample size limits broader conclusions, the findings suggest hepatoprotective and choleric effects of the artichoke extract. It is concluded that lyophilized *Cynara scolymus* extract represents a promising phytotherapeutic alternative for managing biliary sludge in veterinary medicine, supporting further studies with controlled designs and larger populations.

Keywords: biliary sludge, cynara scolymus, veterinary medicine, hepatoprotection, phytotherapy

Todo el contenido de la Revista Científica Internacional Arandu UTIC publicado en este sitio está disponible bajo licencia Creative Commons Attribution 4.0 International. 

INTRODUCCIÓN

El barro biliar es una condición hepatobiliar que se manifiesta mediante la presencia de partículas sólidas suspendidas en la bilis, carentes de sombra acústica en estudios ecográficos. Estas partículas están conformadas por cristales de colesterol, bilirrubina y sales de calcio, y su acumulación, aunque no bloquea completamente los conductos biliares, puede derivar con el tiempo en la formación de cálculos, incrementando el riesgo de enfermedades hepáticas graves (Isanbaeva & Sakhautdinova, 2021). La importancia clínica de esta afección radica en su alta prevalencia y en su impacto negativo sobre la calidad de vida de los perros afectados, lo que hace indispensable un diagnóstico precoz.

Diversas investigaciones epidemiológicas a nivel internacional han reportado cifras elevadas de incidencia de barro biliar en caninos. Por ejemplo, en el Reino Unido se identificó en más del 50% de los individuos evaluados (Butler et al., 2022), mientras que en Francia y Estados Unidos se reportaron tasas de 46% y 66.55%, respectivamente (Sonet et al., 2018; Cook et al., 2016). En Brasil, la prevalencia fue del 34.9% (Secchi et al., 2012). En el caso de Ecuador, estudios recientes muestran que el 47% de los perros presentan esta condición, siendo más frecuente en schnauzer, shih tzu y mestizos, y asociada en un 60% de los casos a dietas caseras (Marcos, 2023; Cisneros et al., 2024).

El tratamiento del barro biliar representa un reto para la medicina veterinaria debido a que los enfoques tradicionales se enfocan en prevenir complicaciones como la colelitiasis o enfermedades hepáticas severas. En respuesta, ha surgido interés en terapias complementarias, particularmente aquellas de origen natural. Entre estas, destaca el extracto liofilizado de *Cynara scolymus* (alcachofa), una planta reconocida por sus propiedades antioxidantes y hepatoprotectoras (Quispe & Quispe, 2019). Esta alternativa terapéutica encaja dentro del campo de la fitoterapia, la cual se refiere al uso de derivados vegetales con fines preventivos o curativos.

La alcachofa ha llamado la atención por su efecto beneficioso sobre el sistema hepático y su potencial para prevenir la formación de sedimentos en la vesícula biliar. Su actividad farmacológica se atribuye principalmente a compuestos como la cinarina, ácido clorogénico y flavonoides, que actúan estimulando la producción de bilis y protegiendo las células hepáticas (Altavista & Prats, 2020). No obstante, la aplicación clínica de esta planta en animales requiere aún de evidencia científica sólida, ya que la mayoría de estudios actuales han sido desarrollados en humanos o modelos experimentales.

El hígado cumple funciones esenciales para el metabolismo y la desintoxicación, por lo que cualquier alteración en su funcionamiento compromete la homeostasis del organismo. Factores como la dieta, la edad y la predisposición genética inciden en la aparición de barro biliar (Giannetto et al., 2022). Dada esta multifactorialidad, se justifica el interés por alternativas terapéuticas menos invasivas, sostenibles y con potencial de integración a tratamientos veterinarios convencionales.

Desde una perspectiva anatómica y funcional, el sistema biliar comprende estructuras destinadas a almacenar, concentrar y liberar bilis. Esta sustancia, compuesta por ácidos biliares, colesterol, agua, fosfolípidos y bilirrubina, cumple funciones digestivas y excretoras. Su secreción se regula por mecanismos osmóticos y hormonales, y cualquier alteración en este equilibrio puede favorecer la formación de lodo biliar (Jimenez et al., 2020; Infante & Ribes, 2020).

El barro biliar se caracteriza por el aumento de densidad de la bilis debido a la concentración de sus componentes. Su etiología incluye factores genéticos, envejecimiento, tipo de alimentación y trastornos en la motilidad de la vesícula. Aunque suele ser asintomático, puede progresar a colecistitis o cálculos si no se detecta a tiempo. Los hallazgos ecográficos permiten identificar estas alteraciones de forma precoz (González et al., 2022; Jenssen et al., 2022).

La composición del barro biliar incluye cristales, mucina, proteínas y bilirrubina no conjugada. La hipomotilidad biliar favorece la estasis y cristalización de estos compuestos, lo que incrementa el riesgo de obstrucción del conducto cístico y formación de cálculos (Saviano et al., 2024). El diagnóstico se basa en evaluación clínica, exámenes sanguíneos y estudios ecográficos, los cuales permiten clasificar el barro en grados de severidad según su cantidad y características (Cisneros et al., 2024).

Así mismo, la dieta constituye un factor clave en la patogenia de esta condición. Alimentos caseros ricos en grasas saturadas y carbohidratos inapropiados favorecen un entorno propenso al desarrollo de barro biliar, a diferencia de dietas comerciales balanceadas. Otros elementos como la obesidad y el sedentarismo también contribuyen a su aparición (Cisneros et al., 2024).

Los efectos terapéuticos de la alcachofa se relacionan con su capacidad para estimular la secreción biliar, ejercer una acción hepatoprotectora y antioxidante, y promover la eliminación de toxinas. Estudios previos han demostrado su utilidad en trastornos hepáticos y gastrointestinales, aunque su aplicación específica en caninos aún requiere validación científica (Santos et al., 2018; Bondarenko et al., 2018).

Este estudio se plantea como una respuesta a la necesidad de evidencias sobre el uso clínico del extracto de alcachofa en perros con barro biliar. El objetivo principal es evaluar el impacto terapéutico de las cápsulas de *Cynara scolymus* sobre los signos clínicos y parámetros bioquímicos hepáticos. Como hipótesis se plantea que la administración del extracto liofilizado reducirá la densidad del barro biliar y mejorará los indicadores de función hepática sin provocar efectos adversos.

MATERIALES Y MÉTODOS

El presente estudio se desarrolló bajo un enfoque empírico con orientación aplicada, enmarcado en un diseño de estudio de casos, orientado a explorar la eficacia terapéutica del

extracto liofilizado de *Cynara scolymus* en caninos diagnosticados con barro biliar. El tipo de investigación es cuantitativo, de alcance exploratorio y descriptivo, dado que se buscó observar los efectos clínicos del tratamiento natural sobre parámetros específicos relacionados con la salud hepática, sin manipulación de variables externas.

La investigación se llevó a cabo en el Hospital Veterinario de la Universidad Católica de Cuenca, Ecuador, institución equipada con infraestructura adecuada y personal capacitado para la atención médica y seguimiento especializado de animales de compañía. La población de estudio estuvo compuesta por caninos con diagnóstico confirmado de barro biliar mediante ecografía abdominal y exámenes bioquímicos hepáticos. A través de un muestreo intencional no probabilístico, se seleccionaron dos pacientes con barro biliar tipo II, los cuales cumplían criterios clínicos y de laboratorio compatibles, y no presentaban patologías hepáticas avanzadas ni enfermedades sistémicas que interfirieran con los resultados del estudio.

El procedimiento metodológico consistió en la recolección de plantas de *Cynara scolymus* (alcachofa), específicamente hojas y flores, las cuales fueron sometidas a procesos de limpieza, congelación a -40°C por 24 horas y posterior liofilización mediante un sistema de vacío. El material seco obtenido fue molido, homogeneizado y encapsulado, obteniéndose cápsulas con 100 mg de extracto y 143 mg de excipiente en cápsulas de gelatina dura No 0. Las cápsulas fueron almacenadas en frascos de polietileno de alta densidad con protección contra luz y humedad.

A los dos pacientes seleccionados se les administró el extracto de *Cynara scolymus* a una dosis de 20 mg/kg de peso corporal, cada 12 horas, durante un periodo de 60 días. Para el seguimiento clínico se realizaron cinco evaluaciones ecográficas en los días 0, 15, 30, 45 y 60, empleando un ecógrafo Digital Color Doppler Ultrasound System Ebit 60, marca Chison, fabricado en 2021. Se observó la ecogenicidad del contenido vesicular, su homogeneidad, movilidad y volumen.

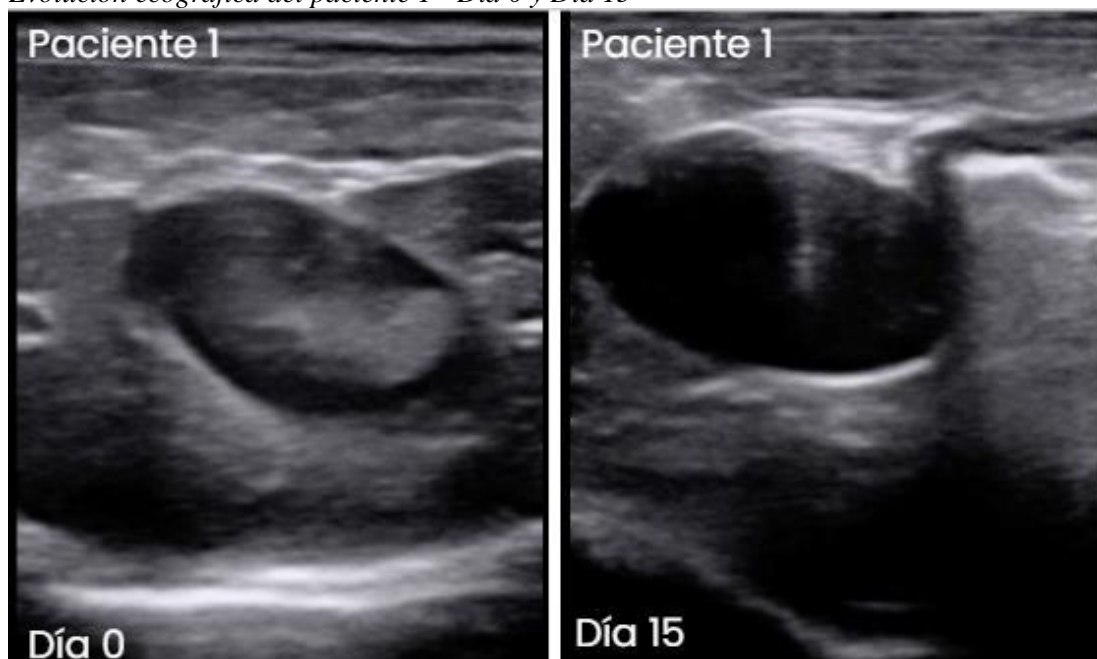Paralelamente, se efectuaron pruebas bioquímicas antes y después del tratamiento, utilizando la técnica de química líquida. Los parámetros evaluados incluyeron las enzimas AST, ALT, GGT, fosfatasa alcalina, así como colesterol, bilirrubina total y directa, y proteínas totales. Los valores fueron comparados a fin de determinar la evolución de la función hepática. Estos datos fueron interpretados según estándares clínicos y comparados con la literatura científica disponible, permitiendo evaluar de forma preliminar el impacto terapéutico del tratamiento fitoterapéutico administrado.

RESULTADOS

Durante el desarrollo del estudio, se evaluó la respuesta terapéutica del extracto liofilizado de *Cynara scolymus* en dos pacientes caninos con diagnóstico ecográfico de barro biliar tipo II. El seguimiento se realizó mediante observaciones ecográficas seriadas y análisis bioquímicos hepáticos en cinco momentos del tratamiento (días 0, 15, 30, 45 y 60), permitiendo registrar de forma progresiva la evolución clínica de cada paciente.

Figura 1

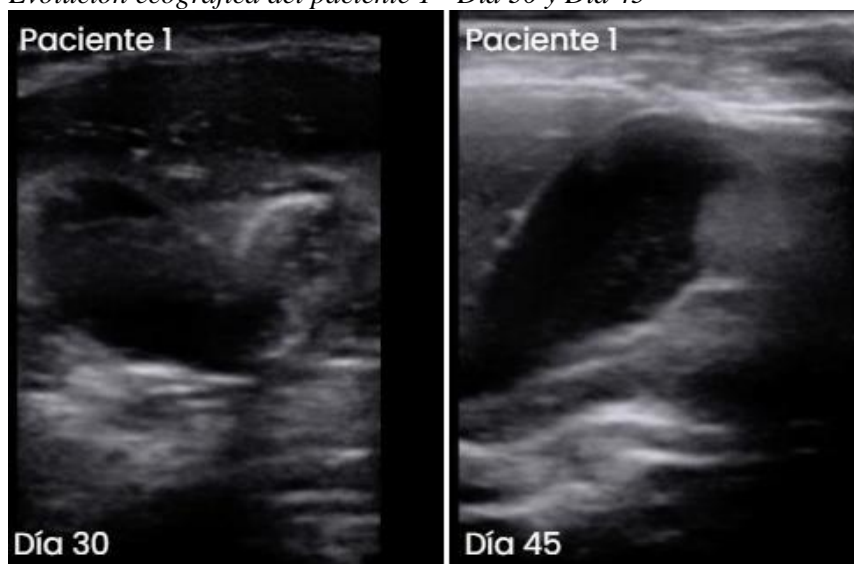
Evolución ecográfica del paciente 1 - Día 0 y Día 15



En el día 0, Se identifica barro biliar tipo II (moderado), con una cantidad considerable de material ecogénico depositado en la vesícula biliar, con sedimentación densa que afecta la movilidad de la bilis. En el día 15, Se observó una ligera disminución en la densidad del sedimento, acompañado de mayor homogeneidad en la bilis, lo que sugiere una respuesta favorable al tratamiento.

Figura 2

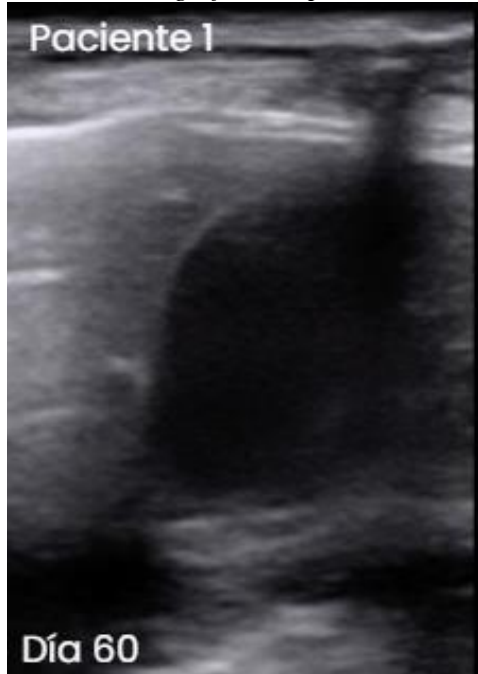
Evolución ecográfica del paciente 1 - Día 30 y Día 45



En el día 30, hay una disminución notable del contenido ecogénico dentro de la vesícula. La bilis muestra mayor homogeneidad y menor viscosidad, lo que indica una progresiva eliminación del barro. Se mantiene algo de material sedimentado en la porción inferior. En el día 45, el contenido sólido dentro de la vesícula se reduce considerablemente. La bilis adquiere un aspecto predominantemente anecoico, lo que evidencia una clara mejora en la dinámica biliar y un avance hacia la resolución del cuadro.

Figura 3

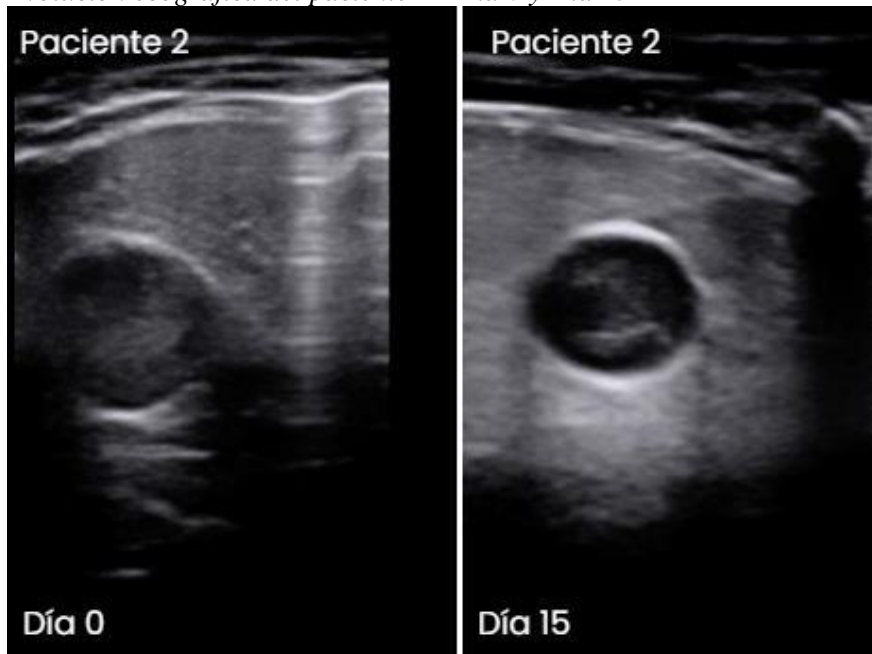
Evolución ecográfica del paciente 1 - Día 60



Se observa una regresión importante del barro biliar, ahora clasificado como tipo I (leve). La bilis es mayoritariamente anecoica, con escasos restos ecogénicos. Esta evolución positiva respalda la efectividad del tratamiento, reflejando una mejora funcional en la vesícula biliar.

Figura 4

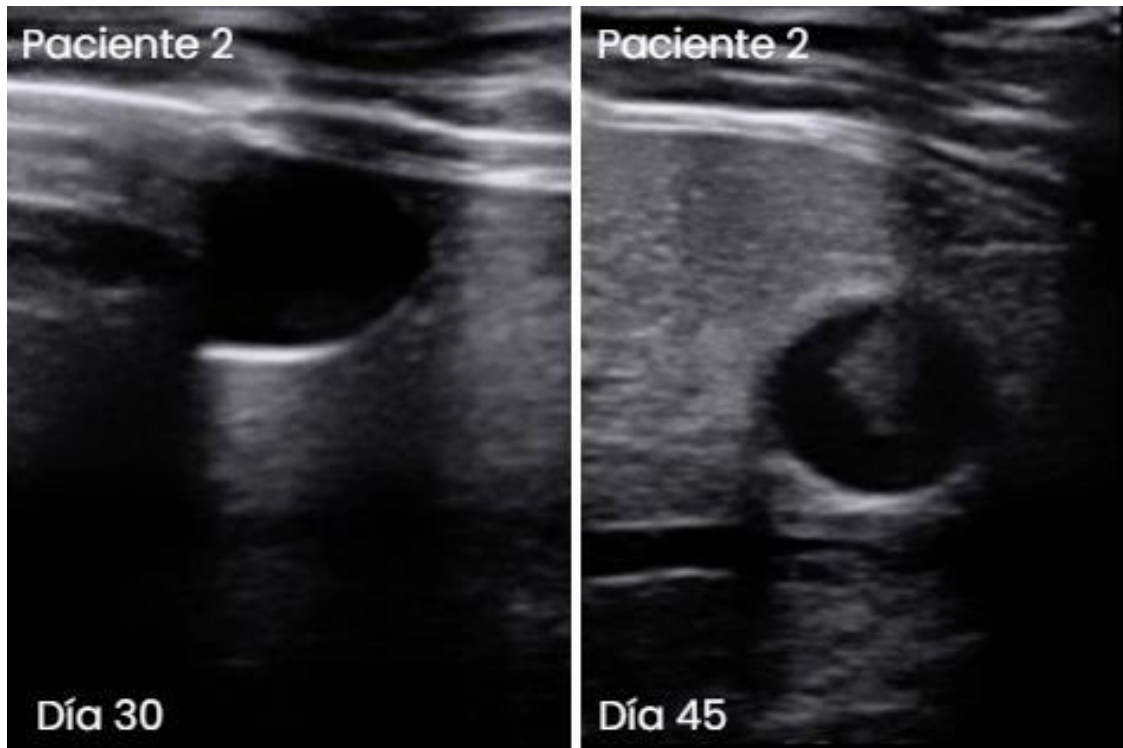
Evolución ecográfica del paciente 2 - Día 0 y Día 15



En el día 0, se identificó barro biliar tipo II (moderado), mientras que para el día 15 se evidenció una disminución parcial en la densidad del material y una mayor fluidez de la bilis.

Figura 5

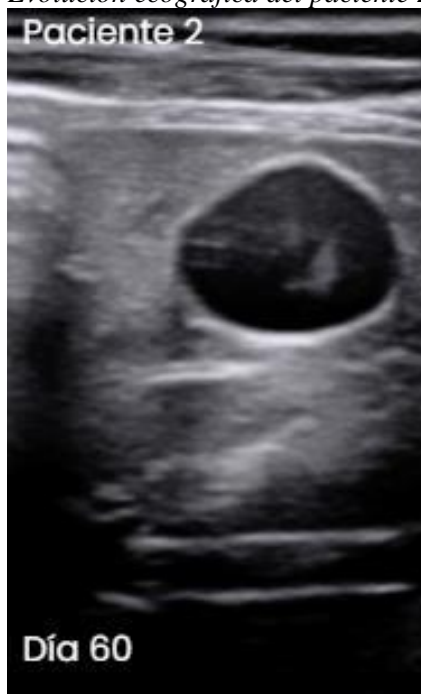Evolución ecográfica del paciente 2 - Día 30 y Día 45



En el día 30 la bilis se volvió menos densa, con aumento de áreas anecoicas. En el día 45 la reducción del contenido ecogénico fue notoria.

Figura 6

Evolución ecográfica del paciente 2 - Día 60



El lodo biliar disminuyó significativamente hasta ser considerado tipo I (leve). La ecogenicidad remanente fue mínima.

Tabla 1

Parámetros bioquímicos iniciales

Prueba	Paciente 1	Paciente 2
--------	------------	------------

AST	33,50 UI/L	35,94 UI/L
ALT	52,17 UI/L	43,79 UI/L
Colesterol	190,89 mg/dL	179,88 mg/dL
Fosfatasa alcalina	111,54 U/L	168,30 U/L
Bilirrubina directa	0,30 mg/dL	0,18 mg/dL
Proteínas totales	6,88 g/dL	7,44 g/dL
GGT	3,57 UI/L	4,52 UI/L
Bilirrubina total	0,38 mg/dL	0,40 mg/dL

Tabla 2

Parámetros bioquímicos finales

Prueba	Paciente 1	Paciente 2
AST	35,94 UI/L	51,30 UI/L
ALT	41,35 UI/L	40,83 UI/L
Colesterol	185,04 mg/dL	180,77 mg/dL
Fosfatasa alcalina	60,72 U/L	72,1 U/L
Bilirrubina directa	0,31 mg/dL	0,12 mg/dL
Proteínas totales	7 g/dL	7,51 g/dL
GGT	2,19 UI/L	5,55 UI/L
Bilirrubina total	0,40 mg/dL	0,26 mg/dL

AST = aspartato aminotransferasa; ALT = alanina aminotransferasa; GGT = gamma glutamil transferasa; UI/L = unidades internacionales por litro; mg/dl = miligramos por decilitro; g/dl = gramos por decilitro; U/L = unidades por litro.

Se observó una reducción en los valores de alanina aminotransferasa (ALT) en ambos pacientes, lo que sugiere una posible mejoría en la integridad de los hepatocitos. Asimismo, los niveles de fosfatasa alcalina (ALP) disminuyeron considerablemente en ambos casos, lo que podría indicar una mejora en el flujo biliar y una reducción de la colestasis. En el paciente 1, la gamma-glutamil transferasa (GGT) presentó una disminución, mientras que en el paciente 2 se observó un ligero aumento.

En cuanto a los parámetros metabólicos, los valores de colesterol se mantuvieron relativamente estables, con una ligera reducción en el paciente 1 y un leve incremento en el paciente

2. Los niveles de proteínas totales mostraron un aumento en ambos pacientes, lo que sugiere que el tratamiento no afectó negativamente la síntesis proteica hepática.

Por otro lado, los valores de bilirrubina total y directa no presentaron variaciones significativas en el paciente 1, mientras que en el paciente 2 se observó una disminución en la bilirrubina total y un leve aumento en la bilirrubina directa. Estos cambios podrían estar relacionados con la mejora en la función biliar y la eliminación de bilis.

En general, los resultados sugieren que el tratamiento con extracto liofilizado de *Cynara scolymus* podría tener un efecto hepatoprotector y colerético, favoreciendo la reducción de los marcadores de colestasis sin alterar significativamente los niveles de colesterol ni proteínas totales.

DISCUSIÓN

Durante la evaluación clínica de los casos seleccionados, los perros diagnosticados con barro biliar tipo II no presentaron signos clínicos específicos antes del tratamiento, lo que concuerda con la literatura en la que se describe que algunos casos de barro biliar pueden ser asintomáticos (Butler et al., 2022). Este hallazgo resalta la importancia de los diagnósticos ecográficos y bioquímicos, más allá de la presencia de signos clínicos.

Tras la administración del extracto liofilizado de alcachofa, se observó una leve tendencia hacia la mejora en los parámetros bioquímicos, en especial en las enzimas hepáticas, lo que sugiere una posible recuperación funcional hepática.

Análisis de los parámetros bioquímicos

Tabla 3

Parámetros bioquímicos hepáticos antes y después del tratamiento

Prueba	Valor promedio pre-tratamiento	Valor promedio post-tratamiento	% de cambio
AST	34,72 UI/L	43,62 UI/L	+25,6%
ALT	47,98 UI/L	41,09 UI/L	-14,4%
Colesterol	185,39 mg/dL	182,91 mg/dL	-1,3%
Fosfatasa alcalina	139,92 U/L	66,41 U/L	-52,5%
Bilirrubina directa	0,24 mg/dL	0,21 mg/dL	-10,4%
Proteínas totales	7,16 g/dL	7,25 g/dL	+1,5%
GGT	4,05 UI/L	3,87 UI/L	-4,4%
Bilirrubina total	0,39 mg/dL	0,33 mg/dL	-15,4%

AST = aspartato aminotransferasa; ALT = alanina aminotransferasa; GGT = gamma glutamil transferasa; UI/L = unidades internacionales por litro; mg/dl = miligramos por decilitro; g/dl = gramos por decilitro; U/L = unidades por litro.

Los resultados obtenidos muestran una tendencia de mejora en varios de los marcadores hepáticos (Tabla 3). Las transaminasas AST y ALT mostraron una ligera variación: AST aumentó un 25,6 %, mientras que la ALT se redujo un 14,4%. Aunque estos cambios no fueron significativos, reflejan una leve mejoría, ya que se esperaba que estas enzimas se mantuvieran o se redujeran en un tratamiento efectivo. Según (Tantary et al., 2014), las transaminasas como AST y ALT son indicadores clave del daño hepático, y su estabilización puede indicar una mejoría en la función hepática.

En cuanto al colesterol, se observó una ligera disminución del 1,3%, lo que podría estar relacionado con la acción de la alcachofa en la regulación de los lípidos sanguíneos, aunque este cambio fue mínimo (Lattanzio et al., 2009).

Por otro lado, la disminución del 52,5% en la fosfatasa alcalina sugiere una posible mejoría en la función biliar, dado que este marcador se asocia a enfermedades hepatobiliares (Aranda & Di Carlo, 2022). Este cambio podría indicar una respuesta positiva al tratamiento con alcachofa, ya que la fosfatasa alcalina está vinculada con la obstrucción biliar y la actividad de los conductos biliares.

La bilirrubina directa disminuyó un 10,4%, mientras que la bilirrubina total se redujo en un 15,4%, lo que podría indicar una mejora en la eliminación de bilirrubina y, por ende, en la función biliar. (Guerra y otros, 2021) menciona que la bilirrubina elevada puede estar relacionada con alteraciones en la excreción biliar y bloqueos en los conductos biliares, por lo que su reducción podría ser un efecto positivo del tratamiento.

Las proteínas totales se mantuvieron estables con un aumento del 1,5%, lo que indica que no hubo alteraciones significativas en el metabolismo proteico ni en la síntesis hepática. Según (Barrero & Masgrau, 2001), la estabilidad en las proteínas plasmáticas sugiere que el tratamiento no afectó negativamente la función hepática.

Finalmente, la GGT disminuyó en un 4,4%, lo que, aunque no es un cambio pronunciado, podría ser indicativo de una tendencia positiva en la función hepática (Bequer et al., 2008).

Evaluación ecográfica

En la evaluación ecográfica inicial, los pacientes presentaban barro biliar tipo II, el cual se caracteriza por contenido ecogénico suspendido dentro de la vesícula biliar sin evidencia de adherencia a sus paredes. Tras la administración del tratamiento, se evidenció una disminución notoria en la cantidad de barro en la mayoría de los casos. Este resultado guarda relación con investigaciones anteriores, como la de (Saviano et al., 2024) que señalan que ciertos extractos vegetales con actividad colagoga y colerética favorecen la expulsión del barro biliar y mejoran el flujo biliar.

Consideraciones metodológicas y limitaciones

Aunque los resultados obtenidos indican una respuesta favorable al tratamiento, es importante señalar algunas limitaciones del estudio. Una de las principales fue la ausencia de control sobre la dieta de los pacientes, factor que podría haber influido en las variaciones observadas

en los parámetros bioquímicos. La alimentación desempeña un papel fundamental en la producción y excreción de bilis, así como en la concentración de colesterol y enzimas hepáticas, tal como lo señalan estudios previos (Cisneros et al., 2024).

En consecuencia, este trabajo constituye un aporte preliminar al estudio del uso del extracto liofilizado de *Cynara scolymus* como alternativa terapéutica en perros diagnosticados con barro biliar. Los resultados clínicos, ecográficos y bioquímicos obtenidos reflejan una evolución favorable en los animales tratados, lo cual indica que esta opción natural podría representar una vía segura y efectiva frente a tratamientos convencionales. Además, esta investigación enriquece el enfoque de la medicina veterinaria integrativa al evaluar una especie vegetal con propiedades coleréticas y hepatoprotectoras, cuya aplicación clínica en veterinaria aún ha sido escasamente investigada.

CONCLUSIONES

Los hallazgos de este estudio permitieron evidenciar una respuesta clínica positiva ante la administración del extracto liofilizado de *Cynara scolymus* en perros diagnosticados con barro biliar tipo II. A través de un seguimiento ecográfico progresivo y análisis bioquímicos hepáticos, se observó una reducción significativa del contenido ecogénico en la vesícula biliar, acompañado de mejoras en los parámetros relacionados con la función hepática.

En particular, la disminución de los niveles de fosfatasa alcalina y bilirrubina total y directa refleja una posible mejora en el flujo y excreción de la bilis. Asimismo, la estabilidad de indicadores como las proteínas totales y el colesterol sugiere que el tratamiento no afectó negativamente la función hepática general. Estos resultados permiten considerar a la alcachofa como una alternativa fitoterapéutica con potencial hepatoprotector y colerético.

Aunque la muestra utilizada fue reducida, el diseño metodológico permitió observar una evolución clara y consistente en ambos pacientes, lo cual respalda la pertinencia de continuar explorando el uso clínico de esta planta en medicina veterinaria. Los datos obtenidos sustentan la viabilidad de incluir a *Cynara scolymus* como parte de tratamientos no invasivos para patologías hepatobiliares en caninos.

En conclusión, el extracto de alcachofa representa una opción terapéutica natural prometedora en el manejo del barro biliar, y se recomienda su evaluación en estudios posteriores con poblaciones más amplias, diseño controlado y seguimiento a largo plazo, con el fin de validar su seguridad, eficacia y aplicabilidad clínica.

REFERENCIAS

- Altavista, C., & Prats, M. (2020). Composición química de la alcachofa y evidencias sobre sus efectos beneficiosos para la salud. En J. Jordá, J. Mora, M. Prats, & J. Bernabeu (Eds.), *La alcachofa, de la huerta a la mesa* (pp. 45–56). Publicaciones de la Universidad de Alicante.
- Aranda, M. A., & Di Carlo, M. B. (2022). *Fosfatasa alcalina: características generales y determinación sérica*. *Acta Bioquímica Clínica Latinoamericana*, 56(3), 257–272. <https://www.redalyc.org/articulo.oa?id=53573289007>
- Bequer, L., Ramos, C., Gonzales, O., De Alejo, L., Gomez, T., & Alfonso, A. (2008). *Identificación de interferencias en la técnica de determinación de gamma glutamil transferasa sérica*. *Medicentro*, 12(1). <https://medicentro.sld.cu/index.php/medicentro/article/view/498/542>
- Bondarenko, L. B., Gorchakova, N. O., Golembiovskaya, O. I., & Galkin, O. Y. (2018). *Promising new fixed combination for the treatment of diseases of the hepatobiliary system: Substantiation of pharmacotherapeutic properties and pharmaceutical quality profile*. *Regulatory mechanisms in biosystems*, 9(1), 23–40. <https://doi.org/10.15421/021804>
- Butler, T., Bexfield, N., Dor, C., Fantacconi, N., Heinsoo, I., Kelly, D., Kent, A., Pack, M., Spence, S. J., Ward, P. M., Watson, P., & McCallum, K. E. (2022). *A multicenter retrospective study assessing progression of biliary sludge in dogs using ultrasonography*. *Journal of Veterinary Internal Medicine*, 36(3), 976–985. <https://doi.org/10.1111/jvim.16423>
- Cisneros Zurita, G. E., Armas Ariza, J. C., & Castillo Hidalgo, E. P. (2024). *Relación entre el tipo de alimentación y la formación de barro biliar en caninos*. *ConcienciaDigital*, 7(1), 157–174. <https://doi.org/10.33262/concienciadigital.v7i1.2912>
- Cook, A. K., Jambhekar, A. V., & Dylewski, A. M. (2016). *Gallbladder sludge in dogs: Ultrasonographic and clinical findings in 200 patients*. *Journal of the American Animal Hospital Association*, 52(3), 125–131. <https://doi.org/10.5326/JAAHA-MS-6282>
- Giannetto, C., Arfuso, F., Giudice, E., Rizzo, M., Piccione, G., Mhalhel, K., & Levanti, M. (2022). *Antioxidant and hepatoprotective effect of a nutritional supplement with silymarin phytosome, choline chloride, l-cystine, artichoke, and vitamin E in dogs*. *Antioxidants* (Basel, Switzerland), 11(12), 2339. <https://doi.org/10.3390/antiox11122339>
- González Villegas, W., Bonilla Chaves, G., Gutiérrez Campos, G., & Vargas Aguilar, K. (2022). *Enfermedades De La Vesícula y Vías Biliares: Actualidad*. *Revista Ciencia y Salud Integrando Conocimientos*, 6(3), 7–16. <https://doi.org/10.34192/cienciaysalud.v6i3.311>
- Guerra-Ruiz, A. R., Crespo, J., López Martínez, R. M., Iruzubieta, P., Casals Mercadal, G., Lalana Garcés, M., Lavin Gomez, B. A., & Morales Ruiz, M. (2021). *Bilirrubina: Medición y utilidad clínica en la enfermedad hepática*. *Advances in Laboratory Medicine*, 2(3), 362–372. <https://doi.org/10.1515/almed-2021-0016>

- Infante Pina, D., & Ribes Cajas, P. (2020). *Recuerdo anatómico patológico del sistema hepatobiliar*. *Pediatría Integral*, 24(1), 56–59. https://www.pediatriaintegral.es/wp-content/uploads/2020/xxiv01/06/n1-056-059_RB-Infante.pdf
- Isanbaeva, A. R., & Sakhautdinova, G. M. (2021). *Evaluation of therapeutic efficiency of various drugs of ursodeoxycholic acid in the treatment of biliary sludge*. *Terapevticheskii arkhiv*, 93(12), 1477–1481. <https://doi.org/10.26442/00403660.2021.12.201250>
- Jenssen, C., Lorentzen, T., Dietrich, C. F., Lee, J. Y., Chaubal, N., Choi, B. I., Rosenberg, J., Gutt, C., & Nolsøe, C. P. (2022). *Incidental findings of gallbladder and bile ducts-management strategies: General aspects, gallbladder polyps and gallbladder wall thickening-A World Federation of ultrasound in Medicine and Biology (WFUMB) position paper*. *Ultrasound in Medicine & Biology*, 48(12), 2355–2378. <https://doi.org/10.1016/j.ultrasmedbio.2022.06.016>
- Jimenez, F., Torres, J. R., Fernández, N. S., Toapanta, P. S. P., & Figueroa, E. M. S. (2020). *La vesícula biliar como reservorio y protectora del tracto digestivo*. *Revista cubana de investigaciones biomédicas*, 39(1). <https://revibiomedica.sld.cu/index.php/ibi/article/view/259>
- Lattanzio, V., Kroon, P. A., Linsalata, V., & Cardinali, A. (2009). *Globe artichoke: A functional food and source of nutraceutical ingredients*. *Journal of Functional Foods*, 1(2), 131–144. <https://doi.org/10.1016/j.jff.2009.01.002>
- Marco Barrero, M., & Riera Masgrau, J. (2001). *El proteinograma en medicina clínica*. *Medicina Integral*, 38(9), 404–409. <https://www.elsevier.es/es-revista-medicina-integral-63-articulo-el-proteinograma-medicina-clinica-13022954>
- Marcos, P. (2023). *Frecuencia de colelitiasis en caninos adultos atendidos en el consultorio veterinario Villa Mascota*. Tesis de grado, Universidad Católica Santiago de Guayaquil. Repositorio institucional. Obtenido de <http://repositorio.ucsg.edu.ec/handle/3317/20352>.
- Quispe Rodríguez, J., & Quispe Medrano, J. A. (2019). *Análisis del cultivo de alcachofa en la zona andina del Perú*. *Puriq*, 1(02), 155–168. <https://doi.org/10.37073/puriq.1.02.38>
- Santos, H. O., Bueno, A. A., & Mota, J. F. (2018). *The effect of artichoke on lipid profile: A review of possible mechanisms of action*. *Pharmacological Research: The Official Journal of the Italian Pharmacological Society*, 137, 170–178. <https://doi.org/10.1016/j.phrs.2018.10.007>
- Saviano, A., Sicilia, I., Migneco, A., Petruzzello, C., Brigida, M., Candelli, M., Franceschi, F., & Ojetti, V. (2024). *The efficacy of a combination of milk thistle, artichoke, and green tea in the treatment of biliary sludge: An interventional prospective open study*. *Gastrointestinal Disorders*, 6(4), 871–884. <https://doi.org/10.3390/gidisord6040061>
- Secchi, P., Pöppel, A. G., Ilha, A., Kunert Filho, H. C., Lima, F. E. S., García, A. B., & González, F. H. D. (2012). *Prevalence, risk factors, and biochemical markers in dogs with*

ultrasound-diagnosed biliary sludge. Research in Veterinary Science, 93(3), 1185–1189.

<https://doi.org/10.1016/j.rvsc.2012.03.009>

Sonet, J., Barthélemy, A., Goy-Thollot, I., & Pouzot-Nevoret, C. (2018). *Prospective evaluation of abdominal ultrasonographic findings in 35 dogs with leptospirosis*. *Veterinary Radiology & Ultrasound: The Official Journal of the American College of Veterinary Radiology and the International Veterinary Radiology Association*, 59(1), 98–106.

<https://doi.org/10.1111/vru.12571>

Tantary, H., Soodan, J. S., Chirag, S., Ansari, M., Kumar, S., & Imtiyaz, T. (2014). *Diagnostic studies in dogs with hepatic disorders*. *international journal of veterinary science*, 3, 210–

215. <https://www.ijvets.com/pdf-files/Volume-3-no-4-2014/210-215.pdf>

Cristopher Xavier Palaguachi Pizarro portador de la cédula de ciudadanía N° **0107083602**. En calidad de autor y titular de los derechos patrimoniales del trabajo de titulación **“Potencial terapéutico del extracto liofilizado de alcachofa en el tratamiento del barro biliar en perros: Estudio de casos”** de conformidad a lo establecido en el artículo 114 Código Orgánico de la Economía Social de los Conocimientos, Creatividad e Innovación, reconozco a favor de la Universidad Católica de Cuenca una licencia gratuita, intransferible y no exclusiva para el uso no comercial de la obra, con fines estrictamente académicos y no comerciales. Autorizo además a la Universidad Católica de Cuenca, para que realice la publicación de este trabajo de titulación en el Repositorio Institucional de conformidad a lo dispuesto en el artículo 144 de la Ley Orgánica de Educación Superior.

Cuenca, **26 de mayo de 2025**



F:

Cristopher Xavier Palaguachi Pizarro

C.I. 0107083602