





Reporte de caso: carcinoma metaplásico de mama con componente epitelial escamoso puro y mutación de PIK3CA

Case report: metaplastic breast carcinoma with pure squamous epithelial component and PIK3CA mutation

- ¹ Karen Vanessa León Crespo  <https://orcid.org/0000-0003-3671-1616>
Estudiante de la Universidad Católica de Cuenca, Cuenca, Azuay, Ecuador
karen.leon@est.ucacue.edu.ec
- ² Jorge Sebastián Coronel Montero  <https://orcid.org/0000-0001-8572-2800>
Médico especialista en Anatomía Patológica, Universidad Católica de Cuenca, Cuenca, Azuay, Ecuador
jorge.coronel@ucacue.edu.ec
- ³ Kevin Sebastián León Crespo  <https://orcid.org/0009-0004-1441-4607>
Estudiante de la Universidad Católica de Cuenca, Cuenca, Azuay, Ecuador
kevin.leon.01@est.ucacue.edu.ec



Artículo de Investigación Científica y Tecnológica

Enviado: 14/05/2023

Revisado: 11/06/2023

Aceptado: 07/07/2023

Publicado: 20/07/2023

DOI: <https://doi.org/10.33262/anatomiadigital.v6i3.2610>

Cítese:

O’Farrill, M. M., González Díaz, A., Jach Ravelo, M., & Carrasco Ruano, C. (2023). La enfermedad periodontal en adolescentes con tratamiento ortodóncico. *Anatomía Digital*, 6(3), 24-47. <https://doi.org/10.33262/anatomiadigital.v6i3.2610>



ANATOMÍA DIGITAL, es una Revista Electrónica, Trimestral, que se publicará en soporte electrónico tiene como misión contribuir a la formación de profesionales competentes con visión humanística y crítica que sean capaces de exponer sus resultados investigativos y científicos en la misma medida que se promueva mediante su intervención cambios positivos en la sociedad. <https://anatomiadigital.org>

La revista es editada por la Editorial Ciencia Digital (Editorial de prestigio registrada en la Cámara Ecuatoriana de Libro con No de Afiliación 663) www.celibro.org.ec

Esta revista está protegida bajo una licencia Creative Commons Attribution Non Commercial No Derivatives 4.0 International. Copia de la licencia: <http://creativecommons.org/licenses/by-nc-nd/4.0/>

Palabras claves:

Carcinoma metaplásico de mama, Triple-negativo, PIK3CA, componente epitelial escamoso, reporte de caso

Keywords:

Metaplastic breast carcinoma, Triple-negative, PIK3CA, squamous epithelial component, case report.

Resumen

Introducción. El carcinoma metaplásico de mama con componente epitelial escamoso puro corresponde a un tumor de mama muy raro con una prevalencia entre el 0,06% y 0,2%. Existen una cantidad limitada de reportes de caso sobre esta enfermedad, sus características moleculares están mal definidas y la base subyacente de la heterogeneidad histológica sigue siendo incierta. **Objetivo.** Describir el caso de una paciente femenina de 67 años diagnosticada con carcinoma metaplásico de mama con componente epitelial escamoso puro y mutación del gen PIK3CA, analizar las características clínicas, patrones histológicos y explorar el tratamiento en esta neoplasia. **Metodología.** La metodología usada fue un reporte de caso, la información recopilada fue mediante el análisis de la historia clínica de la paciente con previa autorización por medio del consentimiento informado. **Resultados.** Paciente femenina de 67 años detecta masa palpable en la mama derecha durante autoexploración. Se le realizan exámenes complementarios para valoración y se determina carcinoma metaplásico de mama con componente epitelial escamoso puro con alteración del gen PIK3CA. Actualmente, la paciente ha concluido su terapia adyuvante y se encuentra en control mediante estudio de imagen. **Conclusión.** El carcinoma metaplásico de mama con componente epitelial escamoso puro enfermedad representa una entidad poco común y agresiva que precisa de un diagnóstico preciso y un tratamiento adecuado. Conocer las alteraciones genéticas pueden ayudar al tratamiento y a la respuesta de este. **Área de estudio general:** Medicina. **Área de estudio específica:** Oncología, Patología.

Abstract

Introduction. Metaplastic breast carcinoma with a pure squamous epithelial component is a rare breast tumour with a prevalence between 0.06% and 0.2%. There are a limited number of case reports on this disease, its molecular features are poorly defined and the underlying basis for the histologic heterogeneity remains unclear. **Objective.** Describe the case of a 67-year-old female patient diagnosed with metaplastic breast carcinoma with pure squamous epithelial component and mutation of the PIK3CA gene, to analyze the clinical characteristics, histological

patterns and to explore the treatment in this neoplasm. **Methodology.** The methodology used was a case report; the information collected was through the analysis of the patient's clinical history with prior authorization by means of informed consent. **Results.** A 67-year-old female patient detects a palpable mass in the right breast during self-exploration. She underwent complementary examinations for evaluation, and it was determined that she had metaplastic breast carcinoma with a pure squamous epithelial component with alteration of the PIK3CA gene. Currently, the patient has concluded her adjuvant therapy and is under follow-up imaging studies. **Conclusion.** Metaplastic breast carcinoma with pure squamous epithelial component represents a rare and aggressive entity that requires an accurate diagnosis and appropriate treatment. Knowing the genetic alterations can help treatment and treatment response.

Introducción

El cáncer de mama es el tumor maligno más frecuente en el sexo femenino y la principal causa de muerte por cáncer en mujeres de países desarrollados (1, 2). Según datos del 2020 del Global Cancer Observatory (GLOBOCAN), a nivel mundial se reportaron 2.261.419 casos, los cuales corresponden al 11,7% entre todos los tipos de cáncer, la tasa de mortalidad es 6,9 de casos por cada 100.000 habitantes. En Ecuador el número de nuevos casos es de 3.563 un porcentaje de incidencia del 40.4%, la tasa de mortalidad es de 12 por cada 100.000 habitantes (2).

Acorde a datos del Instituto Nacional de Estadísticas y CensPos (INEC), en Ecuador el cáncer de mama es una de las principales causas de muerte en las mujeres, ya que ocupa el lugar número once de la lista de causas generales de muerte femenina del 2017, en el mismo año se registraron 670 defunciones por cáncer de seno en mujeres y 3 en hombres, lo cual corresponde a una mortalidad de 3.99 defunciones por cada 100.000 habitantes (1, 3).

El carcinoma metaplásico de mama (CMM) corresponde a un subtipo raro, con una incidencia que representa solo del 0,2 al 5% de todos los tumores malignos (4, 5). Se presenta con mayor frecuencia entre los 48 y 59 años de edad, y sus diferentes variantes son frecuentemente agresivas, resistentes a la quimioterapia y tienen una alta propensión a hacer metástasis especialmente a pulmón (6). Los CMM se presentan generalmente con

fenotipo triple negativo, es decir, que las células de este cáncer no contienen receptores de estrógeno ni de progesterona y, tampoco demuestran sobreexpresión de receptores HER2, dando como resultado un tumor más invasivo, de rápido crecimiento con opciones limitadas de tratamiento y un alto porcentaje de mortalidad al tener peor pronóstico (5, 7, 8).

Existen una cantidad limitada de reportes de caso sobre esta enfermedad, sus características moleculares están mal definidas y la base subyacente de la heterogeneidad histológica sigue siendo incierta (9). Esta patología expone una alta variabilidad morfológica y un amplio espectro de patrones histológicos, representando un desafío al momento de su diagnóstico (10). Por lo cual es importante y esencial un adecuado muestreo macroscópico, una valoración histológica minuciosa y la correlación clínico-patológica apropiada, todo lo anterior mencionado con el objetivo de brindar un diagnóstico verídico.

Además, cabe recalcar que al tratarse de un cáncer triple negativo las opciones de tratamiento son pocas y su porcentaje de respuesta no es muy alentador; razón por la cual es conveniente discutir los enfoques generales de la enfermedad, las modalidades de tratamiento y sus cambios histopatológicos.

La alteración del gen PIK3CA se ha descrito en varios subtipos de cáncer, incluido el carcinoma metaplásico de mama con componente escamoso puro (5). Este gen codifica la subunidad catalítica alfa de la enzima fosfatidilinositol 3-quinasa (PI3K), que desempeña un papel fundamental en la vía de señalización de PI3K/AKT/mTOR (11). Estas mutaciones producen una activación constitutiva de la vía de PI3K/AKT/mTOR, promoviendo la proliferación celular, la supervivencia y la angiogénesis. Se ha observado un alto porcentaje de alteraciones genéticas relacionadas a la ruta PI3K en CMM lo que sugiere que apuntar a la vía PI3K/mTOR podría ser prometedor en estas pacientes (12). Por lo tanto, estas mutaciones pueden influir de gran manera en la respuesta al tratamiento.

Metodología

Para la redacción del presente reporte de caso se realizó, como primer punto, la recopilación de datos clínicos como son edad, género, antecedentes médicos, síntomas presentes y duración de estos. Se utilizó también los resultados del examen físico, pruebas de imagen (mamografía, ecografía mamaria, tomografía computarizada, resonancia magnética) y los resultados de biopsia. Todo lo antes mencionado por medio del acceso a la historia clínica digital con previa autorización del paciente mediante el consentimiento informado. En cuanto a los datos patológicos, se obtuvieron mediante preparación de secciones histológicas, evaluación microscópica por un patólogo experimentado y descripción de las características histopatológicas del carcinoma

metaplásico de mama con componente epitelial escamoso puro. Se hizo énfasis también en las pruebas de inmunohistoquímica y análisis molecular, específicamente, la secuenciación del gen PIK3CA para detectar mutaciones específicas logrando una interpretación de los resultados moleculares y su correlación con los hallazgos clínicos y patológicos.

Resultados

Se trata de una mujer de 67 años con antecedentes de padre y hermano fallecidos de cáncer. Acudió a consulta debido a que durante su autoexamen mamario noto la presencia de una masa en la región de mama derecha. Se realizó mamografía bilateral que reportó presencia de nódulo isodenso en cuadrante supero interno en tercio medio de mama derecha correspondiente a una lesión probablemente maligna (BIRADS 4). Al mismo tiempo, se realizó una ecografía donde se observó en parénquima mamario derecho lesión ocupativa mixta solida con áreas quísticas con zonas de mayor vascularización.

Posterior a los exámenes de imagen, se realizó biopsia de mama derecha con resultados de un carcinoma invasor de alto grado triple negativo. La paciente se consideró candidata a terapia neoadyuvante, la misma que se completó con buena tolerancia.

Posteriormente se llevó a cabo cuadrantectomía de mama derecha con disección de ganglios axilares, la cual reportó carcinoma ductal infiltrante de alto grado, con componente in-situ. Se continuó con quimioterapia adyuvante y posterior vigilancia.

Siete meses más tarde la paciente acudió nuevamente presentando dolor en región retroareolar, retracción del pezón y presencia de masa en mama derecha de cuatro meses de evolución. En ecografía se observó imagen mal definida hipoecoica irregular con aumento de la vascularidad asociada a distorsión del tejido adyacente y engrosamiento de la piel.

Se realizó mastectomía simple derecha un mes después donde los resultados histopatológicos reportaron un carcinoma metaplásico con componente de células escamosas puras (Figura 1.). La positividad de la inmunomarcación para citoqueratina 5/6 permitió confirmar la naturaleza escamosa de la lesión (figura 2.), así como la positividad para GATA 3 el origen mamario (figura 3.). La lesión fue negativa para receptores hormonales y HER/2 (figuras 4 y 5). Los estudios genómicos demostraron una mutación del gen PIK3CA (C420R).

Figura 1. Neoplasia maligna epitelial conformada por células de aspecto escamoso

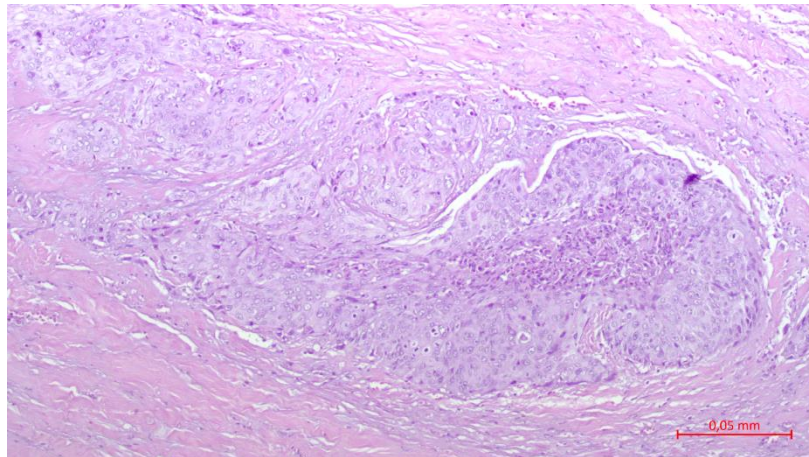


Figura 2. Citoqueratina 5/6, demostrando diferenciación escamosa

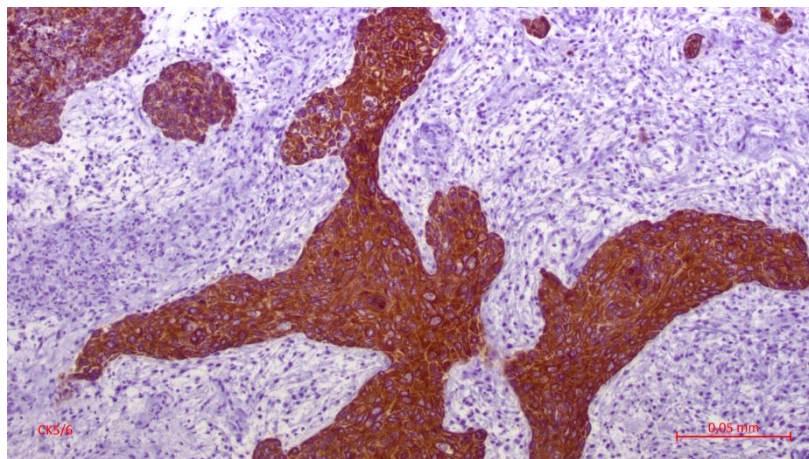


Figura 3. GATA3 positivo

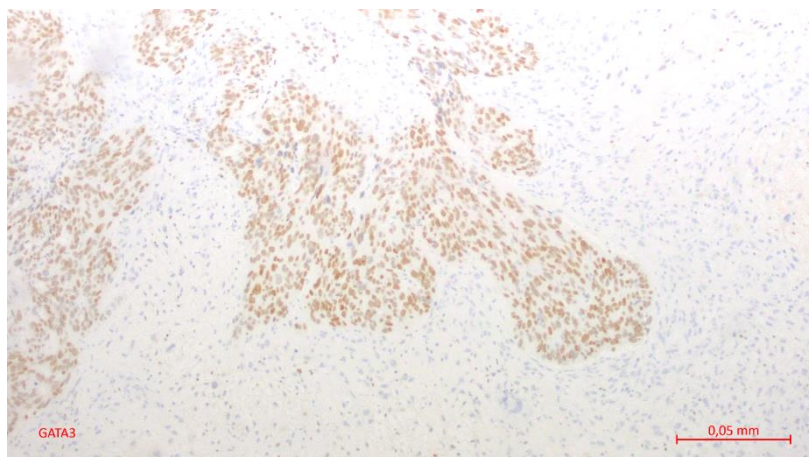
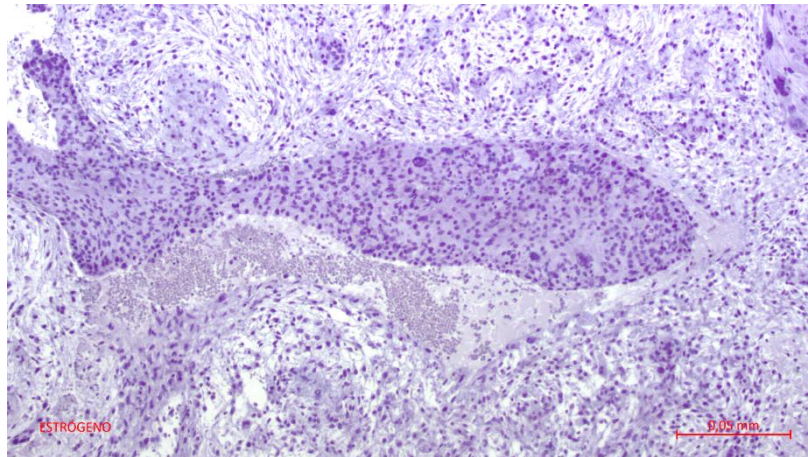
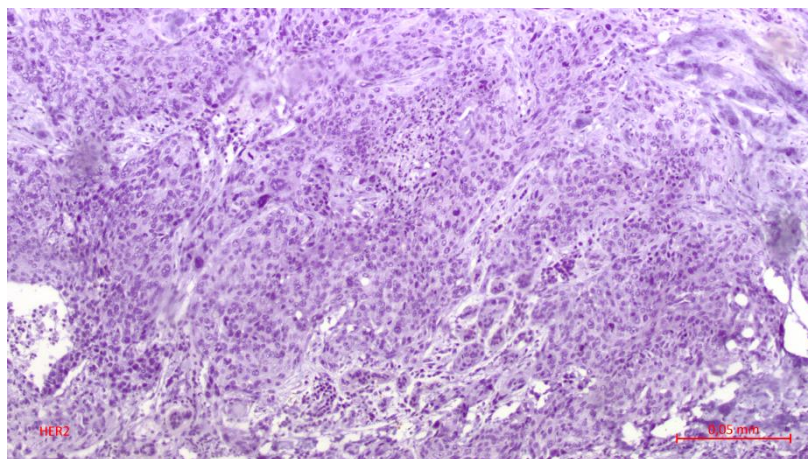


Figura 4. Negatividad para receptores hormonales**Figura 5.** Negatividad para HER2

Se continuó con quimioterapia completando seis ciclos sin ninguna complicación. Una semana después de finalizada el tratamiento acudió a control asintomática, sin datos de actividad tumoral, en exámenes de imágenes presentó TAC de tórax y abdomen normales.

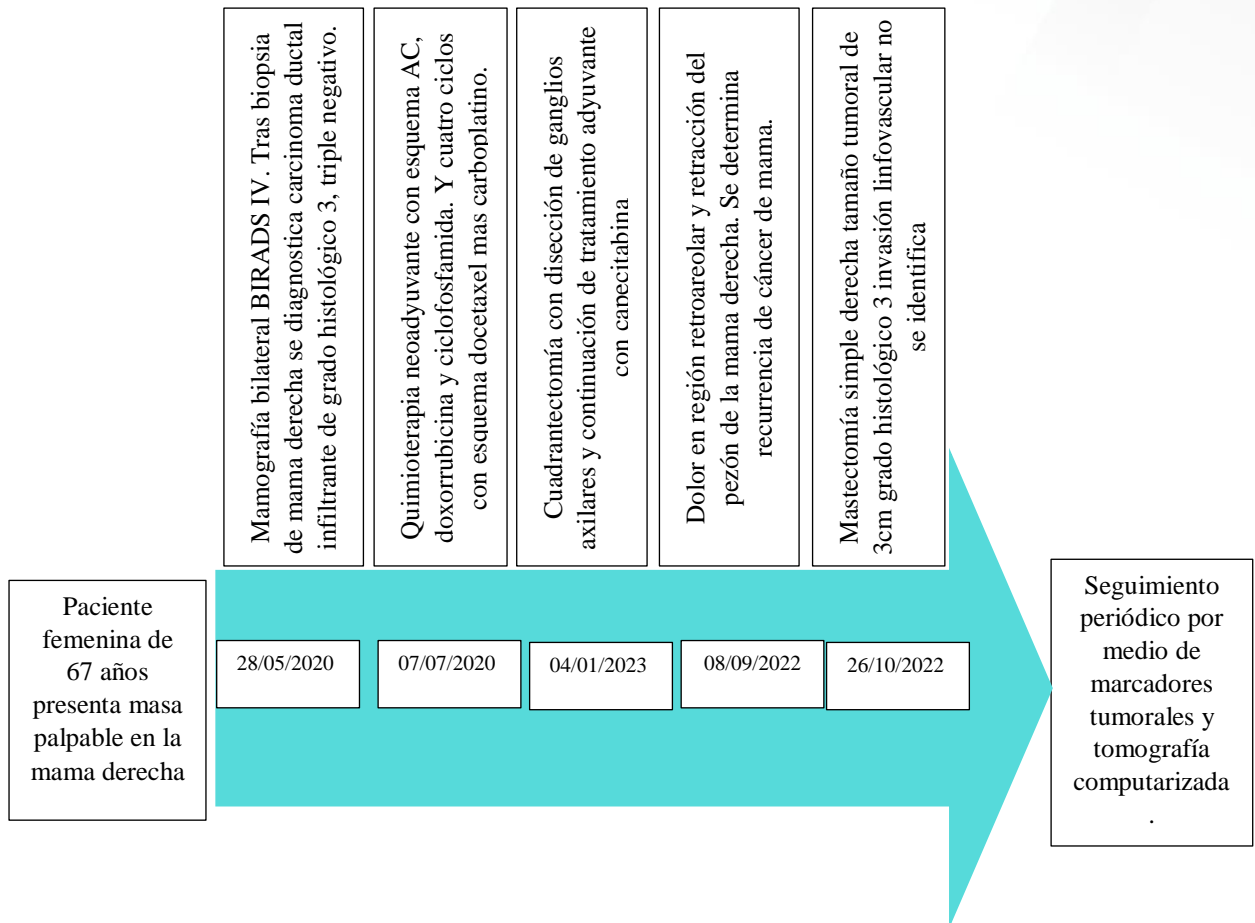


Figura 6. Línea del tiempo del caso

Discusión

El cáncer de mama es una enfermedad heterogénea en cuanto a presentación clínica, imagenología y comportamiento biológico abarcando una variedad de subtipos histológicos (13). Los tumores metaplásicos son entidades poco comunes que representan un grupo heterogéneo de neoplasias con área de diferenciación no glandular (13, 14). Entre ellos se encuentra el carcinoma metaplásico de mama con componente escamoso puro (CMEP), es un tumor raro con una prevalencia entre el 0,06% y 0,2% (14), presenta limitados datos clínicos sobre su comportamiento biológico, tratamiento y pronóstico, razón por la cual representa un desafío desde el punto de vista clínico y patológico (14, 15).

La Organización Mundial de la Salud (OMS) dentro de la clasificación de tumores de mama, lo define como "un carcinoma de mama compuesto en su totalidad por células escamosas metaplásicas que pueden ser queratinizantes, no queratinizantes o fusiformes;

no derivadas de la piel suprayacente ni representan metástasis de otras localizaciones" (16).

En cuanto a su origen, ciertos autores han postulado que surgen a partir de focos de metaplasia escamosa observada en quistes, fibroadenomas, tumores phyllodes, hiperplasia ductal, papiloma y absceso crónico (16,17). También hay quienes sugieren que los cambios fenotípicos en el cáncer de mama son el resultado de la transformación maligna de las células madre del cáncer de mama o mutaciones en genes específicos que ocurren en etapas tempranas o tardías de la carcinogénesis (14,15).

Según otros informes se ha visto que existen factores que pueden aumentar el riesgo de aparición de CMEP como son la radioterapia, prótesis mamarias y pacientes inmunodeprimidos (15,17,18). A pesar de que su origen está establecido, su histogénesis aun es tema de controversia ya que para unos autores es de origen glandular, para otros es mioepitelial (14,16). Dentro del caso se debe destacar que la paciente presentaba antecedentes de familiares de primera línea fallecidos a causa de cáncer, por lo que presentaba mayor riesgo de desarrollar esta neoplasia.

Suele presentarse típicamente en mujeres de edad avanzada entre 30 y 80 años con una media de 55 años (14,16). Similar a otros tipos de cáncer de mama, el CMEP suele presentarse como un bulto o masa palpable indolora en la mama comparable a un tumor benigno de aproximadamente de 5 cm (14), que en algunos casos puede llegar a medir hasta 16 cm (18), siendo lesiones de gran tamaño y predominantemente quísticas en la mitad de los casos (13). Por lo tanto, el tumor relacionado a CMEP requiere de años para su desarrollo (18).

Puede ir acompañada de otras manifestaciones como mastodinia, secreción del pezón, ulceraciones de la piel, absceso mamario, signos inflamatorios y retracción del pezón. Dentro del caso el paciente acudió por presencia de una masa de 3 cm indolora en el seno derecho e 3 cm; mientras que en la recidiva del cáncer se presentaron síntomas como dolor en región retroareolar con retracción del pezón y presencia de masa en crecimiento.

La mayoría de estas neoplasias carecen de la expresión del receptor de estrógeno (RE), el receptor de progesterona (RP) y el receptor del factor de crecimiento epidérmico humano 2 (HER2), es decir que presentar un inmunofenotipo triple negativo (17,19). Esta característica les otorga un alto grado de agresividad en comparación con los receptores mamarios triple negativos de otros cánceres convencionales (11). En el presente caso, la paciente entraba dentro de este grupo, puesto que el informe de inmunohistoquímica reportó receptores hormonales y HER2 negativos.

Desde el punto de vista histológico, el carcinoma de células escamosas de mama presenta una arquitectura y características citonucleares similares a otros carcinomas de células

escamosas que se desarrollan en otro sitio (14). Muestran características histológicas diferentes, que van desde la presencia de células escamosas con diferenciación intermedia hasta bien diferenciadas (18). Estas células pueden exhibir queratinización, perlas de queratina y puentes intercelulares, características típicas de las células escamosas. Además, este tipo de cáncer puede llegar a ocasionar una degeneración quística central y estar acompañado de necrosis, inflamación y estroma condroide, dificultando su diferenciación entre un carcinoma de células escamosas (CCE) primario y secundario (16).

Se estima que existe solo alrededor del 15% (16) de casos publicados de carcinomas con epitelio escamoso puro y sin diferenciación celular glandular. Por ello, es de suma importancia distinguir al CMEP de los tumores mixtos en los que pueda encontrarse la presencia de células escamosas (14,16).

Los CMEP poseen ciertas características importantes para diferenciarlos, que incluyen; el carcinoma primario sin otros componentes neoplásicos como elementos ductales o mesenquimales, el tumor no puede derivarse de la piel de la mama o la piel del pezón que lo recubre, el componente del CCE representa más del 90% y la ausencia de tumores primarios presentes en diferentes sitios, en otras palabras, metástasis (15,17). En nuestra paciente cumplía con las características antes mencionadas, la retracción del pezón fue uno de los síntomas que presentó la paciente mas no significa que el tumor deriva de la piel que cubre el pezón.

El diagnóstico preciso y precoz, en conjunto con la comprensión de las diferencias entre las variantes histológicas puede proporcionar información sobre el pronóstico clínico y las posibles opciones terapéuticas.

Entre los métodos diagnósticos encontramos la mamografía en la cual se visualizará al tumor como una masa redondeada parcialmente irregular con márgenes mal definidos y sin espículas. Estas evidencias no son características de esta neoplasia, es decir, que no existen hallazgos mamográficos típicos de CMEP (14,16,17). El hallazgo radiológico encontrado en la paciente fue un nódulo isodenso en mama derecha sugestivo de malignidad correspondiente a BIRADS 4.

En el ultrasonido generalmente se puede mostrar una masa hipoecogénica con componentes sólidos y quísticos que se asemejan a un quiste mamario complejo (14). La forma de la masa varia, puede ser ovalada, redonda o lobulada (16). En el reporte de ultrasonido de la paciente se observó una lesión ocupativa mixta solida con áreas quísticas con zonas de mayor vascularización. Se pueden realizar otros estudios de imagen, como resonancias magnéticas, para evaluar la extensión local y la presencia de metástasis (15).

El tratamiento del carcinoma metaplásico de mama con componente escamoso puro sigue las pautas generales para el cáncer de mama invasivo y el estadio del cáncer será el predictor del tratamiento (20).

La cirugía es el tratamiento principal, con la extirpación quirúrgica del tumor y la evaluación de los ganglios linfáticos regionales. El estudio realizado por Hu et al, analiza el pronóstico según el tipo de cirugía y se observó que en pacientes con cáncer metaplásico de mama triple negativo la cirugía conservadora de mama presentaba mejor pronóstico que la mastectomía total (21). En el reporte de caso de Jakubiwska et al, nos expone que generalmente se realiza primero el tratamiento quirúrgico y después la quimioterapia adyuvante (18).

En el presente caso el tratamiento que se utilizó fue quimioterapia neoadyuvante observándose buen resultado pues el tumor había disminuido de tamaño y se procedió a realizar una cuadrantectomía seguida de quimioterapia adyuvante. En la revisión de casos de Zhang et al, notaron que la quimioterapia neoadyuvante realizada en cinco pacientes no tuvo ningún efecto sobre los mismo, y en un paciente de los cinco, tuvo el efecto contrario pues el tumor progresó a estadios superiores (22). Este dato es de interés debido a que en nuestro caso la respuesta a neoadyuvancia fue positiva durante la primera etapa del cáncer logrando reducción del tamaño del tejido tumoral. Posteriormente en la paciente se realizó una mastectomía total a causa de la recidiva del cáncer.

Sin embargo, debido a la agresividad de este subtipo de cáncer de mama, no descarta que el tumor sea resistente al tratamiento convencional y se necesiten de enfoques terapéuticos más agresivos.

El pronóstico del carcinoma metaplásico de mama con componente escamoso puro suele ser más desfavorable en comparación con otros subtipos de cáncer de mama (21). La tasa de supervivencia a largo plazo varía según el estadio de la enfermedad, el tamaño tumoral, la presencia de metástasis y la respuesta al tratamiento (21,23). La detección temprana y un enfoque multidisciplinario son fundamentales para mejorar los resultados en pacientes con esta enfermedad.

Conclusiones

- El carcinoma metaplásico de mama con componente epitelial escamoso puro es una enfermedad poco común y agresiva que precisa de un diagnóstico preciso y un tratamiento adecuado. La detección de una mutación de PIK3CA en este tipo de tumor puede tener consecuencias importantes tanto en el pronóstico como en la elección de terapias. Se subraya la importancia de realizar evaluaciones moleculares en la gestión de los casos de carcinoma metaplásico de mama, así

como la necesidad de llevar a cabo investigaciones adicionales con el fin de comprender mejor la biología y el tratamiento de esta enfermedad poco frecuente.

Referencias bibliográficas

1. World Health Organization. Global cancer observatory [Internet]. International Agency for research on Cancer. [citado 19 de enero de 2023]. Disponible en: <https://gco.iarc.fr/today/home>
2. Lima SM, Kehm RD, Terry MB. Global breast cancer incidence and mortality trends by region, age-groups, and fertility patterns. *E Clinical Medicine*. 2021; 38:100985. 10.1016/j.eclinm.2021.100985
3. Merino DV, Chiriboga SS, Molina DS. Frecuencia de subtipos moleculares de cáncer de mama, Hospital Metropolitano, 2016-2019, Quito- Ecuador. *Metro Ciencia*. 2020;28(3):32-8. <https://doi.org/10.47464/MetroCiencia/vol28/3/2020/32-38>
4. Hasbay B, Bolat FA, Aytac HO, Aslan H, Purbager A. Metaplastic carcinoma of the breast: analysis of 38 cases from a single institute. *TJPATH* [Internet]. 2019 [citado 19 de enero de 2023]; Disponible en: <http://www.turkjpath.org/doi.php?doi=10.5146/tjpath.2019.01472>
5. Piscuoglio S, Ng CKY, Geyer FC, Burke KA, Cowell CF, Martelotto LG, et al. Genomic and transcriptomic heterogeneity in metaplastic carcinomas of the breast. *NPJ Breast Cancer*. 2017; 3:48. <https://doi.org/10.1038/s41523-017-0048-0>
6. Corso G, Criscitiello C, Nicosia L, Pesapane F, Vicini E, Magnoni F, et al. Metaplastic breast cancer: an all-round multidisciplinary consensus. *Eur J Cancer Prev*. 2023;32(4):348-63. 10.1097/CEJ.0000000000000794
7. Li Y, Zhang N, Zhang H, Yang Q. Comparative prognostic analysis for triple-negative breast cancer with metaplastic and invasive ductal carcinoma. *J Clin Pathol*. 2019;72(6):418-24. 10.1136/jclinpath-2018-205544
8. Türkan H, Gökgöz MŞ, Parlak NS. Metaplastic Breast Cancer. *J Breast Health*. 2016;12(1):47-9. 10.5152/tjbh.2015.2505
9. Mills MN, Yang GQ, Oliver DE, Liveringhouse CL, Ahmed KA, Orman AG, et al. Histologic heterogeneity of triple negative breast cancer: A National Cancer Centre Database analysis. *Eur J Cancer*. 2018; 98:48-58. 10.1016/j.ejca.2018.04.011
10. McMullen ER, Zoumberos NA, Kleer CG. Metaplastic Breast Carcinoma: Update on Histopathology and Molecular Alterations. *Arch Pathol Lab Med*. 2019;143(12):1492-6. 10.5858/arpa.2019-0396-RA

11. Tray N, Taff J, Singh B, Suh J, Ngo N, Kwa M, et al. Metaplastic breast cancers: Genomic profiling, mutational burden, and tumor-infiltrating lymphocytes. *Breast*. 2019; 44:29-32. 10.1016/j.breast.2018.12.010
12. Zhai J, Giannini G, Ewalt MD, Zhang EY, Invernizzi M, Niland J, et al. Molecular characterization of metaplastic breast carcinoma via next-generation sequencing. *Hum Pathol*. 2019; 86:85-92. 10.1016/j.humpath.2018.11.023
13. Graziano L, Graziano P, Bitencourt AGV, Soto DB, Hiro A, Nunes CC. Metaplastic squamous cell carcinoma of the breast: A case report and literature review. *Rev Assoc Med Bras (1992)*. 2016;62(7):618-21. 10.1590/1806-9282.62.07.618
14. Qasseh REL, Sami Z, Moutahir M, Herrad M, Benhassou M, Ennachit M, et al. Squamous cell carcinoma of the breast: About a case. *Int J Surg Case Rep*. 2022; 99:107589. 10.1016/j.ijscr.2022.107589
15. Wu Y, Chen Z, Li W, Wang F, Zhang Y. Primary squamous cell carcinoma of the breast: A case report and review of the literature. *Front Oncol*. 2022; 12:1033084. 10.3389/fonc.2022.1033084
16. Benoist P, Mureau A, Joueidi Y, Arbion F, Vilde A, Body G, et al. Management and prognosis of pure primary squamous cell carcinoma of the breast. *J Gynecol Obstet Hum Reprod*. 2018;47(7):275-80. 10.1016/j.jogoh.2018.06.007
17. Noro A, Ishitobi M, Hanamura N, Kashikura Y, Yamashita M, Kozuka Y, et al. A Case of Metaplastic Squamous Cell Carcinoma of the Breast that Showed a Pathological Complete Response After Neoadjuvant Chemotherapy with Weekly Paclitaxel. *Am J Case Rep*. 2022;23: e935035. 10.12659/AJCR.935035
18. Jakubowska K, Kańczuga-Koda L, Kisielewski W, Koda M, Famulski W. Squamous cell carcinoma of the breast as a clinical diagnostic challenge. *Mol Clin Oncol*. 2018;8(4):587-91. 10.3892/mco.2018.1581
19. Reddy TP, Rosato RR, Li X, Moulder S, Piwnica-Worms H, Chang JC. A comprehensive overview of metaplastic breast cancer: clinical features and molecular aberrations. *Breast Cancer Res*. 2020;22(1):121. 10.1186/s13058-020-01353-z
20. Tray N, Taff J, Adams S. Therapeutic landscape of metaplastic breast cancer. *Cancer Treat Rev*. 2019; 79:101888. 10.1016/j.ctrv.2019.08.004
21. Hu J, Dong F, Zhang Y, Shen J, Ming J, Huang T. Triple-negative metaplastic breast cancer: treatment and prognosis by type of surgery. *Am J Transl Res*. 2021;13(10):11689-96. <https://www.ncbi.nlm.nih.gov/pmc/articles/PMC8581904/>

22. Zhang X, Zhang B, Zang F, Zhao L, Yuan Z, Wang P. Clinical features, and treatment of squamous cell carcinoma of the breast. *Onco Targets Ther.* 2016; 9:3181-5. 10.2147/OTT.S95128
23. Corso G, Frassoni S, Girardi A, De Camilli E, Montagna E, Intra M, et al. Metaplastic breast cancer: Prognostic and therapeutic considerations. *J Surg Oncol.* 2021;123(1):61-70. 10.1002/jso.26248

Conflicto de intereses

No existe conflicto de intereses entre los autores.

Declaración de contribución de los autores

Karen Vanessa Leon Crespo: concepto de estudio y redacción

Dr. Jorge Sebastián Coronel Montero: concepto de estudio y redacción

Kevin Sebastián Leon Crespo: recopilación de datos.

El artículo que se publica es de exclusiva responsabilidad de los autores y no necesariamente reflejan el pensamiento de la **Revista Anatomía Digital**.



El artículo queda en propiedad de la revista y, por tanto, su publicación parcial y/o total en otro medio tiene que ser autorizado por el director de la **Revista Anatomía Digital**.



Indexaciones

