

**UNIVERSIDAD CATÓLICA DE CUENCA**

*Comunidad Educativa al Servicio del Pueblo*

**UNIDAD ACADÉMICA DE SALUD Y BIENESTAR**

**CARRERA DE ODONTOLOGÍA**

**ABORDAJE ODONTOLÓGICO INTEGRAL**

**ATRAUMÁTICO EN PACIENTE PEDIÁTRICO EN LOS  
CENTROS DE ESPECIALIDADES ODONTOLÓGICAS DE  
LA UNIVERSIDAD CATÓLICA DE CUENCA- CAMPUS  
AZOGUES. REPORTE DE CASO.**

**AUTOR: MARCELA KAROLINA URBANO GÓMEZ**

**DIRECTOR: VIVIANA ABAD. OD. ESP.**

**AZOGUES – ECUADOR**

**2024**

**DIOS, PATRIA, CULTURA Y DESARROLLO**



**Declaratoria de Autoría y Responsabilidad**

**Marcela Karolina Urbano Gómez** portador(a) de la cédula de ciudadanía N° **0106538705**. Declaro ser el autor de la obra: **“Abordaje odontológico integral atraumático en paciente pediátrico en los centros de especialidades odontológicas de la Universidad Católica de Cuenca-campus Azogues. Reporte de caso.”**, sobre la cual me hago responsable sobre las opiniones, versiones e ideas expresadas. Declaro que la misma ha sido elaborada respetando los derechos de propiedad intelectual de terceros y eximo a la Universidad Católica de Cuenca sobre cualquier reclamación que pudiera existir al respecto. Declaro finalmente que mi obra ha sido realizada cumpliendo con todos los requisitos legales, éticos y bioéticos de investigación, que la misma no incumple con la normativa nacional e internacional en el área específica de investigación, sobre la que también me responsabilizo y eximo a la Universidad Católica de Cuenca de toda reclamación al respecto.

Azogues, **22 de octubre de 2024**

F: 

**Marcela Karolina Urbano Gómez**

**C.I. 0106538705**

## CERTIFICACIÓN DEL TUTOR

**OD. ESP. VIVIANA DANIELA ABAD FREIRE**

DOCENTE DE LA CARRERA DE ODONTOLOGIA

De mi consideración:

Certifico que el presente trabajo de titulación denominado: "**Abordaje odontológico integral atraumático en paciente pediátrico en los centros de especialidades odontológicas de la Universidad Católica de Cuenca-campus Azogues. Reporte de caso.**". realizado por: **Marcela Karolina Urbano Gómez**, con documento de identidad: **0106538705**, previo a la obtención del título de **Odontólogo** ha sido asesorado, orientado, revisado y supervisado durante su ejecución, bajo mi tutoría en todo el proceso, por lo que certifico que el presente documento, fue desarrollado siguiendo los parámetros del método científico, se sujeta a las normas éticas de investigación que exige la Universidad Católica de Cuenca, por lo que está expedito para su presentación y sustentación ante el respectivo tribunal.

Azogues, 22 de octubre 2024

*Viviana Abad Freire*



VIVIANA DANIELA ABAD FREIRE

01042000852

TUTOR

**Abordaje odontológico integral atraumático en paciente pediátrico en los centros de especialidades odontológicas de la Universidad Católica de Cuenca-campus Azogues. Reporte de caso.**

Marcela Karolina Urbano Gómez, Viviana Daniela Abad Freire

Universidad Católica de Cuenca, marcela.urbano.05@est.ucacue.edu.ec

**RESUMEN**

En el presente caso clínico, se aborda a una paciente pediátrica de 6 años, con un diagnóstico de múltiples lesiones cariosas en piezas dentales temporales. La paciente presentó un comportamiento negativo ante el tratamiento, lo que motivó la utilización de técnicas mínimamente invasivas (MI) como la Técnica de Restauración Atraumática (TRA), la Técnica Hall con coronas de acero preformadas, y restauraciones de resina con coronas de celuloide preformadas. Estas técnicas, además de reducir el tiempo en el sillón, mejoraron la experiencia clínica de la paciente al minimizar el uso de anestesia general y procedimientos invasivos. El tratamiento se centró en la rehabilitación de la salud oral de la paciente, empleando ionómero de vidrio de alta viscosidad como material restaurador, conocido por su capacidad de liberar flúor y proteger las piezas dentales. Además, se aplicó fluoruro diamino de plata (cariostático) para detener la progresión de las caries activas. Los resultados obtenidos fueron altamente satisfactorios, logrando restaurar las propiedades físicas, estéticas y funcionales de las piezas afectadas, mejorando tanto la calidad de vida de la paciente como su salud oral general. El uso de técnicas MI mostró una alta efectividad en este caso, reduciendo el estrés tanto de la paciente como del equipo clínico.

*Palabras clave:* Mínima intervención, TRA, odontopediatría, Fluoruros

# **Atraumatic Comprehensive Dental Approach in Pediatric Patients at the Dental Specialties Centers of the Catholic University of Cuenca - Campus Azogues. A Case Report.**

Marcela Karolina Urbano Gómez, Viviana Daniela Abad Freire

Catholic University of Cuenca, [marcela.urbano.05@est.ucacue.edu.ec](mailto:marcela.urbano.05@est.ucacue.edu.ec)

## **ABSTRACT**

This clinical case addresses a 6-year-old pediatric patient diagnosed with multiple carious lesions in primary teeth. The patient exhibited negative behavior towards treatment, which led to the use of minimally invasive (MI) techniques such as the Atraumatic Restorative Technique (ART), the Hall Technique with preformed stainless steel crowns, and resin restorations with preformed celluloid crowns. These techniques not only reduced chair time but also improved the patient's clinical experience by minimizing the use of general anesthesia and invasive procedures. The treatment focused on restoring the patient's oral health using high-viscosity glass ionomer as the restorative material known for its fluoride release and protective properties for teeth. Silver diamine fluoride (a cariostatic agent) was also applied to halt the progression of active caries. The results were highly satisfactory, restoring the affected teeth' physical, aesthetic, and functional properties, thereby improving the patient's quality of life and oral health. In this case, MI techniques demonstrated high effectiveness, reducing stress for both the patient and the clinical staff.

*Keywords:* Minimally invasive, ART, pediatric dentistry, fluorides



# ÍNDICE

RESUMEN.....	3
ABSTRACT.....	4
INTRODUCCION.....	6
OBJETIVOS.....	7
OBJETIVO GENERAL.....	7
DESARROLLO.....	8
1.1 TRATAMIENTO RESTAURADOR ATRAUMATICO.....	8
1.2 APLICACIÓN DE FLUORUROS.....	9
1.3 SELLADORES DE FOSAS Y FISURAS.....	9
1.4 FLUORURO DIAMINO DE PLATA (CARIOSTÁTICO).....	9
1.5 TECNICA TRA.....	10
1.6 CORONAS DE ACERO CON TECNICA HALL.....	10
1.7 CORONAS DE CELULOIDE PREFORMADAS.....	10
ANTECEDENTES DE INVESTIGACIÓN.....	11
2 REPORTE DE CASO CLINICO.....	14
FOTOGRAFÍAS INICIALES.....	16
3 APLICACIÓN DE LA TÉCNICA.....	17
3.1 FLUORURO DIAMINO DE PLATA (CARIOSTÁTICO).....	17
3.2 TECNICA TRA.....	18
3.3 REHABILITACIÓN CON TÉCNICA HALL.....	18
3.4 CORONAS DE CELULOIDE PREFORMADAS.....	19
FOTOGRAFÍAS FINALES.....	21
DISCUSIÓN.....	24
CONCLUSIÓN.....	25
BIBLIOGRAFÍAS.....	26

## INTRODUCCION

La odontología mínimamente invasiva representa una alternativa prometedora para el manejo efectivo de las lesiones cariosas mediante tratamientos conservadores que priorizan la preservación de la vitalidad de las piezas dentales. Este enfoque tiene como objetivo mantener los órganos dentales en boca hasta su exfoliación natural, asegurando que cumplan funciones esenciales como la fonación, la deglución, la oclusión y la estética, además de preservar el espacio adecuado para la erupción de las piezas permanentes.<sup>[1]</sup>

La caries dental es una enfermedad prevalente en la infancia que afecta a gran parte de la población. De etiología multifactorial, azúcar dependiente, que compromete progresivamente los tejidos duros de las piezas dentales, provocando la destrucción.<sup>[2]</sup> En este contexto, el abordaje atraumático en odontología constituye una opción viable para manejar las lesiones cariosas mediante la aplicación de varias alternativas de MI para el tratamiento, en donde incluimos técnicas como son: control de factores de riesgo uso de fluoruro diamino de plata (cariostático), técnica de restauración atraumática (TRA), técnica Hall con coronas de acero preformadas (TH), restauraciones con coronas preformadas de celuloide y la aplicación de fluoruros. Estas técnicas conservadoras permiten controlar la progresión de la caries dental y, a su vez, prolongar la vida funcional de los dientes.<sup>[1,3-6]</sup>

Es importante resaltar que esta investigación es de suma importancia ya que trata acerca de un problema relevante en la población puesto que tienen mínima atención en la investigación existente. Esperamos que los resultados de la investigación logren tener alcances prácticos importantes para así ayudar a mejorar la salud oral en los niños y adultos.

Por lo tanto, este proyecto tiene como objetivo desarrollar un reporte de caso integral sobre el abordaje odontológico integral atraumático a un paciente pediátrico. Planteándonos la siguiente interrogante. ¿Cuáles son las alternativas de tratamiento para la rehabilitación oral mediante un abordaje atraumático de lesiones cariosas de un paciente integral pediátrico?

## **OBJETIVOS**

### **OBJETIVO GENERAL**

- Desarrollar un reporte de caso sobre el abordaje odontológico integral atraumático a un paciente pediátrico realizado en las clínicas de especialidades odontológicas de la sede Azogues de la Universidad Católica de Cuenca durante el primer semestre de 2024.

## DESARROLLO

La caries dental es una enfermedad que se encuentra mediada por el biofilm, modulada por la dieta, no transmisible, multifactorial, y dinámica, que causa la pérdida del mineral de los tejidos duros de los dientes. Se encuentra determinada por factores, comportamentales, biológicos, ambientales y psicosociales. La cual tiene como consecuencia el desarrollo de una lesión cariosa.<sup>[2]</sup> El tratamiento mínimamente invasivo (MI) de la caries dental es un enfoque que tiene como objetivo el manejo de las lesiones cariosas con técnicas conservadoras para preservar la mayor parte de la estructura dental.<sup>[1]</sup> El tratamiento MI es también un marco conceptual que abarca desde la prevención primaria y el manejo del proceso de la enfermedad de caries, hasta el manejo de las lesiones cariosas por medios quirúrgicos y no quirúrgicos.<sup>[4]</sup>

El sistema internacional de evaluación y detección de caries (ICDAS) es el más empleado a nivel internacional para clasificar los diferentes grados de lesiones cariosas. El mismo tiene como objetivo detectar y especificar las variaciones en los signos visuales que se originan a la altura del diente, según como va progresando la enfermedad. También de la prolongación de la enfermedad, se debe tener en cuenta también el estado de actividad de las lesiones.<sup>[7,8]</sup>

Para la prevención primaria en la dentición temporal, se utiliza clínicamente todas las medidas profilácticas como el control del biofilm mediante el cepillado de dientes mínimo dos veces al día con pasta dental fluorada (1100 PPM) la cantidad de pasta siempre va a depender de la edad del paciente, así como también la aplicación de fluoruros, en el caso esto de pacientes sanos o con mayor riesgo de ser afectado por lesiones cariosas. De igual manera el control de la dieta cariogénica, disminuyendo el consumo de azúcares.<sup>[1,3]</sup>

Para realizar un tratamiento MI se requiere que el odontólogo sepa tratar el comportamiento y manejo del paciente, para hacer así los procedimientos menos invasivos y más rápidos y sencillo. Se debe considerar que los tratamientos menosk invasivos tienen que satisfacer todas las necesidades que requiera el paciente.<sup>[9]</sup>

### 1.1 TRATAMIENTO RESTAURADOR ATRAUMATICO

El tratamiento restaurador atraumático es un método MI que se destaca como uno de los más efectivos en el tratamiento de lesiones cariosas en la actualidad. Esto se debe

a que no solo disminuye la ansiedad, el estrés y el malestar dental en la población infantil, sino que también reduce situaciones que generan estrés en el profesional de la salud. Debido a que los tratamientos MI son significativamente más rápidos que los tratamientos convencionales, y, además, los pacientes pueden colaborar de manera más efectiva para evitar incomodidad durante el procedimiento. Este enriquece la experiencia del paciente durante la consulta, puesto que al disminuir la tensión genera un ambiente de mayor confianza con el personal.<sup>[4,6]</sup>

Dentro de las alternativas de tratamientos mínimamente invasivos encontramos:

## **1.2 APLICACIÓN DE FLUORUROS**

El uso del barniz 22600 ppm de fácil aplicación y tolerables para los niños por su sabor agradable, según la literatura; 2 a más aplicaciones de barniz fluorado al año son suficientes para la prevención de caries dental tanto en dentición primaria como permanente, así como en pacientes de alto riesgo.<sup>[10]</sup>

## **1.3 SELLADORES DE FOSAS Y FISURAS**

el uso de selladores de fosas y fisuras en lesiones no cavitadas como tratamiento preventivo y terapéutico tiene una tasa alta de éxito, tanto en piezas dentales temporales como permanentes. <sup>[1,9,11]</sup>

## **1.4 FLUORURO DIAMINO DE PLATA (CARIOSTÁTICO)**

El fluoruro de diamino de plata (FDP) al 38% proviene de la combinación de nitrato de plata y fluoruro. Este reduce el crecimiento de bacterias cariogénicas, ralentiza la descomposición del colágeno en la dentina y promueve la remineralización tanto del esmalte como de la dentina, mediante la formación de una capa insoluble de cloruro de plata y fosfato de plata en las superficies de los dientes tras la aplicación cariostática, lo que reduce la pérdida de calcio y fósforo del esmalte y la dentina. Ayuda en la prevención de la progresión de la caries dental<sup>[2,7]</sup>. Sin embargo, no es un material estético, tiñe el diente y se debe reaplicar cada 3 meses.

## **1.5 TECNICA TRA**

Técnica que incluye medidas preventivas, sellado y relleno de cavidades. Generalmente se usa en con lesiones código 2,3,4,5 en ICDAS, consiste en remover la dentina blanda y desmineralizada utilizando únicamente instrumentos manuales como son las cucharillas, seguido de una restauración con ionómero de vidrio de alta viscosidad, sin usar las piezas de mano, fresas y anestesia local. La técnica TRA es considerada una perspectiva valiosa en el tratamiento de la caries dental, tienen altas tasas de éxito. <sup>[3,11]</sup>

## **1.6 CORONAS DE ACERO CON TECNICA HALL**

La técnica Hall que es una opción transformadora a considerar, la cual consiste en restaurar lesiones cariosas cavitadas en piezas dentales deciduas posteriores, con código en ICDAS 5 Y 6, su técnica consiste en colocar coronas metálicas preformadas de acero cromo sin necesidad de usar anestesia local ni tallar el diente y son cementadas con ionómero de vidrio, previa la colocación de ligas separadoras en los espacios interproximales.<sup>[12]</sup>

## **1.7 CORONAS DE CELULOIDE PREFORMADAS**

Las coronas de celuloide son un conocido método que nos ayuda a restaurar los dientes anteriores temporales mejorando así la estética ya que tiene semejanza a la apariencia natural de los dientes. Esta técnica se usa para dientes anteriores temporales con lesiones cariosas interproximales o en dientes que no se ven bien estéticamente.<sup>[13]</sup>

## ANTECEDENTES DE INVESTIGACIÓN

- Giacaman R, Et al.<sup>[1]</sup> llevaron a cabo una investigación titulada Estrategias respaldadas por evidencia para el tratamiento mínimamente invasivo de lesiones cariosas: Revisión de la literatura. En este estudio, se realizó una revisión exhaustiva de la literatura relevante, analizando artículos que informaban sobre ensayos controlados aleatorizados o revisiones sistemáticas relacionadas con estrategias para tratar lesiones cariosas cavitadas o no cavitadas en adultos y niños. Un total de cincuenta y seis artículos cumplieron con los criterios de inclusión. Respecto a las lesiones no cavitadas, se encontró un respaldo sólido para el uso de selladores, mientras que la evidencia para la infiltración de lesiones proximales fue moderada. El tratamiento mínimamente invasivo (MI) para lesiones tanto cavitadas como no cavitadas recibió respaldo de evidencia moderada a fuerte, y en términos de prevención de caries, el flúor fue identificado como la medida más efectiva con amplia evidencia disponible. La resistencia de las restauraciones ART fue del 95% en una superficie a 1 año, del 86% a 3 años y del 72% a 6 años después de su colocación. Las pruebas disponibles indican que el Tratamiento Restaurador Atraumático (ART) es una orientación científicamente respaldada para el tratamiento mínimamente invasivo.
- Arrow P. et al.<sup>[6]</sup> llevaron a cabo un estudio titulado "Atraumatic restorative treatments reduce the need for dental general anaesthesia: a non-inferiority randomized, controlled trial," en el cual se presentó un informe de caso en el que se asignaron al azar niños a quienes se les recomendó tratamiento para la caries en el Centro de Salud Oral de Australia Occidental. Los niños en el grupo de prueba fueron sometidos a tratamiento utilizando la técnica ART/HT. La mayoría de los niños que fueron parte del programa ART/HT recibieron tratamiento de manera exitosa en centros de atención primaria, utilizando en su mayoría métodos restauradores atraumáticos y mínimamente invasivos (88%). El enfoque principal de tratamiento reparador mínimamente invasivo también facilitó la realización de procedimientos más complejos, como la terapia pulpar y extracciones. En segundo lugar, el enfoque ART/HT demostró una tasa de éxito elevada en los resultados de las restauraciones, empleando una combinación de restauraciones ART y coronas Hall. La efectividad de la restauración parece depender más del tipo de restauración (con o sin corona) que del método de tratamiento (ART/HT). Los resultados de este estudio mencionan que la

aplicación del enfoque ART/HT tiene el potencial de disminuir la necesidad de anestesia general dental en niños que requieren tratamiento para la caries dental. Este enfoque no solo facilitó la colocación de restauraciones, sino que también contribuyó a establecer la confianza en el equipo clínico.

- Naccha A, et al. <sup>[9]</sup> llevaron a cabo una investigación titulada Odontología de mínima intervención: minimizando el ciclo de restauración: Revisión de la literatura. En este estudio, realizaron una revisión exhaustiva de la literatura, examinando 40 publicaciones científicas que incluyeron revisiones sistemáticas, metaanálisis, revisiones de literatura, reportes de caso y artículos originales completos relacionados con la dentición temporal y mixta, así como opciones de tratamiento de mínima intervención. En estas publicaciones, se destacó que, en el ámbito de la odontología de mínima intervención, la microabrasión se muestra como una alternativa de tratamiento efectiva, ya sea utilizada de manera independiente o en combinación con otras terapias. En el marco de la Odontología de Mínima Intervención, se emplean diversas técnicas, como la microabrasión, infiltración, restauración con resina y ionómeros de vidrio de alta viscosidad, tanto de forma individual como en combinación. Estas prácticas logran resultados estéticos satisfactorios, mejorando significativamente el comportamiento, la calidad de vida y la estética, especialmente en niños, al reducir los niveles de ansiedad asociados a los procedimientos.
- Altoukhi D, et al. <sup>[12]</sup> llevaron a cabo una investigación titulada Técnica Hall para Molares Primarios Carados: Una Revisión de la Literatura. En este estudio, se examinaron varios artículos para evaluar la eficacia del uso de coronas mediante la técnica Hall. Los resultados revelaron que la técnica de Hall se presenta como una alternativa de tratamiento no invasivo para la caries, siendo la preferida y ampliamente aceptada por padres y dentistas en comparación con opciones de tratamiento más invasivas para las caries. La técnica de Hall se posiciona como un suplemento eficaz al conjunto de alternativas de tratamiento disponible para el molar deciduo. Se ha demostrado de manera sólida que las coronas colocadas mediante la técnica Hall ofrecen resultados satisfactorios, con una alta aceptabilidad y duración, además de una baja tasa de fallos en el tratamiento de molares deciduos cariados.
- Avendaño M. et al. <sup>[13]</sup> llevaron a cabo un estudio titulado Restauración estética con funda de celuloide y resina Bulk Fill en dientes temporales. En este caso

clínico, se aplicó la técnica de coronas con fundas de celuloide como método de intervención mínima. La gran parte de los estudios han demostrado un incremento significativo en la profundidad de curado para las resinas Bulk Fill a diferencia con las resinas convencionales. En consecuencia, las resinas Bulk Fill pueden considerarse indulgentes en términos de grosor clínicamente relevante, permitiendo su aplicación en áreas que experimentan estrés. Por lo cual, para el empleo de coronas de celuloide en piezas anteriores, esta técnica sería una elección viable. La introducción de materiales estéticos adaptados a las necesidades funcionales ha llevado a mejoras significativas en los materiales utilizados en la actualidad para abordar problemas bucodentales. Asimismo, se han perfeccionado las técnicas para asegurar la calidad y durabilidad de los tratamientos. Las caries en las piezas anteriores de dientes deciduos son frecuentes, y al momento de restaurar estas piezas, es crucial considerar la estética como un requerimiento esencial, teniendo en cuenta el impacto que estas restauraciones pueden tener en la mejoría de la autoestima de los niños.

## 2 REPORTE DE CASO CLINICO

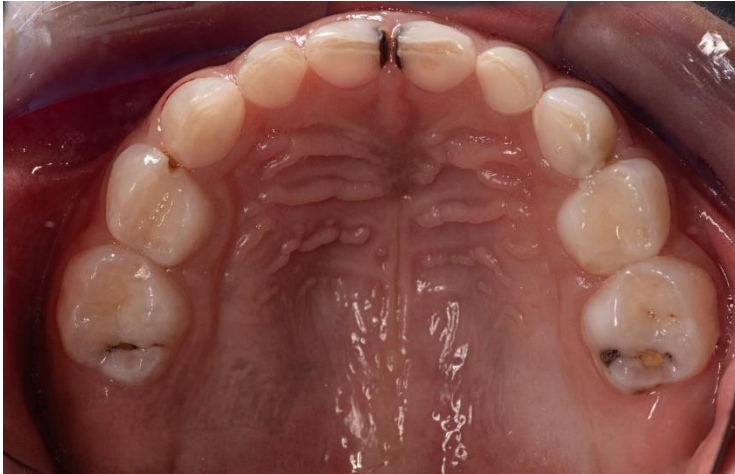
En la clínica de Pre-Grado de la Universidad Católica de Cuenca, Sede Azogues, se presenta una paciente de 6 años de edad, sexo femenino, cuyo motivo de consulta es la restauración de piezas dentales afectadas por caries, que, al no tratarse oportunamente, las lesiones podrían generar dolor y molestias. Durante la anamnesis y el examen clínico, se identifican manchas melánicas en el maxilar tanto superior como inferior. En el odontograma, se observan múltiples lesiones cariosas en diversas piezas dentales, distribuidas en ambos arcos y con mayor predominio en las piezas superiores y anteriores. Para clasificar el nivel de afectación, se emplea el sistema ICDAS adaptado para dentición temporal, obteniendo las siguientes codificaciones: ICDAS 3 en las piezas 5.4, 6.3 y 6.4; ICDAS 4 en 5.5 y 6.5; ICDAS 5 en 5.1, 6.1, 7.4, 7.3, 8.3, 8.4 y 8.5; y ICDAS 6 en la pieza 7.5. Estas clasificaciones reflejan diferentes grados de avance de la caries, desde lesiones incipientes hasta cavitaciones avanzadas. En cuanto a la conducta durante la consulta, la paciente presenta una respuesta definitivamente negativa, clasificada en la escala de Frankl como 1. Este comportamiento sugiere una marcada resistencia al tratamiento odontológico, lo cual fundamenta la decisión de implementar un abordaje que minimice la incomodidad y el estrés, garantizando al mismo tiempo la eficacia del tratamiento.

**Tabla N°. 1 Antecedentes de anamnesis y examen extraoral del paciente.**

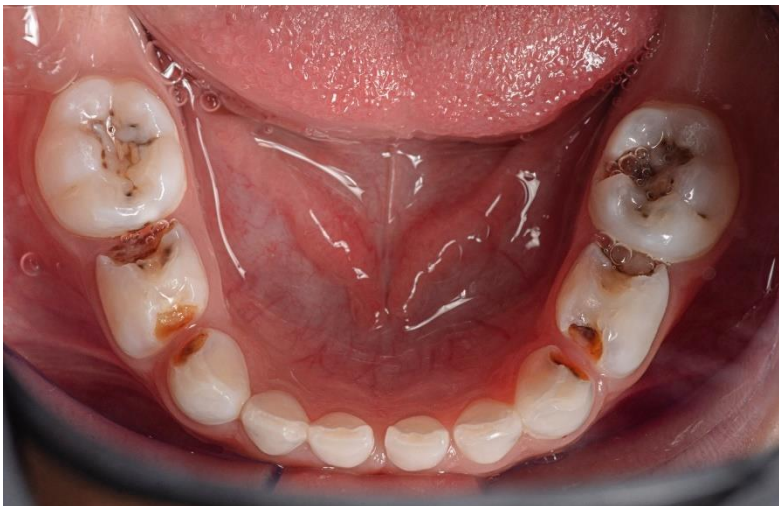ANTECEDENTES DE ANAMNESIS Y EXAMEN INTRAORAL DEL PACIENTE	
Antecedentes materno infantiles	Embarazo normal con parto natural a los 9 meses
Antecedentes médicos	Actualmente sin patologías aparentes
Antecedentes médicos hereditarios	Rinitis alérgica
Dieta	<ul style="list-style-type: none"><li>• Tiene 5 momentos de azúcar diarios, con un alto consumo de carbohidratos.</li></ul>

Higiene Oral	<ul style="list-style-type: none"> <li>• Cepillado 1 a 2 veces al día con pasta fluorada de 1100 ppm, sin supervisión del padre de familia.</li> <li>• No usa hilo dental.</li> </ul>
Examen intraoral	<ul style="list-style-type: none"> <li>• Dentición decidua</li> <li>• Lesión cariosa en las piezas: 5.5, 5.4, 5.1, 6.1, 6.3, 6.4, 6.5, 7.5, 7.4, 7.3, 8.3, 8.4, 8.5</li> <li>• Índice de placa 19%</li> </ul>

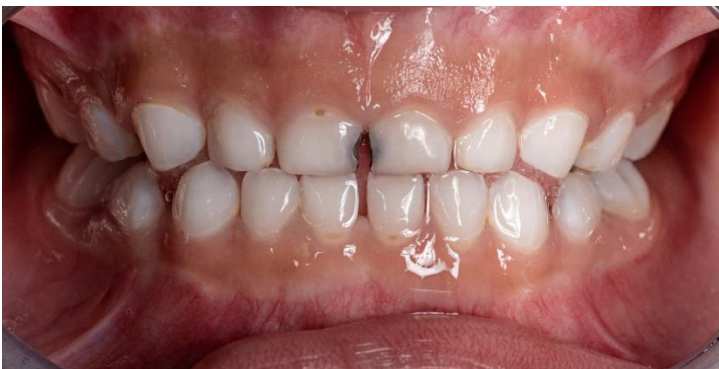## FOTOGRAFÍAS INICIALES



*Ilustración 1: fuente autoría Od. Esp. Paul Vergara: fotografía oclusal arcada superior-*



*Ilustración 2: fuente autoría Od. Esp. Paul Vergara: fotografía oclusal arcada inferior*

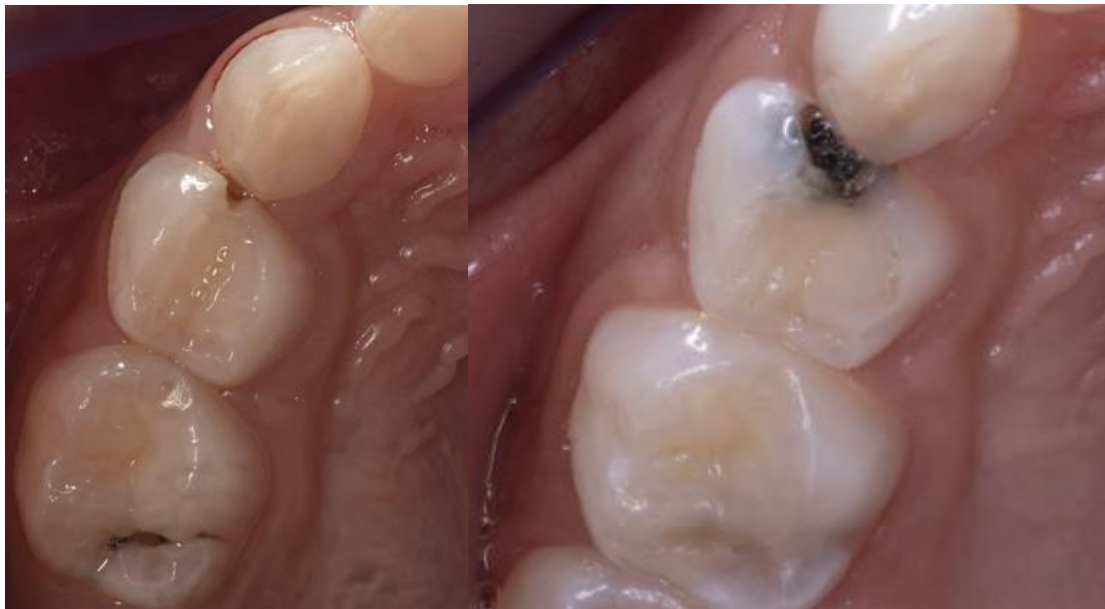

*Ilustración 3: fuente autoría Od. Esp. Paul Vergara: fotografía frontal.*

### 3 APLICACIÓN DE LA TÉCNICA

#### 3.1 FLUORURO DIAMINO DE PLATA (CARIOSTÁTICO)

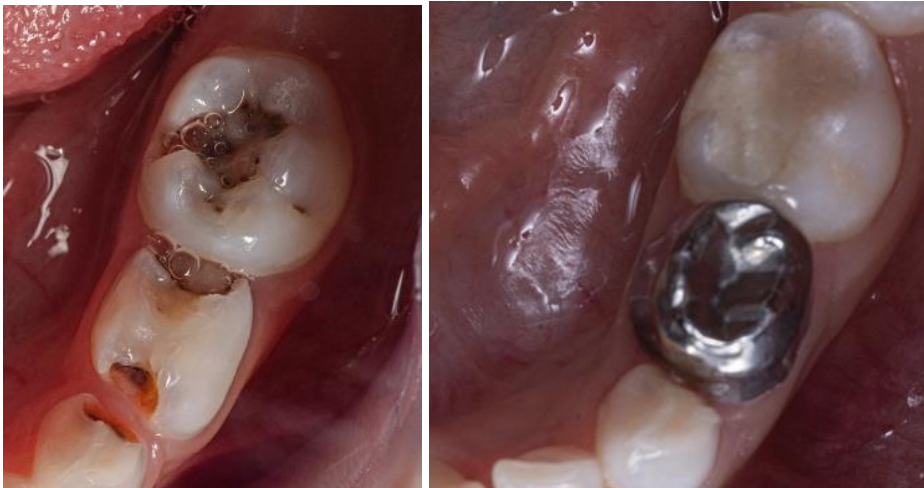1. Diagnóstico de la pieza dental 5.4 ICDAS 3
2. Eliminación de placa bacteriana, lavar con abundante agua a presión y secar en la zona a tratar
3. realizar un aislamiento relativo con torundas de algodón
4. Colocar vaselina en tejidos blandos para evitar pigmentación
5. Colocamos una gota de carioestático en un vaso dappen aplicamos con un microbrush, frotamos un minuto sobre la lesión.
6. Lavar, usar eyector de saliva y secar.
7. Re aplicación cada 3 meses para mejorar su acción.



*Ilustración 4: fuente autoría Od. Esp. Paúl Vergara: aplicación de fluoruro diamino de plata para la detención de caries.*

### 3.2 TECNICA TRA

1. Diagnóstico de las piezas dentales: 63 y 64 ICDAS 3, 55 y 65 ICDAS 4, 73,75, 83, y 85 ICDAS 5.
2. Profilaxis con piedra pómez.
3. Aislamiento relativo.
4. Remoción de tejido cariado con cucharitas (dentina infectada).
5. Lavar y secar cavidad.
6. Mezcla del IV de lata viscosidad (Ketac Molar) según la indicación del fabricante. Tiempo de espatulado 45 segundos.
7. Colocar la mezcla en la cavidad.
8. Presión digital y colocar vaselina como aislante para evitar contaminación con la saliva.

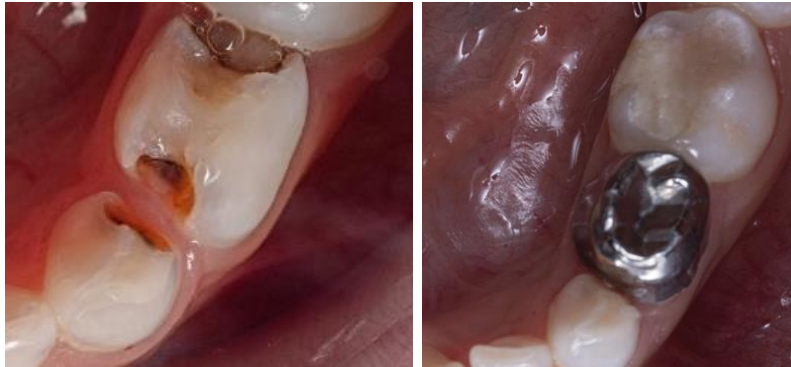

*Ilustración 5: fuente autoría Od. Esp. Paúl Vergara: Restauración con técnica TRA en las piezas 73 y 75, usando ionómero de alta viscosidad de autocurado. ANTES Y DESPUES del procedimiento.*

### 3.3 REHABILITACIÓN CON TÉCNICA HALL

1. Diagnostico pieza 74 ICDAS 6, 84 ICDAS 6
2. Medir dimensión vertical con sonda
3. Ligas separadoras en espacios interproximales por 5 días (considerar espacio primate)
4. Retirar ligas, profilaxis con piedra pómez

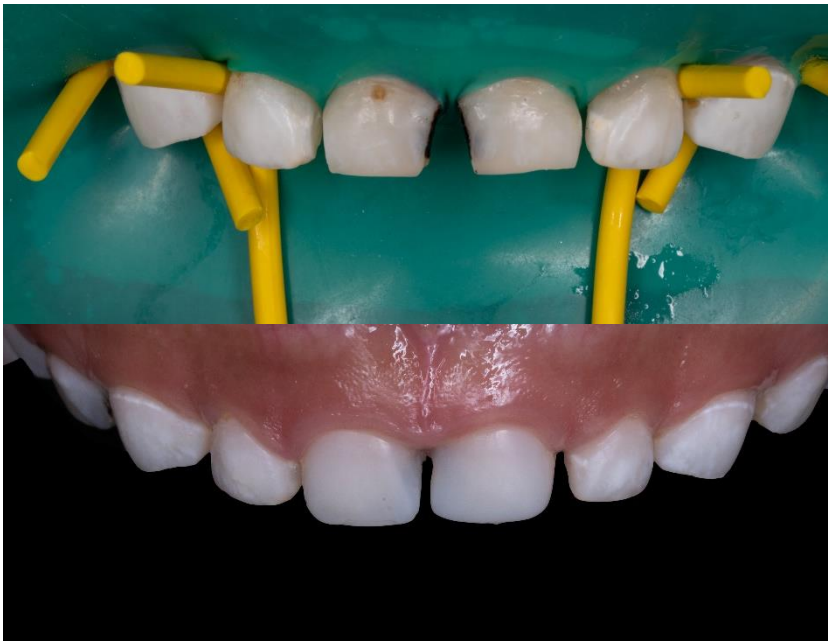5. Adaptación de la corona de acero cromo sin tallado
6. Cementación con ionómero de vidrio (Merón), retirar excesos, pasar hilo dental (isquemia de encía)
7. Medir dimensión vertical  
Si existe de 1 a 2 mm aumentada la DV, soluciona solo en 4 semanas
8. Control en 8 días



*Ilustración 6: fuente autoría Od. Esp. Paúl Vergara: Restauración con técnica Hall. ANTES Y DESPUES del procedimiento.*

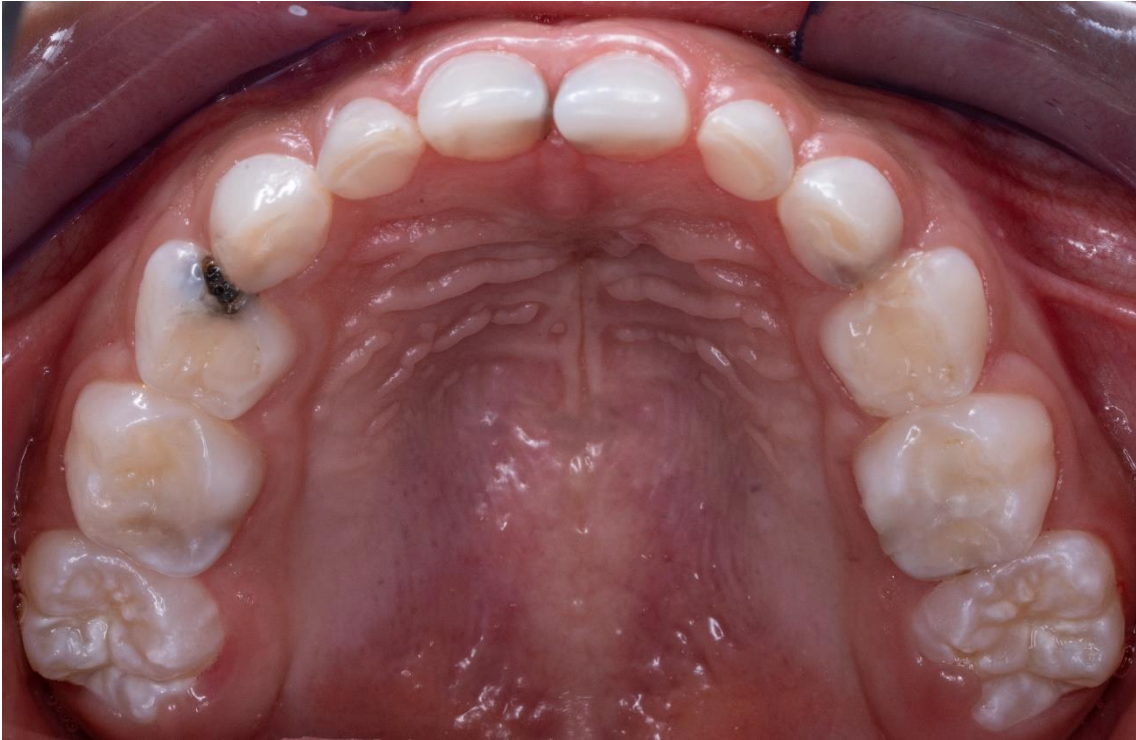### **3.4 CORONAS DE CELULOIDE PREFORMADAS**

1. Diagnóstico de las piezas 61 y 51 ICDAS 5.
2. Profilaxis.
3. Aislamiento absoluto.
4. Desgaste con una fresa de diamante tronco cónica halo amarillo de 0.10 mm en las caras distales para adaptación de la corona.
5. Adaptación de la coronade celuloide.
6. Realizar protocolo de adhesión (grabar con ácido fosfórico al 37% por 20 segundos en esmalte, lavar y secar bien, colocar adhesivo con un microbrush frotar por todas las caras del diente por 15 segundos, aplicamos aire, volvemos a colocar adhesivo y fotopolimerizamos por 20 segundos).
7. Rellenamos las coronas con nuestro material de restauración (resina fluida A1) y llevamos al diente, retirar excesos y fotopolimerizar por 60 segundos en todas las caras del diente.
8. Retiramos la corona de celuloide y pulimos.

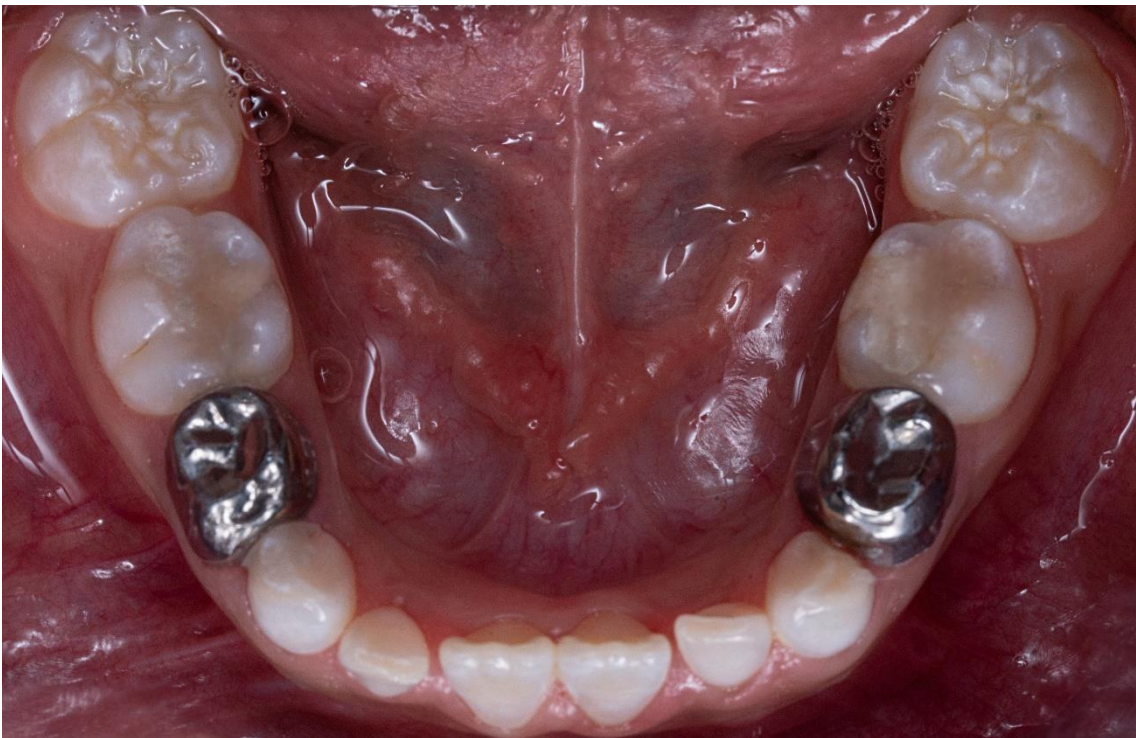


*Ilustración 7: fuente autoría Od. Esp. Paúl Vergara: Restauraciones con coronas de celuloide preformadas. ANTES Y DESPUES del procedimiento.*

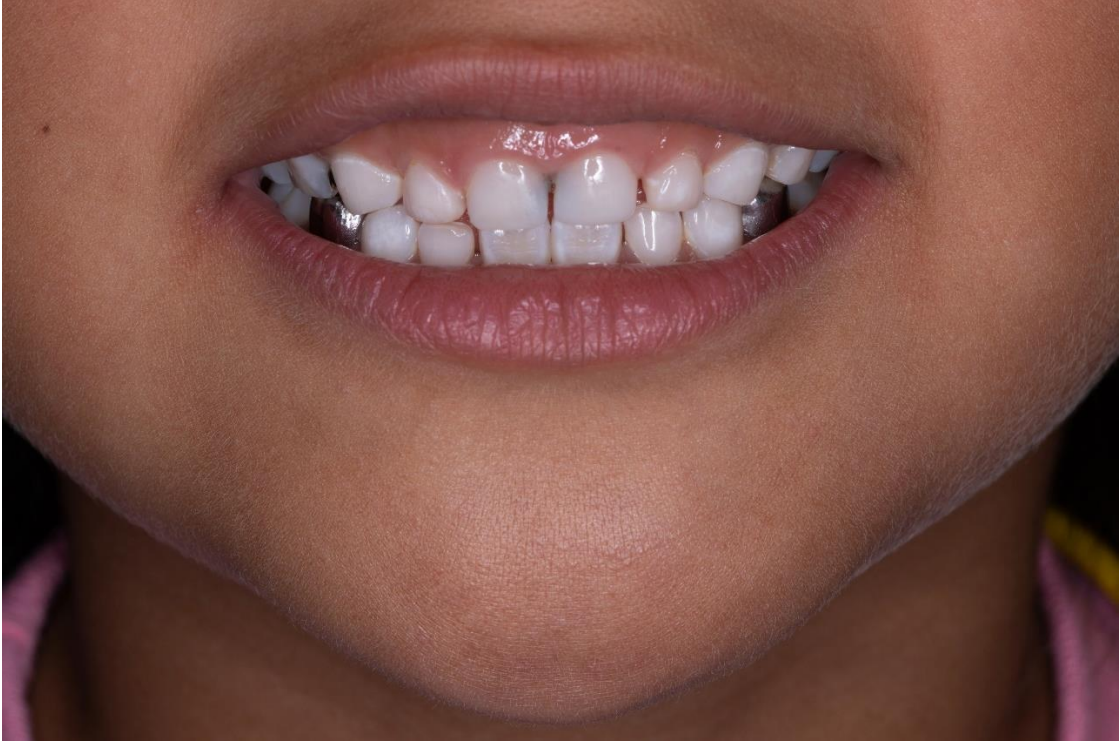## FOTOGRAFÍAS FINALES



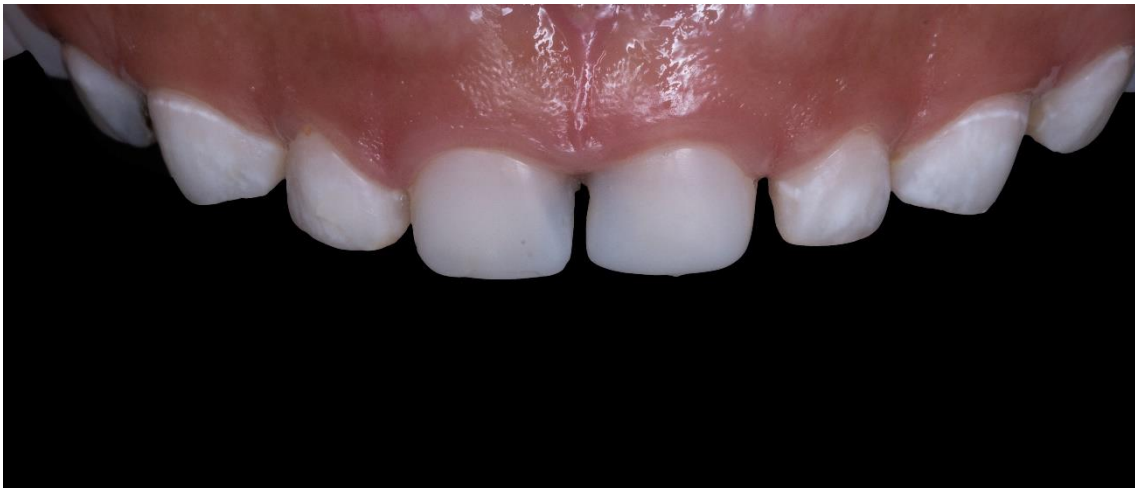*Ilustración 8: fuente autoría Od. Esp. Paúl Vergara, foto oclusal superior después del tratamiento.*



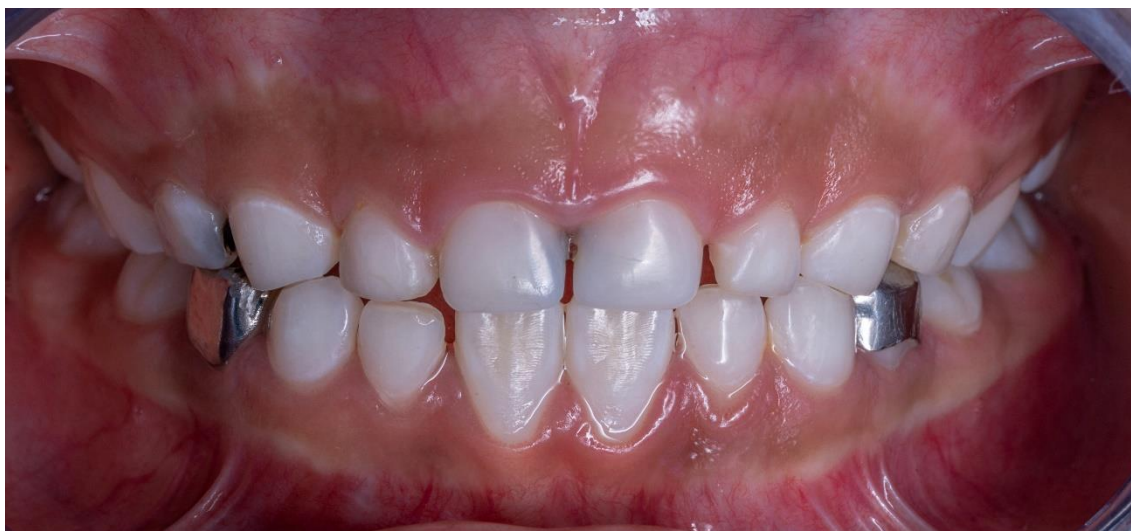*Ilustración 9: fuente autoría Od. Esp. Paúl Vergara, foto oclusal inferior después del tratamiento.*



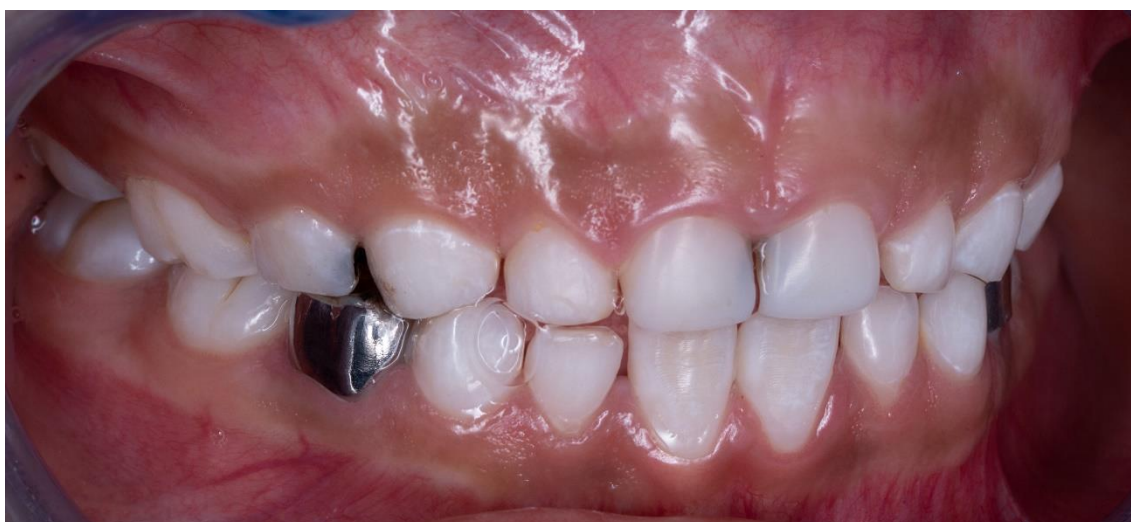*Ilustración 10: fuente autoría Od. Esp. Paúl Vergara, foto del paciente sonriendo después del tratamiento.*



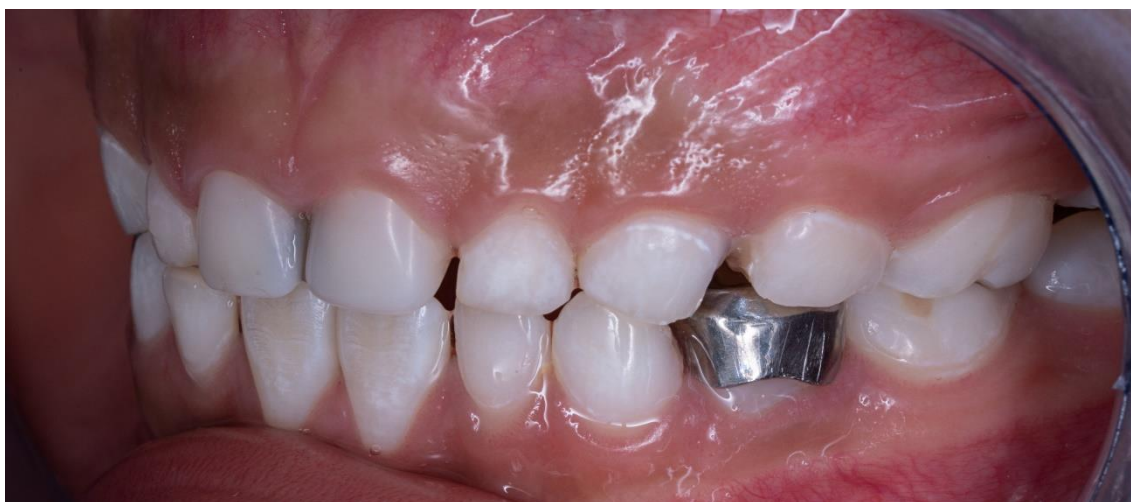*Ilustración 11: fuente autoría Od. Esp. Paúl Vergara Sarmiento.*



*Ilustración 12* fuente autoría Od. Esp. Paúl Vergara Sarmiento.



*Ilustración 13:* fuente autoría Od. Esp. Paúl Vergara Sarmiento.



*Ilustración 14:* fuente autoría Od. Esp. Paúl Vergara Sarmiento.

## DISCUSIÓN

Giacaman et al. [1] En su estudio se enfocó en encontrar varias alternativas de tratamientos para el manejo de lesiones cariosas. En el que el tratamiento más atractivo conservador y efectivo para ellos fue la técnica TRA, ya que mediante a su eliminación selectiva del tejido cariado ayuda a preservar la estructura dental. Por otra parte, Tonmukayakul et al. [3] Mencionan que la TRA es la mejor opción para tratar a los niños que presentan lesiones cariosas ya que disminuye el uso de la anestesia general en tratamientos dentales integrales. Por lo mencionado anteriormente la TRA/TH demostraron una alta tasa de éxito al momento de tratar a niños con lesiones cariosas, mejorando también su experiencia en la consulta. En relación al reporte de caso de igual forma se alcanzó una alta aceptabilidad a la hora de realizar los procedimientos disminuyendo no solo el estrés dental sino también el tiempo en realizar el tratamiento.

Arrow et al.[6] en su estudio evaluó los tratamientos restauradores atraumáticos reduciendo el uso de anestesia dental, para ello se asignaron al azar niños a quienes se les recomendó tratamiento para la caries, técnica TRA/TH. Por otra parte, Altoukhi [12] indica que la mayoría de los niños que fueron parte del programa TRA/TH recibieron tratamiento de manera exitosa, utilizando en su mayoría métodos restauradores atraumáticos y mínimamente invasivos como el enfoque TRA/TH, demostrando una tasa de éxito elevada. Por lo expuesto, el uso de restauraciones TRA es una técnica que nos permite conservar y mejorar la estética del tejido afectado por caries, busca no solo tratar condiciones dentales, sino también crear experiencias que influyan positivamente en la calidad de vida y la percepción global de la salud. En relación al reporte de caso de igual manera se presentó una tasa de éxito alta al momento de realizar las restauraciones disminuyendo la ansiedad dental y tiempo en el sillón.

## **CONCLUSIÓN**

El abordaje odontológico integral mínimamente invasivo en pacientes pediátricos demostró ser una estrategia muy factible y eficaz para el manejo de lesiones cariosas en niños. Este enfoque busca reducir los niveles de estrés de ansiedad y miedo del paciente al momento de la atención odontológica, usando las técnicas de mínima intervención y menos invasivas, como la técnica de restauración atraumática (TRA), técnica Hall (TH), aplicación de fluoruro diamino de plata (cariostático), coronas de celuloide preformadas.

Es importante destacar que la técnica de restauración atraumática fue altamente exitosa en el desarrollo del caso clínico. Esta técnica mejoró significativamente la experiencia del paciente en la consulta, ya que, al ser mínimamente invasiva, redujo el tiempo en el sillón en comparación con los métodos convencionales. Además, contribuyó a una notable mejora en la calidad de vida oral del paciente, restaurando por completo su salud bucal. Al rehabilitar las propiedades físicas, estéticas y mecánicas de los dientes, que se encontraban deterioradas por las lesiones cariosas, se logró una recuperación integral y satisfactoria.

## BIBLIOGRAFIAS

- [1] Giacaman R, Muñoz-Sandoval C, Neuhaus K, Fontana M, Chalas R. Evidence-based strategies for the minimally invasive treatment of carious lesions: Review of the literature. *Advances in Clinical and Experimental Medicine* 2018;27:1009–16. <https://doi.org/10.17219/acem/77022>.
- [2] Pitts N, Baez R, Diaz-Guallory C. Caries de la primera infancia: La Declaración de Bangkok del IAPD. *REVISTA ODONTOLOGÍA PEDIÁTRICA* 2020;19:45–8. <https://doi.org/10.33738/spo.v19i1.118>.
- [3] Tonmukayakul U, Forrest H, Arrow P. Cost-effectiveness analysis of atraumatic restorative treatment to manage early childhood caries: microsimulation modelling. *Aust Dent J* 2021;66:S63–70. <https://doi.org/10.1111/adj.12857>.
- [4] Adham MM, El Kashlan MK, Abdelaziz WE, Rashad AS. Comparison of two minimally invasive restorative techniques in improving the oral health-related quality of life of pregnant women: a six months randomized controlled trial. *BMC Oral Health* 2021;21. <https://doi.org/10.1186/s12903-021-01581-5>.
- [5] Ruff RR, Barry Godín TJ, Small TM, Niederman R. Silver diamine fluoride, atraumatic restorations, and oral health-related quality of life in children aged 5–13 years: results from the CariedAway school-based cluster randomized trial. *BMC Oral Health* 2022;22. <https://doi.org/10.1186/s12903-022-02159-5>.
- [6] Arrow P, Forrest H. Atraumatic restorative treatments reduce the need for dental general anaesthesia: a non-inferiority randomized, controlled trial. *Aust Dent J* 2020;65:158–67. <https://doi.org/10.1111/adj.12749>.
- [7] Bustamante Castillo B VCEMQAB-CM. Prevalence of severe early childhood caries and associated risk factors in a group of children in the metropolitan area of Guatemala. *Revista de Odontopediatría Latinoamericana* 2021.
- [8] MacHiulskiene V, Campus G, Carvalho JC, Dige I, Ekstrand KR, Jablonski-Momeni A, et al. Terminology of Dental Caries and Dental Caries Management: Consensus Report of a Workshop Organized by ORCA and Cariology Research Group of IADR. *Caries Res* 2020;54:7–14. <https://doi.org/10.1159/000503309>.
- [9] Naccha Torres Andres, Otazú Aldana Claudia Gabriela. Odontología de mínima intervención: minimizando el ciclo de la restauración: Revisión de la literatura. 2021.

- [10] Lucrecia T, Chavarrea P, Quiroz Molina JJ, Priscila A, Vacacela M, Molina Q. THE USE OF FLUORIDE VARNISH IN PEDIATRIC PATIENTS FROM TEACHING TO DENTAL STUDENTS. n.d.
- [11] Torres PJ, Phan HT, Bojorquez AK, Garcia-Godoy F, Pinzon LM. Minimally Invasive Techniques Used for Caries Management in Dentistry. A Review. *Journal of Clinical Pediatric Dentistry* 2021;45:224–32. <https://doi.org/10.17796/1053-4625-45.4.2>.
- [12] Altoukhi DH, El-Housseiny AA. Hall Technique for Carious Primary Molars: A Review of the Literature. *Dent J (Basel)* 2020;8:11. <https://doi.org/10.3390/dj8010011>.
- [13] Moran LA, Miranda MJ, Rivera IPS. Caso Clínico Restauración estética con funda de celuloide y resina Bulk Fill en dientes temporales. vol. 26. 2018.

**DEPARTAMENTO DE INVESTIGACIÓN DE LA CARRERA DE  
ODONTOLOGÍA CAMPUS AZOGUES**

**CERTIFICA**

Que, el presente trabajo de titulación denominado “Abordaje odontológico integral atraumático en paciente pediátrico en los centros de especialidades odontológicas de la Universidad Católica de Cuenca-campus Azogues. Reporte de caso.”, realizado por Marcela Karolina Urbano Gómez, ha sido inscrito y es pertinente con las líneas de investigación de la Carrera de Odontología, de la Unidad Académica de Salud y Bienestar y de la Universidad, por lo que está expedito para su presentación.

Azogues, 22 de octubre del 2024

  
  
**Od. Esp. Cristian Danilo Urgiles Urgiles.**  
**RESPONSABLE**



**Marcela Karolina Urbano Gómez** portador(a) de la cédula de ciudadanía N° **0106538705**. En calidad de autor y titular de los derechos patrimoniales del trabajo de titulación **“Abordaje odontológico integral atraumático en paciente pediátrico en los centros de especialidades odontológicas de la Universidad Católica de Cuenca-campus Azogues. Reporte de caso.”** de conformidad a lo establecido en el artículo 114 Código Orgánico de la Economía Social de los Conocimientos, Creatividad e Innovación, reconozco a favor de la Universidad Católica de Cuenca una licencia gratuita, intransferible y no exclusiva para el uso no comercial de la obra, con fines estrictamente académicos y no comerciales. Autorizo además a la Universidad Católica de Cuenca, para que realice la publicación de este trabajo de titulación en el Repositorio Institucional de conformidad a lo dispuesto en el artículo 144 de la Ley Orgánica de Educación Superior.

Azogues, **22 de octubre de 2024**

F: 

**Marcela Karolina Urbano Gómez**

**C.I. 0106538705**