



UNIVERSIDAD
CATÓLICA
DE CUENCA

UNIVERSIDAD CATÓLICA DE CUENCA

Comunidad Educativa al Servicio del Pueblo

UNIDAD ACADÉMICA DE SALUD Y BIENESTAR

CARRERA DE MEDICINA

“ICTERICIA NEONATAL, TRATAMIENTO ACTUAL”

**TRABAJO DE TITULACIÓN PREVIO A LA OBTENCIÓN DEL
TÍTULO DE MÉDICO**


AUTOR: EMILIO JOSÉ ASTUDILLO LUZURIAGA

DIRECTOR: DRA. MARÍA ISABEL HERRERA JARAMILLO

CUENCA - ECUADOR

2022

DIOS, PATRIA, CULTURA Y DESARROLLO



UNIVERSIDAD CATÓLICA DE CUENCA

Comunidad Educativa al Servicio del Pueblo

UNIDAD ACADÉMICA DE SALUD Y BIENESTAR

CARRERA DE MEDICINA

“ICTERICIA NEONATAL, TRATAMIENTO ACTUAL”

**TRABAJO DE TITULACIÓN PREVIO A LA OBTENCIÓN DEL
TÍTULO DE MÉDICO**

AUTOR: EMILIO JOSÉ ASTUDILLO LUZURIAGA

DIRECTOR: DRA. MARÍA ISABEL HERRERA JARAMILLO

CUENCA - ECUADOR

2022

DIOS, PATRIA, CULTURA Y DESARROLLO

DECLARATORIA DE AUTORÍA Y RESPONSABILIDAD

Emilio José Astudillo Luzuriaga portador(a) de la cédula de ciudadanía N°**0105542724**. Declaro ser el autor de la obra: “**Ictericia neonatal, tratamiento actual**”, sobre la cual me hago responsable sobre las opiniones, versiones e ideas expresadas. Declaro que la misma ha sido elaborada respetando los derechos de propiedad intelectual de terceros y eximo a la Universidad Católica de Cuenca sobre cualquier reclamación que pudiera existir al respecto. Declaro finalmente que mi obra ha sido realizada cumpliendo con todos los requisitos legales, éticos y bioéticos de investigación, que la misma no incumple con la normativa nacional e internacional en el área específica de investigación, sobre la que también me responsabilizo y eximo a la Universidad Católica de Cuenca de toda reclamación al respecto.

Cuenca, **25 de noviembre de 2022**



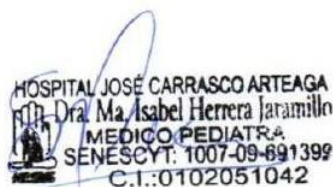F:

Emilio José Astudillo Luzuriaga
C.I. **0105542724**

CERTIFICACIÓN DEL DIRECTOR / TUTOR

Certifico que el presente trabajo denominado "**ICTERICIA NEONATAL, TRATAMIENTO ACTUAL**" realizado por **ASTUDILLO LUZURIAGA, EMILIO JOSÈ** con documento de identidad **No. 0105542724**, previo a la obtención del título profesional de Médico, ha sido asesorado, supervisado y desarrollado bajo mi tutoría en todo su proceso, cumpliendo con la reglamentación pertinente que exige la Universidad Católica de Cuenca y los requisitos que determina la investigación científica.

Cuenca, 25 de noviembre de 2022



F:

Dra. María Isabel Herrera Jaramillo
DIRECTOR / TUTOR

DEDICATORIA

Le dedico el resultado de toda mi vida universitaria, llena de buenos y malos momentos a toda mi familia, que son el principal ejemplo de fortaleza y sabiduría al mismo tiempo, gracias por su amor, paciencia, ayuda, consejos, bondad, perseverancia y muchos valores más que me han enseñado a ser la persona que soy hoy.

AGRADECIMIENTO

En primera instancia, les agradezco a mi padre Pedro Yamil Astudillo, mi madre Sara Luzuriaga, mi hermano Pedro Astudillo y a mi primo Martin Astudillo que me han brindado su apoyo incondicional para cumplir todos mis objetivos personales y académicos. Han sido un pilar fundamental para perseguir mis metas y nunca abandonarlas frente a los obstáculos que por más difíciles que sean me han enseñado que después de la tormenta viene la calma. Les agradezco además por el soporte familiar y económico que me han brindado para poder seguir adelante.

También le agradezco a mi tutora Dra. María Isabel Herrera, junto con mis pares revisores: Dra. María José Alarcón y Dr. Max Vintimilla por su dedicación, paciencia, generosidad y todos sus consejos, los mismos que los llevaré grabados siempre en mi memoria. A todos los docentes que han sido parte de mi camino universitario les agradezco por transmitirme los conocimientos necesarios para poder llegar hasta este punto de mi vida profesional.

Por último, agradezco a todos mis amigos que he conocido durante toda la carrera universitaria, especialmente a mis amigas Adriana y Marietha por que juntos comenzamos y juntos terminamos, gracias por las horas compartidas, los trabajos realizados y las mejores historias vividas.

RESUMEN

Introducción: La ictericia neonatal es una patología común en el área de neonatología, definida por el incremento de los valores de bilirrubina sérica total a nivel sanguíneo, generando una coloración amarillenta en la piel, escleróticas y membranas mucosas de los recién nacidos, por lo que es necesario llegar a un diagnóstico temprano y plantear un adecuado tratamiento para evitar complicaciones como la encefalopatía por bilirrubina.

Objetivo General: Desarrollar un análisis sobre la ictericia neonatal y su tratamiento actual.

Metodología: Se desarrolló un estudio de tipo revisión bibliográfica, empleando motores de búsqueda como Pubmed, ScienceDirect, Scopus y Elsevier. Donde se seleccionaron artículos de los últimos cinco años pertenecientes a revistas científicas con cuartiles entre 1 a 4 de acuerdo a Scimago Journal Rank.

Resultados: De los 113 artículos relacionados con el tratamiento actual de la ictericia neonatal, se analizaron 55 de ellos, partiendo de los criterios de inclusión y exclusión, donde mostraron que el tratamiento no ha variado en los últimos años, pero sí existen más recomendaciones en cuanto a los mismos, complementando la fototerapia con otras terapias complementarias, así como utilizando el bilirrubinómetro no invasivo como parte del diagnóstico.

Conclusiones: La fototerapia es la principal forma de tratamiento de la ictericia neonatal para alcanzar valores seguros y reducir el riesgo de toxicidad y complicaciones neurológicas como el Kernicterus, así como evitar el uso de la exanguinotransfusión, que actualmente se mantiene como segunda modalidad terapéutica.

Palabras clave: Ictericia neonatal, hiperbilirrubinemia, tratamiento de la ictericia neonatal, fototerapia.

ABSTRACT

Introduction: Neonatal Jaundice is a common pathology in the area of neonatology, defined by the increase of the values of serum bilirubin in the blood, generating a yellowish skin tone, sclerae, and mucous membranes of newborns, so it is necessary to diagnose it early and suggest an appropriate treatment to avoid complications such as bilirubin encephalopathy.

General Objective: To develop an analysis of Neonatal Jaundice and its current treatment.

Methodology: A bibliographical review study was carried out using search engines such as PubMed, ScienceDirect, Scopus, and Elsevier. Articles were selected from the last five years belonging to scientific journals with quartiles between 1 and 4 according to Scimago Journal Rank.

Results: Fifty-five of the 113 articles related to the current treatment of Neonatal Jaundice were analyzed based on the inclusion and exclusion criteria, which showed that the treatment has not changed in recent years, but there are still more recommendations regarding them, combining phototherapy with other complementary therapies, as well as using the non-invasive bilirubin meter as part of the diagnosis.

Conclusions: Phototherapy is the main form of treatment for Neonatal Jaundice to achieve safe values, minimize the risk of toxicity and neurological complications such as Kernicterus, and avoid the use of exchange transfusion, which is currently considered the second therapeutic option.

Keywords: Neonatal Jaundice, Hyperbilirubinemia, treatment of Neonatal Jaundice, Phototherapy.

ÍNDICE

1. INTRODUCCIÓN	2
2. PLANTEAMIENTO DEL PROBLEMA	4
3. JUSTIFICACIÓN	5
4. OBJETIVOS	6
4.1 Objetivo general.....	6
4.2 Objetivos específicos.....	6
5. MARCO TEÓRICO	7
5.1 Epidemiología.....	8
5.2 Clasificación	9
5.3 Fisiopatología.....	12
5.4 Etiología	13
5.4.1 Hiperbilirrubinemia no conjugada (UHB) o Hiperbilirrubinemia indirecta	13
5.4.2 Hiperbilirrubinemia Conjugada (HCB) o Hiperbilirrubinemia Directa.....	16
5.5 Diagnóstico	16
5.6 Tratamiento	18
5.6.1 Fototerapia.....	19
5.6.2 Exanguinotransfusión	21
5.6.3 Inmunoglobulina intravenosa (IGIV).....	22
5.6.4 Fenobarbital.....	22
6. METODOLOGÍA.....	23
6.1 Criterios de inclusión.....	23
6.2 Criterios de exclusión	23
6.3 Viabilidad.....	23
6.4 Estrategia de recolección de información	23
7. RESULTADOS	25
8. DISCUSIÓN	39
10. CONCLUSIONES.....	42
11. REFERENCIAS BIBLIOGRAFICAS	43

1. INTRODUCCIÓN

La ictericia o hiperbilirrubinemia neonatal es una enfermedad que se origina como producto de altos niveles de bilirrubina sérica total y clínicamente provoca un cambio en el color de la piel, mucosas y escleróticas, por una coloración amarillenta. Generalmente, es una afección leve, transitoria y autolimitada que se conoce como ictericia fisiológica. No obstante, es necesario diferenciarla de las causas que provocan ictericia patológica. La falla en su diagnóstico y tratamiento puede terminar en una encefalopatía por bilirrubina, conocida como Kernicterus (1).

La hiperbilirrubinemia por lo general es una afección de carácter benigno en los recién nacidos, sin embargo, se encuentra dentro de las causas más frecuentes de reingreso hospitalario posterior al nacimiento. En algunos pacientes, la ictericia puede generar complicaciones y avanzar hasta generar una encefalopatía aguda por bilirrubina conocida como Kernicterus, lo que significa un riesgo importante de mortalidad neonatal que produce cambios en el desarrollo neurológico a largo plazo (2).

La hiperbilirrubinemia puede ser fisiológica o patológica (3), el incremento de la bilirrubina indirecta o denominada también hiperbilirrubinemia no conjugada es frecuente en aproximadamente el 60 % de los bebés a término y el 80 % de bebés prematuros, con niveles de bilirrubina mayores a 5 mg/dl, mientras que, en casos de hiperbilirrubinemia severa, es decir, que el nivel de bilirrubina sérica total sobrepase los 25 mg/dl, puede darse en uno de cada 2500 nacidos vivos (1).

Esta patología se visibiliza a través la elevación del nivel de bilirrubina en el torrente sanguíneo del neonato, debido a la destrucción de los eritrocitos que liberan bilirrubina a nivel sanguíneo; y a la inmadurez hepática, donde el hígado es incapaz de metabolizar la bilirrubina y prepararla para su excreción por la orina (4). La causa principal es la ictericia fisiológica, sin embargo, existen otras causas como la incompatibilidad ABO o Rh, la ictericia por leche materna, el déficit de glucosa-6-fosfatodeshidrogenasa (G6PD), alteraciones eritrocitarias, hipotiroidismo congénito, infecciones, entre otras (1).

La ictericia neonatal es común tanto en países industrializados como en países de bajos y medianos recursos, sin embargo, en los países de bajos y medianos se observan más retrasos en el diagnóstico y en la administración de tratamientos eficaces que sean accesibles de manera rutinaria, que podrían modificarse con el uso de tecnología adecuada para llegar a un diagnóstico más temprano y de esa forma evitar la presencia de complicaciones (2).

La fototerapia simboliza una terapia que utiliza radiación ultravioleta para tratar distintas enfermedades dermatológicas, en la ictericia neonatal, sigue siendo considerada una técnica efectiva en pacientes pediátricos, ya que disminuye la necesidad de un tratamiento más invasivo como el uso de exanguinotransfusión o inmunoglobulina intravenosa (5).

La fototerapia ha sido el tratamiento de elección por más de medio siglo, debido a su eficacia y la seguridad que representa. Sin embargo, las aplicaciones clínicas de la fototerapia se han ido mejorando, ya que se han analizado sus mecanismos de acción y fuentes de luz alternativas disponibles (6). El uso de la fototerapia se debe analizar en función de la bilirrubina sérica total, la edad gestacional y el riesgo de neurotoxicidad (7).

2. PLANTEAMIENTO DEL PROBLEMA

La ictericia neonatal representa una de las enfermedades más habituales en pacientes recién nacidos, presentándose con un cambio en el color de la piel, mucosas y escleróticas por la elevación de la bilirrubina sérica a nivel sanguíneo debido al aumento de la destrucción globular de los eritrocitos y la falta de maduración hepática. Existe un riesgo mayor en bebés prematuros por un retraso en la maduración de la barrera hematoencefálica (8).

Con respecto, a las causas que generan esta patología, es importante mencionar que la más frecuente es la hiperbilirrubinemia no conjugada o indirecta, la misma que aparece desde las primeras horas de vida y se debe principalmente a la incompatibilidad ABO y Rh. En ocasiones después de las 24 horas posteriores al nacimiento, la ictericia fisiológica puede exacerbarse debido a una deficiencia de glucosa-6-fosfato deshidrogenasa, alteraciones morfológicas de los eritrocitos, lactancia materna, entre otras. Sin embargo, también puede deberse a hiperbilirrubinemia conjugada o directa, que puede ser causada por una obstrucción del flujo biliar por atresia biliar o quistes de colédoco, las cuales requieren de un tratamiento quirúrgico, además de infecciones o alteraciones genéticas (1).

En ciertos casos de hiperbilirrubinemia grave se puede producir daño cerebral a pesar de una apropiada intervención hospitalaria, su diagnóstico temprano permanece siendo un desafío, especialmente por el alta precoz que puede asociarse con un retraso en el diagnóstico (9).

El tratamiento de elección es la fototerapia que por medio de la luz ultravioleta genera un cambio en la pigmentación de los recién nacidos diagnosticados con ictericia y entre los efectos adversos que puede provocar la fototerapia están la interrupción de la relación entre la madre y el bebé, la alteración del ritmo circadiano, hipotermia e hipertermia, deshidratación por el aumento de la temperatura, desequilibrio electrolítico, enfermedades dermatológicas, conducto arterioso persistente y un daño a nivel de la retina (10).

Se ha evidenciado que aumentar la cantidad de luz potenciaría su efectividad y una forma sencilla de lograrlo es el uso de cortinas reflectantes a los lados de las unidades de fototerapia (11).

3. JUSTIFICACIÓN

En un entorno médico, realizar este trabajo de revisión bibliográfica es de vital importancia, ya que los resultados esperados, generan un refuerzo en la instrucción académica e informativa de personal médico con especialización en pediatría o neonatología, así como de estudiantes de medicina que estén interesados en aumentar sus conocimientos sobre el tema a través del estudio de las características tanto clínicas y terapéuticas de la ictericia neonatal, además de la forma de llegar a un diagnóstico precoz de esta patología, que es común en la actualidad.

La importancia de realizar esta investigación es con el objetivo de que un mayor número de personas, adquieran un mayor conocimiento sobre el tratamiento de la ictericia neonatal y de esa manera conozcan como tratar de forma adecuada a pacientes que sean diagnosticados de ictericia.

De igual manera, los médicos especialistas en esta rama de la medicina podrán determinar un diagnóstico temprano y desarrollar un adecuado tratamiento con el objetivo de que los pacientes presenten una actitud saludable y puedan crecer sin ningún tipo de complicaciones.

Debido a esto, es esencial poseer un apropiado discernimiento acerca del tratamiento actual de la ictericia neonatal por parte de todo el personal médico que trabaja en las especialidades de pediatría o neonatología a nivel global.

4. OBJETIVOS

4.1 Objetivo general

Desarrollar un análisis sobre la ictericia neonatal y su tratamiento actual.

4.2 Objetivos específicos

- Determinar las características clínicas de la ictericia neonatal de acuerdo a la etiología de la hiperbilirrubinemia.
- Conocer los métodos de diagnóstico actuales para la ictericia neonatal.
- Examinar las diferentes causas de ictericia en el periodo neonatal.
- Describir los tratamientos que se utilizan para la ictericia neonatal.

5. MARCO TEÓRICO

La ictericia neonatal es una patología que se caracteriza por la presencia de una coloración amarillenta a nivel de piel, escleróticas y mucosas debido a un incremento de bilirrubina en el torrente sanguíneo. La palabra ictericia proviene del término francés (jaune), que significa amarillo. Es el principal motivo de ingreso hospitalario tras el nacimiento, ya que alrededor del 60% de recién nacidos a término y el 80 % de bebés prematuros tienden a presentar ictericia en los primeros siete días de vida, siendo la causa más común la ictericia fisiológica, seguida de la presencia de incompatibilidad sanguínea ABO en bebés con un tipo de sangre A o B nacidos de madres con sangre ORH positivo. La fototerapia es la principal medida terapéutica para esta condición clínica, aunque existe un grupo de pacientes que responde bien a la exanguinotransfusión (1).

La bilirrubina es un excelente antioxidante, que incluso puede ser activo a concentraciones nanomolares a través de un ciclo de oxidación-reducción entre la bilirrubina sérica y la biliverdina. Sin embargo, la hiperbilirrubinemia puede llegar a ser neurotóxica con consecuencias potencialmente letales, como es el riesgo de desarrollar Kernicterus (2).

El incremento de la bilirrubina y la presentación de ictericia es considerada fisiológica en gran parte de los recién nacidos. Las cifras máximas de bilirrubina no conjugada de 12 mg/dL en recién nacidos a término y en 15 mg/dL en prematuros, se consideran como normales y dentro de los límites establecidos no asociados a una patología del metabolismo de la bilirrubina. Por otra parte, es considerada una ictericia patológica cuando la misma posee uno de estos criterios: aparece en las primeras 24 horas de vida, la cifra de bilirrubina aumenta más de 0,5mg/dL/hora o si existe una bilirrubina directa >2 mg/dL y, se eleva por encima de los valores previamente descritos (12).

Por otra parte, los bebés prematuros que se alimentan con nutrición parenteral a largo plazo pueden desarrollar ictericia conjugada que suele mejorar con alimentación enteral y el destete de la nutrición intravenosa (13).

Para la medición de la bilirrubina, también se han utilizado bilirrubinómetros no invasivos, como medio idóneo, aunque poco extendidos en algunos países de Latinoamérica. Esto, dado que los mismos pueden utilizarse rápidamente, con

seguridad y de forma válida como un método de screening que permite detectar si existe hiperbilirrubinemia, evitando tener que realizar múltiples muestreos sanguíneos a los pacientes (14).

Es por esa razón que el bienestar de los neonatos con ictericia va a depender de alcanzar una relación adecuada entre los efectos protectores de la bilirrubina y el peligro de desarrollar neurotoxicidad. Los Objetivos de Desarrollo Sostenible (ODS) de la ONU, que tienen como finalidad garantizar la supervivencia y bienestar a largo plazo de todos los pacientes recién nacidos, han desarrollado un gran interés mundial en la ictericia neonatal como una condición de salud importante (2).

5.1 Epidemiología

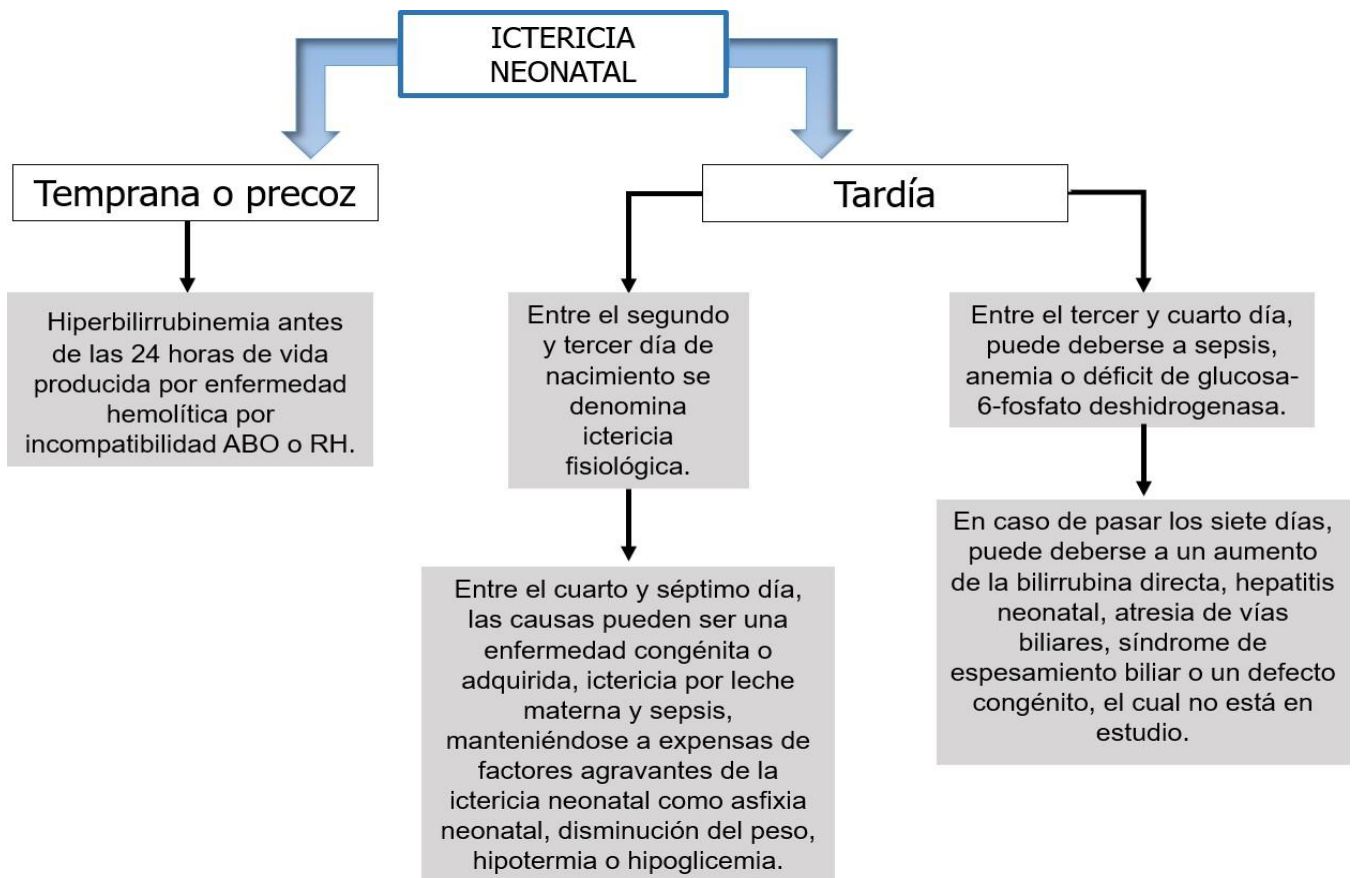
La hiperbilirrubinemia no conjugada es una patología común en esta etapa de la vida, aproximadamente el 60 % de los recién nacidos a término y el 80 % de los prematuros desarrollan ictericia con valores de bilirrubina mayores a 5 mg/dl. La hiperbilirrubinemia fisiológica es la causa más frecuente luego del primer día de vida, representando el 50 % de los casos. Se estima que alrededor del 15% de los bebés amamantados desarrollarán ictericia por más de tres semanas (1).

La incidencia de hiperbilirrubinemia severa (Bilirrubina sérica total >25 mg/dl), es de 1 por cada 2500 nacidos vivos. Los bebés nacidos en el Sudeste y Lejano Oriente asiático poseen mayores valores de bilirrubina que los bebés blancos y africanos. Además, la ictericia neonatal parece ser más frecuente en personas que viven en altitudes elevadas y en las que viven al nivel del mar Mediterráneo, especialmente en Grecia (1). No obstante, la diversidad de factores de riesgo para que neonatos desarrollen hiperbilirrubinemia hacen compleja la situación, ameritando centrarse en aspectos como mayor número de eritrocitos, predominio de esta condición en el sexo masculino o cuando se ha tenido embarazos pretérminos, entre otros (15).

La encefalopatía asociada con la ictericia neonatal puede presentarse en cualquier momento, sin embargo, los signos y síntomas por lo general aparecen entre los dos y cinco días de vida del recién nacido, mientras que para los prematuros aparecen al séptimo día (16).

5.2 Clasificación

La ictericia neonatal principalmente se clasifica en una forma temprana o precoz y en una forma tardía.



Fuente: Ansong-Assoku et al. (1).

❖ Ictericia fisiológica

Se identifica por un incremento de los niveles de bilirrubina indirecta por encima de 2mg/dl. En neonatos a término suele llegar a 6 o 8 mg/dl durante la primera semana, elevándose alrededor de 1.5 mg al día por diez días, llegando normalmente a 12 o 13 mg/dl. En caso de pacientes prematuros el valor de bilirrubina puede ser mayor a 15 mg/dl al quinto día luego del nacimiento. Este tipo de ictericia es provocada por una vida media corta de los eritrocitos, insuficiencia del complejo enzimático conjugatorio y déficit de proteínas transportadoras intracelulares. Su intensidad se relaciona con el grado de maduración hepática, hipoxia y la presencia de acidosis (17).

❖ **Ictericia no fisiológica**

Esta clase de ictericia suele aparecer antes de las 36 horas de vida con un nivel de bilirrubina sérica total superior a 13 mg/dl en pacientes a término y superior a 15 mg/dl en caso de bebés prematuros, llegando a incrementarse hasta 5mg/dl por día, y con un valor de bilirrubina directa mayor a 1.5 o 2 mg/dl. Puede agravarse por la presencia de hipoxia, hipoglucemia, hemorragias, policitemia, infecciones, retraso en la ligadura del cordón umbilical, uso de oxitocina en la madre y por ayuno o demora en la alimentación del paciente. Suele durar hasta diez días en recién nacidos a término y dos semanas en prematuros (17).

❖ **Ictericia por leche materna**

Representa más del 45% de casos de esta enfermedad. Su aparición se da entre los cinco a siete días de vida del neonato, y se caracteriza por un incremento de la bilirrubina indirecta hasta 10 o 30 mg/dl en los primeros quince días. En el caso de mantener la lactancia puede durar entre 4 a 10 días más para luego disminuir progresivamente hasta alcanzar un valor normal (17).

❖ **Ictericia hemolítica**

Se caracteriza por la destrucción de los eritrocitos fetales por parte de los anticuerpos de la madre lo que puede conllevar a que el paciente desarrolle anemia, ictericia o incluso la muerte del mismo. Habitualmente se da por incompatibilidad ABO o RH (18).

Sin embargo, la ictericia también se puede clasificar según las concentraciones de bilirrubina sérica total (TSB) como significativas, severas, extremas o peligrosas (2).

• **Hiperbilirrubinemia significativa**

Es el valor de bilirrubina sérica no conjugada que necesita tratamiento con fototerapia y que cambia de acuerdo a la edad postnatal y el motivo de la afección. Típicamente con una concentración de TSB es ≥ 12 mg/dL o 205 $\mu\text{mol/L}$ (2).

- **Hiperbilirrubinemia grave**

Las concentraciones de TSB antes o durante el umbral de exanguinotransfusión son ≥ 20 mg/dL o $342 \mu\text{mol/L}$ o la presencia de signos de encefalopatía aguda por bilirrubina (2).

- **Hiperbilirrubinemia extrema**

Las concentraciones de TSB antes o durante el umbral de exanguinotransfusión son ≥ 25 mg/dL o $428 \mu\text{mol/L}$ o la presencia de signos de encefalopatía aguda por bilirrubina (2).

- **Hiperbilirrubinemia peligrosa o crítica**

Las concentraciones de TSB antes o durante el umbral de exanguinotransfusión son ≥ 30 mg/dL o $513 \mu\text{mol/L}$ o la presencia de signos de encefalopatía aguda por bilirrubina (2).

- **Encefalopatía aguda por bilirrubina**

Se caracteriza por manifestaciones clínicas de toxicidad por hiperbilirrubinemia visibles en las dos primeras semanas de vida. Estas se clasifican en diferentes etapas: Leve (mala alimentación, letargo y tono muscular anormal); moderada (llanto, irritabilidad e hipertonia creciente); o grave (estupor profundo, fiebre, apnea, incapacidad para alimentarse) Esta encefalopatía también podría considerarse como Kernicterus (2).

- **Encefalopatía crónica por bilirrubina (Kernicterus)**

Representa un daño neurológico permanente o crónico, en el cual se puede observar parálisis cerebral, parálisis de la mirada hacia arriba y deficiencias auditivas, además de trastornos del espectro de la neuropatía auditiva (2). El Kernicterus también denominado encefalopatía por bilirrubina hace referencia a una alteración neurológica provocada por el exceso de bilirrubina. Se manifiesta cuando los valores de bilirrubina no conjugada o indirecta en el torrente sanguíneo sobrepasan los 25 mg/dL como consecuencia de situaciones que conllevan a tener una menor eliminación de bilirrubina. Este aumento de bilirrubina no conjugada que posee características liposolubles sobrepasa la

barrera hematoencefálica para acumularse en el tejido cerebral, sobre todo a nivel de los ganglios basales (19).

5.3 Fisiopatología

La ictericia se produce debido al desequilibrio en la formación de bilirrubina. Alrededor del 80% de esta sustancia se forma por destrucción de los glóbulos rojos senescentes por células reticuloendoteliales en el bazo e hígado cuando alcanzan el fin de su vida útil que generalmente es de 90 días.

Para un adecuado estudio de la fisiopatología de la ictericia neonatal se recomienda clasificar el metabolismo de la bilirrubina en tres fases: prehepática, hepática y poshepática (20).

Fase prehepática:

La bilirrubina es el producto final del grupo hemo, el cual es liberado por eritrocitos. A nivel de las células reticuloendoteliales que se encuentran en el bazo, hígado y médula ósea, el hemo liberado por los glóbulos rojos surge la biliverdina, la cual al oxidarse dentro de las células reticuloendoteliales forma bilirrubina (20).

Fase hepática:

Esta se subdivide en dos procesos importantes:

Captación hepatocelular: La bilirrubina liberada del sistema reticuloendotelial o bilirrubina no conjugada se traslada a los hepatocitos junto con la albúmina, cuyo producto es transportado a la circulación sanguínea. Posteriormente la unión entre la albúmina y la bilirrubina se separa, y la bilirrubina absorbe los hepatocitos mediante la proteína transportadora de bilirrubina y se junta a proteínas a nivel del citosol reduciendo la salida de bilirrubina hacia el plasma (20).

Conjugación de bilirrubina: La bilirrubina no conjugada se traslada al retículo endoplásmico, en donde se conjuga con ácido glucurónico para formar bilirrubina conjugada. Esta conjugación se lleva a cabo por la presencia de la enzima UDP-glucuronil transferasa (20).

Fase posthepática:

Esta fase está conformada por:

Secreción biliar de los hepatocitos: La bilirrubina conjugada se libera en los canalículos biliares y se almacena en la vesícula biliar, para luego llegar al intestino delgado mediante la ampolla de Vater, finalizando su trayecto hasta terminar a nivel del colon (20).

Metabolismo intestinal y transporte renal: La mucosa intestinal no es capaz de reabsorber la bilirrubina conjugada debido a su hidrofilia y elevado tamaño molecular, razón por la cual, las bacterias colónicas la desconjugan y convierten la bilirrubina en urobilinógeno y estercobilinógeno, se elimina en un 80 % en la orina y en las heces respectivamente, y el resto (10 al 20 %) pasa por la circulación enterohepática. A su vez estas sustancias producen el pigmento característico en la orina y en las heces (20).

5.4 Etiología

5.4.1 Hiperbilirrubinemia no conjugada (UHB) o Hiperbilirrubinemia indirecta

Es la más común y puede ser fisiológica como patológica. La ictericia fisiológica corresponde al 75% de los casos de hiperbilirrubinemia neonatal y se da por la alteración del metabolismo de la bilirrubina. Suele aparecer luego de las 24 horas de nacimiento y llega a su punto máximo entre las 48 y 96 horas, para finalmente, resolverse a las dos o tres semanas en los pacientes a término. Por otra parte, la ictericia patológica aparece durante las primeras 24 horas, la bilirrubina se encuentra por arriba del percentil 95 para la edad según el nomograma de bilirrubina o también conocido como normograma de Bhutani, los valores se incrementan a más de 5 mg/dl/día o más de 0,2 mg/dl/hora, y en este caso la ictericia perdura por más de 2 a 3 semanas (1).

La etiología de la hiperbilirrubinemia no conjugada se puede subdividir en las siguientes categorías:

1. Aumento de la producción de bilirrubina

- Hemólisis inmunomediada: Comprende incompatibilidades de grupos sanguíneos, como la del grupo ABO y la del factor Rhesus.

- Hemólisis no mediada por el sistema inmunitario: Hace referencia a los defectos de la membrana de los eritrocitos como la esferocitosis y eliptocitosis hereditarias, deficiencia de glucosa-6-fosfato deshidrogenasa (G6PD), falta de piruvato quinasa, hemorragia subgaleal, hemorragia intracraneal, policitemia y sepsis (1).

Incompatibilidad ABO

La incompatibilidad ABO es la causa más habitual de hiperbilirrubinemia no conjugada patológica, sobre todo en pacientes con un tipo de sangre A o B nacidos de madres con tipo O. La prueba de Coombs directa ayuda a la detección de anticuerpos maternos en la superficie de los glóbulos rojos neonatales y tendrá un resultado positivo en caso de incompatibilidad ABO. La prueba de Coombs indirecta por otra parte se emplea para identificar el tipo específico de anticuerpo (anti A, anti B, etc.) (17).

La hemólisis inmune o no inmune, es la etiología más común de hiperbilirrubinemia patológica en neonatos. La hemólisis se observa con la incompatibilidad de grupos sanguíneos, como la ABO o la RH, donde los anticuerpos anti-A y anti-B maternos preformados de la subclase de inmunoglobulina G atraviesan la placenta y causan hemólisis e hiperbilirrubinemia no conjugada (UHB) en recién nacidos con sangre tipo A, B o AB. A pesar de que el Test de Coombs directo se emplea para el diagnóstico, la sensibilidad y el valor predictivo positivo para predecir UHB grave son bajos. Se estima que la incompatibilidad ABO entre la madre y el hijo existe en aproximadamente el 15 % de los embarazos (1).

La hemólisis se desarrolla en el 50% de los lactantes sensibilizados; De estos bebés, el 50% tiene un nivel de bilirrubina superior a 10 mg/dl, además de mostrar anemia, reticulocitosis y esferocitos en el frotis sanguíneo. El diagnóstico se confirma demostrando que el bebé es Rh positivo, con una prueba de Coombs directa positiva, y que el anticuerpo materno está recubriendo los glóbulos rojos del bebé. Dependiendo del grado de hemólisis, puede ser necesario la aplicación de fototerapia o exanguinotransfusión (21).

Mientras que en la incompatibilidad Rhesus (Rh), una madre Rh (-) se expone previamente a glóbulos rojos Rh (+), se sensibiliza a estos y forma anticuerpos contra el antígeno Rh. La sensibilización genera anticuerpos IgM que no son capaces de sobrepasar la placenta. Sin embargo, en embarazos posteriores, el cambio de clase de anticuerpos crea anticuerpos IgG que si pueden atravesar la barrera placentaria y producir hemólisis de glóbulos rojos en el feto con sangre Rh positiva (1). Por lo que El *Colegio Americano de Obstetras y Ginecólogos* (ACOG) recomienda que todas las mujeres embarazadas Rh negativas, independientemente del tipo de sangre fetal, deben recibir una dosis de inmunoglobulina RhD a las 28 semanas de gestación, y otra luego del parto si es que el bebé es Rh positivo o Rh desconocido (18).

La hiperbilirrubinemia indirecta en estos lactantes se caracteriza por una anemia hemolítica compensada leve, reticulocitosis y microesferocitosis. El título directo de antígeno (DAT), o el test de Coombs, generalmente se emplean para el diagnóstico de enfermedad hemolítica fetal y neonatal, debido a que la sensibilidad y el valor predictivo positivo de DAT para la hiperbilirrubinemia indirecta es bajo (18).

La incompatibilidad ABO junto con la deficiencia de la enzima G6PD, el parto prematuro, el hematoma del cuero cabelludo y la incompatibilidad del grupo sanguíneo Rh representan los factores de riesgo más usuales para la ictericia neonatal (22).

2. Depuración de bilirrubina disminuida

- Síndrome de Crigler-Najjar tipo I y II
- Síndrome de Gilbert.

3. Causas misceláneas

Entre otras causas pueden estar la presencia de diabetes o hipotiroidismo congénito, fármacos como ceftriaxona, sulfonamidas y penicilinas, obstrucción gastrointestinal, estenosis pilórica, sepsis e ictericia de leche materna (1).

5.4.2 Hiperbilirrubinemia Conjugada (HCB) o Hiperbilirrubinemia Directa

La hiperbilirrubinemia conjugada o colestasis neonatal, es el incremento de los valores de bilirrubina conjugada o directa sobre 2 mg/dl y se produce por una alteración de la función hepatobiliar. Es importante diferenciarla de la hiperbilirrubinemia no conjugada ya que necesita una evaluación y tratamiento inmediatos (1).

Existen varias causas de la hiperbilirrubinemia conjugada como:

4. Obstrucción del flujo biliar: Debido a atresia biliar, quistes de colédoco, colangitis esclerosante neonatal y colelitiasis neonatal.
5. Infecciones: CMV, VIH, rubéola, virus del herpes, sífilis, toxoplasmosis, infección del tracto urinario, septicemia.
6. Causas genéticas: Síndrome de Alagille, deficiencia de alfa-1 antitripsina, galactosemia, fructosemia, fibrosis quística, colestasis intrahepática familiar progresiva, síndrome de Aagenaes, síndrome de Dubin-Johnson, trastornos de la síntesis de ácidos biliares.
7. Varias: Hepatitis neonatal idiopática, colestasis inducida por nutrición parenteral, enfermedad hepática aloimmune gestacional, hipotensión (1).

5.5 Diagnóstico

Todos los pacientes deben ser evaluados visualmente en busca de ictericia, para lo que se recomienda la regla de Kramer que describe la relación entre los valores de bilirrubina sérica y la progresión de la decoloración de la piel (23).

Esta escala se divide en cinco niveles:

- **Nivel 1 (Cabeza y cuello)**: Valor de bilirrubina sérica de 4-8 mg/dl.
- **Nivel 2 (Tronco superior por encima del ombligo)**: Valor de bilirrubina sérica de 5-12 mg/dl.
- **Nivel 3 (Tronco inferior por debajo del ombligo y muslos)**: Valor de bilirrubina sérica de 8-16 mg/dl.
- **Nivel 4 (Brazos y pantorrillas)**: Valor de bilirrubina sérica de 11-18 mg/dl.
- **Nivel 5 (Palmas y plantas)**: Valor de bilirrubina sérica \geq 18 mg/dl (23).

Es importante mencionar que la ictericia avanza en dirección cefalocaudal, razón por la cual los pacientes con ictericia por debajo del ombligo suelen presentar cifras más elevadas de bilirrubina que aquellos con afección facial. Esta desaparece en dirección contraria, es decir, que lo último en resolverse es la ictericia en las escleróticas (17).

El bilirrubinómetro transcutáneo (TcB) es un dispositivo portátil que realiza la medición de la cantidad de bilirrubina en la piel. Sin embargo, la evaluación visual y el TcB no se deben emplear para monitorizar los valores de bilirrubina en pacientes que reciben fototerapia (23).

Desde el contexto clínico se puede decir que a través de la exploración física se pueden tener elementos que evidencian esta condición, pero esta no es suficiente porque se pudiera subestimar su gravedad (24).

El proceso de diagnóstico de hiperbilirrubinemia no conjugada, también debe ser evaluado tomando en cuenta el historial clínico de la madre y contrastarlo con otras posibles patologías para así establecer el método más adecuado. Para el diagnóstico es necesario considerar que la bilirrubina no conjugada, mayoritariamente unida a albúmina y que en condiciones fisiológicas es captada por los hepatocitos, siendo glucoronizada y eliminada por la bilis, el valor a tomar en cuenta será la bilirrubina sérica total (25).

Las pruebas de diagnóstico que se recomiendan son el tipo de sangre materno/neonatal, el test de Coombs, glóbulos sanguíneos completos, recuento de reticulocitos, frotis de sangre y glucosa-6-fosfato deshidrogenasa. Es fundamental vigilar el nivel de albúmina sérica, sobre todo si el valor de bilirrubina total se aproxima a los valores de exanguinotransfusión, debido a que es un marcador sustituto de la bilirrubina libre. La relación bilirrubina-albúmina representa un instrumento de ayuda para determinar el riesgo de Kernicterus. Generalmente, no se necesitan estudios imagenológicos, sin embargo, los descubrimientos en la resonancia magnética presentan elevada sensibilidad para la encefalopatía por hiperbilirrubinemia, siendo los bordes posteromediales del globo pálido la región cerebral más sensible para descubrir este cambio (1).

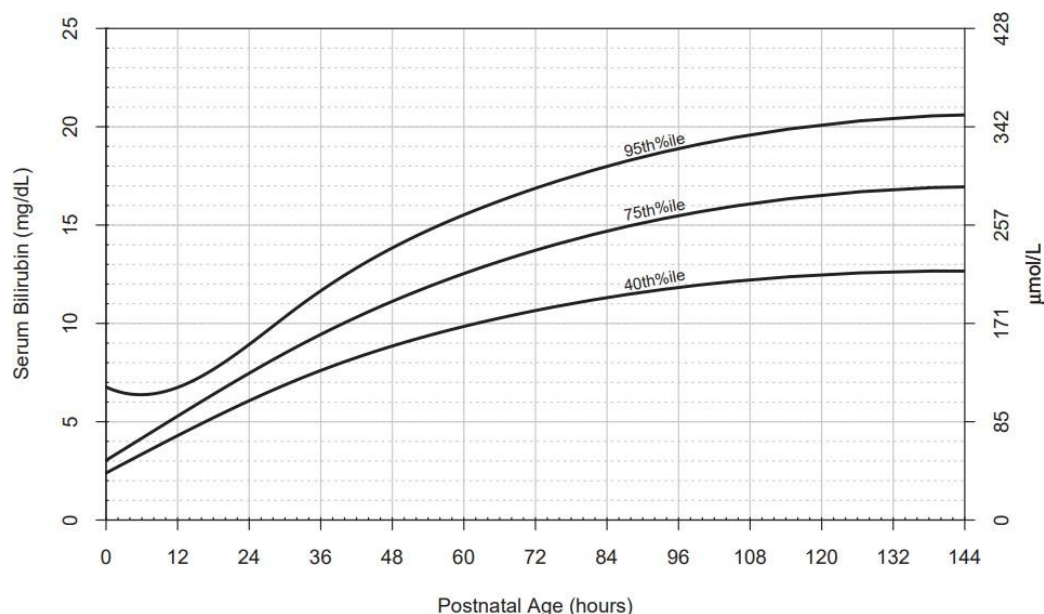
De acuerdo al algoritmo diagnóstico de Marino et al. (17), al estar frente a una ictericia clínica, se deben cuantificar los niveles de bilirrubina total. Si esta se encuentra en los niveles normales, debe continuarse su vigilancia, ahora, si se encuentran elevados, se prosigue a cuantificar la bilirrubina directa. Si la bilirrubina directa es mayor a 2 mg/dl hablamos de hiperbilirrubinemia conjugada y se debe considerar atresia biliar, hepatitis, infecciones o enfermedades metabólicas. En caso de ser inferior a 2 mg/dl estamos frente a una hiperbilirrubinemia no conjugada, en donde se realizará una prueba de Coombs, la cual, al ser positiva, determina que la ictericia se debe a una incompatibilidad ABO o Rh. Por otra parte, si la prueba de Coombs es negativa se debe obtener el hematocrito, que al estar elevado se considera policitemia, en cambio, si está normal o bajo, hay que valorar la cifra de reticulocitos mediante un frotis sanguíneo. Si la cifra de reticulocitos es normal, la hiperbilirrubinemia puede ser causada por una pérdida sanguínea, equimosis, cefalohematoma o sepsis. En caso de que los reticulocitos aumenten y se obtenga un frotis normal hay que considerar hemorragia prenatal, y si el frotis está alterado puede ser debido a hemolisis, alteraciones eritrocitarias, talasemias u otras hemoglobinopatías.

5.6 Tratamiento

La fototerapia corresponde a la forma de tratamiento más frecuente en las unidades de cuidados intensivos neonatales, mientras que, la exanguinotransfusión se define como una modalidad terapéutica eficaz en casos complejos, no obstante, es un procedimiento invasivo ya que constituye determinados riesgos. Últimamente, se ha demostrado que la inmunoglobulina intravenosa (IVIG) reduce el tiempo de la fototerapia y el requerimiento de exanguinotransfusión (26).

En 1999, Bhutani, Johnson y Sivieri publicaron un nomograma de bilirrubina, que fue fundamental para desarrollar las guías clínicas de 2004 y 2009 de la Academia Americana de Pediatría (AAP) para el manejo de la hiperbilirrubinemia en el recién nacido mayor de 35 semanas, por lo que en la actualidad el nomograma de Bhutani para ictericia neonatal es una herramienta importante para determinar el tratamiento adecuado para cada paciente mediante la

cuantificación de los niveles de bilirrubina, de acuerdo con la edad del paciente (27).



Fuente: Bahr TM, et al. A New Hour-Specific Serum Bilirubin Nomogram for Neonates ≥ 35 Weeks of Gestation. *J Pediatr.* 1 de septiembre de 2021; 236:28-33.e1.

5.6.1 Fototerapia

La fototerapia fue un importante descubrimiento hace aproximadamente 60 años. Este hallazgo ha modificado la manera en la que se trata a los recién nacidos que presentan hiperbilirrubinemia y ha salvado millones de vidas. La “fotobiología” ha ido evolucionando a través de la investigación de varias fuentes de luz como tubos fluorescentes que poseen un rango de longitud de onda de 400 a 520 nm, focos halógenos que generan huellas de luz de forma circular, almohadillas o mantas de fibra óptica que en la mayoría de veces tienen un rango de 400 a 550 nm y es posible ubicarlas en contacto directo con la piel y finalmente la luz de diodo emisor de luz (LED) azul de banda estrecha con un rango de 450 a 470 nm, la cual se superpone a la longitud de onda de absorción máxima (458 nm) para la fotoisomerización de la bilirrubina (28).

Por varias décadas, la fototerapia se ha empleado en el tratamiento de la ictericia neonatal. En el momento en el que la luz ilumina la piel del paciente, se da la absorción de fotones por las moléculas de bilirrubina, convirtiéndose en un isómero fácilmente excretable, que modifica su espectro de absorción y

reactividad química, mediante reacciones químicas conocidas como fotoisomerización y fotooxidación, es decir que la fototerapia funciona induciendo la fotoisomerización de la bilirrubina, la cual absorbe la luz, convirtiéndose en lumirrubina y fotobilirrubina. La fotobilirrubina se elimina mediante el hígado y su excreción se da de forma lenta y su conversión es reversible, en comparación con la lumirrubina, la cual no es reversible y se elimina rápidamente (1,29).

Es por ello que la PT es administrada en ondas de irradiación menores o iguales a $30 \mu\text{W}/\text{cm}^2/\text{nm}$ hasta en un 45% de la superficie corporal del neonato. Pero esto no es tan recomendado en entornos hospitalarios con recursos limitados, por lo que habitualmente generan fototerapias con aparatos de creación endógena para poder proporcionarles tal tratamiento a los niños. De igual forma, estos deben seguir los estándares planteados para evitar la neurotoxicidad (30).

Su eficacia depende de la intensidad de la fototerapia administrada y del área de superficie del paciente expuesta e este tratamiento (31), por lo que durante la fototerapia es importante mostrar la totalidad de la superficie corporal e impedir obstáculos en el tratamiento. Se debe promover una adecuada hidratación y alcanzar una diuresis apropiada, debido a que la mayoría de bilirrubina se elimina a través de la orina como lumirrubina. No obstante, se deben tener en cuenta ciertos efectos adversos como erupción cutánea, deshidratación, hipocalcemia, daño retiniano, hemólisis debido al daño oxidativo, retraso en el cierre del ductus arterioso en bebés prematuros y reacciones alérgicas (1).

Por ello, puede decirse que la exposición total genera una reducción rápida de los valores séricos de los niveles de bilirrubina, así como la reducción del costo del tratamiento, la comorbilidad y la mortalidad en países de bajo y mediano ingreso (30).

Escasos estudios han destacado una mayor incidencia de tumores de órganos sólidos y leucemias no linfocíticas en niños tratados con fototerapia. El síndrome del bebé de bronce se puede asociar con el uso de PT porque provoca una pigmentación irregular de la piel, mucosas y la orina, se evidencia en pacientes con valores altos de bilirrubina conjugada en suero. El mecanismo no es claro, pero puede darse por la acumulación de fotoisómeros de bilirrubina y depósito de biliverdina (1).

Sin embargo, el costo de dar cuidados especiales o intensivos a neonatos pueden ser prohibitivos, debido al acceso a la salud y a la tecnología en países de bajos y medios recursos. Es por ello, que la OMS ha generado una amalgama de recursos tecnológicos innovadores y de bajo costo, donde se incluyendistintos dispositivos de fototerapia independientemente de su fuente de luz. Porotra parte, debe considerarse la efectividad de los mismos de acuerdo al bajo control energético que puede existir, así como la exposición inadecuada por tener a distintos niños bajo el cuidado de un mismo dispositivo, generando un nivel de irradiación inconveniente, por lo cual, son muchos los factores que deben tomarse en cuenta más allá de los equipos, como la distancia entre el individuo y el dispositivo, el tipo de exposición y el número de niños atendidos bajo el mismo dispositivo (32).

La fototerapia a nivel domiciliario representa un menor costo, no obstante, su eficacia va a depender de la calidad del dispositivo de fototerapia y de la capacidad por parte de la familia para utilizarlo, razón por la cual se debe tener precaución al aplicar fototerapia domiciliaria. Asimismo, esta no se sugiere en pacientes con algún factor de riesgo de neurotoxicidad por hiperbilirrubinemia (31).

5.6.2 Exanguinotransfusión

La exanguinotransfusión (ET) fue el primer tratamiento exitoso empleado para la ictericia, actualmente se considera la segunda opción de tratamiento para la ictericia no conjugada grave. Está indicado al darse una falla en el uso de fototerapia, o cuando los valores iniciales de bilirrubina están en el rango de intercambio. La ET desecha de forma rápida la bilirrubina y la hemólisis, generada por anticuerpos en el torrente sanguíneo. Para desarrollar el proceso se ejecuta una transfusión sanguínea de intercambio de doble volumen (160 a 180 ml/kg), sustituyendo la sangre del recién nacido con sangre cruzada. Los valores de bilirrubina luego de la ET son el 60 % del nivel anterior al intercambio, que después sube al 70 u 80 % de los valores previos al intercambio (1).

La exanguinotransfusión se recomienda en el caso de que los pacientes presenten un valor de bilirrubina sérica total mayor o igual a 25 mg/dL que no disminuye a pesar del uso de fototerapia (33). Por lo que la exanguinotransfusión

se aplica para descartar los componentes anormales encontrados en la sangre del neonato. Luego de que esta sea aprovechada exitosamente y no existan más riesgos anexos, puede volverse a la fototerapia como método no invasivo (34).

5.6.3 Inmunoglobulina intravenosa (IGIV)

Tanto la exanguinotransfusión como la fototerapia se han empleado proverbialmente para el tratamiento de la ictericia y para prevenir complicaciones neurológicas relacionadas. Sin embargo, debido a que existen riesgos al momento de realizar la exanguinotransfusión, se sugiere la aplicación de inmunoglobulina intravenosa como un tratamiento alternativo y de esa forma minimizar el uso de exanguinotransfusión (35).

La dosis de IVIG es de 0.5 a 1 g por Kg de peso, y se emplea el momento en el que la hemólisis mediada por el sistema inmune es la causante de la hiperbilirrubinemia y evita la destrucción eritrocitaria al recubrir los receptores Fc en los glóbulos rojos. No obstante, la evidencia de que el empleo de IVIG disminuye la necesidad de ET no es muy clara (1).

5.6.4 Fenobarbital

El fenobarbital es un medicamento que actúa a través de receptor nuclear conocido como receptor de androstano constitutivo, el mismo que controla las enzimas y metabolizadores hepatocelulares, favoreciendo la excreción de bilirrubina, no obstante, su acción puede tardar hasta 72 horas para ser efectiva (36). Además, administrarlo a las madres antes del nacimiento puede disminuir el valor de bilirrubina en el neonato, reduciendo así la ictericia y la necesidad de fototerapia o exanguinotransfusión. Sin embargo, no hay evidencia de que sea eficaz en la colestasis neonatal y en animales provocaría apoptosis neuronal (37).

6. METODOLOGÍA

El diseño del presente estudio se fundamentó en una revisión de tipo bibliográfica sostenida en la técnica documental, donde se permitió sustentar los fenómenos y procesos presentados en artículos científicos sobre el tratamiento actual de la ictericia neonatal, pertenecientes a revistas científicas que poseen cuartiles entre 1 a 4 según Scimago Journal Rank, publicados en los últimos 5 años.

6.1 Criterios de inclusión

- Evidencias científicas sobre pacientes recién nacidos con diagnóstico de ictericia neonatal.
- Información sobre modalidades terapéuticas utilizadas en la ictericia neonatal.
- Investigaciones aplicadas a la evaluación diagnóstica de pacientes con ictericia neonatal.
- Estudios médicos sobre los tipos de ictericia neonatal.

6.2 Criterios de exclusión

- Evidencias científicas sobre pacientes recién nacidos sanos.
- Información perteneciente a revistas no indexadas.
- Casos clínicos sobre pacientes con ictericia neonatal.
- Investigaciones con metodología no especificada.
- Revisiones bibliográficas tipo sistemática o metaanálisis.

6.3 Viabilidad

Para el desarrollo de esta revisión bibliográfica se partió del planteamiento del tema de investigación y su posterior aceptación por la unidad de titulación. La información recolectada fue debatida técnicamente con el apoyo de la tutora y los pares revisores que se vinculan con el área de la salud y de forma específica con el tema planteado. Cabe manifestar que la información fue de carácter relevante y científico.

6.4 Estrategia de recolección de información

La investigación tuvo su fuente en bases científicas de los últimos cinco años y que se encontraron entre los cuartiles planteados. Para la búsqueda de artículos

se aplicaron descriptores en ciencias de la salud en inglés: (neonatal jaundice, hyperbilirubinemia, treatment of neonatal jaundice, phototherapy). Los principales motores de búsqueda que se emplearon fueron: Pubmed, ScienceDirect, Scopus y Elsevier, considerando optimizar la búsqueda de una forma eficiente, se utilizaron operadores booleanos como and or not. La responsabilidad de la información a presentarse fue de exclusividad del autor, con un financiamiento propio y existiendo una ausencia de conflictos de interés.

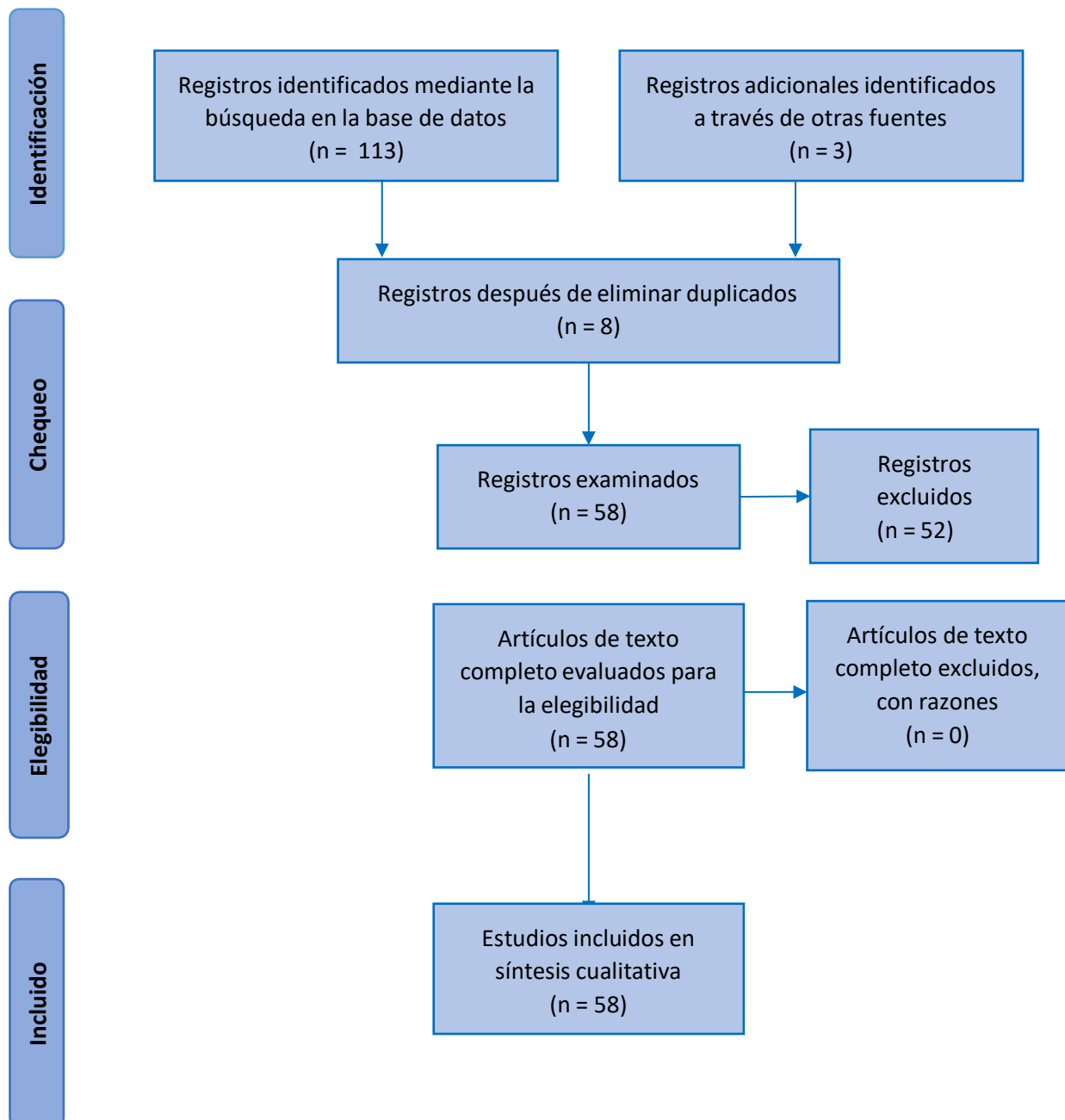
.

7. RESULTADOS

En función de la búsqueda efectuada, se observa el diagrama de prisma, el cual manifiesta la forma de proceder para la toma de decisiones y selección de fuentes para el análisis de las fuentes bibliográficas.

Gráfico 2.

Diagrama de prisma



Fuente: Elaboración propia (2022).

En el gráfico previo se muestra cómo se procedió luego de realizar las primeras búsquedas del tema de investigación en los diferentes motores de búsqueda, para alcanzar los primeros resultados. En este orden de ideas, se identificaron 113 artículos primarios relacionados con el tratamiento actual de la ictericia neonatal, a los que se les añadieron 3 más por derivación de las mismas. Sin embargo, se removieron 8, los cuales estaban duplicados.

Posteriormente, de estos 105 restantes, se excluyeron 52 por no poseer los criterios deseados, siendo tales revisiones sistemáticas, reporte de caso tratantes de otros tópicos añadidos a la ictericia neonatal o por los que esta era secundaria, más no incluían su tratamiento en la actualidad. Finalmente se procedió a emplear 58 fuentes para el análisis bibliográfico.

Tabla 1.

Síntesis de la literatura revisada

Autor	Título	País de estudio	Población y/o metodología	Principales resultados
Mitra <i>et al.</i> (13). 2018	Neonatal jaundice: aetiology, diagnosis and treatment.	Reino Unido	Revisión clínica y bibliográfica de casos, así como protocolos en el Reino Unido.	La caracterización de la ictericia neonatal, establece,entre otros detalles que, el tratamiento actual de la ictericia en el Reino Unido se rige por la guía NICE (Instituto Nacional para la Salud y Excelencia de

				<p>Cuidado). En ella se explica que altos niveles de bilirrubina conjugada en un bebé pueden indicar atresia biliar, y aquellos con ictericia persistente deben medir su nivel de bilirrubina conjugada. En pacientes prematuros la nutrición parenteral puede generar ictericia conjugada que habitualmente mejora con la alimentación enteral.</p>
<p>Bohórquez et al.(38). 2022</p>	<p>Enfermedad hemolítica del recién nacido incompatibilidad sanguínea, características clínicas, factores de riesgo y</p>	<p>Ecuador</p>	<p>Estudio de revisión de 40 fuentes iniciales y 28 concluyentes para determinar y describir las características clínicas, factores</p>	<p>Con respecto a la clínica, el diagnóstico, la etiología y el tratamiento de la ictericia neonatal, se presentan resultados sobre la etiología relacionada con</p>

	métodos de diagnóstico		de riesgo y métodos de diagnóstico para la enfermedad hemolítica neonatal por incompatibilidad sanguínea.	incompatibilidad sanguínea. En este sentido, debe determinarse el grupo ABO y el factor Rh, además de un test de Coombs para confirmar incompatibilidad Rh. La severidad se acompaña de anticuerpos y el tipo de inmunoglobulina implicada, además del número de sitios antigénicos en los eritrocitos.
Humphrey , T.M(39). 2020	The role of ultrasound in the investigation of neonatal jaundice.	Reino Unido	Revisión y discusión clínico-técnica de la guía de la Sociedad Británica de Gastroenterología y Pediatría, Hepatología y Nutrición (BSPGHAN).	En los métodos diagnósticos, la ecografía suele ser la investigación por imágenes de primera línea de lactantes con ictericia y tiene un papel importante; sin embargo,

				las apariencias de ultrasonido de atresia biliar pueden ser sutiles.
Sinha <i>et al.</i> (40). 2021	To study the prevalence of glucose 6 phosphate dehydrogenase (G6PD) deficiency in neonates with neonatal hyperbilirubine mia and to compare the course of the neonatal jaundice in deficient versus non deficient neonates.	India	400 recién nacidos con hiperbilirrubinemi a indirecta (165 femeninos y 235 masculinos) fueron examinados para detectar deficiencia de G6PD entre 2014 y 2016.	En referencia con a las causas de ictericia, el análisis de resultados mostró que diez recién nacidos con hiperbilirrubinemi a indirecta (2,5%) tenían deficiencia de G6PD. Hubo una diferencia estadística significativa entre el grupo con deficiencia de G6PD y el grupo sin deficiencia de G6PD en términos de niveles de bilirrubina indirecta, duración de la fototerapia y género, ya que la G6PD afecta solo

				a los hombres. Sin embargo, no hubo diferencia en términos de aparición de ictericia, edad y edad gestacional de los recién nacidos y recuento de reticulocitos.
Hernández <i>et al.</i> (41). 2017	Isoinmunización ABO en recién nacidos en Pinar del Río.	Cuba	67 neonatos con ictericia neonatal. Se excluyeron de la población total (n=94) aquellos que presentaron problemas tanto en ABO como en Rh, además de menores a 34 semanas de gestación.	En base a la etiología y el diagnóstico de la ictericia, los autores recalcan que no hay correlación entre el sexo y la isoinmunización. Además de esto, mencionan que la isoinmunización ABO es causa frecuente de hiperbilirrubinemia grave entre el segundo y el séptimo día de vida.
Jiao <i>et al.</i> (42).	An analysis on treatment effect	China	120 neonatos, en ensayo clínico	En cuanto al tratamiento

2018	of blue light phototherapy combined with Bifico in treating neonatal hemolytic jaundice.		aleatorizado, con 60 pacientes en cada grupo (control y experimental), donde el experimental era tratado con Bifico (probiótico) junto al tratamiento tradicional.	actual, los resultados mostraron que los neonatos del grupo de tratamiento recibieron Bifico por vía oral junto al tratamiento tradicional. El nivel de bilirrubina sérica en el grupo de experimentación con fototerapia combinada con Bifico disminuyó más rápidamente ($P < 0,01$) que, en el grupo de control, y el tiempo medio para eliminar la ictericia se redujo significativamente ($P < 0,05$), siendo la mejora y la diferencia entre ambos grupos estadísticamente significativa ($P < 0,05$).
------	--	--	--	---

<p>Hansen <i>et al.</i> (28). 2020</p>	<p>Sixty years of phototherapy for neonatal jaundice - from serendipitous observation to standardized treatment and rescue for millions.</p>	<p>Noruega y Dinamarca</p>	<p>Revisión histórica y evaluativa</p>	<p>En correspondencia al tratamiento, los autores señalan que se necesita un mayor énfasis en la prescripción de fototerapia, la cual debe ser con cautela y criterio. Se describen los componentes básicos y neurotóxicos de la hiperbilirrubinemia neonatal grave y el uso de intervenciones estandarizadas, así como los cambios en el tratamiento de la fototerapia a través del tiempo.</p>
<p>Arnolda <i>et al.</i> (43). 2018</p>	<p>A comparison of the effectiveness of three LED phototherapy machines, single- and double-sided,</p>	<p>Vietnam</p>	<p>1207 neonatos. La población de estudio se restringió a los bebés nacidos con un peso ≥ 1500 g, con ictericia</p>	<p>En el tratamiento actual para la ictericia neonatal, se explica que la fototerapia de doble cara mostró un aumento del 54%</p>

	<p>for treating neonatal jaundice in a low resource setting</p>		<p>diagnosticada y que tenían su primer episodio de fototerapia en el hospital. Se excluyeron los lactantes con edad gestacional < 33 semanas, aquellos con temperatura axilar < 36,5 °C o > 37,5 °C al inicio del tratamiento y los tratados en incubadora.</p>	<p>en la velocidad de reducción de la bilirrubina sérica total por hora (1,3 µmol/L/h, IC del 95 %: 0,3–2,3), con un aumento del 45 % en la velocidad de reducción de la misma durante la duración del tratamiento (0,9 µmol/L/h, IC del 95 % 0,6–1,3). Además, la máquina de doble cara se asoció con una reducción del 21 % en la duración del tratamiento (14 horas, IC 95 % 5–22) y una reducción del 16 % en la duración de la estancia (14 horas, IC 95 % 3–25).</p>
--	---	--	---	--

Fuente: Elaboración propia (2022).

De acuerdo con la revisión bibliográfica y según los resultados alcanzados, se tiene como finalidad analizar la información o evidencia científica sobre el tratamiento actual de la ictericia neonatal. De igual manera el desarrollo de los objetivos se realiza por los diferentes resultados que se exponen en los artículos científicos seleccionados.

❖ **Características clínicas de la ictericia neonatal de acuerdo a la etiología de la hiperbilirrubinemia.**

Caracterizar clínicamente la condición de ictericia en un recién nacido parte, según la *American Academy of Pediatrics* (44), de una evaluación de la historia del nacimiento, la historia familiar, el comienzo de la ictericia, la serología materna. Entre los aspectos más resaltantes que evidencian dicha condición están la presencia de elevados niveles de bilirrubina en la sangre, el color amarillento en piel y ojos. Desde el contexto de la etiología se puede entender los factores que determinan la génesis de esta condición en recién nacidos, teniendo en cuenta que estas causas pueden ser variadas (45). Olusanya *et al.* (2) mencionan que el origen de esta patología se asocia con procesos de no desarrollo adecuado del hígado o inmadurez de este, absorción de bilirrubina por el intestino antes de que esta sea eliminada a través de las heces (2).

Se puede tener pistas sobre el tipo de ictericia al analizar la coloración de las heces y la orina. Una coloración gris pálida de las heces constituye un indicio, más aún si se tiene ictericia en piel y en escleras (46). La presencia de ictericia y por tanto de altos niveles de bilirrubina pueden asociarse y manifestarse a causa de deshidratación del bebé cuando este no se alimenta bien, suelen aparecer al séptimo día de vida. Los valores característicos de bilirrubina son mayores a 5 mg/dl en condiciones de ictericia poco severas y 25 mg/dl en los casos más críticos (1).

La búsqueda en torno a los principales factores de riesgo indica las condiciones como ictericia observada en las primeras 24 horas en recién nacidos de más de 35 semanas de gestación, incompatibilidad de grupo sanguíneo, edad gestacional de 35 a 36 semanas, un hermano anterior que recibió fototerapia, con cefalohematoma o importantes hematomas, lactancia materna exclusiva y tener una raza del este del continente asiático, son elementos claves en la

valoración y determinación del origen de la ictericia (9). La prematuridad también es un factor de riesgo conocido para desarrollar hiperbilirrubinemia grave. Los factores de riesgo menores son bilirrubina sérica en el rango intermedio alto, bebé macrosómico de madre diabética, policitemia, sexo masculino y edad materna mayor de 25 años (10).

Para evaluar la ictericia, lo ideal es examinar a los recién nacidos a la luz del día; sin embargo, la valoración clínica puede no ser confiable, especialmente si un recién nacido recibió fototerapia o tiene la piel oscura. Por lo que siempre debe confirmarse con el valor de la TSB, además se debe realizar un examen físico enfocado para identificar la causa de la ictericia patológica (47). Es preciso realizar una evaluación de palidez, petequias, cefalohematoma, hemorragia subgaleal, hematomas extensos, hepatoesplenomegalia, pérdida de peso y signos de deshidratación. Todos los bebés con ictericia también deben ser evaluados para detectar signos y síntomas de encefalopatía por bilirrubina que incluyen letargo por falta de alimentación, sueño alterado o convulsiones (48).

❖ **Métodos de diagnóstico actuales para la ictericia neonatal.**

En torno al objetivo sobre el conocimiento de los métodos de diagnóstico actuales para la ictericia neonatal, se debe tener presente que estos se enfocan en la etiología de la misma. Las pruebas de diagnóstico que se recomiendan para la ictericia que proviene de la hiperbilirrubinemia no conjugada o indirecta son la revisión del tipo de sangre materno/neonatal, el test de Coombs, glóbulos sanguíneos completos, recuento de reticulocitos, frotis de sangre y glucosa-6-fosfato deshidrogenasa. Es meritorio, en este caso, vigilar el nivel de albúmina sérica, mayormente si el valor de bilirrubina total se aproxima a los valores de exanguinotransfusión, debido a que es un marcador sustituto de la bilirrubina libre (26).

Desde el contexto clínico se puede decir que a través de la exploración física se pueden tener elementos que evidencian esta condición, pero esta no es suficiente porque se pudiera subestimar su gravedad (24). Para la medición constante de la bilirrubina, se ha recomendado el uso de bilirrubinómetros no invasivos, como medio idóneo, aunque poco extendido. Esto, dado que los mismos pueden utilizarse rápidamente, con seguridad y de forma válida como un método de

screening, con el fin de evitar la realización de innumerables muestreos sanguíneos, lo cual mejora la seguridad y reduce el estrés de los neonatos (14).

Ahora bien, en el caso de la hiperbilirrubinemia conjugada, se deben evaluar las aminotransferasas, para observar el daño hepatocelular, así como la fosfatasa alcalina y los niveles de GGT para evaluar la posible obstrucción de los canales biliares. Asimismo, al existir distintas posibilidades en cuanto a su etiología, se pueden solicitar pruebas genéticas específicas. Comúnmente, la imagenología es solicitada para analizar la colestasis neonatal y la ecografía hepática, para ayudar a localizar cálculos biliares, quistes de colédoco o bilis espesa. En este sentido, la gammagrafía hepatobiliar ha sido empleada en los últimos años con mayor frecuencia para el diagnóstico de colestasis neonatal (49).

❖ **Causas de ictericia en el periodo neonatal.**

La hiperbilirrubinemia no conjugada o indirecta es la causa más frecuente de la ictericia neonatal, siendo tanto fisiológica como patológica. En este sentido, esta aparece debido a la alteración metabólica de la bilirrubina, siendo motivo del 75% de los casos. La fisiológica aparece comúnmente luego de las 24 horas, sin embargo, la patológica, durante las primeras 24 horas de vida, por lo que la bilirrubina se incrementa más de 5 mg/dl/día, durando de dos a tres semanas (25).

En el caso de la hiperbilirrubinemia conjugada o directa, se da cuando esta sobrepasa los 2 mg/dl, siendo producida por una alteración hepatobiliar, ameritando evaluación y tratamiento inmediato. Esta, tiene como principales causas la obstrucción del flujo biliar, infecciones y alteraciones genéticas, así como hepatitis neonatal idiopática, enfermedad hepática gestacional aloinmune, entre otras (28,30).

Entre otras de las etiologías frecuentes que se tienen en la ictericia neonatal, se tiene la incompatibilidad ABO, que para Turquía en un estudio reciente, por ejemplo, fue de 21,3% de los neonatos (51). Asimismo, la incompatibilidad del grupo Rh es una causa importante que, dependiendo del país varía la tasa de incidencia, pero que puede representar entre un 5 y 6% (52). Además de esto, se muestra la deficiencia del G6PD como causal en cerca también del mismo número poblacional (6%), marcadamente en infantes masculinos (53).

Finalmente, el hipotiroidismo es otra etiología a tomar en consideración, la actividad de la uridina difosfato glucuroniltransferasa (UDPGT) puede disminuir en los pacientes con hipotiroidismo congénito y permanecer en un nivel bajo hasta algunos meses, sin embargo, en torno a esta última, no se ha establecido su relación directa con la ictericia neonatal (52).

❖ **Tratamientos que se utilizan para la ictericia neonatal.**

En las fuentes científicas consultadas se puede observar cómo la ictericia neonatal se ha tratado a lo largo de los años, siendo la tendencia actual similar a lo utilizado anteriormente, como es la fototerapia y exanguinotransfusión.

Asimismo, se ha fomentado la construcción de nuevos dispositivos para fototerapia, tanto caseros como profesionales, basados en requerimientos internacionales, lo cual ha mejorado la atención en países de medianos y bajos recursos (54). A pesar de la existencia de efectos secundarios a la fototerapia, como la neurotoxicidad, fotooxidación y el síndrome del bebé bronceado, la primera sigue siendo el tratamiento principal para la ictericia neonatal (28). En este orden de ideas, al fracasar esta, debe continuarse con exanguinotransfusión (46).

La fototerapia es indicada idealmente con luz LED azul, en los últimos años, dado que esta elimina el riesgo de fotooxidación y daño al ADN originado por las luces fluorescentes, a pesar de que también puede causar daños en la piel (23). Por otra parte, en conjunto con el uso de fototerapia con luz azul, se ha utilizado farmacoterapia con bífido (probiótico), el cual ha reducido el tiempo de recuperación del paciente, así como el nivel sérico de la bilirrubina, mostrando otros ejemplos actuales de combinación con fototerapia (42).

En este sentido, para la fototerapia, se ha recomendado el doble uso en vez del singular, es decir, mediante el empleo de otra luz, pretendiendo exponer más superficie corporal a la misma. Así, se ha reducido el tiempo de tratamiento y la estadía en los cuidados intensivos neonatales (8,43). Por otra parte, se ha recomendado la utilización de la luz solar en países de medianos y bajos recursos, debido a que más allá del acceso a los dispositivos, provee de características similares e incluso mejores que la fototerapia tradicional ante dispositivos caseros, sin embargo, debe evaluarse el riesgo del entorno para tal

exposición, dado que, al darse de forma indiscriminada puede generarse una quemadura en el niño (55,56).

En el caso de la exanguinotransfusión, puede decirse que se ha reducido su uso en los últimos años, debido a la mejora de la atención prenatal y la disponibilidad de sistemas de fototerapia mejorados y altamente efectivos. Básicamente se ha disminuido, desde que se fomentó el uso de la fototerapia, en cuanto a que la misma no es invasiva, al contrario que la exanguinotransfusión y que, es menos riesgosa. Esta consiste en eliminar los componentes sanguíneos anormales, así como las toxinas que circulan, mediante la sustitución de la sangre del paciente por sangre fresca o reconstituida, concentrado de hematíes, suero salino, plasma o albúmina al 5%. Inicialmente, se trataba para la enfermedad hemolítica por anticuerpos anti-D y la hiperbilirrubinemia secundaria, siendo en la actualidad indicado para la ictericia neonatal, eliminación de toxinas, regular los niveles de antígenos-anticuerpos, malaria, entre otros (57).

Esta es una intervención significativa para los bebés que no responden adecuadamente a la fototerapia y a la hidratación adecuada, además del riesgo de infección transmitida por la sangre, la exanguinotransfusión conlleva a tener riesgos por morbilidades secundarias a esta y mortalidad por lesión vascular, complicaciones cardiovasculares, anomalías sanguíneas y bioquímicas. Por ello, es importante monitorear constantemente al neonato durante todo el procedimiento, verificando las cuantificaciones hematológicas y bioquímicas antes, durante y después de la exanguinotransfusión (2,17).

8. DISCUSIÓN

La indagación científica en fuentes con base en los objetivos trazados en este estudio permitió precisar que las características clínicas de bebés que presentan ictericia son principalmente por la coloración amarillenta de la piel y escleróticas, así como niveles elevados de bilirrubina. Esto es correspondiente con lo que plantean Espinoza *et al.* (15) quienes indican que un bebé con esta condición muestra piel esclerótica, Sánchez *et al.* (48) coinciden con esta perspectiva al indicar que esta coloración amarillenta se asocia a la acumulación de bilirrubina en la piel, mucosas y escleras,

Con base en los valores de bilirrubina detectados en sangre, se puede caracterizar o precisar el tipo y nivel de ictericia que presenta el neonato. En este orden de ideas, Ansong *et al.* (1) indican que ictericias poco severas se evidencian a través de valores de bilirrubina mayores a 5 mg/dl, mientras que la severa o crítica se define por lo general al precisar niveles de bilirrubina iguales o mayores 25 mg/dl. En complemento a estas afirmaciones Rathore *et al.* (4) afirman que básicamente esta patología se ve expuesta cuando se elevan los niveles de bilirrubina en el torrente sanguíneo presentándose el tono amarillento en los tejidos del neonato asociado por lo general a inmadurez hepática.

En torno al conocimiento de los métodos de diagnóstico actuales para la ictericia neonatal, en pro de medir constantemente la bilirrubina, Alfieri *et al.* (14) recomiendan el uso de bilirrubinómetros no invasivos, como medio idóneo, aunque poco extendido. Esto también es corroborado por Shah *et al.* (58), quienes mencionan que su ventaja parte de que estos pueden utilizarse rápidamente, con seguridad y de forma válida como un método de *screening*, evitando tener que realizar múltiples muestreos sanguíneos a los pacientes, mejorando su seguridad y reduciendo su estrés. Asimismo, para Marino y Fine (17), el protocolo a seguir, se presenta cuando al tener una ictericia clínica, se cuantifican los niveles de bilirrubina total. Si esta se encuentra en los niveles normales, debe continuarse su vigilancia y, si no lo hace, se prosigue a cuantificar la bilirrubina conjugada y calcular la no conjugada para considerar el proceder (15% de la total). En torno a ello, se realizará una prueba de Coombs para ver si su etiología parte de la incompatibilidad del factor ABO o Rh. En caso

de que no lo sea, se obtiene el hematocrito, en caso de ser elevado, se considera policitemia, en cambio, si está bajo, se valora la cifra de reticulocitos y, de acuerdo a esta, se emiten los últimos criterios diagnósticos, si existe una cifra normal de reticulocitos en el frotis, se considera la pérdida sanguínea extravascular peri o posnatal, sepsis bacteriana o reacciones farmacológicas pero, si los reticulocitos están aumentados, se evalúa si el frotis sanguíneo es anormal (considerando hemólisis no inmunitaria, talasemias y otras hemoglobinopatías) o normal (se considera la hemorragia prenatal o pérdida sanguínea).

La causa de la ictericia en periodo neonatal son varias y estas están en correspondencia con la severidad de la condición que presenta el bebé. Labrune *et al.* (25) destacan que entre las condiciones que generan esta patología está la alteración metabólica de la bilirrubina, lo cual es en la mayoría de los casos, específicamente en un 75% el elemento desencadenante. En complemento, Amos *et al.* (32) resaltan como causas la hiperbilirrubinemia no conjugada, mientras que Ñacari (50) destaca que como principales causas están enfermedad hepática gestacional aloimmune, hepatitis neonatal idiopática, infecciones y obstrucción del flujo biliar.

En torno al objetivo de estudio sobre los tratamientos de la ictericia, se puede decir que, principalmente se siguen empleando como destacan Magdaleno *et al.* (5) la fototerapia y la exanguinotransfusión. La fototerapia se basa en la fotosensibilidad de la bilirrubina indirecta, que permite ser degradada más fácilmente al exponerla a la luz. Antiguamente, eran utilizadas lámparas de fluorescencia, pero éstas traían complicaciones como quemaduras o caídas abruptas sobre los bebés. Al respecto, Villarreal *et al.* (28) explican que hoy en día se recomienda usar luz LED, las cuales, además, no generan calor añadido, por lo que no aumentan las pérdidas hídricas insensibles.

A su vez, como confirman Wickremasinghe *et al.* (8) cambiando de luces fluorescentes a LED azules, lo cual ha generado un mejor efecto en la radiación, así como menor neurotoxicidad y riesgos anexos. Otros autores, como Arnolda *et al.* (37) lo confirman, recomendando a su vez el uso de fototerapia completa o con dos luces (una por encima y otra por debajo del neonato), haciendo que se cubra la totalidad de su superficie corporal, para lograr un mejor efecto.

En el caso de la exanguinotransfusión, debe comentarse que esta, tal como explican Mitra *et al.* (13), se utiliza en caso de niveles muy altos de bilirrubina que se acerquen o correspondan a las concentraciones neurotóxicas. En este sentido, el procedimiento consta en un recambio total de sangre y se realiza calculando dos veces la volemia del infante. Arnolda *et al.* (37) complementan que tanto para la fototerapia como para la exanguinotransfusión, deben tomarse en cuenta el peso al nacer y la prematuridad o estado a término del neonato.

Al respecto, Ansong-Assoku *et al.* (1) explica que la exanguinotransfusión (ET) fue el primer tratamiento exitoso empleado para la ictericia, sin embargo, en la actualidad es la segunda opción de tratamiento para la ictericia no conjugada grave, consistente en reemplazar la sangre del recién nacido con sangre cruzada. De la misma forma lo mencionan Espinoza *et al.* (17), quienes explican que esta se utiliza cuando ha fallado la fototerapia o cuando el valor inicial de bilirrubina se encuentra en el rango de intercambio. Por medio de la misma, se desecha la bilirrubina y la hemólisis, generando anticuerpos en el torrente sanguíneo. Al haber culminado esta, debe volverse al uso de la fototerapia, habitualmente.

Por otra parte, los cambios que se han mostrado en la actualidad no son muchos, tomando en cuenta que se han mantenido los dos tipos de terapia a lo largo del tiempo. Sin embargo, se han añadido otros factores importantes para que ellos tengan mejores efectos. Entre ellos, autores como Jiao *et al.* (42) han complementado su uso con probióticos (Bifico), teniendo mejoras tanto en el pronóstico, como en la reducción del nivel de bilirrubina sérica.

10. CONCLUSIONES

La ictericia o hiperbilirrubinemia neonatal es una patología muy frecuente que se caracteriza por la presencia de elevados valores de bilirrubina en el torrente sanguíneo, generando así una coloración amarillenta a nivel de la piel, escleróticas y membranas mucosas. En la mayoría de las veces se conoce como ictericia fisiológica, sin embargo, en otras ocasiones puede manifestarse como ictericia patológica, por lo que es importante llegar a un diagnóstico temprano y un adecuado tratamiento para evitar complicaciones en este grupo de edad.

De acuerdo al desarrollo de la presente revisión bibliográfica y mediante la búsqueda en varias fuentes científicas se puede concluir que la ictericia es una enfermedad de carácter benigno en los neonatos que se encuentra dentro de las causas más comunes de ingreso hospitalario durante la primera semana de vida, llegando a presentarse en alrededor el 60% de los bebés a término y cerca del 80% de bebés prematuros, dependiendo de la edad gestacional y del peso al nacer. En determinados casos puede provocar complicaciones neurológicas como Kernicterus, la cual es una encefalopatía aguda que se produce por el incremento de los valores de bilirrubina.

La fototerapia es la principal forma de tratamiento de esta condición médica, debido a que ayuda a disminuir el valor de la bilirrubina sérica total a nivel sanguíneo, para alcanzar valores seguros y reducir el riesgo de toxicidad, así como evitar el uso de otros tratamientos como la inmunoglobulina intravenosa o la exanguinotransfusión, que fue el primer tratamiento exitoso utilizado para la ictericia, sin embargo, el día de hoy se mantiene como segunda modalidad terapéutica, y está indicada al darse una falla en el uso de la fototerapia.

Es fundamental que los médicos especialistas puedan llegar a un diagnóstico temprano y determinar un adecuado tratamiento con el objetivo de que los pacientes demuestren una actitud saludable y se mantengan libres de complicaciones que afecten su desarrollo.

11. REFERENCIAS BIBLIOGRAFICAS

1. Ansong-Assoku B, Shah SD, Adnan M, Ankola PA. Neonatal Jaundice. En: StatPearls [Internet]. Treasure Island (FL): StatPearls Publishing; 2022 [citado 27 de septiembre de 2022]. Disponible en: <http://www.ncbi.nlm.nih.gov/books/NBK532930/>
2. Olusanya BO, Kaplan M, Hansen TWR. Neonatal hyperbilirubinaemia: a global perspective. *Lancet Child Adolesc Health*. 2018;2(8):610-20.
3. Abbey P, Kandasamy D, Naranje P. Neonatal Jaundice. *Indian J Pediatr*. 2019;86(9):830-41.
4. Rathore S, Kumar Vk C, R S. A critical review on neonatal hyperbilirubinemia-an Ayurvedic perspective. *J Ayurveda Integr Med*. 2020;11(2):190-6.
5. Magdaleno-Tapia J, Ortiz-Salvador JM, Valenzuela-Oñate C, Marí-Cornejo P, Esteve-Martínez A, Pérez-Ferriols A. Experiencia en el uso de fototerapia en pacientes pediátricos y comparación de esta técnica frente a pacientes adultos. *Actas Dermo-Sifiliográficas*. 2020;111(1):41-6.
6. Stevenson DK, Wong RJ, Arnold CC, Pedroza C, Tyson JE. Phototherapy and the Risk of Photo-Oxidative Injury in Extremely Low Birth Weight Infants. *Clin Perinatol*. 2016;43(2):291-5.
7. Wickremasinghe AC, Kuzniewicz MW, McCulloch CE, Newman TB. Efficacy of Subthreshold Newborn Phototherapy During the Birth Hospitalization in Preventing Readmission for Phototherapy. *JAMA Pediatr*. 2018;172(4):378-85.
8. Montealegre A, Charpak N, Parra A, Devia C, Coca I, Bertolotto AM. Effectiveness and safety of two phototherapy devices for the humanised management of neonatal jaundice. *An Pediatría Engl Ed*. 2022;92(2):79-87.
9. Sánchez-Redondo Sánchez-Gabriel MD, Leante Castellanos JL, Benavente Fernández I, Pérez Muñuzuri A, Rite Gracia S, Ruiz Campillo CW, et al. Recomendaciones para la prevención, la detección y el manejo de la hiperbilirrubinemia en los recién nacidos con 35 o más semanas de edad gestacional. *An Pediatría*. 2017;87(5):1-8.
10. Wang J, Guo G, Li A, Cai WQ, Wang X. Challenges of phototherapy for neonatal hyperbilirubinemia (Review). *Exp Ther Med*. 2021;21(3):221-31.
11. Van Rostenberghe H, Ho JJ, Lim CH, Abd Hamid IJ. Use of reflective materials during phototherapy for newborn infants with unconjugated hyperbilirubinaemia. *Cochrane Database Syst Rev*. 2020;7(11):1-45.
12. González M, Raynero R, Cballero S. Ictericia neonatal. 2019;23(3):147-53.

13. Mitra S, Rennie J. Neonatal jaundice: aetiology, diagnosis and treatment. *Br J Hosp Med Lond Engl* 2005. 2017;78(12):699-704.
14. Alfieri G, Villamayor R, Genes L, Otazo E, Miño S, Bordón J. Aplicación del bilirrubinómetro no invasivo en recién nacidos. 2019;46(3):158-64.
15. Espinoza C, Morales A, Shiguango N. Incidencia y características clínicas de neonatos con hiperbilirrubinemia del Hospital General José María Velasco Ibarra, Ecuador. 2019;38(2):116-24.
16. Párraga A. Cuidados de enfermería en complicaciones de la ictericia neonatal en el área de neonatología del hospital básico Dr Rafael Serrano López. La Libertad, 2020. Ecuador: Universidad Estatal Península De Santa Elena; 2021.
17. Marino B, Fine K. Internado rotatorio pediatría. 7.^a ed. Philadelphia: Wolters Kluwer; 2020.
18. Anderson NB, Calkins KL. Neonatal Indirect Hyperbilirubinemia. *NeoReviews*. 1 de noviembre de 2020;21(11):e749-60.
19. Reddy DK, Pandey S. Kernicterus. En: StatPearls [Internet]. Treasure Island (FL): StatPearls Publishing; 2022 [citado 14 de octubre de 2022]. Disponible en: <http://www.ncbi.nlm.nih.gov/books/NBK559120/>
20. Joseph A, Samant H. Jaundice [Internet]. StatPearls [Internet]. StatPearls Publishing; 2022 [citado 22 de noviembre de 2022]. Disponible en: <https://www.ncbi.nlm.nih.gov/books/NBK544252/>
21. Telega GW. 15 - Jaundice. En: Kliegman RM, Lye PS, Bordini BJ, Toth H, Basel D, editores. *Nelson Pediatric Symptom-Based Diagnosis* [Internet]. Elsevier; 2018 [citado 9 de noviembre de 2022]. p. 255-274.e1. Disponible en: <https://www.sciencedirect.com/science/article/pii/B9780323399562000157>
22. Lin Q, Zhu D, Chen C, Feng Y, Shen F, Wu Z. Risk factors for neonatal hyperbilirubinemia: a systematic review and meta-analysis. *Transl Pediatr*. 2022;11(6):1001-9.
23. Wan A, Mat Daud S, Teh S, Choo Y, Kutty F. Management of neonatal jaundice in primary care. *Malays Fam Physician Off J Acad Fam Physicians Malays*. 2016;11(2-3):16-9.
24. Labrune P, Trioche P, Gajdos V. Diagnóstico de ictericia del recién nacido. *EMC Pediatría*. 2019;54(2):1-6.
25. Díaz M, García D, Ortiz J. Hiperbilirrubinemias hereditarias: un diagnóstico diferencial a considerar en ictericia. *Rev ANACEM Impresa*. 2019;17-26.
26. Okulu E, Erdeve O, Kilic I, Olukman O, Calkavur S, Buyukkale G, et al. Intravenous Immunoglobulin Use in Hemolytic Disease Due to ABO Incompatibility to Prevent Exchange Transfusion. *Front Pediatr* [Internet]. 2022

[citado 8 de noviembre de 2022];10. Disponible en: <https://www.ncbi.nlm.nih.gov/pmc/articles/PMC9095978/>

27. Bahr TM, Henry E, Christensen RD, Minton SD, Bhutani VK. A New Hour-Specific Serum Bilirubin Nomogram for Neonates ≥ 35 Weeks of Gestation. *J Pediatr*. 1 de septiembre de 2021;236:28-33.e1.
28. Hansen TWR, Maisels MJ, Ebbesen F, Vreman HJ, Stevenson DK, Wong RJ, et al. Sixty years of phototherapy for neonatal jaundice - from serendipitous observation to standardized treatment and rescue for millions. *J Perinatol Off J Calif Perinat Assoc*. 2020;40(2):180-93.
29. Vera MA, Koch CD, El-Khoury JM. Resolving icteric interference by a novel photoisomerization device: Bilibox. *Clin Biochem*. 23 de julio de 2022;S0009-9120(22)00175-8.
30. Amadi HO, Abdullahi RA, Mokuolu OA, Ezeanosike OB, Adesina CT, Mohammed IL, et al. Comparative outcome of overhead and total body phototherapy for treatment of severe neonatal jaundice in Nigeria. *Paediatr Int Child Health*. 2020;40(1):16-24.
31. Kemper AR, Newman TB, Slaughter JL, Maisels MJ, Watchko JF, Downs SM, et al. Clinical Practice Guideline Revision: Management of Hyperbilirubinemia in the Newborn Infant 35 or More Weeks of Gestation. *Pediatrics*. 2022;150(3):1-48.
32. Amos RC, Jacob H, Leith W. Jaundice in newborn babies under 28 days: NICE guideline 2016 (CG98). *Arch Dis Child - Educ Pract Ed*. 2017;102(4):207-9.
33. Pan DH, Rivas Y. Jaundice: Newborn to Age 2 Months. *Pediatr Rev*. 2017;38(11):499-510.
34. Hernández Zambrano YC, Palacios Paredes EG, Rodríguez Plasencia A. Atención al recién nacido que requiere exanguinotransfusión. *Rev Univ Soc*. 2021;13(6):566-71.
35. Zwiers C, Scheffer-Rath ME, Lopriore E, de Haas M, Liley HG. Immunoglobulin for alloimmune hemolytic disease in neonates. *Cochrane Database Syst Rev*. 2018;2018(3):1-68.
36. Lewis T, Kuye S, Sherman A. Ursodeoxycholic acid versus phenobarbital for cholestasis in the Neonatal Intensive Care Unit. *BMC Pediatr*. 20 de junio de 2018;18:197.
37. Thomas JT, Muller P, Wilkinson CS. Antenatal phenobarbital for reducing neonatal jaundice after red cell isoimmunization. *Cochrane Database Syst Rev*. 18 de abril de 2007;2007(2):CD005541.
38. Bohorquez MI, Rocafuerte VA, Mena AC, Saavedra ÁM, Satama FD. Enfermedad hemolítica del recién nacido incompatibilidad sanguínea,

- características clínicas, factores de riesgo y métodos de diagnóstico. *J Am Health*. 2022;5(2):1-11.
39. Humphrey TM. The role of ultrasound in the investigation of neonatal jaundice. *Clin Radiol*. 2020;75(11):815-21.
 40. Sinha R, Sachendra B, Syed S, Nair L, John B. To study the prevalence of glucose 6 phosphate dehydrogenase(G6PD) deficiency in neonates with neonatal hyperbilirubinemia and to compare the course of the neonatal jaundice in deficient versus non deficient neonates. *J Clin Neonatol*. 2017;6(2):71-4.
 41. Hernández M, Iglesias T, Abascal H. Isoinmunización ABO en recién nacidos en Pinar del Río. *Rev Cienc Médicas Pinar Río*. 2017;21(4):24-32.
 42. Jiao Y, Jin Y, Meng H, Wen M. An analysis on treatment effect of blue light phototherapy combined with Bifico in treating neonatal hemolytic jaundice. *Exp Ther Med*. 2018;16(2):1360-4.
 43. Arnolda G, Chien TD, Hayen A, Hoi NTX, Maningas K, Joe P, et al. A comparison of the effectiveness of three LED phototherapy machines, single- and double-sided, for treating neonatal jaundice in a low resource setting. *PloS One*. 2018;13(10):20-32.
 44. American Academy of Pediatrics Subcommittee on Hyperbilirubinemia. Management of Hyperbilirubinemia in the Newborn Infant 35 or More Weeks of Gestation. *Pediatrics*. 2004;114(1):297-316.
 45. Moreno-Leiva GM, Álvarez-Zuñiga MÁ, Arias-Poblete LE. Una visión compleja sobre la etiología de las enfermedades. *Rev Fac Med*. 1 de enero de 2019;67(1):97-101.
 46. Peinado-Acevedo JS, Chacón-Valenzuela E, Rodríguez-Moncada LL. Bronze baby syndrome, an unpredictable complication of phototherapy: A case report. *Biomédica*. 2018;38(2018):15-8.
 47. Cancines J, Pérez Y. Incidencia de ictericia neonatal inmunológica en la unidad de neonatología Dr. Rafael Tortolero. Puerto Cabello Estado Carabobo. 2015. *VITAE Acad Biomedica Digit*. 2017;2017(70):1-10.
 48. Sánchez MS, Montero AG, Ortiz SL, Muguerza LL, Gómez DC, Bruna MC. Ictericia neonatal. Caso clínico. *Rev Sanit Investig*. 2022;3(1):1-9.
 49. Chen H, Wu S, Hsu S, Liou B, Chen H, Chang MH. Jaundice revisited: recent advances in the diagnosis and treatment of inherited cholestatic liver diseases. *J Biomed Sci*. 2018;25(1):75-88.
 50. Ñacari M. Prevalencia de ictericia neonatal y factores asociados en recién nacidos a término. *Rev Médica Panacea*. 2018;7(2):63-8.

51. Erdeve O, Okulu E, Olukman O, Ulubas D, Buyukkale G, Narter F, et al. The Turkish Neonatal Jaundice Online Registry: A national root cause analysis. *PloS One*. 2018;13(2):1-11.
52. Zahed Y, Alizadeh S, Zahed E, Zamani M. Etiology and therapeutic management of neonatal jaundice in Iran: a systematic review and meta-analysis. *World J Pediatr WJP*. 2020;16(5):480-93.
53. AlSaif S, Ponferrada M, AlKhairy K, AlTawil K, Sallam A, Ahmed I, et al. Screening for glucose-6-phosphate dehydrogenase deficiency in neonates: a comparison between cord and peripheral blood samples. *BMC Pediatr*. 2017;17(1):159-64.
54. Contreras V, González R, Chapa C. Design of a System with a Potential Application to Neonatal Jaundice Phototherapy. 2017;38(3):574-88.
55. Horn D, Ehret D, Gautham KS, Soll R. Sunlight for the prevention and treatment of hyperbilirubinemia in term and late preterm neonates. *Cochrane Database Syst Rev*. 2021;7(1):1-42.
56. Colbourn T, Mwansambo C. Sunlight phototherapy for neonatal jaundice-time for its day in the sun? *Lancet Glob Health*. 2018;6(10):1-2.
57. Criado E. Exanguinotransfusión. *An Pediatría Contin*. 2016;12(3):137-41.
58. Shah MH, Ariff S, Ali SR, Chaudhry RA, Lakhdir MPA, Qaiser F, et al. Quality improvement initiative using transcutaneous bilirubin nomogram to decrease serum bilirubin sampling in low-risk babies. *BMJ Paediatr Open*. 2019;3(1):1-6.

AUTORIZACIÓN DE PUBLICACIÓN EN EL REPOSITORIO INSTITUCIONAL

Emilio José Astudillo Luzuriaga portador(a) de la cédula de ciudadanía N° **0105542724**. En calidad de autor/a y titular de los derechos patrimoniales del trabajo de titulación **“Ictericia neonatal, tratamiento actual”** de conformidad a lo establecido en el artículo 114 Código Orgánico de la Economía Social de los Conocimientos, Creatividad e Innovación, reconozco a favor de la Universidad Católica de Cuenca una licencia gratuita, intransferible y no exclusiva para el uso no comercial de la obra, con fines estrictamente académicos y no comerciales. Autorizo además a la Universidad Católica de Cuenca, para que realice la publicación de éste trabajo de titulación en el Repositorio Institucional de conformidad a lo dispuesto en el artículo 144 de la Ley Orgánica de Educación Superior.

Cuenca, **25 de noviembre de 2022**



F:

Emilio José Astudillo Luzuriaga
C.I. **0105542724**