



UNIVERSIDAD
CATÓLICA
DE CUENCA

UNIVERSIDAD CATÓLICA DE CUENCA

Comunidad Educativa al Servicio del Pueblo

UNIDAD ACADÉMICA DE SALUD Y BIENESTAR

CARRERA DE ODONTOLÓGIA

**MANEJO ENDODÓNTICO DE FRACTURA RADICULAR
HORIZONTAL. REPORTE DE UN CASO.**

**PROYECTO DE TITULACIÓN PREVIO A LA OBTENCIÓN DEL
TÍTULO DE ODONTÓLOGA**

AUTOR: DOMÉNICA CAROLINA ARIAS ROJAS.

DIRECTOR: OD. ESP. FERNANDA KATHERINE SACOTO F.

CUENCA - ECUADOR

2024

DIOS, PATRIA, CULTURA Y DESARROLLO



UNIVERSIDAD CATÓLICA DE CUENCA

Comunidad Educativa al Servicio del Pueblo

UNIDAD ACADÉMICA DE SALUD Y BIENESTAR

CARRERA DE ODONTOLOGÍA

**MANEJO ENDODÓNTICO DE FRACTURA RADICULAR
HORIZONTAL. REPORTE DE UN CASO.**

**PROYECTO DE TITULACIÓN PREVIO A LA OBTENCIÓN DEL
TÍTULO DE ODONTÓLOGA**

AUTOR: DOMÉNICA CAROLINA ARIAS ROJAS

DIRECTOR: OD. ESP.FERNANDA KATHERINE SACOTO F.

CUENCA - ECUADOR

2024

DIOS, PATRIA, CULTURA Y DESARROLLO

Manejo endodóntico de fractura radicular horizontal. Reporte de un caso

RESUMEN

El trauma dentoalveolar es una afección frecuente en el área odontológica, particularmente en pacientes jóvenes, con etiologías que varían desde caídas en infantes hasta accidentes vehiculares en adultos. Las fracturas radiculares horizontales que comprometen la porción radicular dentro del hueso alveolar, presentan desafíos diagnósticos y terapéuticos debido a su complejidad. El tratamiento adecuado es fundamental para conservar la función y estética dental.

Se presenta el caso de un paciente de 25 años con una fractura en el incisivo central superior izquierdo. Aunque la primera opción fue la exodoncia, se optó por una intervención endodóntica conservadora, priorizando la preservación de la pieza. Se emplearon técnicas avanzadas de instrumentación rotatoria y materiales bioactivos como Biodentine® para la obturación radicular. El tratamiento incluyó ferulización temporal para la estabilización y con seguimiento clínico que evidenció la recuperación favorable de la pieza dental.

La literatura revisada respalda el manejo conservador en casos de fracturas radiculares, enfatizando la importancia de factores como la localización de la fractura y vitalidad pulpar. Procedimientos como la instrumentación mecanizada y el uso de materiales biocompatibles han demostrado una alta tasa de éxito en la preservación dental, evitando intervenciones invasivas como los implantes. Este enfoque integral reduce el riesgo de complicaciones post- operatorias y favorece la recuperación funcional y estética a largo plazo.

Palabras clave: Endodoncia, Trauma dental, Estética dental.

Endodontic Management of Horizontal Root Fracture. A Case Report

ABSTRACT

Dentoalveolar trauma is a common condition in dentistry, particularly among young patients. Their etiologies range from falls in infants to vehicular accidents in adults. Horizontal root fractures involving the root portion within the alveolar bone present diagnostic and therapeutic challenges due to their complexity. Appropriate treatment is essential to preserve dental function and aesthetics.

This report presents a case of a 25-year-old patient with a fracture in the upper left central incisor. Although extraction was considered the first option, a conservative endodontic intervention was chosen, prioritizing the preservation of the tooth. Advanced rotary instrumentation techniques and bioactive materials, such as Biodentine®, were used for root filling. The treatment included temporary splinting for stabilization, and clinical follow-up demonstrated favorable recovery of the tooth.

The literature review supports conservative management for cases of root fractures, emphasizing the importance of factors such as fracture location and pulp vitality. Procedures such as mechanized instrumentation and biocompatible materials have demonstrated a high success rate in dental preservation, avoiding invasive interventions such as implants. This comprehensive approach reduces the risk of postoperative complications and promotes long-term functional and aesthetic recovery.

Keywords: Endodontics, Dental trauma, Dental aesthetics.

Introducción

El trauma dentoalveolar es una lesión que varía en extensión e intensidad, puede tener un origen accidental o intencional, afectando al órgano dental y los tejidos circundantes. Esta lesión puede ser evidente a simple vista o requerir un diagnóstico radiográfico. A nivel mundial, los traumas dentoalveolares son de gran importancia, ya que son la segunda causa de consulta en las emergencias odontológicas, especialmente en los niños y adolescentes. ⁽¹⁾

En cuanto a los factores etiológicos, estos varían según la edad del paciente. Por ejemplo, en preescolares la principal causa de estas lesiones orales son las caídas, mientras que, en niños en edad escolar, dichas lesiones suelen estar relacionadas con actividades deportivas. En adultos, estas lesiones pueden ser causadas por accidentes vehiculares con impacto frontal, agresiones físicas o por fuerzas repetitivas a largo plazo, como el bruxismo. Por ello, es crucial que el manejo inicial de un traumatismo dentoalveolar sea el adecuado para prevenir complicaciones futuras y minimizar el impacto en la calidad de vida del paciente. ⁽¹⁾

Las fracturas en región radicular se producen en la porción del diente que se encuentra dentro del hueso alveolar, justo debajo de la encía. Este tipo de fractura presentan un tratamiento complicado debido a su ubicación y a las diversas formas en que puede manifestarse. ⁽²⁾ Estas fracturas radiculares pueden clasificarse de diversas formas, dependiendo de varios factores. Una de las clasificaciones más comunes se basa en la dirección de la fractura, que esta puede ser horizontal o vertical. También se toma en consideración la cantidad de líneas de fractura que pueden ser única o múltiples, lo que indica la gravedad y complejidad de la lesión. Sin embargo, es relevante tomar en cuenta la región de la raíz que se encuentra afectada, la cual puede ser cervical, media o apical. Esta clasificación es sumamente importante ya que permite identificar el enfoque para un tratamiento adecuado y evaluar el pronóstico de la pieza afectada. ⁽²⁾

Los síntomas y signos más comunes asociados a la fractura horizontal radicular incluyen generalmente un dolor leve e intermitente al masticar, así como una considerable sensibilidad al aplicar percusión en la pieza afectada. Estos síntomas pueden variar, lo que lleva a los pacientes a reportar que experimentan un dolor agudo, ocasionando molestias y afectando su calidad de vida. ⁽³⁾ No obstante, es fundamental destacar que, en

algunos casos, existen dientes que ha sufrido una fractura pueden no presentar síntomas evidentes, lo que implica que el paciente podría no estar al tanto de la existencia del problema. La ausencia de síntomas puede hacer que ciertos dientes fracturados pasen desapercibidos, subrayando así la importancia de una diagnóstico y seguimiento meticuloso en pacientes con antecedentes de dolor dental y trauma. ⁽³⁾

Se presentan mayormente en la región anterior del maxilar, siendo los incisivos centrales superiores las piezas más afectadas, seguido por los incisivos laterales. Estudios han demostrado que estas lesiones tienen una mayor prevalencia en el sexo masculino. ⁽⁴⁾ Existen factores que intervienen en el pronóstico de fracturas horizontales radiculares. En este contexto, es importante tener en cuenta varios aspectos como el desarrollo radicular, edad, localización de la fractura, fractura coronaria, dislocación, movilidad, pruebas pulpares, diástasis. ⁽⁴⁾

Las fracturas radiculares horizontales representan una preocupación significativa en el ámbito odontológico debido a su complejidad diagnóstica y desafíos que representan en el manejo clínico. Es fundamental reconocer que estas fracturas no solo afectan la salud bucal del paciente, sino que también tienen un impacto considerable en su calidad de vida, ya que causan dolor, sensibilidad y movilidad dental. Además, pueden dar lugar a complicaciones como infecciones endodónticas y pérdida dental, lo que subraya la necesidad de una atención cuidadosa y un manejo clínico apropiado. A continuación, se presenta un caso que detalla aspectos relevantes de la historia clínica, así como el diagnóstico, tratamiento y pronóstico asociado a esta condición.

Caso clínico

Paciente masculino de 25 años de edad se presenta a la consulta odontológica con la queja: “Me golpeé el diente con un tubo”. El paciente es referido para valoración debido a la presencia de dolor y sensibilidad en el incisivo central superior izquierdo, correspondiente a la pieza dental número 21. A pesar de que la primera recomendación de un colega fue la extracción de la pieza dental, se optó por realizar un tratamiento endodóntico debido a la viabilidad del diente.

Durante el examen clínico se observa movilidad dental, y a la prueba de percusión vertical y horizontal el paciente responde positivamente con dolor persistente, Además, se evidencia una sensibilidad aumentada ante estímulos térmicos.

El examen radiográfico revela una línea radiolúcida que interrumpe la continuidad de la raíz a nivel del tercio medio radicular del incisivo central superior izquierdo, separando el diente en dos fragmentos. Se observa una formación apical incompleta y un ligero ensanchamiento del espacio periodontal. Con base en la recolección de datos clínicos y radiográficos, se establece el diagnóstico de pulpitis irreversible debido al trauma, y se procede a iniciar el tratamiento endodóntico.

El procedimiento comienza con el protocolo de anestesia, utilizando la técnica infiltrativa con lidocaína al 2%. Seguido, se realiza el aislamiento absoluto con el dique de goma, reemplazando las grapas por hilo dental. Se lleva a cabo el acceso cameral mediante una fresa redonda y una fresa endodóntica (Endo z). Considerando la radiografía se decide instrumentar únicamente hasta la línea de la fractura, desde el borde incisal hasta la línea de la fractura.

Para la preparación biomecánica del conducto se emplea la técnica recíproca con las limas Reciproc Blue R40 y limas pre serie. Como irrigantes se utilizan hipoclorito de sodio y EDTA en una concentración del 5%, con aguja de salida lateral. Al finalizar la instrumentación del conducto, el acceso cameral se obtura con Biodentine[®]. Para culminar el procedimiento, se realiza una restauración provisional con coltosol. Por último, se restaura con resina.

Al paciente se le prescribe paracetamol e ibuprofeno como tratamiento post-trauma. Se realiza una ferulización durante quince días para estabilizar el órgano dentario. Tras este periodo, se retira la férula y se observa una buena recuperación; el diente está sin movilidad, asintomático, y se proporciona al paciente los cuidados pertinentes para evitar futuros traumas.

Finalmente, se realizaron dos controles el primero fue al 1 año 3 meses y el segundo fue 5 años 10 meses post-trauma, se llevan a cabo controles radiográficos y tomográficos para asegurar el éxito del tratamiento.

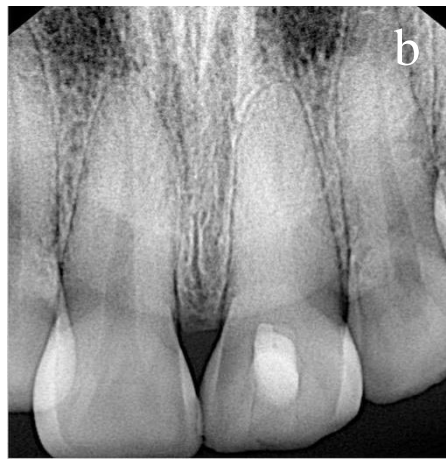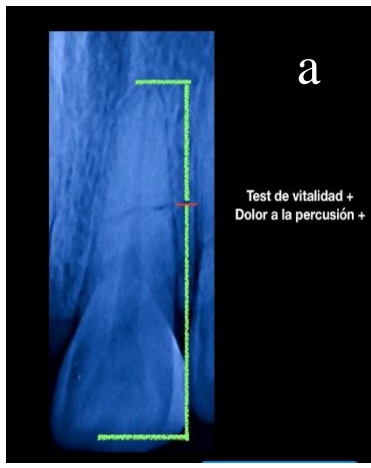


Figura 1 a) y b) Radiografía de fractura del tercio medio de la raíz

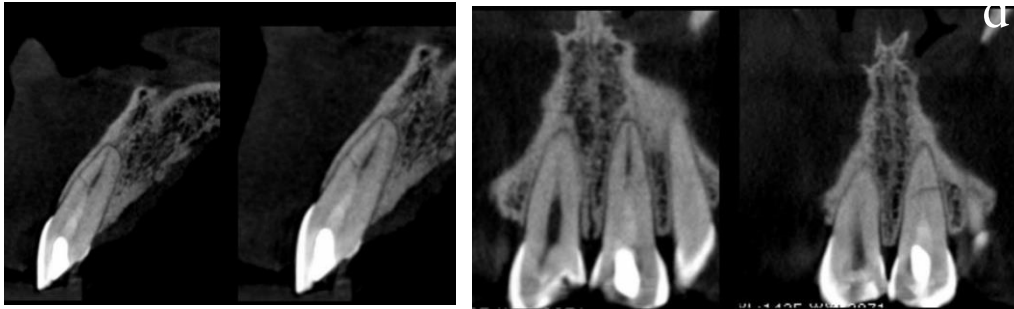


Figura 2 c) y d) Tomografía que muestra la línea de la fractura horizontal/oblicua.

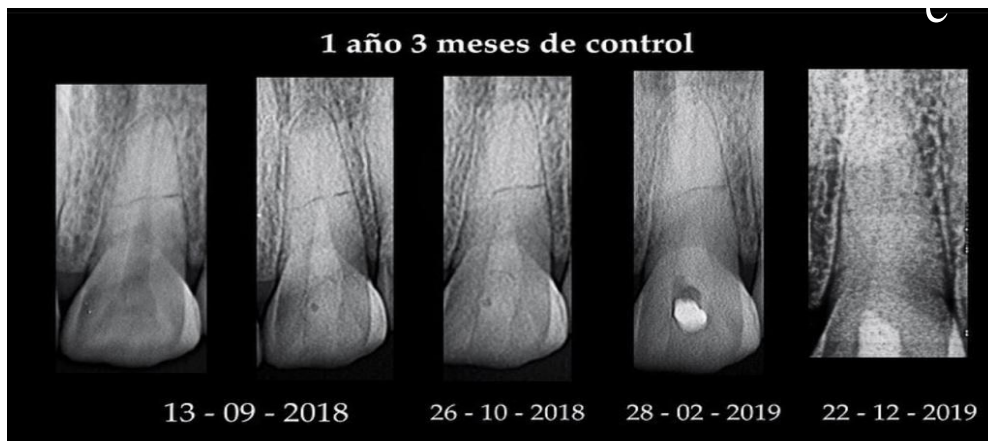

Figura 3 e) Radiografía intraoral periapical 15 meses después del trauma.

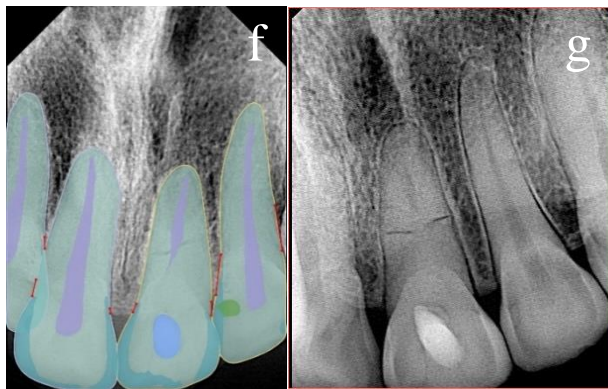
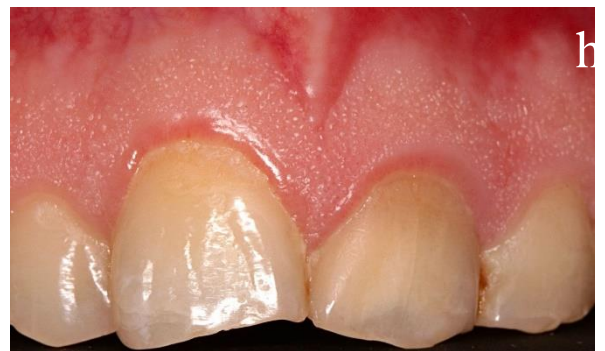
Figura 4 f) y g) Radiografía intraoral periapical 70 meses después del trauma.



H) Fotografía intraoral de la mucosa oral 70 meses después del trauma.

DISCUSIÓN

Existen varios tipos de decisiones en un trauma dental, no obstante la opción más adecuada en estos casos es intentar salvar al diente, sin embargo, existen diferentes opiniones desde el punto de vista de cada odontólogo, como en este caso, la primera opción fue realizar una exodoncia, sin embargo existió una opinión más acertada por parte de un especialista que recomienda las pruebas de vitalidad donde se llegó a una decisión más oportuna, de tratar de salvar al órgano dental con un proceso de endodoncia, el cual fue exitoso a pesar de la complejidad del caso, esto nos lleva a entender que es necesario la opinión de un especialista para no recurrir a la exodoncia de un órgano dental, más aún cuando éste interfiere en la estética y la funcionalidad de la cavidad oral.

Toscano M et al (2019)⁵ menciona en su artículo del “*Manejo de la fractura radicular horizontal: un estudio de cuatro años informe de caso de seguimiento*” comprende que el tratamiento abarca la reducción de la fractura, la estabilización de los dientes adyacentes y preservar la vitalidad pulpar. Existen algunos factores que influyen en el pronóstico como: La presencia o ausencia de la luxación: existe un mejor pronóstico sin luxación, Posición de la fractura tomando en cuenta que un mejor pronóstico en el tercio medio y el peor pronóstico en el tercio cervical, edad del paciente, exposición del ambiente bucal y las condiciones dentales previas al trauma, es decir peor pronóstico si hay compromisos endodónticos y periodontales previos, así mismo nos menciona que la tasa de fractura horizontal es de un 83% de resultados favorables.⁽⁵⁾

Cárdenas Jessica et al (2023)⁶ en su estudio explica que para que un diagnóstico sea preciso es fundamental una buena anamnesis, un examen clínico exhaustivo, pruebas de vitalidad y la evaluación radiográfica detallada, ya que, esto nos permite identificar la fractura en el tercio medio de la raíz, de esta forma se pudo reportar hallazgos en endodoncia.⁽⁶⁾ Es crucial considerar toda la cavidad bucal y no enfocarse únicamente en el diente que se va a tratar. El autor recalca que en estos casos los pacientes pueden presentar movilidad dental, dolor y sensibilidad aumentada ante estímulos, los cuales fueron indicadores críticos para la severidad del trauma. Asimismo, la radiografía periapical permitió observar la línea radiolúcida que interrumpe la continuidad de la raíz, una formación apical incompleta y ligero ensanchamiento del espacio periodontal, confirmando la fractura.⁽⁶⁾

Ferrari M. et al (2022)⁷ Nos recalca la decisión de optar por un tratamiento endodóntico en lugar de la extracción, basándose en las pruebas de viabilidad del ápice radicular como del fragmento coronario y la posibilidad de preservar la pieza dental, manteniendo la funcionalidad y estética dental, evitando desplazamientos y problemas de mordida.⁽⁷⁾ Los índices de éxito de la endodoncia son del 95%, proporcionando una solución duradera para problemas pulpares y permiten la retención a largo plazo del diente, prefiriendo sobre opciones de reemplazo costosas como son los implantes, este caso el tratamiento endodóntico es menos invasivo, tiene un menor tiempo de recuperación y menor riesgo de complicaciones postoperatorias como la reabsorción ósea e infecciones.⁽⁷⁾

Moradas Estrada M (2017)⁸ En su artículo ***“Importancia de la magnificación en odontología conservadora: revisión bibliográfica”*** enfatiza que todo procedimiento endodóntico requiere un protocolo para evitar la contaminación del campo operatorio. Este protocolo incluye el uso del dique de goma ya sea de látex o de polivinilo para pacientes alérgicos, grapas, porta grapas, perforador de diques y el arco de Young.⁽⁸⁾ Otro aspecto importante es el uso del microscopio, ya que, permite al endodoncista una magnificación visual del 40X dentro de los conductos dentarios, dando iluminación y generando un registro informático de los casos clínicos, por esta razón el uso del microscopio nos genera menores riesgos y mayor tasa de éxito en tratamiento endodónticos complejos.⁽⁸⁾

Escorcía Simancas V et al (2019)⁹ en su artículo ***“Biodentine: ¿sustituto de la dentina?”*** nos dan a conocer que la biodentine®, un biomaterial basado en silicato de calcio, se ha desarrollado como sustituto de la dentina. Se emplea en algunas situaciones clínicas, como recubrimiento pulpar, pulpotomía, perforaciones endodónticas y en casos de apexificación. Esta revisión tiene como objetivo proporcionar un análisis exhaustivo de las propiedades fisicoquímicas y biológicas, así como las aplicaciones clínicas predominantes del biodentine ®.⁽⁹⁾

Los hallazgos revelan que el biodentine® es un cemento odontológico con propiedades excepcionales, destacando por su fácil manipulación, bajo costo, alta resistencia a la compresión y flexión, elevada biocompatibilidad y notable bioactividad. Viene en capsulas con una proporción óptima de polvo y líquido. El polvo incluye silicatos tricálcico y dicálcico, carbonatado y dióxido de zirconio, mientras que el líquido contiene

cloruro de calcio y un polímero hidrosoluble. El cemento fragua entre 10 a 12 minutos, con mejor tiempo de fraguado que el ionómero de vidrio y el MTA. ⁽⁹⁾

Se realizó una comparación entre el Biodentine ® y otros cementos de silicato de calcio empleados en tratamientos endodónticos. Los resultados mostraron que el Biodentine ® presentó una mayor porosidad de un 7.09% frente al MTA, con un 6.63%. Esto se atribuye al bajo contenido de agua durante la fase de mezcla de Biodentine ®. ⁽⁹⁾

Fonseca da Souza P et al (2023)¹⁰ explica en su artículo ***“Instrumentación Mecanizada en procedimientos endodónticos: una revisión de literatura”***. Nos recalca que la instrumentación mecanizada permite un preparado químico-mecánico eficiente, incluso en conductos complicados, son mucho más resistentes a la fatiga que las limas manuales, las mismas suelen generar más fracturas. ⁽¹⁰⁾ Los instrumentos mecanizados ofrecen ventajas como la reducción del tiempo de trabajo, gracias a la disminución de etapas en la preparación y al aumento de la conicidad de las limas rotatorias; sin embargo, las fracturas pueden ocurrir por fatiga cíclica o torsión, por lo que es importante respetar el límite apical, con el fin de evitar riesgos de deformaciones del instrumento. Además, la implementación de estos sistemas permite obtener una mayor eficacia en la disminución de la carga en el interior de los conductos radiculares, en comparación con los métodos manuales. ⁽¹⁰⁾

Azhar A et al (2022)¹¹ en su artículo ***“Current Trends In Root Canal Irrigation”***. Nos recalcan que la irrigación es sumamente importante en el tratamiento endodóntico, ya que elimina la dentina, mejora la eficacia de los instrumentos y disuelve tejido necrótico. Además, ayuda a limpiar los residuos de canales inaccesibles y puede tener efectos antibacterianos. Los irrigantes deben ser biocompatibles y no tóxicas, dentro de los más usados tenemos hipoclorito de sodio, gluconato de clorhexidina y EDTA que ayudan a mejorar la limpieza y eliminación de biopelículas.⁽¹¹⁾ El hipoclorito de sodio, es el irrigante más usado en endodoncia, posee propiedades antibacterianas, proteolíticas y actúa como un disolvente efectivo de tejidos orgánicos. Una de sus grandes desventajas es que es sumamente tóxico, se recomienda usar una concentración entre 2,5% y 6% durante el tratamiento.

El EDTA es un agente desmineralizante utilizado junto con irrigantes que disuelven tejido orgánico. Es efectivo para eliminar la capa de dentina de los conductos radiculares y se

recomienda una solución neutra al 17%, ha sido demostrado que su efectividad aumenta con el tiempo de contacto. ⁽¹¹⁾

El ácido cítrico se utiliza en concentraciones de 1% al 50% en la eliminación de dentina, especialmente a una concentración del 10%. Se ha realizado una comparación del ácido cítrico con el EDTA, se observó que el Ácido cítrico posee mejores propiedades de biocompatibilidad, sin embargo, se demostró su ineficacia para eliminar biopelículas de *Enterococcus faecalis*. La eliminación de bacterias durante la limpieza es crucial para el éxito endodóntico. ⁽¹¹⁾

Naranjo Alejandro C et al (2022)¹² en su artículo ***“Evolución en traumatología dentaria. Revisión Bibliográfica”***. Nos recalcan que existen protocolos vigentes en cuanto a la ferulización, se establece frente a subluxaciones se prologa durante 14 días, por otra parte, para las luxaciones extrusivas se utilizara una férula flexible por 2 semanas, en el caso de una fractura que implique hueso marginal se recomienda el uso de la férula por 4 semanas. Además, en cuanto a las luxaciones intrusivas se feruliza por 4 semanas. Es importante saber que el protocolo de ferulización del 2020 mantiene que la ferulización debe tener como un tiempo mínimo de 4 semanas. ⁽¹²⁾

Finalmente, es evidente que el manejo conservador en el caso de un trauma dental es fundamental para preservar la funcionalidad y estética del diente afectado. En el primer caso, un paciente de 25 años presentó un trauma en el incisivo central superior izquierdo. Aunque la primera recomendación fue la extracción, se optó por un tratamiento endodóntico basado en la viabilidad del diente. Este tratamiento incluyó ciertos procedimientos, como la instrumentación del conducto radicular y el uso de biodentine para la obturación, culminando con una ferulización para estabilizar la pieza dental. Los controles a largo plazo confirmaron el éxito del tratamiento, destacando la importancia de un enfoque conservador y especializado.

La literatura reforzó esta perspectiva, señalando que la preservación del diente es la opción ideal en casos de trauma dental.

1. BIBLIOGRAFÍA

1. Adolfo Marriaga-Gutiérrez LFMOAHMDOYMECMRC. Conocimientos y actitudes de docentes de preescolar, primaria y secundaria sobre trauma dentoalveolar. *Salud Uninorte*. 2021 Abril; 37(1).
2. Kamila Duarte de Sousa RAMF, Renata Correia Sotero Dália Torres , Marinho. SA. Treatment of horizontal root fracture with bioceramic cement: Case report. *Journal of Clinical Images and Medical Case Reports*. 2022 Marzo; 3.
3. Wan-Chuen Liao CHCYHPCCHJ. Horizontal root fracture in posterior teeth without dental trauma: A diseased condition with special characteristics. *Journal of the Formosan Medical Association*. 2022 Septiembre; 121(9).
4. Yeng T. Horizontal Root Fractures: A Brief Overview. *Journal of Oral Health and Dentistry Research* (ISSN: 2583-522X). 2023 January; 2(3).
5. Luigi Tagliatesta PRyAl. Manejo de la fractura radicular horizontal: un estudio de cuatro años, Informe de caso de seguimiento. SKEENA PUBLISHERS writing for your Success. 2022 Septiembre; 2(2).
6. Jessica Viviana Castillo Cárdenas KKA. Hallazgos clínicos y radiológicos durante el diagnóstico en endodoncia reporte de un caso clínico. *Facultad de Odontología Universidad central del Ecuador*. 2023 Agosto; 26(2).
7. Marco Ferrari DIKPEFCFC. Restorative difficulty evaluation system of endodontically treated teeth. *Wiley Periodicals LLC*. 2022 January; 34(65-80).
8. Estrada MM. Importancia de la magnificación en odontología conservadora: revisión bibliográfica. *Avanzas Odontoestomatol*. 2017 NOV/DIC; 33(6).
9. Victor Simancas Escorcia ADC. Biodentine: ¿sustituto de la dentina? *Salud Uninorte*. 2020 Diciembre; 36(3).
10. FONSECA PHSdJFRSGGeBMESLNTSQPDS. INSTRUMENTAÇÃO MECANIZADA EM PROCEDIMENTOS ENDODÔNTICOS: UMA REVISÃO DE LITERATURA. *Revista Científica Da UNIFENAS*. 2023 Julio; 1(5).
11. Azhar All ABSPAKABMAA. Current Trends in Root Canal Irrigation. *CUREAS*. 2022 Mayo; 14(5).
12. CARLOS ALEJANDRE NARANJO LAACSMAMBPPDP. Evolución en traumatología dentaria. Revisión bibliográfica. *ODONTOL. PEDIATR*. 2021 Noviembre; 30(1).