



UNIVERSIDAD
CATÓLICA
DE CUENCA

UNIVERSIDAD CATÓLICA DE CUENCA

Comunidad Educativa al Servicio del Pueblo

UNIDAD ACADÉMICA DE SALUD Y BIENESTAR

CARRERA DE MEDICINA

**“ALOINJERTO CADAVÉRICO COMO TRATAMIENTO DE
OSTEOSARCOMA DE FÉMUR EN PACIENTE
PEDIÁTRICO: REPORTE DE CASO”**

**TRABAJO DE TITULACIÓN PREVIO A LA OBTENCIÓN DEL
TÍTULO DE MÉDICO**

AUTOR: JENNIFER CAROLINA POZO ARÉVALO

DIRECTOR: PEDRO MARTÍN FLORES FLORES

CUENCA - ECUADOR

2024

DIOS, PATRIA, CULTURA Y DESARROLLO



UNIVERSIDAD CATÓLICA DE CUENCA

Comunidad Educativa al Servicio del Pueblo

UNIDAD ACADÉMICA DE SALUD Y BIENESTAR

CARRERA DE MEDICINA

**“ALOINJERTO CADAVÉRICO COMO TRATAMIENTO DE
OSTEOSARCOMA DE FÉMUR EN PACIENTE
PEDIÁTRICO: REPORTE DE CASO”**

**TRABAJO DE TITULACIÓN PREVIO A LA OBTENCIÓN DEL
TÍTULO DE MÉDICO**

AUTOR: JENNIFER CAROLINA POZO ARÉVALO

DIRECTOR: DR. PEDRO MARTÍN FLORES FLORES

CUENCA - ECUADOR

2024

DIOS, PATRIA, CULTURA Y DESARROLLO

DECLARATORIA DE AUTORÍA Y RESPONSABILIDAD

JENNIFER CAROLINA POZO ARÉVALO portador(a) de la cédula de ciudadanía N° 0105997845. Declaro ser el autor de la obra: "ALOINJERTO CADAVERÍCO COMO TRATAMIENTO DE OSTEOSARCOMA DE FÉMUR EN PACIENTE PEDIÁTRICO: REPORTE DE CASO", sobre la cual me hago responsable sobre las opiniones, versiones e ideas expresadas. Declaro que la misma ha sido elaborada respetando los derechos de propiedad intelectual de terceros y eximo a la Universidad Católica de Cuenca sobre cualquier reclamación que pudiera existir al respecto. Declaro finalmente que mi obra ha sido realizada cumpliendo con todos los requisitos legales, éticos y bioéticos de investigación, que la misma no incumple con la normativa nacional e internacional en el área específica de investigación, sobre la que también me responsabilizo y eximo a la Universidad Católica de Cuenca de toda reclamación al respecto.

Cuenca, 26 de febrero de 2024


F: Jennifer Pozo

Nombres y Apellidos
C.I. 010101010

CERTIFICACIÓN DEL DIRECTOR / TUTOR

Certifico que el presente trabajo denominado **“ALOINJERTO CADAVERÍCO COMO TRATAMIENTO DE OSTEOSARCOMA DE FÉMUR EN PACIENTE PEDIÁTRICO: REPORTE DE CASO”** realizado por **POZO ARÉVALO, JENNIFER CAROLINA** con documento de identidad No. **0105997845**, previo a la obtención del título profesional de Médico, ha sido asesorado, supervisado y desarrollado bajo mi tutoría en todo su proceso, cumpliendo con la reglamentación pertinente que exige la Universidad Católica de Cuenca y los requisitos que determina la investigación científica.

Cuenca, 26 de febrero de 2024



F:
Dr. Pedro Martín Flores Flores
DIRECTOR / TUTOR

DEDICATORIA

A Dios quien ha sido mi guía y fuente de fortaleza, cuya fidelidad y amor han estado presentes en mi vida hasta el día de hoy.

A mis padres Pablo y Rosi, quienes con su esfuerzo, amor y paciencia me han permitido alcanzar un sueño más, gracias por inculcarme el ejemplo de esfuerzo y valentía, recordándome que, con la presencia de Dios, las adversidades se superan.

A mi hermano Pablo Antonio, que con su compañía en este trayecto se ha convertido en mi cómplice y amigo.

A mi tía Ligia Pozo, quien es mi ejemplo a seguir y quien me ha impulsado a conseguir este sueño, gracias por su incondicional cariño y apoyo, durante todo este proceso, donde su presencia ha sido invaluable.

Finalmente quiero dedicar a mis amigos, en especial a Ma. Emilia Vintimilla, Marthina Hermida, Ma. Emilia Cáceres y Esteban Coronel por apoyarme cuando más las necesito, por extender su mano en momentos difíciles y por el amor brindado cada día, de verdad mil gracias hermanitas, siempre las llevo en mi corazón.

AGRADECIMIENTO

Agradezco a las autoridades y al personal de la Universidad Católica de Cuenca, por confiar en mí, abrirme las puertas y permitirme llevar a cabo mi investigación.

A mis mentores Dr. Rómulo Idrovo, Dr. Ricardo Ordoñez y Dr. Martin Flores quienes con sabiduría y apoyo marcaron mi camino, gracias por ser mi inspiración.

Finalmente quiero expresar mi más profundo agradecimiento al Doctor Freddy Cárdenas quien con sus valiosos conocimientos me ha permitido crecer como profesional, gracias por su paciencia, dedicación, apoyo incondicional y amistad.

RESUMEN

Introducción: El osteosarcoma es el segundo tumor óseo primario maligno más frecuente después del mieloma múltiple que afecta principalmente a niños y adolescentes, según la NCI esta enfermedad presenta una incidencia de 4.4 por millón de personas al año en menores de 25 años de edad.

Objetivo: Presentar el caso de un aloinjerto de hueso de cadáver en paciente pediátrico como tratamiento del osteosarcoma.

Resumen caso: El cuadro clínico se caracterizó por presentar un dolor insidioso, que va aumentando paulatinamente y es más intenso en la noche y en reposo, se presenta un aumento de volumen en la zona afectada de consistencia dura. El caso clínico expuesto es acerca de una paciente femenina de 6 años de edad que presenta osteosarcoma GIII de fémur derecho, libre de metástasis pulmonares, por lo que la paciente es tratada quirúrgicamente mediante una resección y colocación de un aloinjerto de radio distal de un adulto.

Conclusiones: El aloinjerto cadavérico se presentó como una opción de tratamiento prometedora para el osteosarcoma de fémur en población pediátrica, brindando esperanza y oportunidad de mejorar la calidad de vida y el pronóstico de estos pacientes.

Palabras clave: Aloinjertos, cadáver, osteosarcoma.

ABSTRACT

Introduction: Osteosarcoma, the second most frequent primary malignant bone tumor following multiple myeloma, primarily affects children and adolescents. According to the NCI, the incidence of this disease is 4.4 per million people per year in individuals under 25 years of age.

Objective: This summary presents a case involving the use of a harvested bone allograft as a treatment for osteosarcoma in a pediatric patient.

Case summary: The clinical presentation is characterized by insidious pain that gradually increases, particularly intensifying at night and during rest. There is also an observable increase in volume in the affected area with a stiff consistency. The presented case involves a 6-year-old female patient diagnosed with G3 osteosarcoma in the right femur without pulmonary metastases. The patient undergoes surgical treatment involving resection and the placement of an adult distal radius allograft.

Conclusions: The utilization of harvested allografts emerges as a promising treatment option for femoral osteosarcoma in the pediatric population, offering hope and an opportunity to enhance the quality of life and prognosis for these patients.

Keywords: Allografts, cadaver, osteosarcoma.

ÍNDICE

RESUMEN	7
INTRODUCCIÓN	7
OBJETIVO:	7
RESUMEN CASO:	7
CONCLUSIONES:	7
PALABRAS CLAVE:	7
ABSTRACT	8
INTRODUCCIÓN	11
REPORTE DEL CASO	13
EXAMEN FÍSICO	13
EXÁMENES COMPLEMENTARIOS	14
PRONÓSTICO	15
TRATAMIENTO	16
EVOLUCIÓN	17
DISCUSIÓN	19
CONCLUSIONES	21
BIBLIOGRAFÍA	22
GLOSARIO	25
Imagen 1 Osteosarcoma de fémur derecho	14
Imagen 2 Lesión de aspecto maligno localizada en metafisis distal del fémur.	14
Imagen 3 Escala de Osteointegración radiológica.	15
Imagen 4 Clasificación de Enneking.	15
Imagen 5 Resección del tejido anormal o célula cancerosa.....	16
Imagen 6 Aloinjerto de radio distal de un adulto.....	16

Imagen 7 Fijación proximal y distal mediante tornillos canulados y placas.	17
Imagen 8 Radiografía donde muestra consolidación del aloinjerto de hueso de cadáver.	18

INTRODUCCIÓN

El osteosarcoma es considerado como un tipo de tumor maligno que se caracteriza por la formación de osteoide maligno inmaduro por las células tumorales y proliferación de células fusiformes del estroma, tiene un crecimiento rápido y se propaga tanto a nivel local como a los pulmones, produciendo metástasis (1). Los sitios más comunes donde se presenta son sobre la metáfisis de los huesos largos y de crecimiento rápido, por lo general en el extremo distal del fémur, extremo proximal de la tibia y el húmero (12).

La una gran cantidad de casos de cáncer infantil que se registran a nivel mundial varía entre 75 y 150 por cada millón de niños por año (2). Según la American Cancer Society es considerado como el segundo cáncer óseo maligno más común en adultos en un 28% y el primero en niños y adultos jóvenes en un 56% (3); de igual manera va a representar el 0.2% de todos los tumores malignos y el 15-20% de las neoplasias primarias del hueso (4).

Antes de diagnosticar el osteosarcoma, se deben llevar a cabo diversas pruebas y procedimientos. La evaluación inicial abarca en obtener una historia clínica completa que destaque la existencia de dolor y aumento de tamaño en el lugar donde se encuentra el tumor primario (19). Realizar un examen físico en el cual se pueda sentir una masa de tejido blando en el lugar del tumor primario (20). Realizar exámenes de laboratorio, los cuales incluyen análisis de sangre como la biometría hemática, pruebas de función hepática y renal, la velocidad de sedimentación globular, una química sanguínea que incluye calcio y fósforo, niveles de fosfatasa alcalina y ácida, factor reumatoide, proteína C reactiva y antiestreptolisinas (21).

Además, se realizan exámenes como radiografías simples, las cuales pueden mostrar lesiones líticas, escleróticas o una combinación de ambas, como primera manifestación se puede presentar la pérdida de patrón ósea trabecular normal mostrando un patrón de sol naciente o aspecto moteado debido a la neoformación ósea que se genera perpendicularmente al eje del hueso, se observan espículas óseas lineales (22). En este tipo de tumores, las radiografías revelan una destrucción permeable del hueso, zonas de transición poco definidas y una respuesta endosteal (23). Usualmente, se utiliza la tomografía

computarizada o la resonancia magnética para evaluar la extensión del tumor, y se pueden realizar pruebas adicionales como la Tomografía por Emisión de Positrones (TEP) o gammagrafía ósea (24). Se requiere realizar una biopsia previa mediante a cielo abierto o por aspiración con aguja fina o gruesa como método diagnóstico antes de empezar a realizar el tratamiento (25).

El uso de aloinjertos masivos del banco de huesos es un procedimiento quirúrgico que se ha empleado en los distintos servicios de ortopedia y trauma ortopédico en reconstrucción de grandes pérdidas de segmentos óseos como resultado de resecciones tumorales, anomalías congénitas, secuelas de fracturas traumáticas y revisiones de prótesis fallidas (26). El aloinjerto de cadáver en el tratamiento del osteosarcoma es una opción quirúrgica que implica el uso de tejido óseo o articular de un donante fallecido para reemplazar el hueso afectado por el tumor, durante la cirugía se realiza una resección amplia del tumor, eliminando todo el tejido afectado por el osteosarcoma, esto puede incluir una parte del hueso y tejidos circundantes, como músculos y vasos sanguíneos (28). Se prepara el área donde se realizó la resección para colocar el aloinjerto y mediante el uso de tornillos y placas se va a fijar con el fin de asegurar su estabilidad y restaurar la función y estructura ósea (29).

El caso clínico expuesto referente al aloinjerto de cadáver en un paciente pediátrico, se destaca por que esta técnica es poco común en el contexto pediátrico, lo que lo convierte en un evento excepcional y poco frecuente en la práctica médica de este país. Las ventajas de realizar este procedimiento muestran una accesibilidad más simple, ausencia de morbilidad de la zona dadora, reducción del tiempo quirúrgico y disminución de la pérdida de sangre (31).

REPORTE DEL CASO

Paciente femenina de 6 años de edad sin presentar antecedentes de importancia acude a emergencia acompañada de su madre por presentar dolor a nivel de la rodilla derecha y una deformidad en cara lateral de rodilla y fémur derecho de 1 semana de evolución, con una intensidad de dolor de 9/10 según la escala de Eva, que no cede tras la administración de analgésicos (paracetamol-ibuprofeno), por lo que acude al centro de salud donde indican radiografía de rodilla en el cual se reporta una lesión lítica mal definida con posible osteosarcoma, motivo por el cual es ingresado, luego de valoración por especialista se decide ingreso para manejo integral del caso donde será intervenida quirúrgicamente realizando un aloinjerto de hueso de cadáver con el fin de mejorar la evolución clínica y el pronóstico del paciente. Al no haber ningún impedimento para dicha intervención quirúrgica, la cirugía fue realizada en el presente año con resultados exitosos.

La paciente presenta antecedentes familiares de abuela materna hipertensa y diabética, abuela con osteosarcoma, tía materna con cáncer de mama, abuelo materno con HTA; Antecedentes patológicos personales: no refiere; Antecedentes quirúrgicos: no refiere; Hábitos: ninguno; Alergias: ninguna.

EXAMEN FÍSICO

Frecuencia cardíaca 140 latidos por minuto, frecuencia respiratoria de 46 respiraciones por minuto, tensión arterial de 100/70 milímetros de mercurio, temperatura 36.8 grados Celsius, saturación de oxígeno de 96%, medidas antropométricas: talla 126 centímetros, peso 20 kilogramos, índice de masa corporal 12.6 (bajo peso). En las extremidades superiores e inferior izquierda se encontraban simétricas, móviles, fuerza y tono muscular conservados, sin presencia de edemas. Inferior derecha asimétricas, con fuerza y tono muscular conservados, aumento de volumen, es decir presencia de edema que no deja fóvea (+/++++) y movilidad limitada a la flexión con presencia de deformidad de 5cm aproximadamente con dolor de gran intensidad a la palpación.

EXÁMENES COMPLEMENTARIOS

Radiología reporta osteosarcoma de fémur con lesión en la metáfisis distal del fémur derecho con invasión parcial a la epífisis (Imagen 1). En la tomografía computarizada de tórax muestra que no hay actividad metastásica pulmonar. En la resonancia magnética se evidencia una lesión de aspecto maligno que mide 72 x 60mm, localizada en metáfisis distal del fémur, con erosión cortical y formación de osteoide (Imagen 2). En la biopsia hay presencia de osteosarcoma GIII de fémur derecho, libre de metástasis pulmonares. Tras valoración de la osteointegración radiológica según la escala ISOLS (International Symposium on Limb Salvage) la paciente presenta una buena osteointegración radiológica mayor a 75% (Imagen 3).

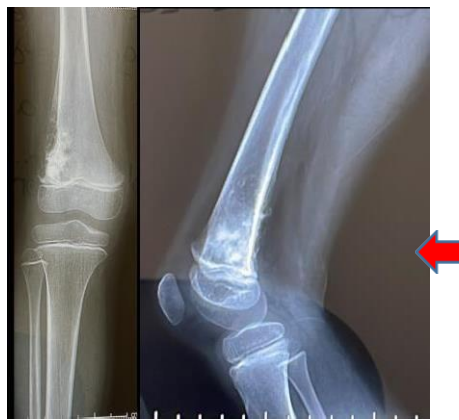

Imagen 1 Osteosarcoma de fémur derecho

Fuente: Propia.

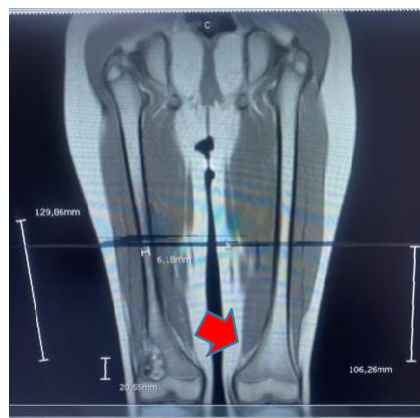


Imagen 2 Lesión de aspecto maligno localizada en metáfisis distal del fémur.

Fuente: Propia.

Escala	Osteointegración
ISOLS	radiológica
Excelente	100%
Buena	>75%
Aceptable	25-75%
Pobre	<25%

Imagen 3 Escala de Osteointegración radiológica.

Fuente: <https://www.elsevier.es/es-revista-revista-espanola-cirugia-ortopedica-traumatologia-129-pdf-S1888441511002906> (32).

PRONÓSTICO

La necrosis tumoral fue superior al 90%, por lo tanto, era considerado como buen pronóstico, lamentablemente la quimioterapia generó una toxicidad complicando la evolución del cuadro. Según la clasificación de Enneking de tumores malignos la paciente presenta un tumor maligno de estadio IIIA: metástasis intracompartamental.

Cuadro III. Clasificación por estadios.	
Clasificación de Enneking	
Tumores benignos	Tumores malignos
1 Inactivos	IA Bajo grado intracompartamental
2 Activos	IB Bajo grado extracompartamental
3 Agresivos	IIA Alto grado intracompartamental
	IIB Alto grado extracompartamental
	IIIA Metástasis intracompartamental
	IIIB Metástasis extracompartamental

Imagen 4 Clasificación de Enneking.

Fuente: <https://www.medigraphic.com/pdfs/orthotips/ot-2008/ot082e.pdf> (33)

TRATAMIENTO

El plan terapéutico del osteosarcoma GIII de fémur derecho que presentaba la paciente fueron tratados en base a una intervención quirúrgica en donde se realizó una resección con márgenes en donde se extirpó el tejido que se encontraba afectado eliminando cualquier tejido anormal o célula cancerosa (Imagen 5). De igual manera se hizo una resección epifisaria de 0.5cm de la epífisis que constaba en eliminar una parte de la porción terminal del hueso, posteriormente se utilizó un aloinjerto de radio distal de un adulto (Imagen 6). Se realizó una fijación proximal mediante una placa de 3.5mm y una fijación distal con tornillos canulados 4.0mm y doble placa (Imagen 7).

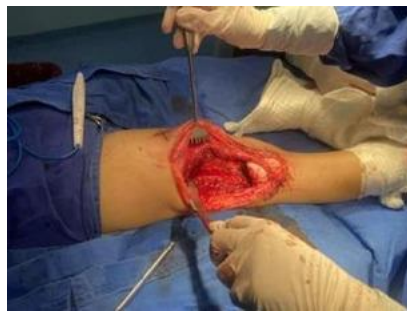

Imagen 5 Resección del tejido anormal o célula cancerosa.

Fuente: Propia.

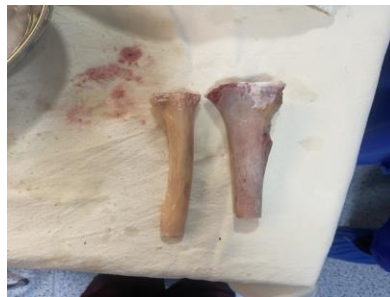

Imagen 6 Aloinjerto de radio distal de un adulto.

Fuente: Propia.

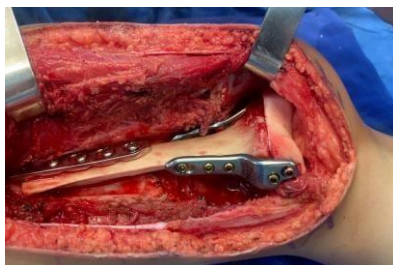

Imagen 7 Fijación proximal y distal mediante tornillos canulados y placas.

Fuente: Propia.

Se realizó ciclos de quimioterapia neoadyuvante y adyuvante, en donde se detalla que en el ciclo 1 durante los días 0, 1 y 2 se administró una combinación de cisplatino y doxorubicina, en el ciclo 2 (días 21, 22 y 23) se administró una combinación de ifosfamida y doxorubicina, en el ciclo 3: (días 42, 43 y 44) se administró una combinación de cisplatino y doxorubicina nuevamente. En el ciclo 4: (días 71-72-73) se administró ifosfamida-doxorubicina. en el ciclo 5 (días 91-92-93) se administró cisplatino-doxorubicina, en el ciclo 6 (días 112-113-114) se administró ifosfamida- doxorubicina, en el ciclo 7 (día 140) se administró cisplatino, en el ciclo 8: (día 140) cisplatino, en el ciclo 9 (día 154) se administró cisplatino y finalmente en el ciclo 10 (día 168) se administró cisplatino. Se manejó el dolor con analgesia a base de ketorolaco, paracetamol alternado y se utilizó un rescate de tramal con horario cediendo el cuadro. En la antibioticoterapia se utilizó cefazolina 100mg/kg/día.

EVOLUCIÓN

Dentro de la evolución la paciente ha experimentado una neutropenia y dos ingresos a hospitalización como parte de su tratamiento y cuidado médico, de igual manera la herida quirúrgica muestra una apertura mínima en los bordes indicando un buen proceso de cicatrización y cierre de la herida, mostrando un indicio positivo de recuperación en el proceso de cicatrización, la paciente tiene una marcha asistida mediante muletas para mantener el equilibrio y reducir el peso sobre la extremidad que está afectada, también se indicó que realice una descarga del 20% del peso favoreciendo así la recuperación, evitando exceso de tensión en la zona que fue intervenida y una flexión progresiva de la rodilla sin superar los 30 grados preservando la estabilidad y evitando posibles complicaciones. El

tratamiento realizado a la paciente fue excelente, sin embargo, la tolerabilidad fue un problema debido a que no tolero la quimioterapia generando como efectos adversos una toxicidad por quimioterapia.

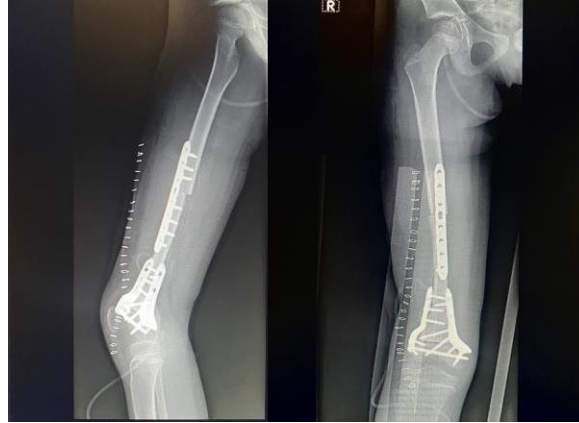

Imagen 8 Radiografía donde muestra consolidación del aloinjerto de hueso de cadáver.

Fuente: Propia.

DISCUSIÓN

El tratamiento quirúrgico realizado en el caso de esta paciente en donde se utilizó el aloinjerto de hueso de cadáver para tratar el osteosarcoma es poco común hacer este procedimiento en nuestro medio, sin embargo se obtuvo un resultado exitoso ya que la consolidación luego de la cirugía tuvo un promedio de 3 meses siendo esta favorable sin presentar complicaciones y de igual manera mediante la fijación de las placas ayudó a que la paciente tenga mejor estabilidad y consolide de manera más rápida (34).

Una vez realizada la revisión bibliográfica mediante distintos artículos científicos, el osteosarcoma es considerada como un tipo de cáncer óseo maligno que representa entre el 30% y el 80% de los sarcomas esqueléticos primarios. Es más prevalente en la población infantil y adolescentes, con mayor incidencia en los hombres en relación con las mujeres (16). Dentro de las localizaciones más frecuentes es en la metáfisis del fémur distal en un 42%, tibia proximal en un 19% y húmero proximal en un 10%, sin embargo, es posible que se presente en cualquier hueso (7).

El hueso autólogo o autoinjerto es el tratamiento estándar de oro para los defectos óseos con un mejor comportamiento biológico, sin embargo, por la cantidad y disponibilidad es limitada, la morbilidad en los sitios de extracción es de hasta un 30%, existe mayor sangrado y tiempo quirúrgico, debilidad muscular, por lo que la presentación de las complicaciones restringe su aplicación (35). La necesidad de una resección quirúrgica amplia del tumor plantea la demanda de opciones efectivas para la reconstrucción del hueso afectado por lo que se plantea como una alternativa la utilización de aloinjertos de hueso de cadáver para pacientes pediátricos como tratamiento de osteosarcoma con el fin de promover una estabilidad mecánica en un sitio con defectos óseos y permitir mediante las propiedades osteoinductivas, osteogénicas y osteoconductoras la reconstrucción de defectos óseos (24).

La implementación de aloinjertos de hueso cadáver en la reconstrucción ósea tras la resección del osteosarcoma brinda beneficios potenciales en términos de una fácil disponibilidad, carencia de complicaciones en la región donante, procedimiento quirúrgico más breve y disminución de sangrado.

Por lo que el caso clínico expuesto destaca la importancia de tener como alternativa terapéutica al aloinjerto cadavérico para el tratamiento de osteosarcoma en pacientes pediátricos con la finalidad de poder mejorar la calidad de vida del paciente (14).

Según la perspectiva del paciente el tratamiento quirúrgico fue exitoso ya que generó un impacto directo en la calidad de vida, una sensación de esperanza y renovación, ya que se abre la posibilidad de una vida más saludable y libre de los síntomas o condiciones que afectaban su bienestar. De igual manera tranquilidad tanto de la paciente como la de sus seres queridos, sabiendo que se ha abordado eficazmente ese problema de salud, sin embargo, a pesar de los esfuerzos y que el tratamiento quirúrgico tuvo un resultado positivo y se logró abordar eficazmente la condición médica del paciente, falleció debido a otro factor externo no relacionada con la cirugía por una toxicidad de la quimioterapia.

CONCLUSIONES

El aloinjerto de cadáver en pacientes pediátricos para el tratamiento de osteosarcoma es considerado como una técnica quirúrgica en la que se va a utilizar un tejido óseo o articular de un donante muerto reemplazándolo por el hueso afectado del tumor, por lo que esta información podría ayudar a mejorar la calidad de vida y los resultados clínicos de los niños y adolescentes que enfrentan esta enfermedad devastadora, brindándoles una opción terapéutica más efectiva y segura, reduciendo la morbilidad y preservando la función y estética del hueso afectado. El osteosarcoma de fémur es considerado como una forma agresiva de cáncer óseo que va a afectar principalmente a los pacientes pediátricos, por lo que el estudio de este caso específico puede contribuir a la evidencia existente y proporcionar una base sólida para futuras investigaciones y consideración clínica del aloinjerto de cadáver en el tratamiento de los osteosarcomas en pacientes pediátricos

BIBLIOGRAFÍA

1. Wang J, Wu P, Chen PC, Lee C, Chen W, Hung S. Generation of Osteosarcomas from a Combination of Rb Silencing and c-Myc Overexpression in Human Mesenchymal Stem Cells. *Stem Cells Transl Med.*6(2):512.
2. Taran SJ, Taran R, Malipatil NB. Pediatric osteosarcoma: An updated review. *Indian Journal of Medical and Paediatric Oncology.* 38(1):33–43.
3. Tarud GJD, Ortega LFA, Pacheco KRM, Celedón TAA. Osteosarcoma multicéntrico sincrónico en paciente pediátrico de 15 años. Reporte de un caso. *Pediatría (Bucur).* 55(4):215–21.
4. Fernández MA. El osteosarcoma en el paciente mayor de 40 años . Marta Almenara Fernández.
5. Vel MB, Cerrada L. Osteosarcoma condroblástico gigante del fémur: reporte de un caso. 45:45–50.
6. Rogers KM, Conran RM. Educational Case: Pediatric Osteosarcoma. *Acad Pathol.*1;6:2374289519833902.
7. Menendez N, Epelman M, Shao L, Douglas D, Meyers AB. Pediatric Osteosarcoma: Pearls and Pitfalls. *Seminars in Ultrasound, CT and MRI.* 43(1):97–114.
8. Articulación DELA, Pie DEL, Básicos CO, Campos FF, Músculo-esquelético IDELS. Aloiinjertos óseos , ligamentosos , tendinosos [y sustitutivos óseos en la cirugía reconstructiva de la articulación del pie. 14–25.
9. Jos J, Mart PEZ, Garc PP, Fern N, Hern N. Tumores Óseos De Huesos Largos . Experiencia Del Hospital Universitario “ Virgen De La Arrixaca ”.
10. Monsereenusorn C, Alcasabas AP, Loh AHP, Soh SY, Leung KWP, Dhamne C, et al. Predictors and Treatment Outcomes of Pediatric Osteosarcoma in Diverse Socioeconomic Backgrounds in Southeast Asia: A Retrospective Multicenter Study. *Asian Pacific Journal of Cancer Prevention.* 23(2):631–40.
11. Sjakti HA, Putri IA, Windiastuti E. Survival rates of pediatric osteosarcoma in Indonesia: a single center study. *Paediatrica Indonesiana(Paediatrica Indonesiana).* (1):27–31.
12. Cortés-Rodríguez, R. Castañeda-Pichardo, G. Tercero-Quintanilla G. Guía de diagnóstico y tratamiento para pacientes pediátricos con osteosarcoma. *Investigación Materno Infantil [Internet].* II(2):60–6. Available from: <http://www.medigraphic.com/maternoinfantil/%0Ahttp://www.medigraphic.com/pdfs/imi/imi-2010/imi102c.pdf%0Ahttp://www.medigraphic.com/maternoinfantil/>
13. sanchez, Luis , santos M. *Revista Mexicana de Ortopedia Pediatrica. Ortopedia Pediatrica.* 13(1):10–9.

14. San H, Dios J De, Rica C, Rica C, Rica C. Osteosarcoma : fisiopatología , diagnóstico y tratamiento. 08(6).
15. Marina N, Gebhardt M, Teot L, Gorlick R. Biology and Therapeutic Advances for Pediatric Osteosarcoma. *Oncologist*. 9(4):422–41.
16. Savitskaya YA, Rico-Martínez G, Linares-González LM, Delgado-Cedillo EA, Téllez-Gastelum R, Alfaro-Rodríguez AB, et al. Serum tumor markers in pediatric osteosarcoma: a summary review. *Clin Sarcoma Res*. 2(1):1–9.
17. Palomo-Colli MÁ, Peña-del Castillo H, Juárez-Villegas LE, Lezama-del Valle P, Cortés-Rodríguez R, Zapata-Tarrés M. Resultados del tratamiento de niños con osteosarcoma en el Hospital Infantil de México Federico Gómez. *Gaceta Mexicana de Oncología*. 11(5):306–13.
18. Bielack S, Carrle D, Casali PG. Osteosarcoma: ESMO clinical recommendations for diagnosis, treatment and follow-up. *Annals of Oncology* [Internet]. 20(SUPPL. 4):iv137–9. Available from: <https://doi.org/10.1093/annonc/mdp154>
19. Kellar-graney K, Shmookler B, Malawer MM. Osteosarcoma: A Multidisciplinary Approach to Diagnosis and Treatment. 1123–32.
20. Espinosa V. Los aloinjertos óseos en Cirugía Ortopédica y Traumatología (1) Bone allografts in Orthopedic Surgery (1). *Surgery*. 2(1):214–32.
21. Muscolo DL, Ayerza M, Aponte Tinao L, Farfalli G. Actualización en osteosarcoma TT - Update in osteosarcoma. *Rev Asoc Argent Ortop Traumatol* [Internet]. 74(1):85–101. Available from: http://www.scielo.org.ar/scielo.php?script=sci_arttext&pid=S1852-74342009000100015&lng=es&nrm=iso
22. Xavier C, Chamaidan A, Miguel C, Carmona B, Alfredo L, Eddy J, et al. Caso Clínico : Uso de Aloinjerto Óseo Estructural en Tumor de Células Gigantes de Fémur. 10:184–8.
23. 9.Aloinjertos-oseos-masivos-crioconservados-min.pdf [Internet]. Available from: <chrome-extension://efaidnbmnnnibpcajpcglclefindmkaj/https://seotecuador.com/wp-content/uploads/9.Aloinjertos-oseos-masivos-crioconservados-min.pdf>
24. Calvo R, Figueroa D, Díaz-Ledezma C, Vaisman A, Figueroa F. Aloinjertos óseos y la función del banco de huesos. *Rev Med Chil*. 139(5):660–6.
25. Jorge FD, Varaona JM, Basso M. Uso de aloinjerto estructural e infecciones posquirúrgicas. *Revista de la Asociación Argentina de Ortopedia y Traumatología*. 87(1):23–33.
26. Martinez-Velez N, Laspidea V, Zalacain M, Labiano S, García-Moure M, Puigdelloses M, et al. Local Treatment of a Pediatric Osteosarcoma Model with a 4-1BBL Armed Oncolytic Adenovirus Results in an Antitumor Effect and Leads to Immune Memory. *Mol Cancer Ther*. 21(3):471–80.

27. Jj L martínez, Pp G sandoval, Ja F hernández. Funcionalidad y osteointegración de los aloinjertos óseos en osteosarcomas de huesos largos. *Acta Ortopedica Mexicana - Artemisa - Instituto Nacional de Rehabilitacion*. 26(1):30–4.
28. San Julián M, Valentí A. Trasplante óseo Bone transplant. *An Sist Sanit Navar*. 29(2).
29. Martinez-Velez N, Laspidea V, Zalacain M, Labiano S, García-Moure M, Puigdelloses M, et al. Local Treatment of a Pediatric Osteosarcoma Model with a 4-1BBL Armed Oncolytic Adenovirus Results in an Antitumor Effect and Leads to Immune Memory. *Mol Cancer Ther*. 21(3):471–80.
30. Procedimientos quirúrgicos: cirugía y estadificación del osteosarcoma | OncoLink [Internet]. [cited 2023 Jun 10]. Available from: <https://es.oncolink.org/tipos-de-cancer/sarcomas/sarcoma-hueso/procedimientos-quirurgicos-cirugia-y-estadificacion-del-osteosarcoma>
31. Ordonneau M. Injertos óseos utilizados en odontología: un análisis descriptivo de la percepción de los pacientes. *Universitat De Barcelona*, [Internet]. 3–37. Available from: <http://diposit.ub.edu/dspace/bitstream/2445/138568/3/138568.pdf>
32. López-Martínez JJ, Puertas-García-Sandoval P, Fernández-Hernández JA, Calatayud-Mora JA, Clavel-Sainz C. Tratamiento mediante aloinjertos óseos estructurales en resecciones por tumores óseos de huesos largos. Revisión de 37 casos. *Rev Esp Cir Ortop Traumatol*. 56(4):286–94.
33. Gómez RT, Moreno LFH, Zepeda RAA. Clasificación de los tumores óseos. *Acta Ortopedica Mexicana - Artemisa - Instituto Nacional de Rehabilitacion* [Internet]. 4(617):96–102. Available from: <https://www.medigraphic.com/pdfs/orthotips/ot-2008/ot082e.pdf>
34. Savoy I, Zunino L, Malvarez A. Criopreservado en fracturas y consolidaciones fallidas de huesos largos. *Revista Asoc Argent Ortop Traumatol*. 85–93.
35. Zárate-Kalfópulos B, Reyes-Sánchez A. Injertos óseos en cirugía ortopédica. *Cir Cir*. 74(3):217–22.
36. Los principios de la bioética y el surgimiento de una bioética intercultural. 22(Marzo):121–57.
37. Consentimiento EL, Del I, En P. El consentimiento informado del paciente en la actividad asistencial médica. 22(1):59–68.

GLOSARIO

NCI: Instituto Nacional del Cáncer

Antiestreptolisinas: prueba de laboratorio que va a medir los anticuerpos que se va a producir en un individuo como respuesta a una infección ocasionada por el *Streptococcus pyogenes* (estreptococo del grupo A).

**AUTORIZACIÓN DE PUBLICACIÓN EN EL
REPOSITORIO INSTITUCIONAL**

JENNIFER CAROLINA POZO ARÉVALO portador(a) de la cédula de ciudadanía N° **0105997845**. En calidad de autor/a y titular de los derechos patrimoniales del trabajo de titulación **“ALOINJERTO CADAVÉRICO COMO TRATAMIENTO DE OSTEOSARCOMA DE FÉMUR EN PACIENTE PEDIÁTRICO: REPORTE DE CASO”** de conformidad a lo establecido en el artículo 114 Código Orgánico de la Economía Social de los Conocimientos, Creatividad e Innovación, reconozco a favor de la Universidad Católica de Cuenca una licencia gratuita, intransferible y no exclusiva para el uso no comercial de la obra, con fines estrictamente académicos y no comerciales. Autorizo además a la Universidad Católica de Cuenca, para que realice la publicación de este trabajo de titulación en el Repositorio Institucional de conformidad a lo dispuesto en el artículo 144 de la Ley Orgánica de Educación Superior.

Cuenca, **26 de febrero de 2024**

F: *Jennifer Pozo*

JENNIFER CAROLINA POZO ARÉVALO
C.I. 0105997845