



UNIVERSIDAD
CATÓLICA
DE CUENCA

UNIVERSIDAD CATÓLICA DE CUENCA

Comunidad Educativa al Servicio del Pueblo

UNIDAD ACADÉMICA SALUD Y BIENESTAR

CARRERA DE MEDICINA

**ACTUALIZACIÓN DEL DIAGNÓSTICO Y
TRATAMIENTO CLÍNICO – QUIRÚRGICO DE LOS
ABSCESOS HEPÁTICOS PRODUCIDOS POR
INFECCIONES BACTERIANAS.**

**TRABAJO DE TITULACIÓN PREVIO A LA OBTENCIÓN DEL
TÍTULO DE MÉDICA**


AUTOR: SAMANTHA MISHEL NIVELÓ VÁSQUEZ

DIRECTOR: DR. EDGAR ADRIANO CRESPO VINTIMILLA

AZOGUES - ECUADOR

2023

DIOS, PATRIA, CULTURA Y DESARROLLO



UNIVERSIDAD CATÓLICA DE CUENCA

Comunidad Educativa al Servicio del Pueblo

UNIDAD ACADÉMICA DE SALUD Y BIENESTAR

CARRERA DE MEDICINA

ACTUALIZACIÓN DEL DIAGNÓSTICO Y TRATAMIENTO CLÍNICO
– QUIRÚRGICO DE LOS ABSCESOS HEPÁTICOS PRODUCIDOS
POR INFECCIONES BACTERIANAS.

**TRABAJO DE TITULACIÓN A LA OBTENCIÓN DEL TÍTULO DE
MÉDICA**

AUTOR: SAMANTHA MISHEL NIVELÓ VÁSQUEZ

DIRECTOR: DR. EDGAR ADRIANO CRESPO VINTIMILLA

AZOGUES - ECUADOR

2023

DIOS, PATRIA, CULTURA Y DESARROLLO



Declaratoria de Autoría y Responsabilidad

Samantha Mishel Niveló Vásquez portador(a) de la cédula de ciudadanía N° **0350105474**. Declaro ser el autor de la obra: “**Actualización del diagnóstico y tratamiento clínico – quirúrgico de los abscesos hepáticos producidos por infecciones bacterianas.**”, sobre la cual me hago responsable sobre las opiniones, versiones e ideas expresadas. Declaro que la misma ha sido elaborada respetando los derechos de propiedad intelectual de terceros y eximo a la Universidad Católica de Cuenca sobre cualquier reclamación que pudiera existir al respecto. Declaro finalmente que mi obra ha sido realizada cumpliendo con todos los requisitos legales, éticos y bioéticos de investigación, que la misma no incumple con la normativa nacional e internacional en el área específica de investigación, sobre la que también me responsabilizo y eximo a la Universidad Católica de Cuenca de toda reclamación al respecto.

Azogues, 7 de noviembre de 2023

F: 

Samantha Mishel Niveló Vásquez

C.I. 0350105474

CERTIFICACIÓN DEL DIRECTOR DE TESIS

DR. EDGAR ADRIANO CRESPO VINTIMILLA, ESPECIALISTA
DOCENTE DE LA CARRERA DE MEDICINA

De mi consideración:

Certifico que el presente trabajo de titulación denominado: "**Actualización del diagnóstico y tratamiento clínico – quirúrgico de los abscesos hepáticos producidos por infecciones bacterianas.**", realizado por: **Samantha Mishel Niveló Vásquez**, con cédula de ciudadanía N°: **0350105474**, previo a la obtención del título de Médico ha sido asesorado, orientado, revisado y supervisado durante su ejecución, bajo mi tutoría en todo el proceso, por lo que certifico que el presente documento, fue desarrollado siguiendo los parámetros del método científico, se sujeta a las normas éticas de investigación que exige la Universidad Católica de Cuenca, por lo que esta expedito para su presentación y sustentación ante el respectivo tribunal.

Azogues, 07 de Noviembre del 2023



EDGAR ADRIANO CRESPO VINTIMILLA

0301527644

DIRECTOR DE TESIS

DEDICATORIA

A Jesús, por guiarme y protegerme en todo momento, todo lo puedo en él que me da fortaleza para seguir adelante.

Con todo mi amor, a mis padres Fernando y Bélgica, quienes con su luz guían mi camino en los momentos más difíciles impulsándome a conseguir el principio de mis sueños.

El futuro pertenece aquellos que creen en la belleza de sus sueños.

Samantha.

AGRADECIMIENTO

Agradezco a Dios, por darme fuerzas para superar los obstáculos y adversidades en el camino, con su amor infinito me levanta todos los días.

A mi madre, Bélgica por su amor incondicional, su perseverancia, su comprensión, su ternura, por ser mi amiga y mi confidente, por enseñarme a tener fé en mi.

A mi padre, Fernando por todo su esfuerzo, por su cariño, por sus atenciones y su apoyo en todo momento. Gracias por enseñarme que con perseverancia y dedicación se puede subir cada peldaño, gracias por ser mi ejemplo de vida. Los amo con toda mi alma.

A mis abuelitos, Jorge y Julia por el inmenso amor que me daban todos los días, en cada paso que doy me llevan de su mano y siempre me recuerdan lo fuerte que soy.

A mis abuelitos, José y Carmén, por su amor y cariño a lo largo de mi carrera universitaria, quienes siempre han estado para mí.

A mi hermana, Diana y mis sobrinos, Andreita y Francisco, por estar conmigo en todo momento, acompañándome a cumplir mis sueños e inspirarme a ser mejor cada día.

A mi novio, Andrés, por siempre estar para mí, por llenarme todos los días de ánimos y motivarme en cada situación difícil, pero sobre todo por acompañarme en este sueño, gracias por todo su amor y comprensión.

A mis amigas, Dome, Ariana, Jennifer, Erika quienes me dieron todo su amor y apoyo en las situaciones más difíciles de este camino, les llevo siempre en mi corazón.

Los quiero profundamente, Samantha.

Actualización del diagnóstico y tratamiento clínico – quirúrgico de los abscesos hepáticos producidos por infecciones bacterianas.

Samantha Mishel Niveló Vásquez, Edgar Adriano Crespo Vintimilla

¹Universidad Católica de Cuenca, smnivelov74@est.ucacue.edu.ec

Resumen

Antecedentes: El absceso hepático piógeno es una colección de pus encapsulada intraparenquimatosa de tamaño variable ubicado con mayor frecuencia en el lóbulo derecho, originado principalmente por diseminación directa desde la vía biliar, el principal microorganismo causante es E. coli seguido de Klebsiella pneumoniae. Se trata de una situación clínica compleja que requiere una intervención rápida para prevenir complicaciones potencialmente mortales como la sepsis.

Objetivos: Analizar las diversas estrategias diagnósticas además del tratamiento clínico – quirúrgico actualizadas para los abscesos hepáticos producidos por infecciones bacterianas.

Metodología: Se realizó una revisión sistemática de artículos primarios y secundarios con información actualizada sobre el diagnóstico y tratamiento del absceso hepático bacteriano, siguiendo las pautas dispuestas en la declaración PRISMA 2020. La búsqueda se realizó utilizando bases digitales como Pubmed, Science Direct, y Cochrane Library, empleando los descriptores DeCS/MeSH: con la combinación de las mismas.

Resultados: Se encontró en primera instancia se obtuvo 2490 documentos en total, a partir de los 4 filtros establecidos se descartaron 2470 artículos porque no cumplían con los criterios de inclusión. Un total de 20 estudios fueron incluidos en el análisis cualitativo.

Conclusiones: Las técnicas de imagen siguen teniendo mayor precisión diagnóstica en comparación con los parámetros de laboratorio. Siendo la tomografía computarizada con mayor sensibilidad, desde la perspectiva terapéutica, la antibioticoterapia, el drenaje

percutáneo y el abordaje quirúrgico depende de una serie de factores, incluido su tamaño, su ubicación y el estado general del paciente.

Palabras clave: absceso hepático piógeno, infección bacteriana, absceso abdominal, diagnóstico, tratamiento

Update On the Diagnosis and Clinical-Surgical Treatment of Hepatic Abscesses Caused by Bacterial Infections

Abstract

Background: Pyogenic hepatic abscess is an encapsulated intraparenchymal pus collection of variable size, most commonly located in the right lobe, mainly originating from direct spread from the biliary tract. The primary causative microorganism is *E. coli*, followed by *Klebsiella pneumoniae*. It is a complex clinical condition that requires prompt intervention to prevent potentially life-threatening complications, such as sepsis.

Objective: To analyze the various diagnostic strategies and the current clinical-surgical treatment for hepatic abscesses caused by bacterial infections.

Methodology: A systematic review of primary and secondary articles with updated information on the diagnosis and treatment of bacterial hepatic abscesses was conducted, following the guidelines in the PRISMA 2020 declaration. The search was performed using digital databases like PubMed, Science Direct, and Cochrane Library, using the DeCS/MeSH descriptors in combination.

Results: Initially, 2490 documents were obtained; 2470 articles were excluded based on the four established filters since they did not meet the inclusion criteria; 20 studies were included in the qualitative analysis.

Conclusions: Imaging techniques have higher diagnostic accuracy than laboratory parameters, with computed tomography showing greater sensitivity. Therapeutically, antibiotic therapy, percutaneous drainage, and surgical approach depend on a series of factors, including the infection's size and location and the general condition of the patient.

Keywords: pyogenic hepatic abscess, bacterial infection, abdominal abscess, diagnosis, treatment

Índice

Resumen.....	V
Abstract.....	VII
Introducción	1
Planteamiento del problema.....	3
Pregunta de investigación	5
Justificación	5
Objetivos.....	7
Objetivo general	7
Objetivos específicos.....	7
Metodología	8
Diseño.....	8
Estrategias de búsqueda.....	8
Criterios de elegibilidad.....	8
Criterios de inclusión.....	8
Criterios de exclusión	9
Organización de la información	9
Análisis de la información.....	10
Resultados	11
Selección de estudios.....	11
Características generales de los estudios incluidos.	13
Desarrollo.....	20
Definición	20
Absceso hepático piógeno	20
Epidemiología.....	20
Clasificación	21
Causas de abscesos hepáticos piógenos.....	22
Diagnóstico.....	23
Presentación clínica	23
Laboratorio	24
Imagenología	24

Radiografía	25
Ecografía abdominal.....	25
Tomografía computarizada.....	25
Tratamiento.....	26
Antibioticoterapia	26
Aspiración y drenaje percutáneo	28
Cirugía	29
Drenaje laparoscópico	29
Discusión	30
Conclusiones	33
Cronograma de actividades.....	35
Referencias bibliográficas.....	36

Introducción

La patología hepática representa un amplio campo de investigación y atención clínica en la medicina actual (1). Dentro de este ámbito, los abscesos hepáticos constituyen entidades que, aunque son relativamente infrecuente, pueden plantear significativos desafíos diagnósticos y terapéuticos (2,3). En este sentido, el absceso hepático piogénico (AHP), se trata de una condición caracterizada por la inespecificidad de sus manifestaciones clínicas tales como la sensación de alza térmica no cuantificada, dolor abdominal en cuadrante superior derecho, náuseas, vómitos, ictericia y hepatomegalia, lo que sumado al cambio que la presentación clínica del absceso hepático bacteriano ha sufrido a lo largo del tiempo, como consecuencia del uso indiscriminado de antibióticos y al incremento de las comorbilidades crónicas en la población, dificulta aún más la sospecha para la confirmación diagnóstica de esta enfermedad hepática(4).

El absceso hepático piogénico es una infección hepática causada por bacterias que invaden al mismo, siendo responsables de alrededor del 80% de todos los abscesos viscerales, representando, además, la forma predominante de infección abdominal. Su presencia supone un riesgo importante para la vida, ya que la tasa de mortalidad asociada a ella puede llegar a alcanzar hasta el 70% (5).

La etiopatogenia de los abscesos hepáticos piogénos se relaciona comúnmente con procesos infecciosos que afectan a otros sistemas, como las vías biliares o el tracto gastrointestinal, desde donde los agentes patógenos pueden diseminarse hacia el hígado (6). Así, si bien la apendicitis supurativa se establecía como la principal etiología en la formación del absceso hepático bacteriano, durante las últimas décadas se ha observado un cambio en el panorama etiológico, donde las afecciones hepatobiliares han desplazado a la diseminación hematógena como la causa predominante de este absceso hepático

bacteriano (7). Además, factores como el estado inmunológico del paciente, enfermedades preexistentes y, cada vez más, la resistencia a los antibióticos, influyen en el curso clínico de la enfermedad (8,9).

Los microorganismos más frecuentemente implicados en los abscesos hepáticos bacterianos incluyen *Escherichia coli*, *Klebsiella spp.* y *Enterococcus spp.* Entre los patógenos anaeróbicos, *Bacteroides spp.* y *Fusobacterium spp.* son los más prevalentes (10,11). Es notable el registro de una alta incidencia de infecciones polimicrobianas, con una tendencia etiológica marcada hacia la presencia de *Klebsiella pneumoniae*. Sin embargo, la resistencia a los antibióticos se ha convertido en un importante problema de salud pública en todo el mundo, y los casos registrados de AHP se atribuyen a la presencia de Enterobacteriaceae productoras de betalactamasas de espectro extendido (BLEE) (12). Este cambio en el espectro bacteriano resalta la necesidad de adaptar estrategias de diagnóstico y tratamiento en consonancia con el patrón de resistencia antibiótica emergente (13).

El diagnóstico rápido y preciso es crucial para instaurar un tratamiento eficaz. Esto implica la combinación de métodos clínicos, estudios de laboratorio y técnicas de imagen para confirmar la presencia del absceso, determinar su etiología, así como, planificar el abordaje terapéutico más adecuado. Los avances en la microbiología también han mejorado la capacidad para identificar el patógeno causal a través de cultivos y técnicas de biología molecular, lo que permite una elección más precisa de la terapia antibiótica (14).

En síntesis, se trata de una situación clínica compleja que requiere una intervención rápida para prevenir complicaciones potencialmente letales como la sepsis y la diseminación de la infección a otros órganos (15). La presente revisión sistemática busca proporcionar una

actualización exhaustiva basada en la evidencia acerca del diagnóstico y tratamiento clínico-quirúrgico de los abscesos hepáticos piógenos. Se pretende ofrecer una guía para los profesionales de la salud que enfrentan estos casos, con el objetivo de mejorar el pronóstico y reducir las complicaciones asociadas a esta delicada condición.

Planteamiento del problema

El absceso hepático piógeno es una enfermedad infecciosa que se caracteriza por la formación de una cavidad purulenta en el hígado, la cual tiene un potencial letal a nivel global si no se trata adecuadamente, exhibiendo tasas de incidencia que varían entre 1,1 y 17,6 casos por cada 100.000 individuos, cuyas características epidemiológicas varían en función de la región considerada.(16)

Ahora bien, la mortalidad asociada con el absceso hepático piógeno ha experimentado una disminución constante debido a los avances en las técnicas de diagnóstico por imágenes y el uso de terapias mínimamente invasivas. Según datos recientes, en los Estados Unidos la tasa de mortalidad de los pacientes hospitalizados es del 6% (16). De manera similar, estudios extranjeros han revelado tasas de mortalidad de pacientes que oscilan entre el 11% y el 31%, debido a que no fueron tratados de manera adecuada (17,18).

Con respecto al abordaje terapéutico, Ochsner y cols. establecieron la terapia y el pronóstico de pacientes con esta infección abdominal en 1938, abogando por la cirugía quirúrgica como el principal enfoque terapéutico (19), estrategia que permaneció con la preferida hasta mediados de la década de 1980, momento en el que el drenaje percutáneo demostró ser una opción comparativamente más segura (20). Así mismo, los pacientes también eran manejados farmacológicamente a través de la administración de antibioticoterapia. Sin embargo, la introducción y proliferación de organismos

multirresistentes, supuso un revés en los avances que se habían logrado en relación a la reducción de la mortalidad, comenzado de esta forma el estudio epidemiológico sobre el comportamiento y distribución de estos microorganismos como agentes causales de absceso hepático piógeno, enfocados principalmente en su sensibilidad antimicrobiana (17).

Desde la aparición de nuevas técnicas de imagen más sofisticadas que la ecografía como la tomografía computarizada (TC) y la resonancia magnética (RM), así como del desarrollo de antibióticos de amplio espectro, se ha registrado un cambio significativo en el abordaje diagnóstico y terapéutico de esta patología (21–23). Sin embargo, aun con estos avances, la tasa de mortalidad asociada a los abscesos hepáticos bacterianos sigue siendo significativa, especialmente en poblaciones con comorbilidades subyacentes, lo que sumado a su presentación clínica oculta, lleva a que esta enfermedad se considere como un verdadero reto clínico (24).

Según los estudios mencionados no existe un manejo definitivo estandarizado para esta patología, razón por la cual se requiere el establecimiento de protocolos y estrategias para el tratamiento de los agentes infecciosos descritos anteriormente debido a la alta frecuencia de esta infección en los últimos años, impactando tanto en la morbilidad como en la mortalidad a nivel mundial (25).

De esta forma, surge la necesidad de identificar las nuevas opciones disponibles para un diagnóstico oportuno de absceso hepático producido por infecciones bacterianas, considerando la utilidad de los métodos de imagen en la identificación de la enfermedad complementado con exámenes de laboratorio. También se hace necesario la revisión sobre actualizaciones en el tratamiento clínico – quirúrgico existente, en el contexto del incremento de la resistencia microbiana o se debe emplear un nuevo manejo. Esto

eventualmente ayudará en el desarrollo de nuevas estrategias logrando la máxima reducción de complicaciones potencialmente fatales, especialmente en estancia hospitalaria.

Pregunta de investigación

¿Cuáles son las estrategias de diagnóstico y tratamiento clínico – quirúrgico del absceso hepático piógeno en adultos más actualizados?

Justificación

El presente estudio se justifica desde una perspectiva social, ya que pretende contextualizar el enfoque diagnóstico y de tratamiento en función de las características propias de la enfermedad, con el objetivo último de mejorar los resultados y la supervivencia de los pacientes. En este contexto, los trabajadores del sector salud y los sujetos afectados por absceso hepático piógeno serán los principales beneficiarios de los resultados derivados de este estudio. Esto se debe a que estos proporcionarán un recurso actualizado sobre el abordaje más eficaz para el manejo del absceso hepático bacteriano.

Desde un punto de vista clínico, el conocimiento de las técnicas diagnósticas más adecuadas para el reconocimiento del absceso hepático piógeno podría permitir la identificación oportuna de esta enfermedad, reduciendo las tasas de complicaciones y muerte asociadas a la misma. Además, podría mejorar el pronóstico y el resultado general para el paciente.

Desde una perspectiva científica y académica, los datos presentados en este estudio mejorarán el conocimiento teórico y epidemiológico existente sobre este tema. En consecuencia, proporcionará una base para el desarrollo y la puesta en práctica de futuras

investigaciones dirigidas a abordar problemas relacionados al mismo, sus complicaciones o consecuencias asociadas y su manejo adecuado.

La investigación estará disponible en el repositorio digital de la universidad y se difundirá internacionalmente a través de su publicación en una revista científica indexada posteriormente. De este modo, los resultados, conclusiones y recomendaciones de la investigación estarán al alcance de todas las personas interesadas en el tema.

En última instancia, la ejecución de este estudio permitirá proporcionar fundamentos teóricos que sirvan de marco para la formulación de enfoques de salud pública destinados a mitigar las repercusiones del absceso hepático piógeno en el ámbito sanitario.

Objetivos

Objetivo general

Analizar las diversas estrategias diagnósticas además del tratamiento clínico – quirúrgico actualizadas para los abscesos hepáticos producidos por infecciones bacterianas.

Objetivos específicos

- Comparar la utilidad de los métodos de imagen y de laboratorio actuales para el diagnóstico de abscesos hepático piógeno.
- Identificar la relación entre el tratamiento clínico – quirúrgico adecuado para un absceso hepático piógeno.
- Evaluar la existencia de innovaciones en las estrategias quirúrgicas para el tratamiento del absceso hepático piógeno.

Metodología

Diseño

Se desarrolló una revisión sistemática cualitativa de la literatura científica actualizada disponible sobre los métodos diagnósticos y tratamiento clínico-quirúrgico del absceso hepático bacteriano, siguiendo los lineamientos pautados en la declaración PRISMA 2020 (Preferred Reporting Items for Systematic Reviews and Meta-Analyses) (26). La búsqueda se llevó a cabo utilizando bases digitales de datos como Pubmed, Science Direct, Scielo y Google académico, empleando los términos de absceso hepático, absceso piógeno hepático, infección bacteriana, diagnóstico, tratamiento, y la combinación de las mismas, empleando conectores booleanos como “AND” y “OR”.

Estrategias de búsqueda

Utilizando las bases de datos previamente mencionadas, se aplicaron 4 filtros para el sondeo de material bibliográfico, tanto en idioma inglés como español. Los estudios serán buscados utilizando los siguientes descriptores de la salud DeCS/MeSH: ((absceso piógeno hepático) AND ((diagnóstico) AND (tratamiento))) en español; o ((pyogenic liver abscess) AND ((diagnosis) AND (treatment))) en inglés. Se tomaron en cuenta las referencias bibliográficas de los estudios incluidos, con el propósito de rescatar otras investigaciones que potencialmente puedan contribuir con los objetivos de la revisión.

Criterios de elegibilidad

Criterios de inclusión

Se incluirá documentos bibliográficos de fuentes primarias como artículos científicos de estudios epidemiológicos, observacionales, revisiones sistemáticas y/o meta-analíticas relacionadas con el diagnóstico y/o tratamiento de absceso piógeno hepático, que hayan sido realizados en poblaciones adultas (mayores de 20 años), publicados durante los últimos cinco años en idiomas inglés o español.

Criterios de exclusión

Se excluirán los artículos duplicados, los estudios secundarios como revisiones narrativas, los ensayos clínicos aleatorizados en curso sin resultados publicados, los estudios con técnicas que no eran suficientemente sólidas o eran poco claras, y los que utilizaban análisis cualitativos o mixtos, que no se hayan publicado durante los últimos cinco años en idiomas inglés o español.

Organización de la información

El proceso de extracción de datos incluye un examen exhaustivo de cada estudio, mediante el cual se obtendrá la información necesaria para abordar el objetivo de la investigación. Seguidamente, esta información será registrada en un formulario de recolección de datos. Adicional a la recuperación de datos relativos a las características de los artículos y pacientes, también se recopilará información sobre las técnicas de diagnóstico por imagen y de laboratorio empleadas para la detección del absceso hepático bacteriano, así como sobre los métodos de tratamiento clínico o antibiótico utilizados para el mismo. Además, se recopilará información sobre los abordajes quirúrgicos invasivos y mínimamente invasivos.

Se desarrollo un diagrama de flujo que enumera cuatro pasos lógicos para seleccionar información, el primero de los cuales es la identificación del material bibliográfico de las distintas bases de datos con los filtros correspondientes que revelará el número total de documentos descubiertos durante las operaciones de búsqueda, posteriormente con la lectura de los títulos se descartaron los menos relevantes y duplicados, consecutivo a esta eliminación se organizó en el gestor bibliográfico Zotero según la base de datos que corresponda. Subsecuente se analizaron los resúmenes para identificar la información que aportará de manera positiva a la revisión. En la última fase de inclusión se incorporó todos

los archivos notables relacionados con los objetivos establecidos para evitar sesgos en el estudio.

Análisis de la información

Para el análisis de los artículos científicos epidemiológicos, observacionales, ensayos clínico, revisiones sistemáticas y/o meta-analíticas que se incluyeron en esta investigación, se extrajeron los datos pertinentes, para luego ser clasificados según autor, año, idioma, objetivo y resultados. Se comprobó la validez y calidad de la información que se utilizó, de manera que se garantice el cumplimiento de criterios de inclusión. El proceso de selección, organización y jerarquización de los estudios será representado en un flujograma, siguiendo la metodología PRISMA. Además, se apoyará de un gestor bibliográfico como Zotero, para la organización de los artículos. Los resultados se organizarán sistemáticamente en función de los objetivos del estudio, con la creación de tablas que resuman la información más relevante, las cuales se desarrollarán posteriormente en la sección de resultados.

Resultados

Selección de estudios

Un total de 2490 registros se obtuvieron de la búsqueda en las bases de datos, a los que se le sumaron 10 registros adicionales identificados a partir de otras fuentes. En un primer cribado, se eliminaron 37 registros duplicados, quedando 2463 artículos disponibles para un segundo cribado, donde se excluyeron 1995 registros debido a incumplimiento con el criterio de tipo de estudio. De los 468 registros restantes, fueron excluidos aquellos (n=402) cuyos resultados primarios o secundarios no coincidían con los criterios de selección, según la lectura del resumen/abstract. Así, para la lectura final de los estudios, solo permanecieron 66 registros, de los cuales 46 fueron eliminados debido a no contar con el acceso al texto completo o por no cumplir criterios de inclusión. Un total de 20 estudios fueron incluidos en el análisis cualitativo (Figura 1).

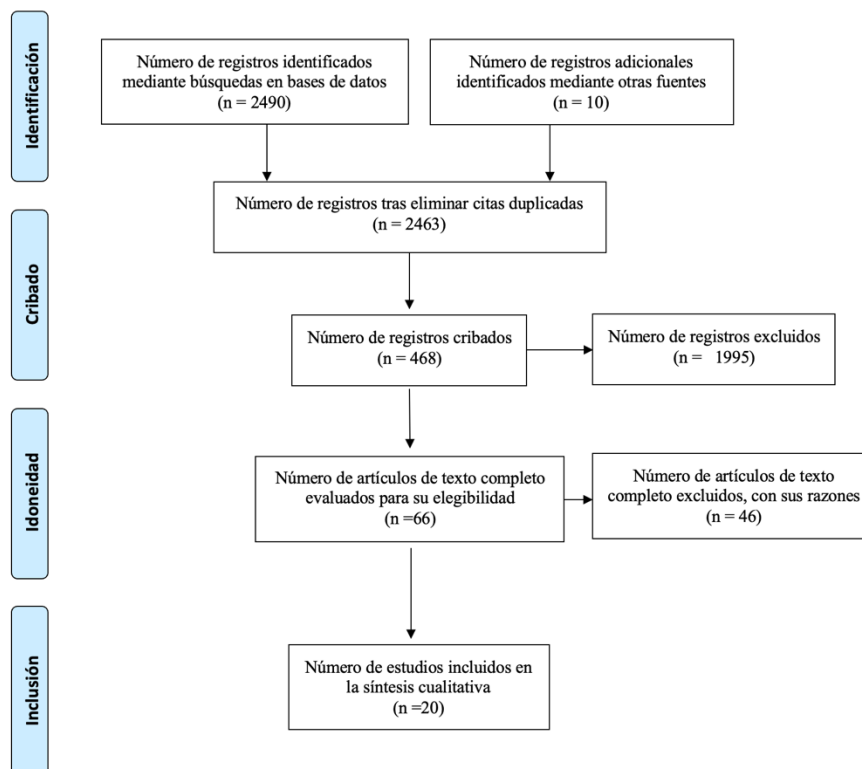


Figura 1. Flujograma de selección de artículos

Elaborado por: Samantha Mishel Niveló Vásquez (2023)

Fuente: Preferred reporting items for systematic reviews and meta-analyses: the PRISMA 2020.

A continuación, se describirán los hallazgos más pertinentes que abordan el diagnóstico y manejo del absceso hepático bacteriano en adultos, según lo determinado por el análisis de los documentos incluidos en esta revisión sistemática. Para garantizar el máximo nivel de precisión en el material a presentar, también se realizarán comparaciones dentro de este entre las diversas investigaciones con los resultados, así como las citas y referencias en la bibliografía ocupada.

BASE DE DATOS	MÉTODO DE BÚSQUEDA	Nº ARTÍCULOS ENCONTRADOS:	IDIOMA	TIPO DE DOCUMENTO
Science Direct	((pyogenic liver abscess) AND ((diagnosis) AND (treatment)))	6	Inglés	Artículos científicos, revisión sistemática
Pub Med	((pyogenic liver abscess) AND ((diagnosis) AND (treatment)))	10	Inglés	Artículos Científicos, revisiones, metaanálisis.
Google académico	((absceso hepático piógeno) Y(diagnóstico)) Y (tratamiento)	1	Español	Artículo científico
Scielo	((absceso hepático piógeno) Y(diagnóstico)) Y (tratamiento)	3	Español	Artículos científicos, revisión sistemática

Tabla 1: Estrategia para la búsqueda y clasificación de los documentos a utilizar para la revisión sistemática.

Elaborado por: Samantha Mishel Niveló Vásquez (2023)

Características generales de los estudios incluidos.

Un total de veinte estudios publicados entre 2018 y 2023 fueron incluidos en la presente revisión sistemática, los cuales fueron conducidos en distintos países de Europa, Asia y América. Los veinte estudios agrupan un total de 10584 participantes de ambos sexos, mayores de 18 años de edad, predominantemente del sexo masculino, para su organización y posterior análisis, se incluyeron en esta investigación, se extrajeron los datos pertinentes, para luego ser clasificados según autor, año, idioma, objetivo, y resultados.

N	BASE DE DATOS	PUBLICADO EN:	AUTOR	AÑO	IDIOMA	TITULO	OBJETIVOS	RESULTADOS
1	Science direct	Arab Journal of Gastroenterology	Boaz E, Ben-Chetrit E, Bokhobza Y, Yellinek S, Ben-Haim M, Reissman P, et al.	2022	Inglés	Pyogenic Liver Abscess: Contemporary Trends in a Tertiary Institute	Comprender las manifestaciones clínicas y los factores de riesgo de los abscesos hepáticos .	PTD and/or PTCB combined with active antibiotics are recommended as the first-line treatment and are effective therapeutic regimens for biloma formation after TACE.
2	Science direct	Journal of infection and chemotherapy	Keito Shinmoto , Hiroyuki Ohbe , Mikio Nakajima, Yuki Miyamoto, Yusuke Sasabuchi, Hideo Yasunaga, Eiji Hiraoka.	2023	Inglés	Outcomes after early versus delayed antibiotic treatment of liver abscess in Japan: A nationwide retrospective cohort study	Óptimizar la administración de antibióticos en pacientes con un absceso hepático sometidos a aspiración o drenaje hepático.	El inicio del tratamiento con antibióticos el día del ingreso se asoció con una menor mortalidad, una menor proporción de deterioro clínico y una duración más corta de la estancia en el hospital.
3	Pub Med	Annals of African Medicine	Swati Das, Girendra Shankar y Vedavyas Mohapatra1	2022	Inglés	Seguridad y eficacia del drenaje del catéter guiado por USG en abscesos hepáticos	Evaluar la seguridad y eficacia del drenaje percutáneo guiado por USG en abscesos hepáticos de >5 cm.	En contradicción con la creencia anterior, el drenaje percutáneo es un medio seguro y eficaz de tratamiento en abscesos hepáticos de >5 cm con una alta tasa de éxito clínico y una duración reducida de la necesidad de antibióticos intravenosos, así como la estancia en el hospital.
4	Pub med	ANZ Journal of Surgery	Mukesh Kulhari,Rajendra Mandia	2018	Inglés	Estudio comparativo aleatorizado prospectivo de drenaje de catéter de coleta frente a aspiración con aguja percutánea en el tratamiento del absceso hepático	Comparar los resultados del drenaje del catéter de coleta guiado por ecografía (PCD) y la aspiración con aguja para el tratamiento de los abscesos hepáticos	El drenaje percutáneo del catéter es una mejor modalidad en comparación con el PNA, especialmente en abscesos más grandes que están parcialmente licuados.
5	Pub med	Medicine Baltimore	Jia Zhang, Zhaoqing Du, Jianbin Bi, Zheng Wu, Yi Lv , Xufeng Zhang, Rongqian Wu	2018	Inglés	El impacto de la cirugía abdominal previa en las características clínicas y el pronóstico del absceso	Conocer el impacto de la cirugía abdominal previa en las características clínicas y el	Dado que un gran número de pacientes con PLA tenían antecedentes de cirugía abdominal, se debe realizar una detección adecuada para los pacientes que presenten algún signo de PLA después de la cirugía abdominal. A pesar de

						hepático piógeno	pronóstico del PLA.	las diferencias en las condiciones coexistidas y las características clínicas y microbiológicas entre los pacientes con PLA con y sin antecedentes previos de cirugía abdominal, los resultados generales a corto plazo fueron comparables.
6	Google académico	Cirugía Paraguaya	Carlos Agüero, Margarita Aucejo	2018	Español	Resultados del drenaje percutáneo como tratamiento del absceso hepático piógeno en el servicio de cirugía general del hospital nacional de Itaugua	Analizar y comprobar el resultado del drenaje percutaneo como tratamiento primario en un absceso hepático piógeno.	Demostrado la alta eficacia del método, se evidencia una alta aplicabilidad que se encuentra limitada en nuestro servicio por falta de recursos económicos. Además de la disminución de la morbilidad en pacientes con esta patología.
7	Science Direct	Gastroenterol Clin North Am.	Roediger R, Lisker-Melman M	2020	Inglés	Pyogenic and Amebic Infections of the Liver.	Describir las características clínicas, epidemiológicas, tratamiento, diagnóstico y la evolución de esta entidad en nuestro centro.	En comparación a las series orientales, se observó un curso más agresivo de la enfermedad con mayor incidencia de enfermedad diseminada y mayor letalidad. El reconocimiento temprano del síndrome con la correspondiente evaluación multisistémica y tratamiento oportuno orientado a drenar los focos abscedados y asegurar la antibioterapia efectiva, podría mejorar los desenlaces clínicos en nuestro medio.
8	Scielo	Revista Internacional de Morfología	Sergio Castillo, Carlos Manterola	2020	Español	Características morfológicas de los abscesos hepáticos según su etiología para un mejor tratamiento	Conocer sobre las características morfológicas de los abscesos hepáticos, caracterizándolo s según su etiología, así como describir su estudio y los últimos tratamientos recomendados.	Si bien la morfología del AHP es variable, sigue patrones específicos relacionados con su etiología y diseminación. Las técnicas de imagen actuales son fiables y permiten el diagnóstico de la causa subyacente. Además, son una guía útil para el tratamiento y posterior pronóstico, así como en el diagnóstico diferencial, con patologías que presentan patrones de distribución similares

9	Scielo	Acta Médica Costarricense	Brenes Rojas, Yazmín; Calvo Lon, Jorge; Carvaja Valdy, Gabriel	2021	Español	Ultrasonido en el punto de atención: reporte de un caso de absceso hepático	Evidenciar la utilidad clínica aplicada al caso de una paciente con una bacteremia persistente, en la cual se identificó el foco de infección por evaluación ultrasonográfica, para dirigir posteriormente la terapia	La ultrasonográfica que permitió identificar una colección hepática. Nuestro enfoque permitió modificar la estrategia terapéutica y readecuar la terapia antibiótica prontamente, favoreciendo una adecuada evolución intrahospitalaria.
10	Science Direct	Biactive Materials	Tingting Xie a,b, Yuchen Qi b, Yangyang Li b, Feilu Zhang c, Wanlin Li b, Danni Zhong b, Zhe Tang d, Min Zhou	2021	Inglés	Terapia sinérgica fotodinámica/ion de galio basada en nanopartículas ultrapequeñas de Ga-ICG para erradicar biopelículas y contra abscesos hepáticos bacterianos resistentes a los medicamentos	Demostrar el desarrollo simple y eficiente en un solo paso de nanopartículas no antibióticas ultrapequeñas (ICG-Ga NP) que contienen galio (III) (Ga 3+) clínicamente aprobado y moléculas de verde de indocianina (ICG) dirigidas al hígado para erradicar múltiples fármacos.	Los NP de ICG-Ga muestran un excelente efecto terapéutico contra las β -lactamasas de espectro extendido Escherichia coli (ESBL E. coli) y mejoran significativamente los resultados del tratamiento en abscesos hepáticos infectados y queratitis.
11	Pub med	British Medical Bulletin,	Gaétan Khim, Sokhom Em, Satdin Mo, y Nicola Townell	2019	Inglés	Absceso hepático: problemas de diagnóstico y manejo encontrados en entornos de bajos recursos	Analizar la fisiopatología y la epidemiología, el enfoque diagnóstico actual y sus limitaciones y el manejo del absceso hepático en entornos de bajos recursos.	Los hemocultivos deben recolectarse en todos los pacientes que presentan un absceso hepático. Los abscesos piógenos grandes requieren drenaje; las aspiraciones (repetidas si es necesario) son una modalidad de tratamiento adecuada para los LMIC. Siempre se debe realizar un cultivo del contenido hepático aspirado para asegurar una terapia antimicrobiana dirigida.
12	Scielo	Cirugía digestiva Mex	Pérez-Escobar J, Ramirez-Quesada W, Calle-Rodas DA, Chi-Cervera LA,	2020	Español	Mayor incidencia y cambios microbiológicos	Reportar una serie de pacientes intervenidos de	La hepatectomía se puede realizar como abordaje excepcional para el tratamiento del absceso hepático piógeno; es

			Navarro-Alvarez N, Aquino-Matus J, et al.			os en abscesos hepáticos piógenos en la población mexicana.	hepatectomía por absceso hepático piógeno realizada por un solo equipo quirúrgico.	una buena opción terapéutica en situaciones especiales.
13	Science Direct	Fronteras en Cirugía	Pandak N, Mahdi AS, Al Majrafi A, Molay M, Deenadayalan SS, Khamis F, et al.	2022	Inglés	Characteristics of Pyogenic Liver Abscess: Experience of a single centre in Oman.	Proporcionar evidencia para mejorar la precisión del diagnóstico y las estrategias de tratamiento para las AHP.	El ultrasonido Doppler hepático fue un método convencional y efectivo para diagnosticar AHP en nuestro estudio. K. pneumoniae es el patógeno aislado con mayor frecuencia en las AHP. La punción percutánea guiada por ecografía B fue el tratamiento más utilizado.
14	Science Direct	Medicine	Ko MC, Lin WH, Martini S, Chang YH, Chiu CT, Li CY	2019	ingles	A cohort study of age and sex specific risk of pyogenic liver abscess incidence in patients with type 2 diabetes mellitus.	Evaluar las características demográficas, los patrones de presentación, los factores etiológicos, la etiología microbiológica y el manejo de los pacientes tratados	En la práctica, los médicos deben mantener un alto índice de sospecha de PLA en pacientes que presentan factores de riesgo ; en particular, patologías del sistema hepático-pancreático-biliar, y cuadros clínicos de fiebre, dolor abdominal derecho, aumento de los niveles de proteína C reactiva y recuento de glóbulos blancos. El diagnóstico oportuno de la lesión hepática y la administración de antibióticos y drenaje percutáneo pueden conducir a un tratamiento exitoso.
15	Pub Med	BCM Infectious Diseases	Lorna Neill, Frances Edwards, Simon M. Collin, David Harrington, Dominic Wakerley, Guduru Gopal Rao	2019	Inglés	Características clínicas y resultados del tratamiento en una cohorte de pacientes con absceso hepático piógeno y amebico	Describir las características clínicas de una cohorte de pacientes con abscesos hepáticos e investigamos las relaciones entre los hallazgos clínicos, radiológicos y microbiológicos y la mortalidad.	Las características clínicas o radiológicas no se pueden utilizar para distinguir entre PLA y ALA, ni para ayudar a identificar la causa bacteriana de PLA. Sin embargo, el ALA es más común en pacientes varones jóvenes con antecedentes de viajes. El análisis de ARNr 16S del líquido de absceso tiene un papel en la mejora del diagnóstico microbiológico en casos de cultivo negativo.
16	Pub Med	BCM Infectious Diseases	Jia Zhang, Zhaoqing Du, Jianbin Bi, Zheng Wu, Yi Lv, Xufeng Zhang, y Rongqian Wu	2019	Inglés	Comparación de las características clínicas y los resultados de los pacientes con absceso hepático	Explorar las posibles diferencias en la comorbilidad, las características microbiológicas y el curso clínico	Pacientes de edad avanzada con AHP tenían más probabilidades de tener enfermedades subyacentes y tendían a tener presentaciones atípicas. Sin embargo, los pacientes mayores tuvieron resultados comparables a los de sus homólogos más

						piógeno < 65 años de edad frente a \geq 65 años de edad	entre los pacientes de AHP de edad avanzada y jóvenes.	jóvenes. Con un tratamiento eficaz, tanto los pacientes de edad avanzada como los jóvenes con AHP pueden ser curados.
17	Pub Med	Revista Internacional de Agentes Antimicrobianos	Chien Chuang,Sheng-Hua Chou,FuDer Wang ,Yu-Hsiang Huang ,Tsong-Hsien Tsai ,Yi-Tsung Lin	2020	Inglés	Las fluoroquinolonas como tratamiento alternativo para el absceso hepático de <i>Klebsiella pneumoniae</i> y el impacto en la duración de la estancia en el hospital	Investigar la viabilidad de las fluoroquinolonas como tratamiento alternativo para el KPLA en Taiwán	Las fluoroquinolonas fueron un tratamiento alternativo eficaz para el KPLA que dio lugar a una duración más corta de la terapia i.v.
18	Pub Med	BCM Infectious Diseases	Chang Hun Lee,Hoon Gil Jo, Eun Young Cho, Jae Sun Song, Gum Mo Jung,Yong Keun Cho, et al.	2021	Inglés	El diámetro máximo del absceso hepático predice de forma independiente la hospitalización prolongada y el mal pronóstico en pacientes con absceso hepático piogénico	Investigar los factores asociados con la estancia hospitalaria prolongada y la mortalidad hospitalaria en pacientes con absceso hepático piógeno.	Un gran diámetro máximo del absceso hepático en el momento del ingreso indicó una hospitalización prolongada y un mal pronóstico. Se justifican estrategias de tratamiento más agresivas con un seguimiento cuidadoso en pacientes con abscesos hepáticos grandes.
19	Pub Med	Langenbecks Surgery	Iago Justo,Viviana Vega,Alberto Marcacuzco,Óscar Caso,María García-Conde,Alejandro Manrique, et al	2023	Inglés	Factores de riesgo que indican la necesidad de terapia quirúrgica en pacientes con abscesos hepáticos piógenos	Identificar los factores de riesgo que indican la necesidad de ST.	La presencia de una enfermedad biliar subyacente o un tumor intraabdominal y la duración de los síntomas del PLA < 10 días después de la presentación son factores de riesgo que deberían influir en los cirujanos para que realicen ST en lugar de PD.
20	Pub Med	Wylie Liver	Ndong A, Tendeng JN, Diallo AC,	2022	Inglés	Efficacy of laparoscopic surgery in the	Investigar las características clínicas y los	El derrame pleural, la fiebre, el MODS y la duración de las estancias hospitalarias fueron

			Dieye A, Diao ML, Diallo S, et al.			treatment of hepatic abscess: A systematic review and meta-analysis.	factores pronósticos de los pacientes con PLA.	factores útiles para predecir los resultados del PLA.
--	--	--	------------------------------------	--	--	--	--	---

Tabla 2: Organización y análisis de los documentos bibliográficos utilizados en la revisión sistemática.

Elaborado por: Samantha Mishel Niveló Vásquez (2023)

Fuente: Preferred reporting items for systematic reviews and meta-analyses: the PRISMA 2020.

Desarrollo

Definición

Absceso hepático piógeno

El término de absceso hepático piógeno hace referencia a una acumulación confinada de pus rodeada de tejido inflamatorio, que resulta de la infiltración de bacterias en el tejido normal del hígado(4). Las vías de ingreso del patógeno al parénquima hepático son por diseminación directa desde las vías biliares, diseminación hematológica a través de la circulación portal, o contigüidad de una infección abdominal; ocasionalmente son solitarios o múltiples, preferentemente ubicados en el lóbulo derecho en menor proporción en el lóbulo izquierdo y caudado; su tamaño será proporcional al tiempo de diagnóstico de la enfermedad (28).

Epidemiología

Actualmente su incidencia es casi infrecuente, y dependerá de la región del mundo. Así, en Estados Unidos, la incidencia de absceso hepático piógeno es de 3,6/100.000 habitantes (29), mientras que, en un estudio realizado en China se evidenció una tasa de 5,7/100.000 habitantes (30). Así mismo, en Taiwán, Ming et al. (31) describen que la incidencia de esta enfermedad asciende a 17,6 por 100.000 habitantes, con una proporción prevalente de 1,5 a 2,5 hombres por cada mujer en edad de 65 a 84 años(32). Por su parte, Lorna et al. (33) reportó que en Reino Unido la tasa de abscesos hepáticos bacterianos es de 1,1 a 2,3 por 100,000 habitantes. Un registro hecho en México, en el cual se evaluaron a 345 pacientes con el diagnóstico clínico de absceso hepático piógeno, se observó que esta enfermedad tuvo una prevalencia de 67,5%, con una edad media de aparición de 50 años, predominando en mujeres con el 65% (34). En Ecuador, no existe una estadística

actualizada sobre las tasas de incidencia y prevalencia de absceso hepático producidos por infecciones bacterianas. (34)

Clasificación

Los abscesos hepáticos bacterianos suelen clasificarse en función de la bacteria específica responsable de su desarrollo. La identificación de dicha bacteria es un factor determinante para comprender la etiología del absceso, anticipar futuras consecuencias y orientar la selección de óptimas estrategias de tratamiento. Las especies bacterianas predominantes responsables de la causalidad son *Escherichia coli*, *Streptococcus*, *Klebsiella pneumoniae* y *Enterococcus*, aunque cabe señalar que, alrededor del 16% de los abscesos presentan características polimicrobianas (13,36). Normalmente, las bacterias causantes provienen de la flora gastrointestinal, sin embargo, en los casos en que se identifican especies de *Streptococcus* o *Staphylococcus* como gérmenes causales, es importante considerar la posibilidad de una diseminación hematógena. Se ha demostrado que las especies de *Staphylococcus* están relacionadas con abscesos hepáticos producidos por traumatismos (5). *Yersinia enterocolitica* ha demostrado estar relacionada con el desarrollo de abscesos piógenos en individuos con hemocromatosis(37).

Los abscesos hepáticos rara vez se atribuyen a bacterias anaerobias y, de identificarse como agente causal, es probable que se deba a infecciones oportunistas. Estas bacterias sólo son capaces de provocar abscesos cuando se produce un fallo en los mecanismos de defensa normales del organismo. De esta forma, *Bacteroides* y *Fusobacteria* son los microorganismos anaerobios predominantes que suelen identificarse en casos de absceso hepático piógeno de pacientes inmunocomprometidos (13). Por su parte, las fusobacterias son bacterias frecuentes en el sistema gastrointestinal, orofaríngeo y genital femenino. Los abscesos hepáticos por fusobacterias se manifiestan predominantemente en

individuos inmunodeprimidos, sobre todo en los que han padecido recientemente enfermedad periodontal o faringoamigdalitis (38).

Causas de abscesos hepáticos piógenos

La pyleflebitis por apendicitis era la principal causa de AHP a principios del siglo XX. Posteriormente, a inicios del año 2000, las enfermedades biliares (benignas y malignas) se convirtieron en la principal causa. Esta tendencia probablemente se debe a la mayor facilidad de detección y tratamiento de la apendicitis, así como, al aumento de las tasas de enfermedad hepatobiliar. Así, actualmente, la mayoría de los abscesos hepáticos bacterianos (50%-60%) están causados por infecciones biliares intraabdominales (39).

Las infecciones intraabdominales constituyen el 10-20% de todos los abscesos hepáticos bacterianos, siendo el empiema vesicular, colecistitis aguda, abscesos subfrénicos contiguos o por úlceras perforadas los más frecuentes, aunque también pueden provocar los tumores gastrointestinales infectados y enfermedades inflamatorias intestinales. (35).

La propagación hematógena tiene lugar cuando las arterias hepáticas transportan bacterias hacia el hígado. Así, la endocarditis, la sepsis grave, las infecciones del torrente sanguíneo asociadas a la vía central y la enfermedad periodontal pueden producirla (7). De la misma forma, puede ser consecuencia de un traumatismo hepático, ya sea iatrogénico o cerrado. Los abscesos relacionados con traumatismos también están relacionados con cambios anatómicos hepáticos que permiten la colonización bacteriana, como la coledocoenterostomía, la cirugía biliar o el drenaje biliar (14).

Por otra parte, las complicaciones postoperatorias también pueden provocar un absceso hepático bacteriano, debido a estenosis de la arteria hepática que causa isquemia biliar y

necrosis, con tasas de mortalidad de hasta el 80%. Las estenosis de las coledocoenterostomías también pueden causar abscesos hepáticos, pero el pronóstico es mejor si se identifican precozmente y se tratan con prontitud. Los abscesos criptogénicos son raros, pero la colonización del tracto gastrointestinal por *Klebsiella* es un factor predisponente. La sobreinfección puede ocurrir cuando la infección bacteriana tiene lugar sobre una lesión hepática existente, ocurriendo en menos del 2% de los pacientes. (14).

Diagnóstico

El diagnóstico por imagen y el cultivo microbiológico se utilizan para diagnosticar de manera definitiva el absceso hepático piógeno, ya que la presentación clínica y los parámetros analíticos en plasma son imprecisos (14).

Presentación clínica

La presentación clínica del absceso hepático bacteriano suele incluir síntomas inespecíficos de infección intestinal, siendo los más frecuentes: sensación de alza térmica no cuantificada (90%), dolor abdominal en hipocondrio derecho (50%-75%) y náusea (69%). Los vómitos, la pérdida de peso, la anorexia, la cefalea, la mialgia y la diarrea son más raros (10%). En la exploración física se puede detectar fiebre, taquicardia, hipotensión e ictericia. La exploración abdominal revela hepatomegalia o una masa en hemiabdomen superior. Se ha observado que los abscesos hepáticos por *Klebsiella* pueden provocar émbolos sépticos en los ojos o las meninges, en cuyo caso, el cribado inicial puede revelar síntomas en el sistema nervioso central, como alteraciones visuales o cambios en el estado mental (3).

Laboratorio

La alteración en los valores de los parámetros de laboratorio inespecíficos puede sugerir afectación hepática, hallazgo que podría orientar la sospecha de absceso hepático piógeno. Se aconseja realizar hemograma completo, fórmula leucocitaria, perfil metabólico, proteína C reactiva, velocidad de sedimentación globular y hemocultivos, como primera instancia. Las anomalías de laboratorio más frecuentes son la hipoalbuminemia (70%) acompañado de leucocitosis (68%). Las transaminasas y la fosfatasa alcalina aumentan de forma inespecífica en el 60% de los casos. La proteína C reactiva aumenta en la gran mayoría de los casos (33).

Los resultados de otras pruebas pueden ser anormales dependiendo de la etiología del absceso hepático piógeno. En este sentido, las enfermedades del tracto biliar causan absceso hepático bacteriano que eleva los niveles de fosfatasa alcalina entre el 67% - 90%, y la bilirrubina total en el 53% de los casos. Los hemocultivos son positivos en el 50% de los pacientes, sobre todo cuando el absceso es hematógeno. Los cultivos del aspirado del absceso ayudan a diagnosticar y tratar, pero se debe tener en cuenta la posible contaminación del catéter con la flora de la piel. Un aspecto importante a tener en cuenta es que, los cultivos pueden resultar negativos en un 30% de los casos cuando los antibióticos son administrados antes de ser tomada la muestra (3).

Imagenología

Los abscesos hepáticos piógenos son diagnosticados de manera definitiva por técnicas de imagen. En este sentido, los hallazgos más usuales de estos abscesos en los estudios de imagen son las lesiones únicas que se ubican preferentemente en el lóbulo derecho, con un tamaño inferior a los 10 mm de diámetro con septaciones. Los abscesos por *Klebsiella* pueden contener gas en la imagen. La generación de gas en los abscesos por esta bacteria

es mayor en los diabéticos (32,9% frente a 13,5%), quizá debido a que la fermentación de la glucosa crea más dióxido de carbono en la hiperglucemia (33).

Radiografía

Antes de la ecografía (US), de la tomografía computarizada (TC) y de la resonancia magnética (RM), las radiografías simples eran la principal herramienta diagnóstica. En entornos con recursos limitados, siguen siendo valiosas. Las radiografías abdominales rara vez indican un nivel de aire-líquido o gas venoso portal, mientras que el 7% de los abscesos hepáticos muestran aire libre extraluminal. Alrededor del 25% de los individuos presentaban agrandamiento del hemidiafragma derecho o derrame pleural en la radiografía de tórax como principal complicación a largo plazo de esta patología (40,41).

Ecografía abdominal

La historia clínica y el examen físico son insuficientes para diagnosticar esta enfermedad. Más del 90% de los abscesos se diagnostican mediante US y TC, siendo esta última más sensible que la US. La ecografía tiene una sensibilidad del 94%, pero no puede detectar abscesos diminutos; muestra los abscesos hepáticos bacterianos como lesiones hiperecoicas o hipoecoicas con restos interiores o septaciones, encapsulados y contornos muy bien definidos. Su principal ventaja se caracteriza por ser un método de imagen no invasivo, fácil acceso y menor costo (42).

Tomografía computarizada

La TC distingue mejor los abscesos de los tumores malignos y tiene una sensibilidad del 100% capaz de detectar abscesos de hasta 0,5 cm. El aspecto de la TC depende del estadio del absceso. Así, se presenta como una lesión heterogénea, hipodensa, con contornos irregulares mal definidos en la presupuración. En este estadio, los abscesos se asemejan

a tumores. Mientras que, el absceso supurativo es hipoeoico o anecoico con contornos esféricos bien definidos que contrastan para mostrar un signo anular (40).

Un absceso hepático bacteriano también puede ser diagnosticado mediante RM, hallándose una lesión hipointensa en T1 e hiperintensa en T2. La RM es menos frecuente que la ecografía o la TC porque requiere más tiempo y no es ideal para guiar el drenaje. Las exploraciones nucleares tienen peor sensibilidad para el absceso hepático que la TC, por lo que están restringidas. El galio tiene una sensibilidad del 50%-80%, el tecnecio del 80% y el indio del 90% (33).

Tratamiento

La piedra angular de la terapia son los antibióticos, el drenaje y, en caso necesario, el tratamiento de la causa subyacente. La normalización de la temperatura, el recuento de glóbulos blancos, el nivel de proteína C reactiva y la eliminación de las manifestaciones clínicas son signos de un tratamiento exitoso. Los antibióticos y el drenaje deberían restablecer los niveles de laboratorio y los indicadores inflamatorios en cuestión de días. El absceso por imagen se resuelve más tarde en comparación a la clínica. Se aconseja el seguimiento del paciente mediante técnicas de imagen luego de haber recibido un tratamiento correspondiente. La ecografía se utiliza para la mayoría de las imágenes de vigilancia debido a su sensibilidad y a que no requiere radiación(43).

Antibioticoterapia

Si se sospecha de un absceso hepático bacteriano, deben iniciarse antibióticos empíricos inmediatamente después de los hemocultivos. Los antibióticos deben dirigirse a los bacilos gramnegativos, los cocos grampositivos y los anaerobios. La amoxicilina-ácido clavulánico, las cefalosporinas de tercera generación (cefotaxima - cerftriaxona) con clindamicina y metronidazol o como segunda opción piperacilina/tazobactam para

asegurarse de cubrir en su totalidad los microorganismos. Las fluoroquinolonas pueden emplearse cuando exista el antecedente personal de alergia a la penicilina en el paciente, o bien, cuando se compruebe resistencia a los antibióticos de primera línea. Los anaerobios son difíciles de cultivar, por lo que todos los tratamientos deben incluirlo antibióticos que los cubran como el metronidazol (33).

La mayoría de las investigaciones y series de casos abogan por 2-6 semanas de antibioticoterapia, siendo recomendada la vía intravenosa durante 2 semanas, para posteriormente completar el esquema con antibióticos orales por 4 a 6 semanas. Los antibióticos solos pueden curar abscesos pequeños (<3 cm de diámetro), teniendo una tasa de eficacia del 100%. La malignidad, el shock séptico, la edad avanzada, las alteraciones metabólicas (anemia, azotemia, hiperbilirrubinemia) y las puntuaciones APACHE superiores a 15, aumentan el riesgo de fracaso del tratamiento antibiótico. Los pacientes con estos factores de riesgo necesitan regímenes antibióticos más prolongados. Para prevenir las infecciones extrahepáticas por *Klebsiella*, se recomienda administrar antibióticos y controlar la glucemia en todas las infecciones (33).

<p>Esquema 1º línea endovenosa por 2 a 6 semanas</p> <p>Cefalosporina 3ºG + Metronidazol Ceftriaxona 1-2 g/día + Metronidazol 500 mg c/8 h</p> <p>Betalactámico + inhibidor Blactamasas Piperacilina/tazobactam 3.375 ó 4.5 g c/6 h</p> <p>Fluoroquinolona + Metronidazol Ciprofloxacino 400 mg c/12 h + Metronidazol 500 mg c/8 h Levofloxacino 500-750 mg/día + Metronidazol 500 mg c/8 h</p>
<p>Esquema 2º línea</p> <p>Monoterapia con Fluoroquinolonas Moxifloxacino 400 mg/día</p> <p>Monoterapia con Carbapenémicos Imipenem 500 mg c/6 h Meropenem 1 g c/8 h Ertapenem 1 g/día</p>
<p>Esquema oral por 4 a 6 semanas más</p> <p>Amoxicilina/ac. Clavulánico 875/125 mg c/12 h Moxifloxacino 400 mg/día</p>

Tabla 3. Esquemas de tratamiento antibiótico en AHP

Elaborado por: Samantha Mishel Niveló Vásquez (2023)

Fuente: Clinical characteristics and treatment outcomes in a cohort of patients with pyogenic and amoebic liver abscess. 2019

Aspiración y drenaje percutáneo

El uso de antibióticos debe comenzar antes de cualquier procedimiento quirúrgico continuando durante y después del mismo. Los pacientes que permanecen febriles 48-72 horas después del inicio de los antibióticos, que desarrollan un absceso mayor de 6 cm o que muestran síntomas de rotura inminente del mismo, pueden ser considerados para su abordaje con drenaje percutáneo. Las lesiones presentes en el lóbulo derecho, las profundas adheridas a la pared abdominal y los abscesos situados en el lóbulo posterior derecho son candidatos para drenaje percutáneo (44). La punción con aguja guiada por imagen y el drenaje con catéter son la terapia de primera línea para los abscesos de más de 5 cm. Cuando el absceso tiene una pared bien definida, es más fácil evacuar completamente el material purulento de su interior, lo que hace que sea casi difícil hacerlo es cuando la pared es delgada. De este modo, se obtiene una muestra de cultivo y se evacua la acumulación purulenta (40).

El catéter de drenaje debe lavarse tres veces al día con suero fisiológico y retirarse cuando su flujo sea inferior a 10 ml/día. Si el absceso piógeno es biliar, debe realizarse una imagen biliar específica y una colangiopancreatografía retrógrada endoscópica (CPRE) o una colangiografía transhepática percutánea. Si el cultivo del absceso es *Klebsiella* o polimicrobiano, los pacientes deben someterse a una colonoscopia. Los abscesos polimicrobianos son señal de trastornos colónicos, como tumores, diverticulitis, apendicitis o enfermedad inflamatoria intestinal, y la *Klebsiella* está relacionada con el cáncer de colon (40).

La antibioticoterapia y el drenaje percutáneo no evidencian éxito en dos circunstancias únicas: cuando el absceso hepático bacteriano es consecuencia de un cáncer o cuando está relacionado con enfermedades granulomatosas, el tratamiento indicado es la resección hepática tienen una eficacia limitada

Cirugía

Hasta la década de 1980, la cirugía era la terapia recomendada para el abordaje del AHP. Sin embargo, en la actualidad el tratamiento quirúrgico solamente es necesario cuando fracasa el drenaje percutáneo, si el paciente presenta sepsis continua a pesar de la medicación o cuando el absceso se ubica en zonas de difícil acceso como la cúpula hepática. Los abscesos multiloculados o el material purulento espeso que no puede aspirarse requieren cirugía. Se ha evidencia que el drenaje quirúrgico de abscesos multiloculados grandes (>5 cm) aumentó el éxito del tratamiento, redujo los tratamientos repetidos y acortó la estancia hospitalaria (45).

Drenaje laparoscópico

La laparoscopia quirúrgica o la laparotomía exploratoria últimamente ha demostrado ser una opción viable en pacientes sin éxito al drenaje o tratamiento médico, también pueden ser consideradas según las particularidades de cada caso. Los pacientes con abscesos profundos se someten a drenaje intraoperatorio guiado por Doppler o a resecciones hepáticas restringidas. Finalmente, se debe tener en cuenta que el tratamiento quirúrgico tiene peores resultados que el drenaje percutáneo, sin embargo, los abscesos grandes y extensos, entre otros casos específicos, pueden requerir cirugía .(38)

El absceso hepático debe ser localizado y drenado durante el tratamiento quirúrgico abierto o laparoscópico. Si hay tabiques, se deben romper y se deben tomar biopsias del

borde del absceso y de cualquier área macroscópicamente anormal. En raras ocasiones, varios abscesos hepáticos requieren el control de una resección hepática tradicional. (4)

Discusión

Durante las últimas décadas se han producido cambios significativos en la epidemiología, el diagnóstico, el tratamiento y la tasa de mortalidad de los individuos con absceso hepático piógeno. En este artículo se presentan datos relacionados con el manejo diagnóstico y terapéutico de esta enfermedad.

La ecografía abdominal (US) se utiliza a menudo como modalidad radiográfica primaria en los casos en que se sospecha de un absceso hepático piógeno. Esta elección se justifica por su sensibilidad favorable que oscila entre el 67% y el 97% según varios estudios (46) su accesibilidad generalizada, su perfil de seguridad, su asequibilidad y sus características no invasivas. No obstante, dentro del grupo estudio por Boaz et al. (40), se observó que 20 pacientes (21,1%) no obtuvieron un diagnóstico de absceso hepático piógeno durante la primera evaluación realizada mediante ecografía (US). Este hallazgo indica una sensibilidad estimada de sólo el 62,3%. La limitada sensibilidad observada de la ecografía abdominal en este estudio suscitó preocupación en los autores. Los abscesos que no se detectaron mediante ecografía tenían un tamaño medio de 4,5 cm (con un rango de 2-10), mientras que el resto de los individuos del estudio tenían abscesos con un tamaño medio de 5,3 cm (con un rango de 2,9-23). La tomografía computarizada (TC) tiene una precisión diagnóstica del 95% para determinar esta patología (41). Además, la TC fue la modalidad de imagen predominante utilizada en este estudio, incluyendo a todos los pacientes. Teniendo en cuenta la disponibilidad actual de la TC y su alta sensibilidad, los

resultados de esta investigación indican que en los casos en los que se sospecha de un absceso hepático bacteriano, es aconsejable utilizar la TC en una fase más temprana, en lugar de confiar únicamente en la ecografía para excluir el diagnóstico.

En cuanto a la terapia, la investigación se alinea con la tendencia predominante hacia una estrategia conservadora y mínimamente intrusiva en el manejo. El estudio de Boaz et al. (40) demuestra que el uso de un método basado en drenaje percutáneo como tratamiento primario arroja una tasa de éxito del 85,3%, lo que indica su seguridad y eficacia. A todos los pacientes de esta serie se les administraron antibióticos, y del total, catorce pacientes (14,7%) fueron tratados únicamente con antibióticos y tuvieron resultados satisfactorios. Los abscesos, ya fueran únicos o múltiples, se trataron eficazmente independientemente de su tamaño, que tuvo una mediana de 2,9 cm y osciló entre 1 y 9,2 cm. Del mismo modo, se consiguió un buen tratamiento de los abscesos causados por un solo organismo o por varios. Estudios anteriores han demostrado la eficacia del tratamiento antibiótico sistémico, en ausencia de drenaje, como opción terapéutica viable para los abscesos hepáticos piógenos de pequeño tamaño. En un estudio retrospectivo realizado por Hope et al. (47), se evaluaron un total de 107 casos de absceso hepático producido por infecciones bacterianas. Los resultados del estudio indicaron que los casos de un absceso hepático con un diámetro inferior a 3 cm tuvieron buenos resultados cuando se trataron solos con antibioterapia.

El drenaje percutáneo (DP) combinada con la administración simultánea de antibióticos ha demostrado su eficacia en el tratamiento y actualmente se considera la norma establecida en la práctica clínica. En el presente estudio, el uso del DP guiado por imagen o la aspiración se vio favorecido frente al drenaje quirúrgico en la mayoría de los casos, independientemente del tamaño del absceso o de la existencia de muchos

compartimentos. No obstante, otras investigaciones han arrojado resultados diversos. Según la investigación realizada por Hope et al. (47), se sugirió que el drenaje quirúrgico debería considerarse en los casos de abscesos multiloculados grandes. En su revisión comparativa, Tan et al. (48) examinaron una cohorte de 36 pacientes sometidos a drenaje percutáneo y 44 pacientes que recibieron tratamiento quirúrgico como intervención terapéutica inicial. Los resultados del estudio indicaron que la cirugía presentaba resultados superiores en cuanto a tasa de éxito, número de procedimientos secundarios y duración de la estancia hospitalaria, al tiempo que mostraba tasas de morbilidad y mortalidad comparables a las de la DP. Por otra parte, un estudio realizado por Rismiller et al. (49) informó de una tasa de éxito del 85% al utilizar el DP como técnica de tratamiento primario en 64 pacientes con AHP de diferentes tamaños. Del mismo modo, Liu et al. (50) demostraron la eficacia del DP en 109 pacientes con AHP, independientemente del tamaño o la presencia de loculación.

Conclusiones

- Las técnicas de imagen siguen teniendo mayor precisión diagnóstica en comparación con los parámetros de laboratorio. En este sentido, la tomografía computarizada tiene mayor sensibilidad y especificidad a la hora de diagnosticar un absceso hepático piógeno en comparación al ultrasonido, sin embargo, ambos métodos son empleados en función de la disponibilidad de los mismos.
- Desde la perspectiva terapéutica, la elección entre el tratamiento médico con antibióticos, el drenaje percutáneo y el abordaje quirúrgico depende de una serie de factores, incluida la etiología del absceso, su tamaño, su ubicación y el estado general del paciente. Aunque la antibioticoterapia sigue siendo el pilar del manejo de estos pacientes, las técnicas mínimamente invasivas de drenaje percutáneo han ganado terreno en los últimos años, particularmente en abscesos de menor tamaño y en pacientes con alto riesgo quirúrgico. Las recomendaciones empíricas para el tratamiento del absceso hepático piógeno suelen incluir una terapia antibiótica consistente en una cefalosporina de tercera generación en combinación con metronidazol o piperacilina/tazobactam. El tratamiento inadecuado de la infección puede ocasionar complicaciones como derrame pleural y en el peor de los casos dar lugar al desarrollo de sepsis, potenciando la mortalidad. En consecuencia, esto supone importantes obstáculos médicos a la hora de identificar rápidamente el absceso hepático piogénico y determinar el enfoque terapéutico más adecuado.
- Entre las estrategias quirúrgicas disponibles para el tratamiento del absceso hepático piógeno, el drenaje percutáneo es la técnica que sigue teniendo mayor eficacia, asociándose con bajas tasas de complicaciones o mortalidad, en caso de

no tener éxito con la misma se recomienda drenaje laparoscópico teniendo ventajas como un gran potencial para la exploración integral del hígado, ayudándonos a determinar de mejor manera la ubicación ideal del drenaje, además, si se puede realizar una exploración del árbol biliar.

Cronograma de actividades

ACTIVIDADES	Julio				Agosto				Septiembre				Octubre				Noviembre			
Presentación de tema y entrega de avances protocolo de revisión sistemática.	X	X	X	X																
Elaboración de protocolo de revisión sistemática.					X	X	X	X												
Aprobación del protocolo y aplicación de la metodología - recolección de la información.									X	X										
Discusión. Conclusiones. Resumen. Entrega Final.											X									
Revisión y Certificación de originalidad													X							
Inicio de trámite en Biblioteca													X	X						
Inicio trámite de fiscalización (secretaría de la carrera)															X	X	X			
Sustentación y defensa del trabajo de titulación																			X	X

Referencias bibliográficas

1. Devarbhavi H, Asrani SK, Arab JP, Nartey YA, Pose E, Kamath PS. Global burden of liver disease: 2023 update. *J Hepatol.* el 1 de agosto de 2023;79(2):516–37.
2. Kumanan T, Sujanitha V, Sreeharan N. Amoebic liver abscess: a neglected tropical disease. *Lancet Infect Dis.* el 1 de febrero de 2020;20(2):160–2.
3. Khim G, Em S, Mo S, Townell N. Liver abscess: diagnostic and management issues found in the low resource setting. *Br Med Bull.* el 11 de diciembre de 2019;132(1):45–52.
4. Das S, Shankar G, Mohapatra V. Safety and Efficacy of USG-Guided Catheter Drainage in Liver Abscesses. *Ann Afr Med [Internet].* 2022 [citado el 13 de julio de 2023];21(1):21–5. Disponible en: <https://www.ncbi.nlm.nih.gov/pmc/articles/PMC9020638/>
5. Ribeiro Da Costa R, Andres A, Huttner B. [Pyogenic liver abscesses]. *Rev Med Suisse.* 2020;16(708):1822–6.
6. Wang WJ, Tao Z, Wu HL. Etiology and clinical manifestations of bacterial liver abscess. *Medicine (Baltimore).* el 21 de septiembre de 2018;97(38):e12326.
7. Nepal P, Ojili V, Kumar S, Kaur N, Nagar A. Beyond pyogenic liver abscess: a comprehensive review of liver infections in emergency settings. *Emerg Radiol.* 2020;27(3):307–20.
8. Rodriguez-Villar S, Fife A, Baldwin C, Warne RR. Antibiotic-resistant hypervirulent *Klebsiella pneumoniae* causing community-acquired liver abscess: an emerging disease. *Oxf Med Case Rep.* el 31 de mayo de 2019;2019(5):omz032.
9. Husain U, Gupta V. Liver abscess caused by multidrug-resistant pathogen *Stenotrophomonas maltophilia*: A rare case report. *J Fam Med Prim Care.* enero de 2023;12(1):174–6.
10. Faridi SA, Harris SH, Alvi Y. Evaluation of predictors of mortality in patients of ruptured liver abscess: a prospective study. *Int Surg J.* el 26 de noviembre de 2021;8(12):3639–44.
11. Losie JA, Lam JC, Gregson DB, Parkins MD. Epidemiology and risk factors for pyogenic liver abscess in the Calgary Health Zone revisited: a population-based study. *BMC Infect Dis.* el 10 de septiembre de 2021;21(1):939.
12. Liu YM, Ren YQ, Song SL, Zheng CS. Pyogenic liver abscess in non-liver cancer patients and liver cancer patients treated with TACE: Etiological characteristics, treatment, and outcome analysis. *Kaohsiung J Med Sci.* 2023;39(1):87–94.
13. Kumar SK, Perween N, Omar BJ, Kothari A, Satsangi AT, Jha MK, et al.

Pyogenic liver abscess: Clinical features and microbiological profiles in tertiary care center. *J Fam Med Prim Care*. 2020;9(8):4337–42.

14. Roediger R, Lisker-Melman M. Pyogenic and Amebic Infections of the Liver. *Gastroenterol Clin North Am*. 2020;49(2):361–77.

15. Sharma S, Ahuja V. Liver Abscess: Complications and Treatment. *Clin Liver Dis*. el 16 de julio de 2021;18(3):122–6.

16. Lai SW. Pyogenic Liver Abscess, Empyema and Splenic Abscess. *Am J Med Sci*. 2019;358(3):244.

17. Sahu V, Pipal DK, Singh Y, Verma V, Singaria M, Pipal VR, et al. Epidemiology, Clinical Features, and Outcome of Liver Abscess: A Single-Center Experience. *Cureus*. 2022;14(10):e29812.

18. Pandak N, Mahdi AS, Al Majrafi A, Molay M, Deenadayalan SS, Khamis F, et al. Characteristics of Pyogenic Liver Abscess: Experience of a single centre in Oman. *Sultan Qaboos Univ Med J*. 2022;22(2):257–61.

19. Ochsner A, DeBakey M, Murray S. Pyogenic abscess of the liver. *Am J Surg*. 1938;40(1):292–319.

20. Kania BE, Koj J, Farokhian A, Mekheal N, Bellardini A. Pyogenic Liver Abscess Secondary to Appendicitis. *Cureus*. 2021;13(11):e19188.

21. Sharma S, Ahuja V. Liver Abscess: Complications and Treatment. *Clin Liver Dis*. 2021;18(3):122–6.

22. Malekzadeh S, Widmer L, Salahshour F, Egger B, Ronot M, Thoeny HC. Typical imaging finding of hepatic infections: a pictorial essay. *Abdom Radiol*. 2021;46(2):544–61.

23. Zhang J, Du Z, Bi J, Wu Z, Lv Y, Zhang X, et al. Comparison of clinical characteristics and outcomes of pyogenic liver abscess patients < 65 years of age versus ≥ 65 years of age. *BMC Infect Dis* [Internet]. el 7 de marzo de 2019 [citado el 13 de julio de 2023];19:233. Disponible en: <https://www.ncbi.nlm.nih.gov/pmc/articles/PMC6407260/>

24. Lee CH, Jo HG, Cho EY, Song JS, Jung GM, Cho YK, et al. Maximal diameter of liver abscess independently predicts prolonged hospitalization and poor prognosis in patients with pyogenic liver abscess. *BMC Infect Dis*. el 11 de febrero de 2021;21(1):171.

25. Shinmoto K, Ohbe H, Nakajima M, Miyamoto Y, Sasabuchi Y, Yasunaga H, et al. Outcomes after early versus delayed antibiotic treatment of liver abscess in Japan: A nationwide retrospective cohort study. *J Infect Chemother Off J Jpn Soc Chemother*. enero de 2023;29(1):1–6.

26. Moher D, Liberati A, Tetzlaff J, Altman DG, PRISMA Group. Preferred reporting

items for systematic reviews and meta-analyses: the PRISMA statement. *PLoS Med.* 2019;6(7):e1000097.

27. Argüello Ramírez V, Boscó Gárate I, Gutiérrez Ruiz F, Martínez Rentería DA. Absceso hepático piógeno secundario a apendicitis del muñón. *Acta Médica Grupo Ángeles* [Internet]. 2023 [citado el 12 de julio de 2023];21(1):76–9. Disponible en: <https://www.medigraphic.com/cgi-bin/new/resumen.cgi?IDARTICULO=109028>

28. Pandak N, Mahdi AS, al Majrafi A, Molay M, Deenadayalan SS, Khamis F, et al. Characteristics of Pyogenic Liver Abscess. *Sultan Qaboos Univ Med J* [Internet]. mayo de 2022 [citado el 13 de julio de 2023];22(2):257–61. Disponible en: <https://www.ncbi.nlm.nih.gov/pmc/articles/PMC9155044/>

29. Mukthinuthalapati VVPK, Attar BM, Parra-Rodriguez L, Cabrera NL, Araujo T, Gandhi S. Risk Factors, Management, and Outcomes of Pyogenic Liver Abscess in a US Safety Net Hospital. *Dig Dis Sci.* 2020;65(5):1529–38.

30. Cui J, Liu Y, Li J. The New Changes of Epidemiology, Etiology, and Clinical Characteristics of Pyogenic Liver Abscesses: A Retrospective Study in a Hospital in Northern China. *Infect Drug Resist.* 2023;16:4013–23.

31. Ko MC, Lin WH, Martini S, Chang YH, Chiu CT, Li CY. A cohort study of age and sex specific risk of pyogenic liver abscess incidence in patients with type 2 diabetes mellitus. *Medicine (Baltimore)* [Internet]. el 26 de abril de 2019 [citado el 9 de agosto de 2023];98(17):e15366. Disponible en: <https://www.ncbi.nlm.nih.gov/pmc/articles/PMC6831277/>

32. Xie T, Qi Y, Li Y, Zhang F, Li W, Zhong D, et al. Ultrasmall Ga-ICG nanoparticles based gallium ion/photodynamic synergistic therapy to eradicate biofilms and against drug-resistant bacterial liver abscess. *Bioact Mater* [Internet]. noviembre de 2021 [citado el 12 de julio de 2023];6(11):3812–23. Disponible en: <https://linkinghub.elsevier.com/retrieve/pii/S2452199X21001432>

33. Neill L, Edwards F, Collin SM, Harrington D, Wakerley D, Rao GG, et al. Clinical characteristics and treatment outcomes in a cohort of patients with pyogenic and amoebic liver abscess. *BMC Infect Dis* [Internet]. el 3 de junio de 2019 [citado el 13 de julio de 2023];19:490. Disponible en: <https://www.ncbi.nlm.nih.gov/pmc/articles/PMC6547479/>

34. Pérez-Escobar J, Ramirez-Quesada W, Calle-Rodas DA, Chi-Cervera LA, Navarro-Alvarez N, Aquino-Matus J, et al. Increased incidence of and microbiologic changes in pyogenic liver abscesses in the Mexican population. *World J Hepatol.* el 27 de octubre de 2020;12(10):816–28.

35. Jolobe OMP. Gastrointestinal Origins of Pyogenic Liver Abscess. *Am J Med.* 2020;133(5):e210.

36. Chuang C, Chou SH, Wang FD, Huang YH, Tsai TH, Lin YT. Fluoroquinolones

as an alternative treatment for *Klebsiella pneumoniae* liver abscess and impact on hospital length of stay. *Int J Antimicrob Agents* [Internet]. el 1 de octubre de 2020 [citado el 13 de julio de 2023];56(4):106120. Disponible en: <https://www.sciencedirect.com/science/article/pii/S0924857920303034>

37. Kulhari M, Mandia R. Prospective randomized comparative study of pigtail catheter drainage versus percutaneous needle aspiration in treatment of liver abscess. *ANZ J Surg.* marzo de 2019;89(3):E81–6.

38. Zhang J, Du Z, Bi J, Wu Z, Lv Y, Zhang X, et al. The impact of previous abdominal surgery on clinical characteristics and prognosis of pyogenic liver abscess: A 10-year retrospective study of 392 patients. *Medicine (Baltimore).* septiembre de 2018;97(39):e12290.

39. Elmusa E, Raza MW, Orlando M, Boyd S, Kulchinsky R. Acute Liver Failure Secondary to Pyogenic Hepatic Abscess. *Cureus.* 2023;15(1):e34258.

40. Boaz E, Ben-Chetrit E, Bokhobza Y, Yellinek S, Ben-Haim M, Reissman P, et al. Pyogenic Liver Abscess: Contemporary Trends in a Tertiary Institute. *Int J Clin Pract.* 2022;2022:4752880.

41. Paramythiotis D, Karakatsanis A, Karlafti E, Bareka S, Psoma E, Hatzidakis AA, et al. Pyogenic Liver Abscess Complicating Acute Cholecystitis: Different Management Options. *Med Kaunas Lith.* 2022;58(6):782.

42. Brenes-Rojas Y, Calvo-Lon J, Carvajal-Valdy G. Ultrasonido en el punto de atención: reporte de un caso de absceso hepático. *Acta Médica Costarric* [Internet]. 2021 [citado el 12 de julio de 2023];63(3):178–82. Disponible en: <https://www.redalyc.org/journal/434/43470664004/>

43. Justo I, Vega V, Marcacuzco A, Caso Ó, García-Conde M, Manrique A, et al. Risk factors indicating the need for surgical therapy in patients with pyogenic liver abscesses. *Langenbecks Arch Surg* [Internet]. 2023 [citado el 13 de julio de 2023];408(1). Disponible en: <https://www.ncbi.nlm.nih.gov/pmc/articles/PMC9942623/>

44. Liu Y, Li Z, Liu A, Xu J, Li Y, Liu J, et al. Early percutaneous catheter drainage in protecting against prolonged fever among patients with pyogenic liver abscess: a retrospective cohort study. *Ann Med.* 2022;54(1):2269–77.

45. Ndong A, Tendeng JN, Diallo AC, Dieye A, Diao ML, Diallo S, et al. Efficacy of laparoscopic surgery in the treatment of hepatic abscess: A systematic review and meta-analysis. *Ann Med Surg.* 2022;75:103308.

46. Chia DWJ, Kuan WS, Ho WH, Sim TB, Chua MT. Early predictors for the diagnosis of liver abscess in the emergency department. *Intern Emerg Med.* 2019;14(5):783–91.

47. Hope WW, Vrochides DV, Newcomb WL, Mayo-Smith WW, Iannitti DA.

Optimal Treatment of Hepatic Abscess. *Am Surg.* febrero de 2018;74(2):178–82.

48. Tan YM, Chung AYW, Chow PKH, Cheow PC, Wong WK, Ooi LL, et al. An Appraisal of Surgical and Percutaneous Drainage for Pyogenic Liver Abscesses Larger Than 5 cm. *Ann Surg.* 2021;241(3):485–90.

49. Rismiller K, Haaga J, Siegel C, Ammori JB. Pyogenic liver abscesses: a contemporary analysis of management strategies at a tertiary institution. *HPB.* 2018;19(10):889–93.

50. Liu CH, Gervais DA, Hahn PF, Arellano RS, Uppot RN, Mueller PR. Percutaneous Hepatic Abscess Drainage: Do Multiple Abscesses or Multiloculated Abscesses Preclude Drainage or Affect Outcome? *J Vasc Interv Radiol.* 2019;20(8):1059–65.



Samantha Mishel Niveló Vásquez portador(a) de la cédula de ciudadanía N° **0350105474**. En calidad de autor/a y titular de los derechos patrimoniales del trabajo de titulación **“Actualización del diagnóstico y tratamiento clínico – quirúrgico de los abscesos hepáticos producidos por infecciones bacterianas.”** de conformidad a lo establecido en el artículo 114 Código Orgánico de la Economía Social de los Conocimientos, Creatividad e Innovación, reconozco a favor de la Universidad Católica de Cuenca una licencia gratuita, intransferible y no exclusiva para el uso no comercial de la obra, con fines estrictamente académicos y no comerciales. Autorizo además a la Universidad Católica de Cuenca, para que realice la publicación de éste trabajo de titulación en el Repositorio Institucional de conformidad a lo dispuesto en el artículo 144 de la Ley Orgánica de Educación Superior.

Azogues, **7 de noviembre de 2023**

F: 

Samantha Mishel Niveló Vásquez

C.I. 0350105474