



UNIVERSIDAD
CATÓLICA
DE CUENCA

UNIVERSIDAD CATÓLICA DE CUENCA

Comunidad Educativa al Servicio del Pueblo

UNIDAD ACADÉMICA SALUD Y BIENESTAR

CARRERA DE MEDICINA

**“MANEJO CLINICO-QUIRURGICO Y COMPLICACIONES
DEL TRAUMA ESPLENICO. REVISION BIBLIOGRAFICA”**

**TRABAJO DE TITULACIÓN PREVIO A LA OBTENCIÓN DEL
TÍTULO DE MÉDICO**


AUTOR: HOLGER XAVIER ROJAS ESPINOZA

DIRECTOR: DR. HERNAN PATRICIO MARTINEZ CALDERON

CUENCA - ECUADOR

2021

DIOS, PATRIA, CULTURA Y DESARROLLO



UNIVERSIDAD CATÓLICA DE CUENCA

Comunidad Educativa al Servicio del Pueblo

UNIDAD ACADÉMICA SALUD Y BIENESTAR

CARRERA DE MEDICINA

**“MANEJO CLINICO-QUIRURGICO Y COMPLICACIONES
DEL TRAUMA ESPLÉNICO. REVISION BIBLIOGRAFICA”**

**TRABAJO DE TITULACIÓN PREVIO A LA OBTENCIÓN DEL
TÍTULO DE MÉDICO**

AUTOR: HOLGER XAVIER ROJAS ESPINOZA

DIRECTOR: DR. HERNAN PATRICIO MARTINEZ CALDERON

CUENCA - ECUADOR


2021

DIOS, PATRIA, CULTURA Y DESARROLLO

Declaratoria de Autoría y Responsabilidad

HOLGER XAVIER ROJAS ESPINOZA portador(a) de la cédula de ciudadanía N° **0103829974**. Declaro ser el autor de la obra: **“MANEJO CLINICO-QUIRURGICO Y COMPLICACIONES DEL TRAUMA ESPLENICO. REVISION BIBLIOGRAFICA”** sobre la cual me hago responsable sobre las opiniones, versiones e ideas expresadas. Declaro que la misma ha sido elaborada respetando los derechos de propiedad intelectual de terceros y eximo a la Universidad Católica de Cuenca sobre cualquier reclamación que pudiera existir al respecto. Declaro finalmente que mi obra ha sido realizada cumpliendo con todos los requisitos legales, éticos y bioéticos de investigación, que la misma no incumple con la normativa nacional e internacional en el área específica de investigación, sobre la que también me responsabilizo y eximo a la Universidad Católica de Cuenca de toda reclamación al respecto.

Cuenca, **18 de noviembre de 2021**



F:

HOLGER XAVIER ROJAS ESPINOZA

C.I. 0103829974

DEDICATORIA

Quiero dedicar el presente trabajo de titulación en primer lugar a todo mi familia que es pilar fundamental, gracias a su apoyo, comprensión y compromiso conmigo, sus palabras de aliento y ánimos en los momentos más difíciles en la carrera además de inculcarme valores que me sirven en todos los pasajes de mi vida ya sea profesional o cotidiana, segundo a mis amigos con los que pasamos por varias situaciones positivas y negativas pero nunca nos separamos y recibimos el apoyo mutuo y por ultimo dedico este trabajo a una persona muy especial que fue mi abuelo quien desde que inicie este camino me guio y apoyo para nunca abandonar mi sueño aunque no se encuentre con nosotros esta dedicatoria va para él y esperando que se sienta orgulloso de mi.

AGRADECIMIENTO

Primero quiero agradecer a Dios, quien es testigo del esfuerzo, dedicación y mas que todo mi vocación a esta carrea, a mis padres y familiares quienes siempre estuvieron ahí para mi nunca me desampararon supieron comprenderme y alentarme en todo momento, agradezco a mi Universidad Católica de cuenca, mi alma mater que nos brindó años de excelencia académica una formación integra en valores que todo egresado debe comprender y ejecutar, y por ultimo a todas aquellas personas que estuvieron para mi ya sean mis docentes por trasmitirme toda sus conocimientos a mis amigos por nunca rendirnos y salir adelante, por todo ya lo antes expresado les estoy inmensamente agradecido.

RESUMEN

Introducción: El bazo es un órgano que cumple un papel de suma importancia en el organismo. Sin embargo, al verse afectado en una lesión puede generar múltiples problemas en el individuo llevándolo incluso a la pérdida de la vida, las características en las que el bazo se lesiona son muy importantes, se encuentra íntimamente relacionado con los accidentes de tránsito por esta razón es que se produce un trauma de abdomen en el cual se ve afectada la funcionalidad de este órgano y por el mismo motivo conlleva una gran tasa de morbilidad y mortalidad, por medio de este trabajo se puede ver una perspectiva de cómo es el manejo de este ya sea clínico o quirúrgico además de las complicaciones que tienen el trauma esplénico, en fin de ayudar a estudiantes de postgrado y personas del área de la salud a conocer la terapéutica del mismo.

Objetivo: Describir la información a estudiantes de pregrado sobre el manejo del traumatismo esplénico para ser utilizado en la atención secundaria y contribuir a mejorar los conocimientos de morbilidad y mortalidad en el Ecuador.

Materiales y métodos: Este estudio tiene un enfoque de cualitativo, en el cual se va a realizar una revisión bibliográfica. Este proceso se realizará mediante el uso de plataformas digitales tales como: Scielo, MEDLINE, CINALH y ProQuest, en donde se buscará mediante palabras clave como “Esplenectomía”, “diagnóstico”, “cirugía”, “lesiones esplénicas”, “sistema inmunológico”

ABSTRACT

Introduction: The spleen is an organ that plays an extremely important role in the body. However, when it is affected in an injury it can generate multiple problems in the individual even leading to the loss of life, the characteristics in which the spleen is injured are very important, it is closely related to traffic accidents, for this reason, is that an abdominal trauma occurs in which the functionality of this organ is affected and for the same reason carries a high rate of morbidity and mortality, Through this work we can see a perspective of how it is managed either clinically or surgically in addition to the complications that have the splenic trauma, to help graduate students and people in the health area to know the therapeutics of the same. **Objective:** To describe the information to undergraduate students on the management of splenic trauma to be used in secondary care and contribute to improving the knowledge of morbidity and mortality in Ecuador. **Materials and methods:** This study has a qualitative approach, in which a bibliographic review will be conducted. This process will be done through the use of digital platforms such as Scielo, MEDLINE, CINALH, and ProQuest, where it will be searched by keywords such as "splenectomy", "diagnosis", "surgery", "splenic lesions", "immune system".

Keywords: spleen, abdominal trauma, fast exam, splenectomy

INDICE

1. CAPÍTULO I.....	10
1.1. INTRODUCCIÓN.....	10
1.2. PLANTEAMIENTO DEL PROBLEMA	10
1.3. JUSTIFICACIÓN	11
2. OBJETIVOS.....	13
2.1. OBJETIVO GENERAL.....	13
2.2. OBJETIVOS ESPECÍFICOS	13
3. CAPITULO	14
3.1. ANATOMÍA.....	14
3.2. EPIDEMIOLOGÍA	15
3.3. CLASIFICACIÓN	15
3.4. DIAGNÓSTICO	17
3.4.1 Los signos y síntomas.....	18
3.4.2 Examen físico	18
3.5. TRATAMIENTO.....	19
3.5.1 Tratamiento expectante.....	20
3.5.2 Procesos quirúrgicos.....	20
3.5.3 Esplenectomía.....	20
3.5.4 Esplenectomía consideraciones	22
3.6. COMPLICACIONES	22
4. METODOLOGÍA	24
4.1. TIPO DE INVESTIGACIÓN	24
4.2. ESTRATEGIA DE BÚSQUEDA.....	24
4.3. CRITERIOS DE INCLUSIÓN Y DE EXCLUSIÓN	24
4.4. PROCEDIMIENTO.....	24
5. RESULTADOS	26
6. DISCUSIÓN.....	36
7. CONCLUSIONES	39
8. REFERENCIAS BIBLIOGRÁFICAS.....	40

1. CAPÍTULO I

1.1. INTRODUCCIÓN

La presente revisión bibliográfica busca describir la información a estudiantes de pregrado sobre el manejo del traumatismo esplénico para ser utilizado en la atención secundaria y contribuir a mejorar los conocimientos de morbilidad y mortalidad en el Ecuador con el fin de mejorar la interpretación en casos de traumas esplénicos (1).

Vale la pena mencionar que este órgano es uno de los que con mayor frecuencia en casos de traumatismo cerrados. De manera frecuente, este órgano ha sido tratado mediante la esplenectomía debido al gran porcentaje de mortalidad que generaba. Sin embargo, en la actualidad se recomienda realizar otro tipo de tratamientos debido a las propiedades inmunológicas que puede aportar este órgano (2).

Dentro de las principales actividades que se genera a través del bazo, es la destrucción de eritrocitos viejos y reciclamiento del hierro para la producción de eritrocitos nuevos. Es preciso mencionar, que para determinar los procedimientos se debe de realizar un adecuado diagnóstico por lo que se debe de respaldar con imagenología y la valoración del médico (3).

1.2. PLANTEAMIENTO DEL PROBLEMA

Cada año mueren alrededor 199.800 personas por traumatismos: una persona cada 3 minutos. Los traumatismos son la causa más común de muerte en personas menores de 45 años y se encuentran entre las tres principales causas de muerte en todos los grupos de edad. La prevalencia de las lesiones intraabdominales entre los pacientes que acuden a los servicios de urgencias se sitúa en torno al 15% (5). El bazo y el hígado son los dos órganos abdominales que se lesionan con mayor frecuencia, y han experimentado una evolución similar en su manejo durante las últimas décadas, aunque con diferentes consecuencias y procedimientos de riesgo (4)

Hasta finales de la década de 1970, los pacientes adultos con lesiones contusas de bazo e hígado eran sometidos a tratamiento quirúrgico. Sin embargo, el tratamiento no quirúrgico (NOM), basado en los informes exitosos de la población traumática pediátrica, se ha convertido en el tratamiento dominante para los pacientes adultos hemodinámica mente estables con lesiones del bazo, intentándose en más del 70%, con tasas de éxito de más del

90%, dependiendo de la población analizada y del acceso a los servicios radiológicos intervencionistas (5,6)

Vale la pena mencionar, que la clasificación del trauma esplénico, es realizado por medio de dos propuestas, la primera generada por la “*American Association for the Surgery of Trauma*”, la cual propone 5 subclasificaciones para determinar el impacto a partir del compromiso anatómico y vascular y la segunda clasificación propuesta por el “*World Society of Emergency Surgery*”, la cual describe la lesión según la gravedad (7).

Entre las complicaciones más frecuentes de la esplenectomía se encuentran las complicaciones postoperatorias tempranas (se producen en el 2-7% de los casos. La más frecuente es la fistula pancreática, seguida de la hemorragia de sitio quirúrgico) (8), las complicaciones infecciosas derivan de las alteraciones de la función inmunitaria, más graves en pacientes jóvenes o con comorbilidades (cáncer, inmunosupresión, radiación, quimioterapia, diabetes, alcoholismo, etc.), en los niños de hasta 15 años, existe un riesgo en el 4%, y la infección se manifiesta con mayor frecuencia por una meningitis meningocócica o estreptocócica. En los adultos el riesgo es menor: 4/10.000 personas-año con un riesgo de infección a lo largo de la vida de 1-4 por 1000 (8).

De esta forma, la presente revisión pretende abordar la bibliografía más reciente y las pruebas que aporta sobre las indicaciones y el momento de tratamiento clínico y quirúrgico de las lesiones de bazo además de sus complicaciones.

1.3. JUSTIFICACIÓN

De acuerdo al Plan Nacional para el Desarrollo en el Ecuador (2017-2021), en el objetivo número 1 nos indica mejorar la calidad de vida de la población, mediante el acceso a servicios sociales tales como la salud y la educación (9), además de las prioridades de investigación 2013-2017 del Ministerio de Salud pública del Ecuador (MSP) en el área N° 9 (lesiones de transporte) (10), sustentan realizar este trabajo, a más de que los valores epidemiológicos del trauma esplénico, perfilan como un problema de salud pública que puede llegar a presentar morbi-mortalidad significativas si no es tratada con los recursos y tiempo adecuados.

De esta manera, el presente trabajo de investigación busca conocer a través de distintas investigaciones científicas el impacto en el manejo clínico-quirúrgico y complicaciones del

trauma esplénico, esta información es de gran relevancia ya que permite mejorar el conocimiento y la posibilidad de implementar nuevas técnicas por parte de profesionales en la salud.

A su vez, se podrá observar las causas más comunes en complicaciones del trauma esplénico y los mecanismos de intervención que se han utilizado para su tratamiento, pero también, nos da a conocer otros aspectos como es la condición de los pacientes, el impacto en el tratamiento, las nuevas técnicas que se aplican y los resultados.

Finalmente, esta investigación resulta un importante mecanismo para el profesional de la salud, ya que contiene información actualizada, lo cual permite tener una mejor apreciación sobre la realidad en otros países, así como la incidencia y los mecanismos de intervención.

Pregunta de investigación

¿Cuál es el manejo clínico-quirúrgico y complicaciones del trauma esplénico?

2. OBJETIVOS

2.1. OBJETIVO GENERAL

Describir el manejo clínico-quirúrgico y complicaciones del trauma esplénico

2.2. OBJETIVOS ESPECÍFICOS

1. Conocer los métodos de diagnóstico para el trauma esplénico.
2. Identificar el manejo clínico y tratamiento quirúrgico del trauma esplénico.
3. Analizar las complicaciones postoperatorias del trauma esplénico.

3. CAPITULO

FUNDAMENTO TEORICO

3.1. ANATOMÍA

El bazo es un órgano que se encuentra básicamente en el compartimento supra meso cólico de la gran cavidad abdominal, es un órgano que pertenece al sistema linfo hematopoyético que se encarga de producir anticuerpos, con la producción de linfocitos, tiene una función de formación de sangre durante la etapa de niñez pero ya después esta función desaparece, mientras que en la edad adulta se centra principalmente en la ruptura de los glóbulos rojos para concluir con el periodo de vida de los glóbulos (11,12).

Vale la pena mencionar que el bazo, a pesar de que es un órgano de que se encuentra dentro de la gran cavidad abdominal, no es un órgano que pertenece al sistema digestivo, está situado en el hipocondrio izquierdo, inmediatamente debajo del diafragma, encima del riñón izquierdo y del colon descendente y detrás del fondo gástrico. Tiene una forma ovoide, siendo su tamaño variable según la edad y la situación sanitaria del sujeto, siendo mayor durante el curso de las enfermedades infecciosas y atrofiando se con la edad (13,14,15).

El bazo normal pesa del orden de 150 gramos, tiene unos 11 centímetros de longitud cráneo caudal y no es fácilmente palpable. El bazo está rodeado de una capa fibrosa que se prolonga hacia el interior dividiendo el órgano en varios compartimientos, las arterias que entran en cada uno de estos compartimientos están rodeados por unas densas masas de linfocitos en desarrollo, llamados folículos linfáticos esplénico (2,16).

Debido a su color blanco estas masas reciben también el nombre de pulpa blanca, en la parte más externa de estos compartimientos se observa una red de fibras reticulares sumergidas en sangre, procedentes de las numerosas arteriolas formando, la pulpa roja (17,18).

De esta manera se puede ver que el bazo constituye un depósito de sangre para el cuerpo el cual recibe un porcentaje mayor al 5% de lo que es el gasto cardiaco esto equivalente a 300ml/min por lo que en caso de trauma este reduce su volumen considerablemente (19,20).

El bazo es vulnerable durante un traumatismo en el tórax inferior izquierdo o superior izquierdo del abdomen.

3.2. EPIDEMIOLOGÍA

Al recibir un trauma en el bazo y no ser atendido de manera precoz, este puede ser una causa de mortalidad, se estima que la prevalencia de lesiones representa a nivel mundial el 13%, en donde órganos como el bazo de manera conjunta con el hígado se ven afectadas de forma significantes. De esta manera y de forma principal, al existir un accidente automovilístico, caída o golpe dentro de esta zona afecta en el 10% de las muertes por traumatismos, esto se debe principalmente a un retraso en el diagnóstico, en el Ecuador según los últimos datos reportados por el INEC en el 2016 en cuanto a estadísticas de mortalidad por trauma se reportó 6290 muertes asociadas a traumatismos graves ya sea por accidentes de transporte terrestre o causas externas de traumatismos accidentales. La principal causa de trauma grave con un porcentaje del 75% son los accidentes de tránsito con el dando como resultado en un estudio, que el sexo masculino presenta un porcentaje elevado en cuanto al sexo femenino en presentar estas lesiones. El sexo masculino presento una incidencia de 4662 muertes mientras que las mujeres presentaron 1628 muertes (1).

Tabla 1 Categorías del traumatismo

TRAUMATISMO ABDOMINAL CERRADO	Accidentes de tráfico Caídas de altura Accidentes deportivos
	Caídas desde baja altura
TRAUMATISMO ABDOMINAL ABIERTO	Armas de fuego Heridas por arma blanca
OTRAS CAUSAS	Ruptura espontánea del bazo

Fuente: HOLGER XAVIER ROJAS E.

3.3. CLASIFICACIÓN

Existen diversos tipos de clasificaciones al referirnos del trauma esplénico como es el caso de la propuesta por la “Sociedad Americana de Cirugía de Trauma” (21)

Tabla 2 Escala de lesión del bazo

I	HEMATOMA	Subescapular, no expansivo menor al 10% de superficie.
---	----------	--

	LACERACIÓN	Desgarro capsular, no sangrante, menor de 1cm de profundidad
II	HEMATOMA	Subcapsular, no expansivo, 10%-50% superficie intraparenquimatosa, no expansivo, menor a 2cm.
	LACERACIÓN	Desgarro capsular, hemorragia activa de 1-3cm de profundidad que no afecta vasos trabeculares.
III	HEMATOMA	Subescapular mayor 50% superficie o expansivo hematoma capsular roto con hemorragia activa, hematoma intraparenquimatoso mayor a 2cm o expansivo.
	LACERACIÓN	De más de 3 cm de profundidad en el parénquima o afecta a vasos trabeculares.
IV	HEMATOMA	Hematoma intraparenquimatoso roto con hemorragia activa.
	LACERACIÓN	Laceración que afecta a vasos segmentarios o hiliares, produciendo desvascularización mayor (más del 25% del bazo).
V	LACERACIÓN	Estallido esplénico.
	VASCULAR	Lesión vascular hilar que desvasculariza el bazo.

Fuente: Sociedad Americana de Cirugía de Trauma (1987)

Vale la pena mencionar que, en función a la escala mencionada con anterioridad, aquellos pacientes que se encuentren con lesiones que se ubiquen en el grado superior van a requerir con mayor frecuencia una intervención quirúrgica. No obstante, esta valoración carece de precisión por lo cual se recomienda hacer uso de una valoración por medio de una clasificación enfocada en los criterios diagnósticos (22,23,24).

Tabla 3 Clasificación del trauma esplénico de acuerdo a criterios tomográficos

Grado de lesión	Descripción
I	Hematoma subcapsular <1 cm de espesor; laceración <1 cm de profundidad parenquimatosa; hematoma parenquimatoso <1 cm de diámetro.
II	Hematoma subcapsular de 1 a 3 cm de espesor; laceración de 1 a 3 cm de profundidad del parénquima; hematoma parenquimatoso de 1 a 3 cm de diámetro.

III	Rotura capsular esplénica; hematoma subcapsular <3 cm de espesor; laceración <3 cm de profundidad parenquimatosa; hematoma parenquimatoso <3 cm de espesor.
IVA	Sangrado esplénico intraparenquimatoso o subcapsular activo; lesión vascular esplénica (pseudoaneurisma o fístula arteriovenosa); bazo destrozado.
IVB	Sangrado intraperitoneal activo.

Fuente:

Por otra parte, se tiene organizaciones como la “Sociedad Mundial de Cirugía de Emergencia” (WSES) quienes proponen una clasificación de las lesiones y las dividen en tres grados al trauma esplénico (leve, moderado y severo) (25).

3.4. DIAGNÓSTICO

El diagnóstico precoz, es importante porque la mayoría de las víctimas pueden sangrar y morir si la lesión permanece sin ser reconocida, en un traumatismo abdominal cerrado se debe evaluar si existe inestabilidad hemodinámica, con un aumento de la frecuencia del pulso y caída de la presión arterial, este es el signo más fiable de una lesión. Adicionalmente se debe de buscar hematomas en el abdomen o cualquier otro hallazgo, que permita tener una sospecha de lesión (26).

Entre las técnicas de imagen para el diagnóstico de trauma esplénico, se tiene el FAST la cual debe realizarse para determinar la presencia del líquido libre cuando está presente se presume que se trata de sangre o contenido gastrointestinal, la ausencia de líquido libre no descarta lesión esplénica, este procedimiento es considerado como el Gold estándar, se lo realiza cuando el paciente se encuentra hemo dinámicamente inestable y no puede ser trasladado a sala de imagenología, este método tiene la desventaja de que es operador dependiente. (3,27).

La alteración de la eco estructura y las áreas hipo ecogénicas, es decir oscuras pueden indicar laceración y hematomas respectivamente, vale la pena mencionar que la técnica puede tener limitaciones en los pacientes, tal es el caso en personas obesas este factor puede variar en

función de la experiencia y ángulo que se aplique por parte del operador que realiza la toma. Es decir que pueden existir lesiones intraabdominales que se pasen por alto (28,29).

En este sentido, la tomografía computarizada es considerada como la técnica que mayor beneficio brinda al diagnóstico siendo el método más seguro sensible y específico, la cual permite establecer la graduación de la lesión esplénica, así como descartar lesiones en otros órganos, retroperitoneo y pared abdominal (30,31).

3.4.1 Los signos y síntomas

Los signos y síntomas que puede presentar en algunos pacientes debido a la semiología esplénica son:

- **Palidez/fatiga.** - algunos pacientes pueden presentar palidez y fatiga que son parte del síndrome anémico, (32)
- **Dolor.** – En la mayoría de los casos el dolor es de forma generalizada, pero en trauma esplénico el dolor se localiza en flanco izquierdo y es de gran intensidad que se va a irradiar hacia el hombro izquierdo. (16)
- **Confusión.** – Algunos pacientes pueden presentar confusión, aturdimiento o mareos esto debido a la pérdida de sangre (16)
- **Taquicardia.** – Paciente debido a la pérdida de sangre el corazón bombea con más intensidad para intentar compensar la pérdida de esta (16)
- **Hipotensión.** - resultado de el sangrado producido que es de forma continua y lenta ocurre una descompensación por lo que la tensión arterial disminuye (16)

3.4.2 Examen físico

Una forma de realizar el examen físico es mediante los protocolos que se hallan en el soporte vital avanzado (ATLS), por lo que se empieza siguiendo las normas principales que son examinar vía aérea, su respiración, examinar sistema circulatorio y su estado neurológico esto como inicio, debido a que el en trauma cerrado se puede observar varios tipos de casos desde un paciente que se presente con signos vitales dentro de parámetros normales sin presencia de dolor hasta pacientes con deterioro en su estado de conciencia (33).

Lo más importante en un trauma abdominal es localizar y lograr identificar si este está produciendo sangrado, al momento de realizar la inspección que es de manera general y rápida se debe apreciar si presenta signos de una hipoperfusión tisular la cual se manifiesta en la piel siendo esta fría además de palidez, sudoración signos característicos de pérdida de sangre (34).

Mientras se realiza esta valoración la toma de signos vitales constituye otro parámetro de importancia teniendo en cuenta la frecuencia cardiaca si esta se encuentra elevada produciendo una taquicardia y la tensión arterial donde esta es menor a 90 mmHg o su presión arterial media es inferior a 70 se puede sospechar que presenta una hemorragia activa (33).

En el examen físico lo que nos guía hasta un trauma abdominal cerrado podría ser determinado por el mecanismo en el que se produjo, el poder diferenciar y descartar lesiones intraabdominales es de gran utilidad, mediante maniobras de palpación como lo sería que presente signo de rebote positivo, además observar si el abdomen se encuentra distendido o el mismo se encuentra en tabla (17).

En varios casos un marcador importante es el dolor además de la hipersensibilidad, pacientes que presentan o se sospecha de trauma en viseras conlleva a manifestar hipersensibilidad esta puede ser local o generalizado, presencia de dolor a nivel de flanco izquierdo (35).

3.5. TRATAMIENTO

Para el tratamiento se debe de realizar un monitoreo de forma permanente de los signos vitales, con el fin de prevenir futuros problemas como es la hipotensión progresiva, la transfusión de una proporción equilibrada de productos sanguíneos y corrección de la coagulopatía (36).

Se debe recalcar que al momento de que se sufre un trauma abdominal donde el bazo se considera varias opciones una de ellas es la intervención quirúrgica esto dado que se encuentre complicaciones como la peritonitis o se encuentre hemo dinámicamente inestable teniendo en cuenta que su tasa de éxito es elevada, otro método que se emplea dependiendo la gravedad en la que se encuentre el paciente se opta por un tratamiento observacional o expectante el cual busca como principal motivo conservar la funcionalidad del bazo y pretende aminorar la morbo mortalidad que conlleva una intervención quirúrgica (5).

3.5.1 Tratamiento expectante

Este tratamiento busca tratar la lesión sin hacer uso de cirugía, en donde se pretende aplicar un procedimiento menos invasivo. Para que este tratamiento tenga un mayor porcentaje de éxito, se debe de realizar exámenes de laboratorio y de imágenes, los cuales ayudan a conocer el desarrollo hemodinámico en los pacientes (37).

Para la aplicación de este tratamiento el paciente debe tener una ausencia de lesión con indicación quirúrgica y presentar una recuperación significativa en la estabilidad hemodinámica, la valoración de la frecuencia cardiaca, entre otras. Se estima que la mejora en base al tratamiento expectante es del 98% de los casos en población infantil y entre el 60-85% de los casos en población adulta (38).

3.5.2 Procesos quirúrgicos

Los procesos quirúrgicos más frecuentes, es la esplenectomía. Es decir, una esplenectomía únicamente para retirar el bazo también puede darse una esplenorrafía la cual no es muy utilizada debido a la fragilidad del mismo órgano, la misma que consiste en realizar sutura del bazo, esto se produce cuando el bazo no debe ser extraído o puede generarse una esplenopexia que es la fijación del bazo hacia las paredes abdominales, lo que se realiza para evitar su movimiento excesivo.

3.5.3 Esplenectomía

Debido a la complejidad que se debe a que el bazo es un órgano frágil la esplenectomía que se realiza con en casi todos los casos es la total la misma que se realiza de manera urgente al tener cualquiera de estos casos:

- Trastornos hematológicos a causa de trauma abdominal
- Trauma esplénico

Al producirse un trauma esplénico puede estar indicada la esplenectomía de acuerdo con la gravedad del asunto. Sin embargo, dadas las condiciones se puede optar por un manejo conservador, que requiere de las siguientes condiciones (39,40):

- El paciente debe de encontrarse en estabilidad hemodinámica
- El grado del paciente tiene que estar entre el grado 1 grado 2 que son clasificaciones donde el daño no es extenso o de consideración

- Además, el centro de salud debe tener acceso a recursos para el manejo de las posibles complicaciones que el manejo conservador pueda traer, así como garantizar el acceso a una operación de emergencia.
- Las alternativas a las cirugías se pueden dar por simple observación o la embolización esplénica.

Es importante reconocer el grado de lesión que se produce en un trauma esplénico ya que ésta va a poder determinar alguna decisión terapéutica y también nos va a poder dar una idea acerca del pronóstico que tiene ese paciente (41).

Los grados pueden ir del 1 al 5 y cuando es estadística en un contexto preoperatorio vas a dar principalmente en un hallazgo por imágenes. Sin embargo, se puede hacer un ajuste que de acuerdo con los hallazgos intraoperatorios o a los hallazgos patológicos (42).

Para una lesión de grado 1, es necesario encontrar un hematoma subcapsular que únicamente abarque menos del 10% de la superficie del bazo, una lesión parénquimal de menos de un centímetro de profundidad o un desgarro únicamente capsular, mientras que una lesión de grado 2 se va a presentar cuando el hematoma subcapsular sea mayor al 10% pero menor al 50% de la superficie y se extienda hasta cinco centímetros por dentro del parénquima o la laceración parénquima sea alrededor de uno a tres centímetros: A estas dos lecciones de bajo grado se recomienda hacer uso de un manejo conservador (42).

Para el grado 3 la opción más adecuada por el hecho de que ya se encuentra daño a nivel esplénico se realiza la esplenectomía. La lesión de grado 3 que se identifica cuando el hematoma subcapsular sobrepasa el 50% del área superficie o la profundidad indicada o la laceración parénquimal supere los tres centímetros de profundidad, pero no presenta ninguna de las condiciones dadas en los grados cuatro o cinco (42).

Las lesiones de grado 4 es una lección de cualquier extensión en la presencia de un daño vascular o un sangrado activo que esté únicamente limitado a la región de la cápsula esplénica, también alguna laceración que involucra el 25 % de vascularización debido al corte de algunos bazos segmentales (42).

Finalmente, se clasifica como grado 5 a cualquier región esplénica que involucre un sangrado activo que se extiende más allá de la captura esplénica o con el bazo se encuentre totalmente destrozado (42).

3.5.4 Esplenectomía consideraciones

A continuación, se podrá ver algunas consideraciones que se debe tener al momento de indicar una esplenectomía:

En primera instancia se debe de valorar si la cirugía va a ser abierta o laparoscópica, en algunos estudios más recientes prefieren el abordaje laparoscópico debido a una disminución en la tasa de mortalidad, tasa de complicaciones y a un menor tiempo de recuperación, Sin embargo, hay ciertas condiciones por ejemplo traumas muy severos se recomienda que la cirugía abierta (43).

Por otra parte, se debe de considerar la presencia de bazos accesorios que se pueden encontrar distribuidos por toda la cavidad abdominal y éstos deben ser enfocados de acuerdo con la condición por la cual sea indicada la esplenectomía, de esta manera cuando la cirugía ha indicado por un híper extremismo estos bazos deben ser buscados mediante técnicas de imágenes por ejemplo la gammagrafía y estos deben ser retirados. Por el contrario, cuando la esplenectomía se ha realizado debido a una esplenomegalia o lesiones del bazo (44).

3.6. COMPLICACIONES

Al realizar una intervención se pueden presentar algunas complicaciones postoperatorias son el sangrado, las infecciones, el tromboembolismo venoso y también se ha visto en algunos estudios que está asociado a eventos cardiovasculares e hipertensión pulmonar, pero también se puede producir una esplecnosis, que es la diseminación de tejido es técnico por la cavidad abdominal tras una cirugía, lo cual puede ser contraproducente cuando la indicación ha sido un híper extremismo ya que estos pedazos de tejidos esplénicos se van a comportar como bazos accesorios (45).

Para evitar esas infecciones previamente mencionadas, se realiza un proceso de inmunización contra tres bacterias encapsuladas que son *Haemophilus influenzae*, *Streptococcus pneumoniae* (neumococo) y *Neisseria meningitidis* (meningococo), estas es recomendado en caso de que sea cirugía programada su colocación 15 días antes de la misma, cuando se ha

realizado una esplenectomía de emergencia se ha visto que es más bien recomendable aplicar las vacunas 15 días después de la cirugía (45).

4. METODOLOGÍA

4.1. TIPO DE INVESTIGACIÓN

El presente estudio tiene un enfoque cualitativo, es de tipo no experimental, con una cohorte transversal en donde se prosiguió a realizar una revisión bibliográfica sobre el manejo clínico-quirúrgico, el cual fue ejecutado en el periodo de septiembre a noviembre del 2021.

4.2. ESTRATEGIA DE BÚSQUEDA

Como estrategia de búsqueda se analizaron artículos ubicados en páginas indexadas reconocidos en la comunidad científica que trataban el tema del manejo clínico-quirúrgico y complicaciones del trauma esplénico, para lo cual se hizo uso de buscadores como MEDLINE, LILACS, CINALH, Pub Med, Cochrane, Science Direct, Redalyc, Scielo y Medigraphic. Scopus y ProQuest generados en el período comprendido entre 2017 y 2021. Para la búsqueda se utilizó las palabras clave relacionadas con los objetivos planteados que fueron Términos MeSH: (“Splenic Rupture/classification”[Mesh] OR “Splenic Rupture/complications”[Mesh] OR “Splenic Rupture/diagnosis”[Mesh] OR “Splenic Rupture/diagnostic imaging”[Mesh] OR “Splenic Rupture/drug therapy”[Mesh] OR “Splenic Rupture/epidemiology”[Mesh] OR “Splenic Rupture/mortality”[Mesh] OR “Splenic Rupture/surgery”[Mesh] OR “Splenic Rupture/therapy”[Mesh])

4.3. CRITERIOS DE INCLUSIÓN Y DE EXCLUSIÓN

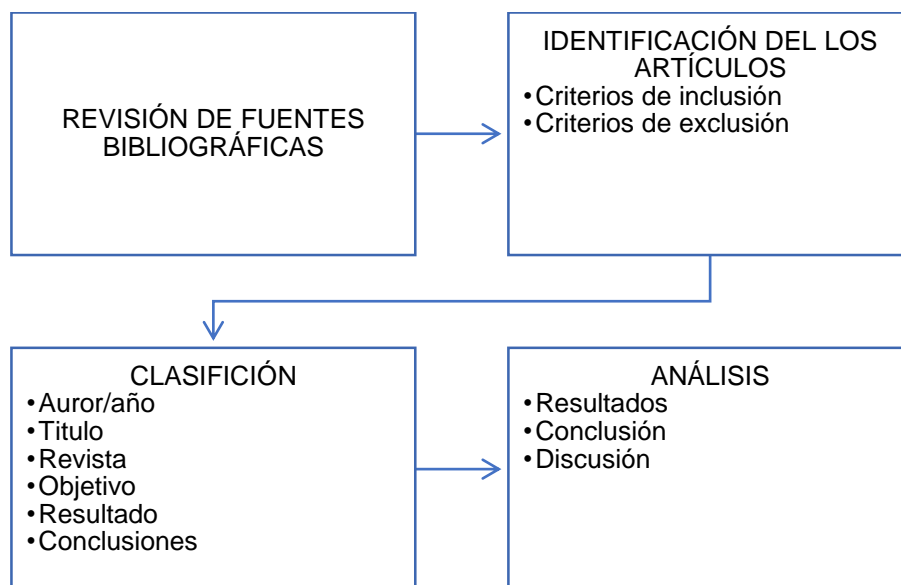
Para la presente investigación se tomaron en consideración los siguientes criterios de inclusión: Los artículos deben encontrarse en páginas indexadas, el idioma de los artículos es el inglés y español, tiene que tener una relación directa con la temática tratada, además tienen que ser artículos publicados a partir del 2017, mientras que se excluirán a aquellos artículos que se encuentren publicadas en páginas que no contengan un adecuado reconocimiento científico, artículos que presenten información duplicada, artículos que no tengan datos claros o artículos que no contengan las variables de búsqueda.

4.4. PROCEDIMIENTO

A partir de la pregunta de investigación ¿Cuál es el manejo clínico-quirúrgico y complicaciones del trauma esplénico? Se realizó en primera instancia un marco teórico, el cual permitió conocer el diagnóstico y el tratamiento para el tratamiento esplénico, a partir del cual se prosiguió con la búsqueda, la cual se ajusta a los criterios de inclusión y exclusión

propuestos en este estudio. A partir de lo cual, se clasificaron los artículos científicos y se realizó un análisis a partir de distintas variables, lo cual permitió generar los resultados, la discusión y las conclusiones.

Ilustración 1 Proceso de análisis de la información



Fuente: Elaboración propia

5. RESULTADOS

Dentro de este capítulo se puede ver que se generó una revisión de artículos científicos, los cuales fueron seleccionados a partir de los procesos propuestos en el anterior capítulo, en donde en el primer paso se prosiguió a la identificación de 255 artículos provenientes de diferentes buscadores, en donde por no cumplir con los criterios de inclusión fueron descartados 160 artículos, por otra parte se descartaron 95 artículos debido a la duplicidad de contenido o por no tener una relación directa con el tema, como se puede ver en la figura 1.

Figura 1: Diagrama de flujo del proceso de selección de artículos

IDENTIFICACIÓN	<ul style="list-style-type: none"> •Registros identificados a través de bases de datos (n=255) 	<ul style="list-style-type: none"> •MEDLINE 15 •LILACS 32 •CINALH 33 •Pub Med 42 •Cochrane 2 •Redalyc 3 •Scielo 45 •Scopus 14 •Google académico 83
SELECCIÓN	<ul style="list-style-type: none"> •Exclusión de artículos que no aborden el tema 	(n=55)
	<ul style="list-style-type: none"> •Exclusión de artículos que corresponden al estudio mediante resúmenes de lectura 	(n=105)
ELEGIBILIDAD	<ul style="list-style-type: none"> •Estudios excluidos (n=95) 	<ul style="list-style-type: none"> •Revisión de literatura (n=16) •Duplicidad en los contenidos (n=64) •Objetivos que no empaten con el estudio (n=15)
	<ul style="list-style-type: none"> •Estudios completos con criterios de inclusión (n=10) 	

Fuente: Elaboración propia

Tabla 4: Artículos Seleccionados

Autor Titulo Revista científica/año	Objetivo	Resultados	Conclusiones
TAGLIATI, Corrado, et al. Contrast- enhanced ultrasound in delayed splenic vascular injury and active extravasation diagnosis. La radiologia medica, 2019	Evaluar la compara bilidad diagnósti ca entre CEUS y CECT en la evaluació n de DSVI y DAE durante el seguimie nto de la lesión del bazo	La CEUS mostró 17 complicaciones de lesión tardía del bazo y en 122 pacientes no se sospechó ninguna complicación. CECT, diagnosticó 16 complicaciones de lesión tardía del bazo en estos 17 pacientes y mostró una pequeña DSVI en otro paciente. Un total de 122 tomografías computarizadas de seguimiento fueron negativas. La comparabilidad diagnóstica de CEUS y CECT fue del 98,6%. En comparación con DSA, CEUS mostró una sensibilidad del 100% y un valor predictivo positivo del 91,7%.	CEUS se puede utilizar durante el seguimiento de la lesión del bazo en lugar de CECT. Los exámenes CEUS positivos podrían realizar CECT y, cuando sea necesario, DSA para confirmar y tratar las complicaciones de la lesión del bazo
DRECHSLE R, S., et al. Splenuctomy modulates	Investiga r el impacto de la	Al someter a un impacto de ruptura de fémur politraumatismos a Ratones hembra BALB/c, que	La esplenectomía afectó fuertemente la respuesta inmuno inflamatoria aguda al politraumatismo y la sepsis

<p>early immunoinflammatory responses to trauma-hemorrhage and protects mice against secondary sepsis. Scientific reports, 2018</p>	<p>esplenectomía en las respuestas inmunes en el politraumatismo en el primero y segundo impacto</p>	<p>consistió en Th (fractura de fémur /choque hemorrágico) y TSH (esplenectomía/ fractura de fémur/ choque hemorrágico), la esplenectomía provocó respuestas inmunosupresoras e inmunoestimuladoras, pero salvó la vida en la sepsis secundaria. Además, los componentes del politraumatismo en los modelos de 2 impactos deben probarse para determinar sus efectos sobre el resultado</p>	<p>secundaria al atenuar la capacidad de presentación de antígenos, la liberación de mediadores proinflamatorios específicos y la activación de granulocitos, pero no la capacidad fagocítica.</p>
<p>SPIJKERMAN, Roy, et al. Non-operative management for penetrating splenic trauma: how far can we go to save splenic function?. World Journal of Emergency Surgery</p>	<p>Evaluar la viabilidad del Manejo no quirúrgico o selectiva en la lesión esplénica penetrante</p>	<p>Las contraindicaciones para el Manejo no quirúrgico incluyeron inestabilidad hemodinámica, ausencia de tomografía computarizada abdominal para descartar lesiones concurrentes y peritonitis.</p>	<p>El manejo no quirúrgico de la lesión esplénica penetrante en pacientes seleccionados no se asocia con un aumento de la morbilidad ni la mortalidad</p>

<p>SERNA, Carlos, et al. Damage control surgery for splenic trauma:" preserve an organ- preserve a life". Colombia Médica, 2021</p>	<p>proponer una estrategia de manejo para el trauma esplénico en pacientes politraumatizados que incluye los principios de la cirugía de control de daños en base a la experiencia obtenida por el grupo de Cirugía de Trauma</p>	<p>La decisión entre un abordaje conservador o quirúrgico depende del estado hemodinámico del paciente. En pacientes hemodinámicamente estables, se debe realizar una tomografía axial computarizada con contraste endovenoso para determinar si es posible un manejo conservador y si requiere angio-embolización. Mientras que los pacientes hemodinámicamente inestables deben ser trasladados inmediatamente al quirófano para empaquetamiento esplénico y colocación de un sistema de presión negativa, seguido de angiografía con embolización de cualquier sangrado arterial persistente</p>	<p>El manejo óptimo del trauma esplénico en el paciente severamente traumatizado aún es controvertido. Es nuestra recomendación combinar los principios de la resucitación de control de daños y la cirugía de control de daños con las tecnologías endovasculares emergentes para lograr la conservación del bazo, cuando ésta sea posible. Sin embargo, si el sangrado intraoperatorio persiste se debe considerar la esplenectomía como medida definitiva para salvaguardar la vida del paciente.</p>
---	---	---	--

	y Emergen cias (CTE) de Cali, Colombi a		
ULKU, Abdullah; AKCAM, Atilgan Tolga. Importance of multislice computed tomography in determining the severity of chronic liver disease state. En Transplantatio n proceedings. Elsevier, 2019	presentar la relación entre los hallazgos de la tomograf ía computar izada multidete ctor y las puntuaci ones para la evaluació n de la función hepática	En los análisis de regresión lineal multivariante, la correlación entre el diámetro de la vena porta y las puntuaciones MELD fueron significativos. Mientras que, en los análisis de regresión lineal múltiple, la correlación fue negativa, entre la arteria hepática derecha y el diámetro de las puntuaciones MELD-Na fue estadísticamente significativa. En los análisis de regresión lineal múltiple, no hubo correlación estadísticamente significativa entre los hallazgos radiológicos preoperatorios y la clasificación de Child-Turcotte-Pugh.	Se puede considerar que la tomografía computarizada multicorte preoperatoria en pacientes con enfermedad hepática crónica puede contribuir al diagnóstico de la enfermedad, la determinación de anomalías vasculares y la clasificación de la gravedad de la enfermedad.
FOMIN, Dmitrij, et al.	realizar una	Dentro de la investigación se pudo ver que, en casos de	El registro de los casos de roturas esplénicas traumáticas

<p>Traumatic spleen rupture diagnosed during postmortem dissection: A STROBE-compliant retrospective study. <i>Medicine</i>, 2019</p>	<p>evaluación retrospectiva de los casos de roturas traumáticas aisladas y subagudas.</p>	<p>rotura aguda del bazo, el peso medio del bazo fue de 309,6 g, mientras que en 3 casos de rotura subaguda el peso medio del órgano alcanzó los 710 g. El peso medio del bazo en el grupo de control sin rotura del bazo fue de 144,7 g. La datación de la rotura aguda y subaguda del bazo y la evaluación morfológica de sus propiedades se consideran importantes y aplicables en la práctica clínica y la patología forense</p>	<p>agudas y subagudas aisladas y la evaluación morfológica de los mismos son importantes en la ciencia de la patología forense y también en la práctica clínica.</p>
<p>FRANSVEA, Pietro, et al. Laparoscopic splenectomy after trauma: Who, when and how. A systematic review. <i>Journal of minimal access surgery</i>, 2021</p>	<p>Presentar y revisar las ventajas y desventajas del abordaje laparoscópico para el traumatismo del bazo e</p>	<p>Se incluyeron diecinueve artículos en este estudio, que informaron 212 LS después de un trauma. La mayoría de los estudios incluyen a pacientes con traumatismos cerrados. Todos los LS se realizaron en paciente hemodinámicamente estable. Se informaron complicaciones posoperatorias en todos los artículos con una tasa de</p>	<p>Este artículo informa sobre la viabilidad y seguridad de un enfoque mínimamente invasivo para las lesiones por traumatismos comunes que puede ayudar al cirujano de trauma con habilidades laparoscópicas no avanzadas a desarrollar la mejor indicación de cuándo adoptar este tipo de enfoque.</p>

	<p>identificar al paciente que puede beneficiarse de un abordaje mínimamente invasivo frente al paciente que necesita cirugía abierta para evaluar toda la gravedad del trauma.</p>	<p>morbilidad posoperatoria mediana de 30 pacientes (14,01%), incluidas 16 (7,5%) muertes posoperatorias.</p>	
<p>LUU, Sarah; SPELMAN, Denis; WOOLLEY, Ian J. Post-splenectomy sepsis: preventative</p>	<p>evalúa la sepsis posterior a la esplenectomía resumiendo la</p>	<p>Entre los resultados se puede apreciar que el sistema inmunológico en el organismo se ve afectado con la extirpación del bazo, lo que proporciona una puerta de entrada a las infecciones con bacterias</p>	<p>La prevención continua con vacunación, profilaxis con antibióticos y educación del paciente es imprescindible para reducir el riesgo de infección. La identificación temprana y el tratamiento oportuno en caso de infección</p>

<p>strategies, challenges, and solutions. Infection and drug resistance, 2019</p>	<p>anatomía y función del bazo, los cambios fisiológicos posteriores a la esplenectomía que predisponen al paciente esplenectomizado a la infección y las estrategias actuales de manejo y prevención</p>	<p>pobrementes tratadas, en este sentido la sepsis en el individuo esplenectomizado suele ser grave y se asocia con una alta morbilidad y mortalidad.</p>	<p>brindan al individuo esplenectomizado la mejor posibilidad de supervivencia. Se requiere más investigación para optimizar las estrategias de prevención existentes y para mejorar el manejo y reducir el impacto de OPSI en el individuo esplenectomizado</p>
<p>SAAVEDRA, Marisol Zurita, et al. Management of Splenic</p>	<p>valorar la tasa de fracaso del TNO tras la</p>	<p>Se incluyó a 110 pacientes: 90 (81,8%) varones (81,8%), 20 (18,2%) mujeres; edad media de 37 años; 106 (96,5%) casos</p>	<p>Si bien continuamos con una estancia hospitalaria elevada, nuestros resultados son comparables a los de la literatura. La implantación</p>

<p>Injuria Utilizando un protocolo multidisciplinario en 110 pacientes consecutivos en un hospital de nivel II.</p> <p>Cirugía Española (English Edition), 2020</p>	<p>implantación de un protocolo multidisciplinario para las lesiones esplénicas y comparar los resultados con la literatura</p>	<p>fueron contusos y 4 (3,5%) penetrantes por arma blanca. El diagnóstico se estableció mediante ECO/TAC. La clasificación de la American Association for the Surgery of Trauma fue: 14 (13%) pacientes fueron grado I; 24 (22%) grado II; 34 (31%) grado III; 37 (34%) grado IV. Se realizó laparotomía de urgencia en 54 pacientes: 37 por lesiones grado IV y en 17 por inestabilidad hemodinámica. En 56 pacientes se instauró TNO, cirugía conservadora en 16 y esplenectomía en 38. Diez pacientes presentaron complicaciones postoperatorias: 7 en el grupo de esplenectomía, 2 en el grupo de cirugía conservadora y uno en el de TNO (que requirió intervención por fracaso en TNO). La mortalidad fue de un paciente. Estancia media: 22,8 días; TNO 17,6 días; cirugía conservadora 29; esplenectomía 22,4 día</p>	<p>consensuada del protocolo contribuyó al cambio hacia TNO</p>
---	---	---	---

	<p>Dar a conocer el manejo actual de traumatismo esplénico basado en la bibliografía internacional de los últimos 30 años</p>	<p>El manejo no quirúrgico requiere una serie de criterios para garantizar su éxito. Los pacientes deben ser bien seleccionados y siempre estar bajo supervisión de un equipo multidisciplinario, en un centro hospitalario que cumpla los requisitos que requiere dicho manejo conservador</p>	<p>La esplenectomía sigue siendo la técnica de elección para aquellos pacientes que se encuentren hemodinámicamente inestables o con fallo del tratamiento conservador. La cirugía de preservación esplénica, como la esplenografía, la esplenectomía parcial o técnicas hemostáticas, pueden ser una alternativa en aquellos pacientes que requieran la parotomía por otras lesiones asociadas, hemodinámicamente estables, sin acidosis, coagulopatía ni hipotermia, y no tributarios de cirugía de control de daños, en los que la esplenectomía debe ser la norma</p>
--	---	---	---

6. DISCUSIÓN

Entre las principales causas de muerte de la población menor a 40 años tenemos los traumatismos, estos se provocan principalmente como motivo de accidentes de tránsito, seguido de caídas de altura y aplazamientos. Estas lesiones se generan principalmente a una por una serie de acciones en donde el órgano, se puede comprimir, estirar, deformar o cortar y esto está estrechamente involucrado con agentes externos que lo provocan, en este sentido comprender la cinemática del traumatismo, permite valorar en una mejor medida la lesión de los órganos que se encuentran afectados debido al traumatismo (46,47).

De esta forma, al conocer los factores que provocan el traumatismo, permite al especialista en la salud tener una mayor apreciación del panorama. Otro indicador que se puede presentar con pacientes de traumatismo cerrado es la estabilidad hemodinámica, como es también la ausencia de lesiones en órganos conectados con el bazo y la presencia de especialistas que puedan generar un diagnóstico adecuado (48).

Por otra parte, el tratamiento no operatorio, tiene diversos beneficios para el paciente, como es el caso de una reducción en los costos hospitalarios, menor permanencia de hospitalización, menor probabilidad de infecciones y la reducción de la mortalidad y morbilidad en el paciente. Hay que destacar que existe un alto riesgo de presentarse una sepsis o complicaciones tras una esplenectomía o una laparotomía (49,50,51).

Sin embargo, al existir presencia de inestabilidad hemodinámica, es necesario tratar al paciente con cirugía. Existen otros mecanismos que aportan de manera significativa para la valoración del traumatismo como es el uso de ecografías, estos permiten tener una valoración mayor de la zona abdominal e identificar en mayor medida el estado del bazo. Este mecanismo es de gran ayuda, ya que puede ser utilizado de manera simultánea con otros mecanismos como es la reanimación (52,53).

En el caso que el paciente, se encuentre hemodinámica mente estable, y que este tenga un traumatismo cerrado, en donde no se haya detectado una peritonitis este debe de ser tratado con una tomografía abdominal con contraste endovenoso, esto permite la identificación y evaluación del estado en el que se encuentre la lesión (54).

Por otra parte, se puede apreciar que en la actualidad existen distintos tipos de cirugía como es la Esplenectomía laparoscópica, la cual es un tratamiento menos invasivo que la cirugía convencional, como beneficios de esta técnica se tiene una mayor recuperación por parte del paciente, lo que involucra a su vez un menor costo post operatorio. A su vez, se puede apreciar un menor dolor en el paciente y los resultados tienen mayor estética. Es preciso mencionar que, para aplicar esta técnica, es necesario valorar el estado del paciente, también hay que destacar, que al realizar esta intervención el tiempo que se va a destinar es mayor al de una operación convencional (55,56,57).

Vale la pena mencionar que, en caso de haber heridas en el abdomen, se debe de explorar quirúrgicamente al paciente, por lo que, esta dinámica se vuelve más compleja al tener traumatismos cerrados. En este caso, se abordará al paciente con una incisión media, aunque al haber presencia de lesión de órgano como el bazo se recomienda hacer una incisión subcostal (58,59).

Al existir presencia de pacientes politraumatizados, es preciso realizar una valoración adecuada del daño que este lleva, y hacer uso de diversos criterios como es el grado de lesión, en este sentido, aquellos pacientes que se encuentren entre el primero, segundo, pueden tener un tratamiento no operatorio, siempre y cuando se cheque de manera constante su evolución, pero la mejor alternativa para pacientes que se encuentren entre el tercer, cuarto o quinto grado de lesión es recomendable la realización de una esplenectomía (60,61).

Por medio de este trabajo se busca la implementación de una fuente que abarque información útil y necesaria para los estudiantes de pre grado o personas que se encuentren estudiando en áreas de la salud, al analizar los diferentes artículos científicos podemos ver de una manera más clara la relevancia que conlleva el poder diferenciar un trauma abdominal, esplénico y la importancia que es su clasificación inmediata, la aplicación de los protocolos para el manejo del mismo estos siguiendo los lineamientos de ATLS, por otra parte basándonos en estadísticas de censos nacionales los accidentes de tránsito son las causas más comunes de traumatismo abdominal y la falta de datos o de artículos con respecto a este tema que se hallan realizados en nuestro país, comparado con la amplia información que se puede obtener de países de primer mundo nos da un claro ejemplo que a nivel de Sudamérica y en especial en nuestro país aún poseemos vacíos en ciertos puntos en relación a la medicina, la

nula investigación demuestra el desinterés en un país que posee un alto índice de morbi-mortalidad.

7. CONCLUSIONES

A través de múltiples estudios se ha podido valorar el manejo clínico-quirúrgico y complicaciones del trauma esplénico, en donde los principales mecanismos de diagnóstico se los realiza por medio de un examen físico basado en los protocolos de trauma internacional, la oportuna valoración y el posterior reconocimiento de signos y síntomas de inestabilidad hemodinámica sumada a una clasificación veras, además de apoyados por un método imagenológico como es el FAST, la ecográfica o la tomografía computarizada van a otorgar al paciente un alto índice de recuperación.

El manejo del paciente dependerá en gran medida en el estado en el que este se encuentre, si es una lesión leve, se recomienda que se realice un tratamiento no operatorio, el cual implica un menor tiempo de recuperación y menores costos. Si la lesión es grave, este puede requerir un tratamiento mucho más agresivo como es la esplenectomía, la cual conlleva varias complicaciones en su postoperatorio como es la de infecciones, por lo cual la vacunación 15 días antes o después es lo mas recomendado para el paciente.

8. REFERENCIAS BIBLIOGRÁFICAS

1. FELICIANO DV. Abdominal trauma revisited. *The American Surgeon*. 2017; vol. 83(no 11, p. 1193-1202).
2. ROY P, MUKHERJEE R, PARIK M. Splenic trauma in the twenty-first century: changing trends in management. *The Annals of The Royal College of Surgeons of England*. 2018; vol. 100(no 8, p. 650-656).
3. TAGLIATI Cea. Contrast-enhanced ultrasound in delayed splenic vascular injury and active extravasation diagnosis. *La radiologia medica*. 2019; vol. 124(no 3, p. 170-175).
4. GAARDER C, GASKI IA, NÆSS PA. Spleen and liver injuries: when to operate? *Current opinion in critical care*. 2017; vol. 23(no 6, p. 520-526).
5. OLTHOF DC, VAN DER VLIES CH, GOSLINGS JC. Evidence-based management and controversies in blunt splenic trauma. *Current trauma reports*. 2017; vol. 3(no 1, p. 32-37).
6. TEUBEN Mea. Selective non-operative management for penetrating splenic trauma: a systematic review. *European Journal of Trauma and Emergency Surgery*. 2019; vol. 45(no 6, p. 979-985).
7. SERNA Cea. Damage control surgery for splenic trauma:" preserve an organ-preserve a life". *Colombia Médica*. 2021; vol. 52(no 2, p. e4084794-e4084794.).
8. GIRARD Eea. Management of splenic and pancreatic trauma. *Journal of visceral surgery*. 2016; vol. 153(no 4, p. 45-60).
9. Concejo Nacional de Palificación. Plan Nacional de Desarrollo 2017-2021 Toda una Vida. Quito, Ecuador: Secretaría Nacional de Planificación y Desarrollo, Senplade; 2017.
10. Ministerio de Salud Pública. www.salud.gob.ec. [Online]; 2021. Acceso 13 de 10de 2021. Disponible en: <https://www.salud.gob.ec/vih/>.

11. DRECHSLER S,ea. Splenectomy modulates early immuno-inflammatory responses to trauma-hemorrhage and protects mice against secondary sepsis. *Scientific reports*. 2018; vol. 8(no 1, p. 1-12).
12. CASADO MÉNDEZ PR. Variantes anatómicas de la arteria esplénica. *Revista Médica Electrónica*. 2018; vol. 40(no 2, p. 346-359).
13. ROMEO Lea. Delayed rupture of a normal appearing spleen after trauma: is our knowledge enough? Two case reports. *The American journal of case reports*. 2020; vol. 21(p. e919617-1.).
14. ARVIEUX Cea. Effect of Prophylactic Embolization on Patients With Blunt Trauma at High Risk of Splenectomy: A Randomized Clinical Trial. *JAMA surgery*. 2020; vol. 155(no 12, p. 1102-1111).
15. PÉREZ Lea. METÁSTASIS SOLITARIA INTRAPARENQUIMATOSA DEL BAZO. ESTUDIO CLÍNICO PATOLÓGICO E INMUNOHISTOQUÍMICO. *Revista Venezolana de Oncología*. 2019; vol. 31(no 1, p. 34-39).
16. CORTÉ H, MUNOZ-BONGRAND N, SARFATI E. Cirugía del bazo patológico. *EMC- Técnicas Quirúrgicas-Aparato Digestivo*. 2020; vol. 36(no 1, p. 1-10).
17. POORIA A, POURYA A, GHEINI A. A descriptive study on the usage of exploratory laparotomy for trauma patients. *Open Access Emergency Medicine:OAEM*. 2020; vol. 12(p. 255).
18. RIVERA PACea. Bazo accesorio secundario en púrpura trombocitopénica refractaria– Un reto diagnóstico: Reporte de caso. *Revista CES Medicina*. 2021; vol. 35(no 2, p. 193-201).
19. CRANE GM, LIU YC, CHADBURN A. Spleen: development, anatomy and reactive lymphoid proliferations. En *Seminars in Diagnostic Pathology*. WB Saunders. 2021;(p. 112-124).

20. VARGAS DR, BLÁZQUEZ MP, SERRANO BV. Diagnóstico por imagen de anomalías en el número y localización del bazo. Radiología. 2019; vol. 61(no 1, p. 26-34).
21. PETRONE Pea. Evolución en el tratamiento conservador del traumatismo esplénico contuso. Cirugía Española. 2017; vol. 95(no 8, p. 420-427).
22. EKINGEN A,ea. Splenic artery angiography: A new classification of variations of splenic artery by multi-detector computed tomography angiography method. Folia Morphologica,. 2019; 79(2)(236-246).
23. COCCOLINI Fea. Splenic trauma: WSES classification and guidelines for adult and pediatric patients. World Journal of Emergency Surgery. 2017; vol. 1(no 1, p. 1-26).
24. ULKU A, AKCAM AT. Importance of multislice computed tomography in determining the severity of chronic liver disease state. En Transplantation proceedings. Elsevier. 2019;(p. 2408-2412).
25. PATIL MS, GOODIN SZ, FINDEISS LK. Update: splenic artery embolization in blunt abdominal trauma. En Seminars in interventional radiology. Thieme Medical Publishers. 2020.:(p. 097-102).
26. PICCOLO CLea. Role of contrast-enhanced ultrasound (CEUS) in the diagnosis and management of traumatic splenic injuries. Journal of ultrasound. 2018; vol. 21(no 4, p. 315-327).
27. CEPEDA AC, RANGEL AL. Hilio gigante de bazo. Revista Mexicana De Investigación Clínica UASLP. 2020; vol. 1(no 1, p. 15-15.).
28. TAGLIATI Cea. Contrast-enhanced ultrasound in the evaluation of splenic injury healing time and grade. La radiologia medica. 2019; vol. 124(no 3, p. 163-169).
29. MENDOZA-NEIRA RLea. Guía de Procedimiento: Evaluación por Ecografía Focalizada en Trauma-FAST. Revista Médica de Trujillo. 2019; vol. 14(no 1).

30. FOMIN Dea. Traumatic spleen rupture diagnosed during postmortem dissection: A STROBE-compliant retrospective study. *Medicine*. 2019; vol. 98(no 40).
31. ACOSTA DIC, PAGUAY SEM. Valoración del trauma esplénico. *RECIMUNDO*. 2019; vol. 3(no 3 ESP, p. 239-264).
32. LAGKUEVA ID,ea. Computer tomographic semiotics of retroperitoneal leiomyosarcoma arising from the muscular wall of the splenic vein: a case report. *Siberian journal of oncology*. 2019 ; vol. 17(no 6, p. 123-127).
33. Henry S. Manual Avanzado Trauma Life Support® Curso Estudiante. décima Edición ed. Merrick C, editor. Saint Clair: American College of Surgeons; 2018.
34. BOUCHENTOUF R. El bazo errante asociado con Vólvulo Gástrico de tipo organoaxial.. *Revista de cirugía*.. 2020,; vol. 72, (no 4, p. 279-280).
35. SPERANDIO VDD'ea. Acute Mitral Valve Insufficiency Due to Multiple Trauma Accident. En *Cardiovascular Surgery*. Springer, Cham. 2019;(p. 417-422).
36. FRANSVEA Pea. Laparoscopic splenectomy after trauma: Who, when and how. A systematic review. *Journal of minimal access surgery*. 2021; vol. 17(no 2, p. 141).
37. MANSFIELD SA, RUSHING AP. Management of Splenic Trauma in Adults. En *Shackelford's Surgery of the Alimentary Tract*. 2019; 2 Volume (p. 1622-1625.).
38. EVANS CR, CAMPION EM, MOORE EE. SPLENIC TRAUMA. *Abernathy's Surgical Secrets E-Book*. 2017;(p. 126).
39. LUU S, SPELMAN D, WOOLLEY IJ. Post-splenectomy sepsis: preventative strategies, challenges, and solutions. *Infection and drug resistance*. 2019; vol. 12(p. 2839).
40. IOLASCON Aea. Recommendations regarding splenectomy in hereditary hemolytic anemias. *haematologica*. 2017; vol. 102(no 8, p. 1304).

41. SAAVEDRA MZea. Management of Splenic Injuries Utilizing a multidisciplinary protocol in 110 consecutive patients at a level II hospital. *Cirugía Española (English Edition)*. 2020; vol. 98(no 3, p. 143-148).
42. PETRONE Pea. Evolution of the treatment of splenic injuries: from surgery to non-operative management. *Cirugía Española (English Edition)*. 2017; vol. 95(no 8, p. 420-427).
43. ROYALL NA, WALSH RM. Robotic distal pancreatectomy and splenectomy: rationale and technical considerations. *Journal of visualized surgery*. 2017; vol. 3.
44. RODEGHIERO F. A critical appraisal of the evidence for the role of splenectomy in adults and children with ITP. *British journal of haematology*. 2018; vol. 181(no 2, p. 183-195).
45. WATANABE Mea. Complications and their correlation with prognosis in patients undergoing total gastrectomy with splenectomy for treatment of proximal advanced gastric cancer. *European Journal of Surgical Oncology*. 2018; vol. 44(no 8, p. 1181-1185).
46. PARRA-ROMERO Gea. Trauma abdominal: experiencia de 4961 casos en el occidente de México. *Cirugía y Cirujanos*. 2019; vol. 87(no 2, p. 183-189).
47. ACOSTA DIC, PAGUAY SEM. Valoración del trauma esplénico. *RECIMUNDO*. 2019; vol. 3(no 3 ESP, p. 239-264).
48. GUTIÉRREZ-CORRAL Nea. Manejo conservador de un traumatismo esplénico iatrogénico tras la inserción de un tubo de tórax. *Cirugía y Cirujanos*. 2020; vol. 88(no 5, p. 647-649).
49. CASADO MÉNDEZ PRea. Evaluación de índices pronósticos en el trauma abdominal cerrado. *Revista Cubana de Cirugía*. 2019; vol. 58(no 4).

50. SÚAREZ MdJPea. Evaluación de índices pronósticos en el trauma abdominal cerrado. Revista Cubana de Cirugía. 2020; vol. 58(no 4, p. 1-13).
51. CRUZ-PÉREZ EEea. Caracterización de pacientes con trauma abdominal cerrado atendidos en el servicio de cirugía de un hospital general. Revista Electrónica Dr. Zoilo E. Marinello Vidaurreta. 2020; vol. 45(no 2).
52. CASADO MÉNDEZ PRea. Evaluación de índices pronósticos en el trauma abdominal cerrado. Revista Cubana de Cirugía. 2019; vol. 58(no 4).
53. PADRÓN ARREDONDO G. Esplenectomías por trauma abdominal en un hospital general de segundo nivel. Análisis de cinco años. Cirujano general. 2019; vol. 41(no 2, p. 79-85).
54. PETRONE Pea. Evolución en el tratamiento conservador del traumatismo esplénico contuso. Cirugía Española. 2017; vol. 9(no 8, p. 420-427).
55. KIM-KOH MJ, SOUZA-GALLARDO LM. Esplenectomía laparoscópica como tratamiento para la púrpura trombocitopénica idiopática y la esplenomegalia masiva en un hospital de segundo nivel. Revista de la Facultad de Medicina (México). 2018; vol. 6(no 6, p. 20-25).
56. TRISTANT M, GONZÁLEZ GONZÁLEZ D. Esplenectomía laparoscópica en esplenomegalia masiva por linfoma no Hodgkin de zona marginal. Revista Médica del Uruguay. 2021; vol. 37(no 3).
57. ROSALES AGUILAR Y, LÓPEZ ABREU Y, FERNÁNDEZ GÓMEZ A. Esplenectomía laparoscópica en esplenomegalia masiva. A propósito de un caso. Multimed. 2021; vol. 25(no 1).
58. SOTELO-ESTÉVEZ JC,ea. Esplenectomía laparoscópica, una opción eficaz en un hospital de segundo nivel. Cirugia y cirujanos. 2019; vol. 87(no 1, p. 23-27).

59. ARBOLEDA BUSTAN JE, ZAMBRANO E, ASTUDILLO P. Esplenectomía Laparoscópica en el Hospital Pediátrico Baca Ortiz, estudio retrospectivo de los últimos 10 años. Rev. ecuat. pediatr. 2020;(p. 1-7).
60. RAMOS JPea. Trauma de vena cava en pacientes politraumatizados: experiencia en el Hospital Dr. Sótero del Río. Rev. cir.(Impr.). 2020;(p. 43-47).
61. ALMAGUER YCea. EVALUACIÓN DEL COMPORTAMIENTO DE LOS PACIENTES POLITRAUMATIZADOS EN EDAD PEDIÁTRICA. Revista Pertinencia Académica. ISSN 2588-1019. 2021; vol. 5(no 1, p. 1-11).

AUTORIZACION DE PUBLICACION EN EL REPOSITORIO INSTITUCIONAL

HOLGER XAVIER ROJAS ESPINOZA portador(a) de la cédula de ciudadanía N° **0103829974**. En calidad de autor/a y titular de los derechos patrimoniales del trabajo de titulación **“MANEJO CLINICO-QUIRURGICO Y COMPLICACIONES DEL TRAUMA ESPLENICO. REVISION BIBLIOGRAFICA”** de conformidad a lo establecido en el artículo 114 Código Orgánico de la Economía Social de los Conocimientos, Creatividad e Innovación, reconozco a favor de la Universidad Católica de Cuenca una licencia gratuita, intransferible y no exclusiva para el uso no comercial de la obra, con fines estrictamente académicos y no comerciales. Autorizo además a la Universidad Católica de Cuenca, para que realice la publicación de este trabajo de titulación en el Repositorio Institucional de conformidad a lo dispuesto en el artículo 144 de la Ley Orgánica de Educación Superior.

Cuenca, **18 de noviembre de 2021**



F:

HOLGER XAVIER ROJAS ESPINOZA

C.I. 0103829974