

Glaucoma pseudoexfoliativo. Reporte de un caso.

Pseudoexfoliative glaucoma. A case report.

María Paula Quezada Niveló^I, Dr. Fidel Antonio Niveló Guaraca^{II}, Dr. Luis Alberto Cervantes Anaya^{III}

<https://orcid.org/0000-0002-0220-8820>; <https://orcid.org/0009-0000-9393-0503>;

<https://orcid.org/0000-0003-0354-3468>

Universidad Católica de Cuenca, Ecuador

Paula.quezada@est.ucacue.edu.ec

Afiliaciones:

^IMaría Paula Quezada Niveló. Estudiante. Universidad Católica de Cuenca – Cuenca, Ecuador.

^{II}Dr. Fidel Antonio Niveló Guaraca. Oftalmólogo. “Centro Oftalmológico Clínica del día Dr. Fidel Niveló”, Cuenca – Ecuador

^{III}Dr. Luis Alberto Cervantes Anaya. Docente. Universidad Católica de Cuenca – Cuenca, Ecuador.

Autor para correspondencia:

Correo electrónico: pauquezadan456@gmail.com (María Paula Quezada Niveló).

+593 979820691. Av. 12 de abril y José Peralta 1-66. El vergel, 010204, Azuay, Cuenca – Ecuador.

Resumen:

El glaucoma pseudoexfoliativo (GP) se define como una neuropatía óptica crónica progresiva que presenta material fibrilar grisáceo en el segmento anterior del ojo. El cuadro clínico varía desde presentar presión intraocular elevadas (PIO) por el bloqueo del humor acuoso, cataratas, pérdida del campo visual, daño del nervio óptico, hasta una facodonesis. El GP puede ser de origen genético, ambiental o dietético.

Caso clínico: Paciente masculino, 69 años con antecedente de Hipertensión e hipercolesterolemia y como antecedente quirúrgico de cataratas en ambos ojos; en el examen físico se evidenció material pseudoexfoliativo en lentes intraoculares y en borde pupilar con presión en ojo derecho (OD) de 25mmHg y en ojo izquierdo (OI) de 26 mmHg, además de exámenes complementarios como: estudio de campo visual, fotografía del nervio óptico y tomografía de coherencia óptica (OCT) corroboran el diagnóstico, siendo de gran utilidad en el tratamiento adecuado que se le indicó al paciente. Finalmente, el manejo fue farmacológico y quirúrgico realizando una trabeculectomía selectiva láser (SLT) en ambos ojos, con energía de 1M mJ, para facilitar el drenaje del humor acuoso y por tanto disminuir la PIO. Después de 3 meses de realizado el SLT y la terapia con triple combinación hipotensora de medicamentos antiglaucomatosos, se obtienen los siguientes resultados de tonometría: OD: 12 mmHg OI: 11 mmHg, con un resultado terapéutico favorable. El paciente refiere menos síntomas, conformidad y buena adherencia terapéutica. La SLT, debe ser tenida en cuenta como una alternativa terapéutica.

Palabras clave: glaucoma pseudoexfoliativo, Presión Intraocular, tomografía de coherencia óptica, Trabeculectomía Selectiva Láser, caso clínico.

ABSTRACT:

Pseudoexfoliative glaucoma (GP) is a chronic progressive optic neuropathy by the presence of grayish fibrillar material in the anterior segment of the eye. The clinical picture varies and may include elevated intraocular pressure (IOP) due to aqueous humor blockage, cataract, visual field loss, optic nerve damage and phacodonesis. The GP can have genetic, environmental, or dietary origins.

Case report: Male patient, 69 years old, has a history of hypertension and hypercholesterolemia, and has undergone cataract surgery in both eyes. GP was made based on the patient's physical examination, which revealed the presence of pseudoexfoliative material in intraocular lenses and the pupillary border. The Intraocular Pressure (IOP) in the right eye was measured at 25 mmHg and 26 mmHg in the left eye. Complementary examinations, such as visual field study, optic nerve photography, and optical coherence tomography (OCT), confirmed the diagnosis. Finally, the treatment involved pharmacological and surgical interventions. A Selective Laser Trabeculoplasty (SLT) was performed in both eyes, using 1M mJ energy, to facilitate the drainage of the aqueous humor, and, therefore, reduce the IOP. After three months of SLT and therapy with a triple hypotensive combination, the patient's tonometry results were as follows: Right Eye: 12 mmHg, Left Eye: 11 mmHg. These results indicate a favorable therapeutic. The patient has reported fewer symptoms and shown compliance and promising therapeutic adherence. SLT should be considered as a therapeutic alternative.

Keywords: pseudoexfoliative glaucoma, Intraocular Pressure, optical coherence tomography, Selective Laser Trabeculoplasty, clinical case.

1. Introducción

El síndrome pseudoexfoliativo es una enfermedad de origen sistémico. Es un desorden generalizado de la matriz extracelular en la cual se produce un depósito de materia fibrilar de color blanco grisáceo en tejidos, tanto a nivel intraocular como extraocular(1,2). El depósito de este material que se encuentra en el segmento anterior del ojo. El factor de riesgo de mayor relevancia es la edad, viéndose una mayor prevalencia a partir de la sexta década de la vida con un aumento de un 0,3 a 30% en la misma (3,4).

La fisiopatología no se encuentra definida en su totalidad, sin embargo, la teoría más aceptada corresponde a las variantes genéticas están asociadas al gen de la lisil oxidasa like (LOXL1) en el cromosoma 15q24; la alteración de la enzima conlleva una alteración en el metabolismo de la matriz extracelular y genera una acumulación de componentes elásticos, lo cual provoca lesiones y afecta a la correcta salida del humor acuoso. Otra explicación se basa en factores ambientales (la radiación solar y el cambio de temperatura baja por efecto de la latitud) y dietéticos, la baja ingesta de folato (naranja, hígado, atún, salmón, entre otros). Los principales mecanismos del glaucoma en el PXS son el bloqueo de la malla trabecular por materiales de exfoliación exógenos y endógenos y la disfunción de la malla trabecular. En el glaucoma pseudoexfoliativo, vale la pena subrayar la estrecha relación que se suele presentar entre la catarata y el SPEX, debido a que el síndrome pseudoexfoliativo provoca cambios en la composición de humor acuoso, provocando cambios en el metabolismo del cristalino, lo cual genera la formación de catarata (5,6).

Esta patología es de carácter asintomático, su forma de presentación es la elevación de la presión intraocular, esto se debe al bloqueo de la malla trabecular por materiales de exfoliación exógenos y endógenos provocando el deterioro del drenaje del humor acuoso. La forma más grave de la enfermedad es la migración del pigmento del iris con el cristalino. Existe una serie de manifestaciones clínicas intraoculares como, cataratas, facodonesis, dislocación del cristalino, ruptura de la barrera hematoacuosa, sinequias posteriores, línea de Sampaolesi, entre los más destacados(7,8).

El método de diagnóstico se realiza mediante una historia clínica, examen oftalmológico completo y exámenes imagenológicos. El OCT nos permite identificar la afección del nervio óptico, el estudio de campo visual es un examen que nos ayuda a definir las lesiones campimetrías del glaucoma, finalmente, la fotografía del nervio óptico nos indica el grado de afectación del mismo; estos estudios ayudan al médico a un correcto diagnóstico, tratamiento y seguimiento de la enfermedad.

En la actualidad la SLT por tiene por objetivo disminuir la PIO cuando existe un rechazo a los medicamentos. La cirugía tiene buenos resultados mejorando su estilo de vida. La principal complicación del procedimiento es la inflamación postquirúrgica. Además, se puede asociar a complicaciones menos frecuentes como: edema corneal, subluxación del LIO, sinequias, entre otras(9,10).

Metodología

Reporte de caso clínico de un paciente con glaucoma pseudoexfoliativo

2. Descripción del caso

Paciente masculino de 69 años acude a consulta por “disminución progresiva de su campo de visión” en ambos ojos desde hace 1 año. Acompañado de cefalea al esfuerzo visual, visión de halos de colores en la noche y sensación de cuerpo extraño en ambos ojos. Refiere antecedentes de importancia de HTA e hipercolesterolemia hace 5 años y quirúrgicos cirugía de cataratas hace 5 años en ambos ojos.

Al examen físico oftalmológico, se presencia material pseudoexfoliativo en lentes intraoculares y en borde pupilar, además presenta una agudeza visual sin corrección en OD: 20/40 y OI: 20/60; tonometría OD: 25 mmHg OI: 26 mmHg, pigmentación 3 según la línea de Sampaolesi. Se realiza fondo de ojo pudiéndose observar en ojo derecho la presencia de excavación papilar de 0.8, con visualización de la lámina cribosa, rechazo nasal de los vasos y presencia de vasos satélites, con zonas de atrofia alfa peripapilar (imagen 1). El fondo de ojo de ojo izquierdo la presencia de excavación papilar de 0.9, con visualización de la lámina cribosa, rechazo nasal de los vasos, aspecto pálido del disco, con vasos satélites y zonas de atrofia peripapilar alfa (imagen 2). En la OCT del nervio óptico y fibras se pudo apreciar una disminución de células ganglionares de la mácula en ojo derecho (imagen 3). En el estudio de campo visual en OD se observa disminución concéntrica del campo visual que respeta el área de fijación central en análisis (imagen 4) y en OI se observa esbozo de escalón nasal (imagen 5). Después de este hallazgo se colocó tratamiento tópico con triple combinación de medicamentos antiglaucomatosos Brimonidina 0,2%, Timolol 0,5% más Dorzolamida 2%, (colirio) 1 gota cada 12 horas en ambos ojos. Además, se realizó Trabeculoplastia Selectiva Láser (SLT) en ambos ojos, con energía de 1 mJ, 100 spot en ambos ojos, 360 grados. Se realiza seguimiento del paciente cada 3 meses para tomas de presión intraocular las cuales estuvieron siempre dentro de parámetros normales.

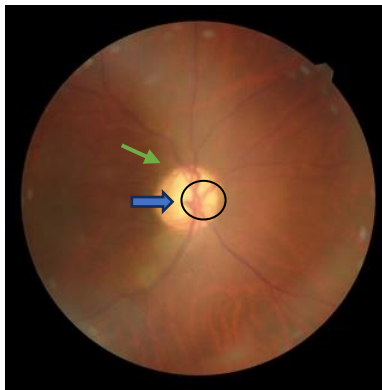


Imagen 1 Fotografía de fondo de ojo de ojo derecho. Presencia de excavación papilar de 0.8 (flecha azul), con cribosa positivo, rechazo nasal de los vasos (círculo negro) y presencia de vasos satélites, con zonas de atrofia alfa peripapilar (flecha verde). [Imagen]. Obtenido del centro oftalmológico clínica del día Dr. Fidel Niveló.

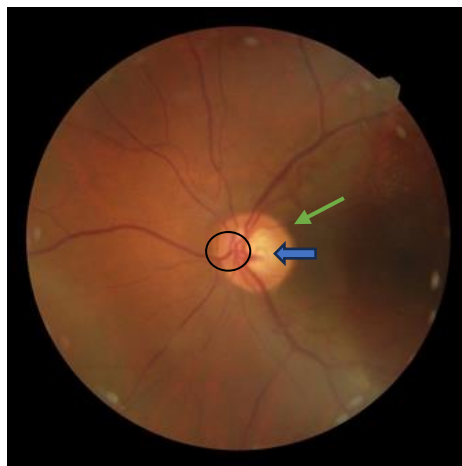


Imagen 2 Fotografía de fondo de ojo de ojo izquierdo. Presencia de excavación papilar de 0.9 (flecha color azul), con cribosa positivo, rechazo nasal de los vasos (círculo negro), aspecto pálido del disco, con vasos satélites y zonas de atrofia peripapilar alfa (flecha verde). [Imagen]. Obtenido del centro oftalmológico clínica del día Dr. Fidel Niveló.

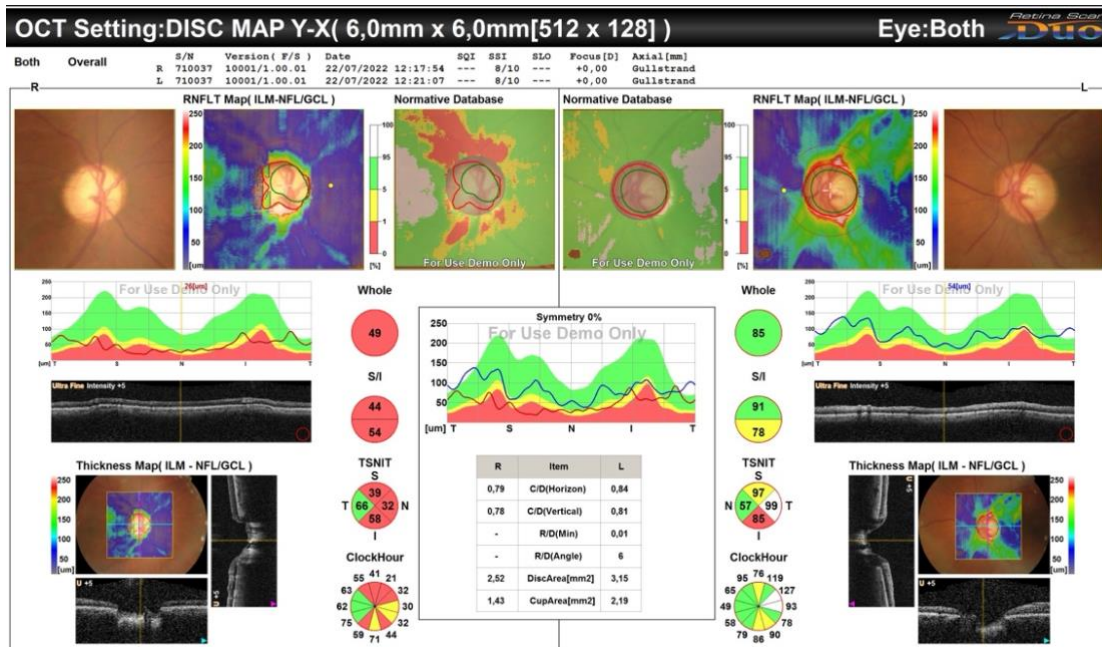
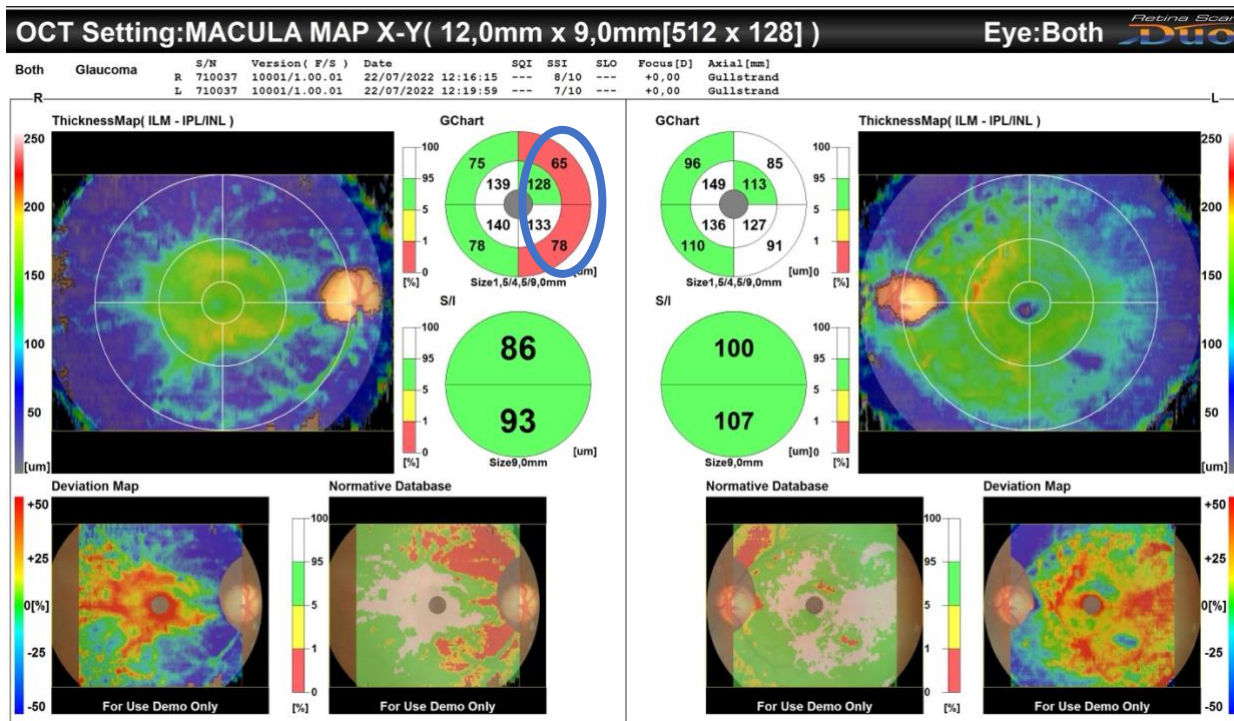


Imagen 3 Se obtiene disminución del promedio de capas de fibras nerviosas de la retina, se constata disminución en horas: 4,5,11, 12, valores limitrofes en horas: 3,4,6 en ojo derecho mientras que en ojo izquierdo se obtiene promedio normal de capas de fibras nerviosas de la retina, se constatan valores limitrofes en hora: 12,5,6.



En el análisis de la mácula se observa disminución de células ganglionares de la mácula en ojo derecho (circulo color azul). Ojo izquierdo dentro de parámetros normales. [Imagen]. Obtenido del centro oftalmológico clínica del día Dr. Fidel Niveló

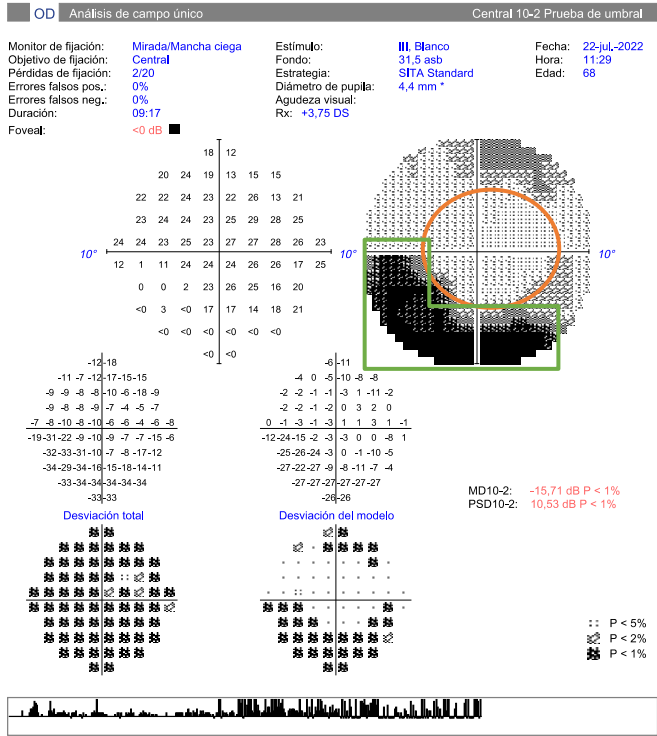


Ilustración 4 Campo visual ojo derecho. Se observa disminución concéntrica del campo visual, a predominio inferior (recuadro color verde) que respeta el área de fijación central (círculo de color tomate). Buena confiabilidad [Imagen]. Obtenido del centro oftalmológico clínica del día Dr. Fidel Niveló.

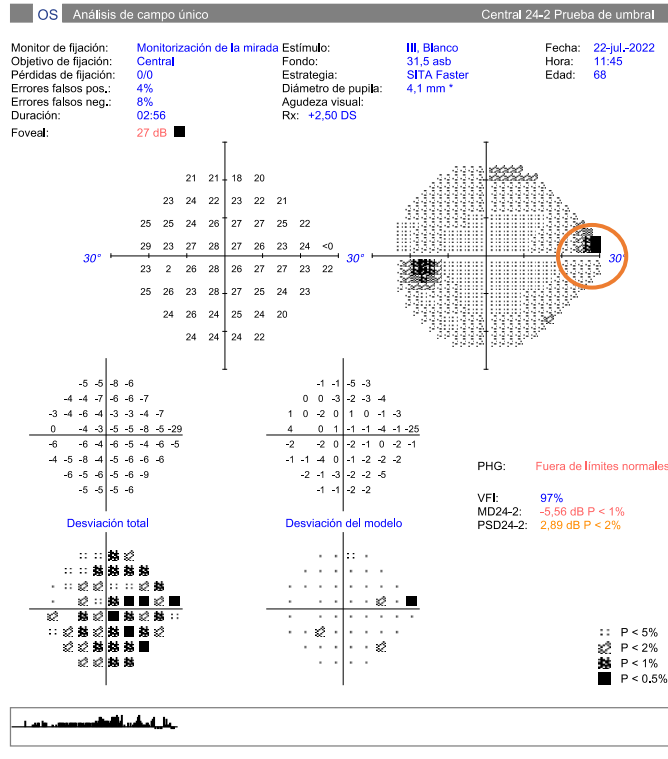


Ilustración 5 Campo visual ojo izquierdo. Se observa esbozo de escalón nasal (circulo color tomate). Buena confiabilidad. [Imagen]. Obtenido del centro oftalmológico clínica del día Dr. Fidel Nivel.

3. Discusión

La trabeculoplastia láser selectiva está indicada en pacientes que demuestran presiones intraoculares elevadas por encima de 22mmHg en 24 horas, defectos en el campo visual, en glaucoma primario de ángulo abierto y en glaucoma pseudoexfoliativo(11,12). El procedimiento con SLT en pacientes con XFG es considerado un tratamiento no invasivo de primera línea puesto que los colirios oftálmicos muestran una gran resistencia, realizar el procedimiento tiene un beneficio debido a que la energía se aplica a la malla trabecular el mismo que contiene acúmulo de material exfoliativo cubriendo a 360 grados con una fuerza de 0.4 – 1 mJ provocando la salida del humor acuoso y reduciendo la PIO, su efecto adverso es mínimo a diferencia de los colirios oftálmicos que provoca elevaciones repentinas de la PIO, sin embargo puede producir inflamación o elevación de la PIO y dolor en la primera hora del postoperatorio, aunque la mayor parte es de característica leve y se trata mediante colirios oftálmicos del glaucoma(13–15).

Puesto que el paciente muestra en ambos ojos presiones intraoculares elevadas ojos, disminución de agudeza visual y defectos en el campo visual con alteraciones de células ganglionares de la mácula en ojo derecho mostradas en la OCT con indicación de trabeculoplastia láser selectiva inmediata en ambos ojos con seguimiento cada 3 meses. Esta técnica puede prevenir el daño adicional del nervio óptico.

4. Conclusiones

Aunque el glaucoma pseudoexfoliativo es irreversible, el daño glaucomatoso se puede detener o retrasar con la detección temprana y el tratamiento adecuado. En la actualidad, el único medio de tratamiento probado es la reducción de la PIO con medicamentos, tratamiento con láser. Los médicos pueden desempeñar un papel importante en la detección temprana del glaucoma mediante la toma de la PIO, técnicas de imagen como la aplicación de una fotografía de fondo de ojo, OCT y campo visual. A su vez es importante educar y concientizar a los pacientes sobre la patología junto con el cumplimiento de la medicación y el seguimiento que conlleva el mismo.

5. Fuente de financiamiento

Autofinanciado.

6. Conflicto de intereses

Los autores declaran no tener ningún tipo de conflicto de intereses.

7. Consentimiento informado

El presente caso clínico no implica riesgo para el paciente ni sus familiares. Luego del consentimiento informado para poder salvaguardar la confidencialidad de la paciente, no serán incluidos en la publicación sus datos personales, así mismo, las imágenes presentadas no se indicará el nombre en ninguna parte del proceso.

8. Bibliografía

1. Spinel Peñuela JE, Del Pilar M, Md A. Spinel-Síndrome PSX en Guatemala Pseudoexfoliation syndrome at the clinic of glaucoma of the national unit of ophthalmology. Guatemala city. Cross-sectional study I N F O R M A C I Ó N A R T Í C U L O. Vol. 51. Disponible en: <https://pesquisa.bvsalud.org/portal/resource/pt/biblio-911877>
2. Nobl M, Mackert M. Síndrome de pseudoexfoliación y glaucoma. *Klin Monbl Augenheilkd.* 2019;236(9):1139–55. Disponible en: <https://epub.uni-muenchen.de/79251/>
3. Velázquez Pinillos NM, Pérez Marrero MJ, Rodríguez López EI, Tirado Garcés CM. Pseudoexfoliación ocular: un signo de alerta temprana de enfermedades sistémicas. *Rev Cuba Oftalmol.* 2020. Disponible en <https://orcid.org/0000-0002-4853-9107>
4. Sánchez Acosta L, Rodríguez Suárez B, Méndez Duque de Estrada AM, Cárdenas Chacón D, Nafeh Mengua MI. Caracterización clínica y epidemiológica del síndrome pseudoexfoliativo. *Rev Cuba Oftalmol.* 2020. Disponible en: http://scielo.sld.cu/scielo.php?script=sci_arttext&pid=S0864-21762020000400005.
5. Bourouki E, Oikonomou E, Moschos M, Siasos G, Siasou G, Gouliopoulos N, et al. Pseudoexfoliative glaucoma, endothelial dysfunction, and arterial stiffness: The role of circulating apoptotic endothelial microparticles. *J Glaucoma.* 2019;28(8):749–55.
6. Łukasik U, Kosior-Jarecka E, Wróbel-Dudzińska D, Kustra A, Milanowski P, Żarnowski T. Clinical features of pseudoexfoliative glaucoma in treated polish patients. *Clinical Ophthalmology.* 2020;14:1373–81.
7. Yaz YA, Yıldıırım N, Yaz Y, Tekin N, İnal M, Şahin FM. Role of oxidative stress in pseudoexfoliation syndrome and pseudoexfoliation glaucoma. *Turk J Ophthalmol.* 2019;49(2):61–7.
8. Tekcan H, Alpogon O, Imamoglu S. Pseudoexfoliation Glaucoma as a Predictor of Refractive Surprise After Uneventful Cataract Surgery. *J Glaucoma [Internet].* 2023;32(4):272–9. Available from: <https://journals.lww.com/10.1097/IJG.0000000000002187>
9. Pantaloni A, Feraru C, Tarcoveanu F, Chiselita D. Success of primary trabeculectomy in advanced open angle glaucoma. *Clinical Ophthalmology.* 2021;15:2219–29.

10. Journal O, Lopes AS, Fernando ;, Vaz T, Henriques S, Lisboa M, et al. Medical Hypothesis, Discovery & Innovation Outcomes of Trabeculectomy With and Without Mitomycin C in Pseudoexfoliative Glaucoma Compared With Mitomycin C in Primary Open Angle Glaucoma. Vol. 8, Med Hypothesis Discov Innov Ophthalmol. 2019.
11. Hutnik C, Crichton A, Ford B, Nicoleta M, Shuba L, Birt C, et al. Selective Laser Trabeculoplasty versus Argon Laser Trabeculoplasty in Glaucoma Patients Treated Previously with 360° Selective Laser Trabeculoplasty: A Randomized, Single-Blind, Equivalence Clinical Trial. *Ophthalmology*. 2019;126(2):223–32.
12. Chen G, Li J, Lv H, Wang S, Zuo J, Zhu L. Mesoporous coxs_n(1 - x)_o2 as an efficient oxygen evolution catalyst support for spe water electrolyzer. *R Soc Open Sci*. 2019;6(4).
13. Tran E, Sanvicente C, Hark LA, Myers JS, Zhang Q, Shiuey EJ, et al. Educational intervention to adopt selective laser trabeculoplasty as first-line glaucoma treatment: Randomized controlled trial: Educational intervention on selective laser trabeculoplasty. *Eur J Ophthalmol*. 2022;32(3):1538–46.
14. Ilveskoski L, Taipale C, Tuuminen R. Selective laser trabeculoplasty in exfoliative glaucoma eyes with prior argon laser trabeculoplasty. *Acta Ophthalmol*. 2020;98(1):58–64.
15. Tawfique K, Khademi P, Quérat L, Khadamy J, Chen E. Comparison between 90-degree and 360-degree selective laser trabeculoplasty (SLT): A 2-year follow-up. *Acta Ophthalmol*. 2019;97(4):427–9.