



UNIVERSIDAD
CATÓLICA
DE CUENCA

UNIVERSIDAD CATÓLICA DE CUENCA

Comunidad Educativa al Servicio del Pueblo

UNIDAD ACADÉMICA DE SALUD Y BIENESTAR

CARRERA DE ODONTOLOGÍA

**REHABILITACIÓN TOTAL PARA RESTABLECER LA PERDIDA DE ESTRUCTURA
DENTARIA DEBIDO AL BRUXISMO. REVISIÓN DE LA LITERATURA
PROYECTO DE TITULACIÓN PREVIO A LA OBTENCIÓN DEL TÍTULO DE
ODONTÓLOGA**


AUTOR: JESSICA ANAÍ SOLÍS PEÑAFIEL

DIRECTOR: DR. BYRON ROBERTO MORALES BRAVO

CUENCA - ECUADOR

2023

DIOS, PATRIA, CULTURA Y DESARROLLO



UNIVERSIDAD CATÓLICA DE CUENCA

Comunidad Educativa al Servicio del Pueblo

UNIDAD ACADÉMICA DE SALUD Y BIENESTAR

CARRERA DE ODONTOLOGÍA

**REHABILITACIÓN TOTAL PARA RESTABLECER LA PERDIDA DE ESTRUCTURA
DENTARIA DEBIDO AL BRUXISMO. REVISIÓN DE LA LITERATURA**

**PROYECTO DE TITULACIÓN PREVIO A LA OBTENCIÓN DEL TÍTULO DE
ODONTÓLOGA**

AUTOR: JESSICA ANAÍ SOLÍS PEÑAFIEL

DIRECTOR: DR. BYRON ROBERTO MORALES BRAVO

CUENCA - ECUADOR

2023

DIOS, PATRIA, CULTURA Y DESARROLLO



REHABILITACIÓN TOTAL PARA RESTABLECER LA PERDIDA DE ESTRUCTURA DENTARIA DEBIDO AL BRUXISMO. REVISIÓN DE LA LITERATURA

TOTAL REHABILITATION TO RESTORE THE LOSS OF TOOTH STRUCTURE DUE TO BRUXISM. REVIEW OF THE LITERATURE

¹Solís J. ²Sarmiento P. ³Morales B. ⁴Vintimilla S.

1. Estudiante de la facultad de Odontología, Universidad Católica de Cuenca, Ecuador
2. Docente de la facultad de Odontología, Universidad Católica de Cuenca, Ecuador
3. Docente de la facultad de Odontología, Universidad Católica de Cuenca, Ecuador
4. Docente de la facultad de Odontología, Universidad Católica de Cuenca, Ecuador

Volumen .
Número .
Fecha

Recibido: -
Aceptado: -

RESUMEN

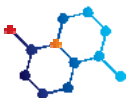
Antecedentes: El bruxismo, padecimiento motriz nocivo, asociado al estrés, trastornos oclusales, alergias y posturas al dormir, provoca daños sustanciales en las estructuras adamantinas y tejidos orgánicos del diente. La Rehabilitación integral del paciente bruxomano implica reestablecer la pérdida de estructura dentaria mediante técnicas adhesivas y aparatos protésicos. El correcto y oportuno diagnóstico remedia el problema de las estructuras dentarias y su comportamiento neuromuscular, llevando a un equilibrio adecuado para reestablecer la funcionalidad neuromuscular y oclusal. **Objetivo:** Conocer protocolos ideales u óptimos para la rehabilitación total de la estructura dentaria según el grado de disfunción. **Metodología:** El tipo de investigación utilizada fue el documental-descriptivo, además, se ejecutó un análisis de fuentes bibliográficas y adición de artículos científicos. **Resultados:** El análisis bibliográfico reveló una serie de tratamientos para la rehabilitación dental, encontrando el uso de la resina compuesta directas o indirectas, férulas oclusales, componentes cerámicos, PMMA, entre otros. **Conclusión:** Las resinas compuestas de nanotecnología sumado a las férulas oclusales son herramientas eficaces para tratar con éxito el restablecimiento de la pérdida de sustratos y/o trastornos temporomandibulares.

Palabras Clave: Bruxismo, rehabilitación total, estructura dentaria, férulas oclusales.

ABSTRACT

Background: Bruxism, a harmful motor condition associated with stress, occlusal disorders, allergies, and sleeping postures, causes substantial damage to the tooth's adamantine structures and organic tissues. Comprehensive rehabilitation of the bruxer consists of restoring the lost tooth structure using adhesive techniques and prosthetic appliances. The correct and timely diagnosis remedies the problem of the dental structures and their neuromuscular behavior, leading to an adequate balance to restore neuromuscular and occlusal functionality. **Objective:** To know the ideal or optimal protocols for the total rehabilitation of the dental structure according to the degree of dysfunction. **Methodology:** The research was documentary-descriptive; furthermore, an analysis of literature sources and the addition of scientific articles was carried out. **Results:** The literature review revealed several treatments for dental rehabilitation, finding the use of direct or indirect composite resin, occlusal splints, ceramic components, and PMMA, among others. **Conclusion:** Nanotechnology composite resins combined with occlusal splints are practical tools to treat the restoration of lost substrates and temporomandibular disorders successfully.

Keywords: Bruxism, total rehabilitation, dental structure, occlusal splints.



INTRODUCCIÓN

Para tratar eficazmente el bruxismo, que es una enfermedad considerablemente más extendida de lo que se creía, se debe encontrar la razón. Es una condición persistente y multifacética que puede conducir a una amplia gama de enfermedades, entre ellas, asimetría esquelética, artritis y una condición degenerativa e inflamatoria de las articulaciones temporomandibulares.

Esta enfermedad se presenta en los dientes frontales superiores e inferiores (1). Según Robalino, Bravo y Delgado (2) el bruxismo, hábito que se manifiesta en el aparato masticatorio y es un problema estomatológico que afecta a personas de todo el mundo, es uno de esos temas que amerita un estudio detenido ya que provoca alteraciones morfológicas que repercuten en la salud del paciente. Para su tratamiento, existe el uso de las férulas de descarga, coronas, composite, fisioterapia o medicamentos.

Por ello, la salud dental óptima es esencial no solo por razones estéticas y sociales, sino también por razones prácticas (3). La reconstrucción de dientes es un tratamiento odontológico que asegura la correcta conservación de los dientes originales, en circunstancias donde existe degradación dental (4).

Para retener tanta estructura dental como sea posible mientras se restaura el vínculo entre la función, la estética y la durabilidad de las restauraciones, los profesionales deben emplear un plan de tratamiento conservador (5).

La pérdida de dientes puede resultar de una variedad de causas y circunstancias. Entre los padecimientos más comunes se encuentran las caries en los dientes (caries dental), la enfermedad de las encías, la pérdida de dientes y los tumores malignos de la boca (neoplasias malignas orales). Otras enfermedades, como desgaste dental, traumatismos, dientes con tratamientos fallidos, fracturas dentales, etc., también pueden contribuir a la pérdida de dientes (6).

Según Organización Mundial de la Salud (7) en la mayoría de los casos, los problemas de salud bucal se pueden evitar y abordar si se detectan a tiempo. Cerca de 3.500 millones de personas, según estimaciones, padecen estas enfermedades.

Desgaste dental

La pérdida de esmalte, dentina y esclerosis pulpar son consecuencias del desgaste dental, que es un proceso complejo en el que intervienen múltiples factores. El desgaste de diente a diente, la erosión ácida y la abrasión de fuentes externas (como demasiada pasta de dientes o alimentos ásperos) pueden contribuir a este adelgazamiento del esmalte (4).

La estructura dental y del esmalte, la higiene bucal, los tratamientos, los traumatismos dentales, la maloclusión, la erupción de los dientes, así como las influencias externas, como la nutrición, las prácticas culturales y la edad, son solo algunas de las variables que pueden afectar el desgaste (9).

Tanto el aspecto pulido de las superficies de los dientes opuestos como la alineación impecable de los patrones de desgaste entre los dientes opuestos pueden usarse para identificar la pérdida por desgaste. Los bordes de la lengua pueden aparecer festoneados y en casos extremos puede haber una hipertrofia considerable del masetero. Según Barlett (4) la dentina y el esmalte se

desintegran en un ambiente ácido. La fuente de este agente acidificante puede ser interna o externa.

Entre sus síntomas se encuentra los dientes desgastados y la decoloración del esmalte, la última de las cuales es causada por la proximidad del esmalte a la dentina, el componente amarillo más notorio del diente (10). Además de, experimentar una mayor sensibilidad a los estímulos externos en las primeras etapas, así como transparencia y grietas en los dientes. La estructura dental puede destruirse o romperse cuando se encuentran en etapas más avanzadas, y la sensibilidad aumentará. Entre otros signos, se encuentran las fracturas dentales y dientes más pequeños (11).

El desgaste puede provocar:

Abfracción: La flexión causada por la tensión oclusal aplicada durante la masticación hace que reaccione formando una lesión en forma de cuña en la zona cervical del diente (12). Estas lesiones tienen concavidades con ángulos agudos y están situadas en la unión amelocementaria, que es el punto de apoyo del diente. El examen clínico revela una superficie levemente asimétrica en las paredes de formación de la lesión.

Para tratar estas lesiones se utilizan tanto tratamientos conservadores como invasivos. Cuando el módulo de elasticidad de estos materiales es comparable al de la dentina, los ionómeros de vidrio modificados con resina compuesta, los compuestos modificados con resina compuesta y las resinas compuestas pueden compensar las tensiones de flexión durante el tratamiento invasivo o de restauración (13).

Para el tratamiento, no es necesario realizar una preparación cavitaria ni restaurar el diente en las primeras fases del tratamiento. Sin cavitación aparente, las lesiones en el esmalte o en la superficie de la raíz se tratan con medidas profilácticas preventivas que consisten en detener la progresión de la lesión y promover la remineralización. Al usar discos de lijado para pulir y nivelar la superficie irregular de la lesión y luego usar una mezcla de fluoruro y clorhexidina a partir de entonces, la lesión se puede curar con éxito (14).

La flexión y compresión reducidas debido a la modificación oclusal constituye la primera etapa de la cicatrización por abfracción. Si bien la restauración con resina suele ser apto en la mayoría de las circunstancias, se recomienda emplear materiales protectores adicionales (como ionómero de vidrio) o una combinación de estos dos materiales de reparación en situaciones delicadas. Dado que no es necesario utilizar el área problemática para estas restauraciones, con frecuencia se completan rápidamente porque no contienen ningún material potencialmente infeccioso como una cavidad dental.

Para detener la presión mecánica que provoca estas lesiones, es recomendable aplicar una férula de descarga eléctrica. Para una rehabilitación oral completa en situaciones más severas, se requieren coronas dentales. Este tratamiento tiene una longevidad según la excelencia del tallado en las líneas de acabado y la salud gingival. La estabilidad mecánica de una corona se ve afectada negativamente por una línea de acabado asimétrica. El tallado debe ser consistente y pulido con sumo cuidado. Cuando se realiza un correcto trabajo, pueden durar toda la vida (15).

Otros tratamientos recomendados para disminuir el poder creado durante la masticación, se recomiendan un curso de tratamiento que implica la eliminación de contactos oclusales traumáticos y contactos excéntricos. Esto da como resultado una oclusión equitativa.

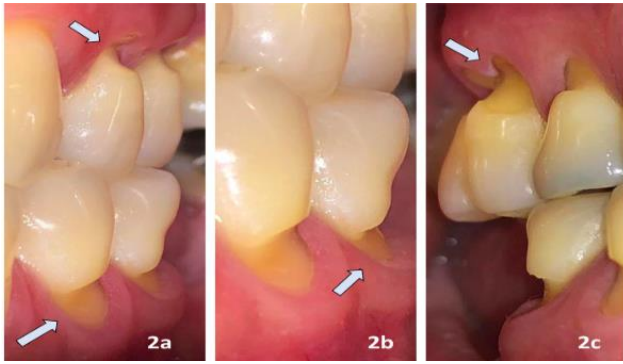
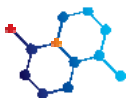

Figura 1. Fuente (16).

Bruxismo

Rechinar, apretar o rechinar los dientes se conoce trastorno como bruxismo. El bruxismo diurno hace referencia al apretamiento involuntario de los dientes cuando se está despierto, mientras que el bruxismo nocturno se refiere al apretamiento o rechinar subconsciente de los dientes mientras se duerme (1). Según Rodríguez, et al. (17) se cree que el 80% de la población general exhibe al menos una evidencia clínica de parafunción relacionada con el bruxismo, que incluye una amplia gama de síntomas.

Según Moradas y Álvarez (18) en su investigación mencionaron que se cree que varios factores intervienen en la existencia del bruxismo, aunque aún no se han determinado las causas exactas.

La prevalencia de BXV oscila entre el 22,1 y el 31 %, mientras que la prevalencia del BXS oscila entre el 12,8 y el 3,1 %. Entre 3,5 y 40,6% fue la prevalencia reportada de BXS en niños, la cual fue sumamente variada (19). En los jóvenes, el bruxismo crónico generalmente comienza entre los 10 y los 14 años, y generalmente se resuelve a los 40 años. Es importante destacar que las personas con un coeficiente intelectual más alto tienen más probabilidades de experimentar bruxismo del sueño.

Sintomatología

La mayoría de los casos de bruxismo no tienen consecuencias importantes, aunque los casos graves de bruxismo pueden presentar lesión en la mandíbula o los dientes, empastes, coronas u otros trabajos dentales; dolores de cabeza provocados por el estrés; dolor en la cara o el cuello que es extremadamente doloroso; las alteraciones en las articulaciones temporomandibulares (TMJ) de la mandíbula, situadas justo en frente de las orejas, pueden causar un chasquido o un chasquido cada vez que el paciente abre o cierra la boca; dificultad para morder o masticar debido al dolor o la incomodidad; irritación o malestar en la cara; desgaste extremo de los dientes, como se ve en el bruxismo, puede exponer la dentina sensible al aire y al agua; sensibilidad o dolor en la mandíbula; entre otros (2).

Tipos de bruxismo

El bruxismo puede presentarse tanto de día (bruxismo diurno) como de noche (bruxismo nocturno). Debido a la especificidad requerida para una terapia efectiva, los diagnósticos y clasificaciones del bruxismo son de vital importancia (2).

Diagnóstico

Los autores mencionan que el llamado diagnóstico de la

disfunción del bruxismo es uno de los procesos más dificultosos de entender. Debido al hecho de que es un acto inconsciente que tiene lugar junto con la masticación o la deglución, con frecuencia no se trata hasta que el daño en los dientes y las estructuras cercanas al sistema gnático es evidente (20).

Para Walker (21) el bruxismo se puede identificar mediante una evaluación clínica que se basa en que el dentista palpa los músculos faciales con las yemas de los dedos en la boca o en una parte de la cara para ver si hay algún grado de agotamiento provocado por el dolor del paciente. El siguiente paso es que el paciente abra la boca lo más que pueda para que se escuche cualquier ruido que haga al abrir o cerrar la mandíbula. Por último, el dentista coloca su dedo meñique en el canal auditivo del paciente, ya que esto le ayudará a detectar cualquier anomalía en la acción masticatoria del paciente.

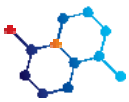
Erosión: Se caracteriza por la pérdida gradual y definitiva del tejido duro del diente provocada por un proceso químico exclusivamente ácido llamado disolución (22). Por lo general, las gaseosas, la acidez de algunas frutas, las bebidas deportivas y las llamadas bebidas energéticas son las culpables de este tipo de agotamiento. Esta lesión se divide en dos tipos de erosión: endógenas y exógenas (23). En la evaluación clínica, ocasionalmente, la dentina puede ser visible junto con un esmalte más delgado, crestas biseladas, puntas de cúspides ahuecadas y bordes incisales acanalados. La sensibilidad también puede indicar que la erosión está en curso y avanza (24) (25).

Dependiendo de la gravedad de la lesión, la habilidad y experiencia del cirujano dental con varios tratamientos, las expectativas y deseos del paciente y la extensión de la superficie erosionada, hay dos enfoques amplios (directo o indirecto) (25). Un método alternativo es la colocación indirecta de composite, siempre que haya espacio suficiente para tomar impresiones precisas y montar modelos para que el laboratorio pueda hacer las carillas.

Cuando existe un desgaste de la superficie palatina, tanto la restauración directa con composite como las carillas metálicas brillantes unidas con resina son adecuadas. Para reparar el desgaste de la superficie incisal-palatina, se recomiendan resinas compuestas mantenidas inmediatamente después del grabado ácido (26). En lugar de esto, también se utilizan restauraciones indirectas de resina compuesta y restauraciones de laminado de porcelana modificada, ya que tienen mayores características físicas y control de procedimiento (26).

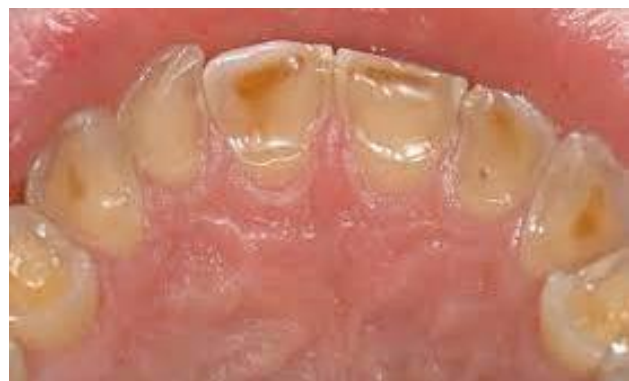

Figura 2. Fuente (27).



Atrición: El desgaste o las restauraciones dentales causadas por el contacto de diente a diente pueden reconocerse oclusalmente como un desgaste plano y brillante con bordes definidos, que también se nota en el diente adyacente (12). Las superficies oclusales, los bordes incisales, las superficies palatinas y linguales y las superficies vestibulares de los dientes son vulnerables al desgaste, como lo demuestra la presencia de atrición patológica (28).

A través del tiempo, los pacientes que tienen bruxismo desarrollan gradualmente un desgaste significativo. La pérdida de estructura dental sirve como indicador principal (28).

Según Cortez, Dubón, Madrid, & Sánchez (16) los pacientes con bruxomanía y los pacientes que han perdido dientes tienen más probabilidades de sufrir una atrición patológica porque los dientes remanentes están sobrecargados, lo que resulta en una pérdida estructural en las áreas donde funcionan, en este caso los bordes incisales y las superficies oclusales.

Para detectar esta lesión se pueden utilizar modelos de cálculos de alta densidad, radiografías y fotografías intraorales para mejorar la evaluación clínica (29).

La pérdida de los tejidos duros del diente como resultado de la fricción mecánica entre los arcos dentarios, que conduce a cambios en la apariencia morfológica de los dientes, es el síntoma principal de la atrición dental severa, un trastorno irreversible. Según Astudillo (16) mostró una correlación estadísticamente significativa entre la edad y la atrición dental grave, lo que demuestra que los pacientes mayores de 25 años tenían el doble de posibilidades de desarrollar una atrición dental grave que los menores de 25 años.

La sensibilidad, el dolor dental, los cambios en la función masticatoria y los cambios evidentes en la armonía bucal son síntomas de desgaste dental grave (16).

Los materiales se utilizan según las diferentes circunstancias. Las superficies oclusales metálicas que tienen un alto contenido de nobles, como las aleaciones de oro, se eligen para reducir el desgaste de la dentición natural antagonista. En situaciones de bruxismo severo, los factores para tener en cuenta incluyen la resistencia a soportar el gran estrés ejercido, así como el deterioro de la propia restauración y la dentición antagonista (28).

Con respecto a los tratamientos, según cuando se habla del cuidado dental, los dispositivos oclusales que se usan por la noche se pueden mencionar para prevenir daños a los dientes y al sistema masticatorio, aumentar la dimensión vertical de la oclusión de manera reversible, disminuir la cantidad de actividad muscular y disminuir la presión intraarticular. Así mismo, las anomalías dentomaxilares se tratan con dispositivos de compresión de ortopedia y ortodoncia, y se ha observado que los pacientes con estas afecciones experimentan menos bruxismo nocturno y menos problemas para dormir después de someterse a un procedimiento de expansión maxilar (28).

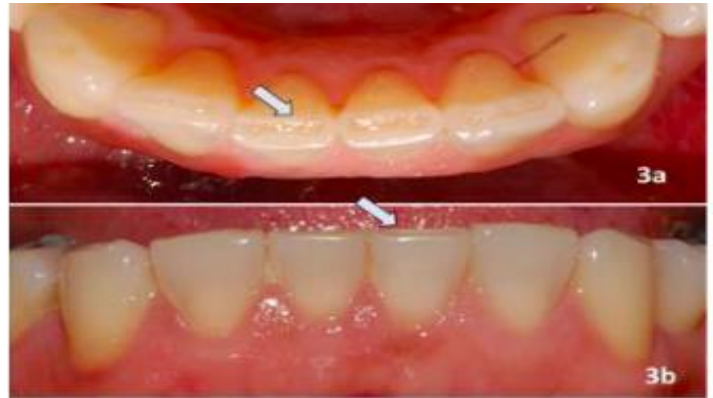

Figura 2. Fuente (16).

Abrasión: Tiene que ver con la destrucción de la estructura dental provocada por el constante contacto mecánico con los elementos (22). El cepillado traumático, o el uso de un cepillo de dientes excesivamente duro o que emplea una fuerza excesiva para cepillarse, es la causa más frecuente de abrasión. El uso incorrecto de hilo dental y palillos de dientes, alimentación con base de semillas son otros factores que puede conducir a la abrasión (28).

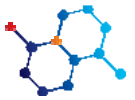
El premolar superior es el diente más comúnmente afectado por la abrasión, aunque puede afectar a cualquier diente de la boca. Esta es una condición no cariosa que ocurre en el tercio cervical o límite cemento esmalte del diente, idealmente vestibular, desde el canino hasta el primer molar.

Clínicamente, se observa una superficie dura y pulida con potencial de agrietamiento. El esmalte es plano, liso y brillante, y no hay placa bacteriana ni decoloración evidentes.

El tratamiento restaurador generalmente no es necesario cuando hay lesiones cervicales no cariosas presentes, pero en algunas circunstancias, como las que se enumeran a continuación, puede ser necesario: dientes con un aspecto significativamente deteriorado, dientes con lesiones relacionadas con la caries, situaciones en las que la integridad estructural del diente ha sido dañada a una profundidad superior a 1 mm, dientes con dentina sensible y dientes con riesgo de exposición pulpar (30).

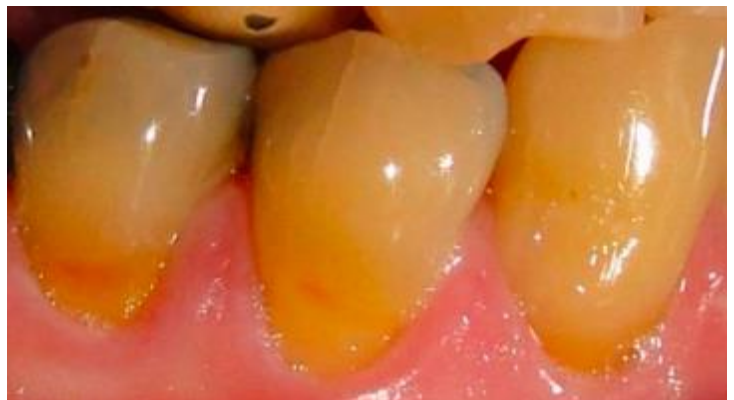

Figura 2. Fuente (16).



Tratamientos

1. **Féulas oclusales:** La utilidad de dicho complemento en el tratamiento sintomático del bruxismo ha sido respaldada por una serie de estudios. Debido a su influencia terapéutica, restauradora y calmante en la estructura del sistema oral y mandibular, este tratamiento para el TTM ha demostrado ser efectivo en la comunidad dental a pesar de ser no invasivo y reversible (31). La elección de la tecnología en tales situaciones es crucial para el resultado, por ejemplo, férula de Reposicionamiento Anterior, férula de estabilización, férula pivotante, férula de tipo Michigan, Placa de Mordida Anterior y Placa de Mordida Posterior (28).

Según Castañeda y Jiménez (32) cuando los dientes hacen contacto con la férula, los aparatos oclusales, que están hechos de resina transparente y colocados sobre el arco dentario, se descargan, moviendo la mandíbula a la posición adecuada, lo que hace que los músculos masticatorios se relajen y la presión intraarticular disminuya. Es una de las terapias más eficaces para salvar los dientes, y está considerado como uno de los tratamientos más seguros para el bruxismo.

El protocolo de las férulas oclusales inicia tomando el registro de arco fácil y montaje en articulador semiajustable; seguido por el reconocimiento de la posición mandibular estable mediante la toma de cera; con esto y con los modelos de escayola montados en el articular se procede al estudio de la oclusión del paciente; para finalizar se elabora la férula y se ajusta en la boca del paciente.

Su efectividad, varía según el tipo de férula, por ejemplo, la férula multifuncional logra minimizar los síntomas. En pacientes que presentan bruxismo relacionado y respiración bucal mientras duermen, la férula dental puede ser utilizada como uno de los muchos dispositivos de tratamiento coadyuvante porque fue útil para todos los síntomas examinados (33).

En el ámbito económico, se puede encontrar desde 200 € a 400 € en países europeo, en países latinoamericanos, por ejemplo, en Colombia se encuentran desde 15900 pesos colombianos, en Ecuador desde \$50, en Perú desde 59.00 soles y en México desde 218.00 pesos mexicanos.

2. **Prótesis dentales:** La prótesis dental es una estructura de metal con muchos dientes protésicos que se adhiere a los dientes y reemplaza las partes que faltan (34).

Si bien la superficie externa de la prótesis suele estar muy bien pulida, la superficie interna de la dentadura completa, que estará directamente asociada a la mucosa bucal, debe examinarse minuciosamente antes de instalarla. Para su instalación, se inicia con radiografías dentales; seguido por el proceso de intervención quirúrgica donde se coloca el implante y se satura; una vez cicatrizado, se atornilla el implante a un aditamento y se mide para la implantación de la prótesis.

3. **Tratamiento restaurador:** Se recomienda en situaciones donde las necesidades estéticas de los pacientes no pueden ser abordadas con terapias desensibilizantes y cuando hay una pérdida continua y creciente de estructura dental que se extiende más allá de un milímetro de profundidad (30). Los cuatro biomateriales dentales primarios utilizados en odontología restauradora son resinas compuestas, ionómeros de vidrio, resinas modificadas con poliácidos, ionómeros de vidrio modificados con resina (30). En otros tratamientos restauradores se encuentran los

colutorios dentífricos tópicos como el gel PH de fluoruro de sodio neutro al 2% y el barniz de fluoruro de sodio al 5% que actúan como bloqueador de los túbulos dentinarios son una opción de terapia no invasiva (30).

El proceso de restauración mediante este tratamiento consta de la preparación del área, para lo cual se debe utilizar algodón; se remueve la placa dentobacteriana y se seca; una vez introducida la punta de diamante, se realizan giros para dar apertura, la misma que debe quedar suficientemente amplia. Una vez que el diente se encuentra listo, se utiliza acondicionadores de ionómero de vidrio. Para la aplicación del material de restauración, se mezcla el ionómero de vidrios, depositándolo en la cavidad. Al observar que el material perdió su brillo, se debe presionar con leves movimientos. Para finalizar, se cubre con un barniz impermeable (35).

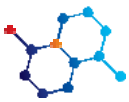
4. **Tratamiento de Recesión Gingival a Través De Colgajo Posicionado Coronalmente:** Varias opciones quirúrgicas respaldan la cirugía con colgajo de posición coronal, que tiene éxito en el tratamiento de lesiones gingivales cariosas en pacientes que pertenecen a las clases I y II, así como otras opciones quirúrgicas que combinan el colgajo de posición coronal con injertos conectivos solos. El grosor del tejido queratinizado a largo plazo y la cobertura de la recesión se pueden aumentar con el uso de restauraciones de ionómero de vidrio o materiales biológicos, particularmente cuando las depresiones gingivales tipo I y tipo II están cubiertas de manera extensa (36).

Para el proceso clínico, se inicia con la anestesia en la región de los dientes a tratar; seguido por las incisiones intrasulculares de espesor con una hoja de bisturí para permitir que el colgajo se desplazara coronalmente, se formó una envoltura profunda en cada recesión, que se extendía más allá de la unión mucogingival; a nivel del primer molar y premolares superiores derechos, se realiza una incisión vertical con hoja de bisturí para tomar los injertos de tejido conectivo subepitelial, a una distancia de unos 3 mm del margen gingival de estos diente; se crea un sobre a través de esta incisión para recolectar el trasplante; utilizando tijeras para cortar el tejido adiposo del ITCS; con un elevador de periostio P20, el injerto se inserta en la ubicación deseada; por último, se coloca apósito periodontal (37).

5. **Resina compuesta:** Se utilizará una resina altamente estética para restaurar el esmalte dañado si la superficie oclusal del diente está desgastada, y se puede usar una férula o corona para evitar un mayor desgaste. Por otro lado, si se trata de abrasiones incisales, la resina compuesta se puede utilizar para reparar la estructura de los dientes y restaurar la apariencia estética de la sonrisa (30).

Con respecto al protocolo de aplicación de resina compuesta, se inicia por una limpieza profiláctica; seguido por la selección del color y varios aspectos; se aplica la anestesia infiltrativa si es considerado; se procese a eliminar el tejido cariado con fresas de carburo o diamante; al momento de elaboración de la preparación cavitaria se puede involucrar la remoción de tejido dentario cariado; Bisel del margen cavosuperficial de 45 grados en esmalte; en caso de que el diente este sumamente decolorado se realiza una corrección de color; aislamiento de campo; se protección dentino-pulpar; grabado con ácido fosfórico al 37%; lavar y secar la humedad del diente; se coloca la tira plástica y el sistema adhesivo, fotopolimerización, aireado y por último, el esmalte y adhesivo autograbador en dentina; se coloca la resina no mayor a 2mm y fotopolimerizado de hasta 40 segundos; se verifica la oclusión y se pule (38).

Su longevidad varía por diversos factores, sin embargo, se estima su vida útil entre 6 a 10 años. La continuidad de la interfaz entre el diente y el material de restauración es el principal factor que influye en la duración



de las restauraciones. Otro factor influyente es el económico, el cual varía según su calidad y tamaño, por ejemplo, en México van desde 700 a 4500 pesos mexicanos, en Ecuador a partir de \$500, en Colombia desde 550.000 pesos colombianos por pieza.

Según Pardo (39) mencionó dos investigaciones que determinaron que, al estudiar un total de 1955 restauraciones de resina compuesta in vivo, que se realizaron como parte de una investigación clínica retrospectiva, tuvieron un porcentaje de supervivencia del 91,7 % después de cinco años y del 82,2 % después de diez años (40). Otra investigación in vivo realizada en Chile reveló que las reparaciones con resina compuesta suelen durar 7,6 años (41).

Con respecto a su efectividad, un estudio de comparación determinó que, aunque más costoso, el tratamiento micro invasivo con resinas infiltrantes fue más efectivo que la terapia no invasiva e invasiva con resinas compuestas (42).

Table top

Los fragmentos de cerámica de sobremesa u oclusal son restauraciones que se suelen realizar en espesores entre 1,5 y 2 mm. Estas restauraciones permiten realizar preparaciones dentales conservadoras o simplemente redondear la estructura dental. De esta forma, preservan la vitalidad pulpar evitando la necesidad de tratamientos de endodoncia (43).

Según Mendes et al. (44) incluye una técnica terapéutica crucial para restaurar la dimensión vertical oclusal en pacientes que tienen un desgaste oclusal significativo como resultado de hábitos parafuncionales o procesos fisiológicos como erosiones.

El beneficio fundamental de las carillas oclusales, que son una alternativa conservadora a las carillas estándar y las coronas de cobertura total, es la máxima recuperación de la función masticatoria con la estructura dental.

Las carillas dentales se pueden colocar idealmente en el lado oclusal del sector posterior, en la superficie libre vestibular y en el sector anterior (45). Los tres tipos de restauraciones parciales indirectas (inlays, onlays y overlays) permiten la preservación de la estructura dental remanente y fomentan el refuerzo de un diente con afectación de caries o fracturas. Los inlays se definen como aquellos que no cubren ninguna de las cúspides, los onlays cubren al menos una cúspide y los overlays las cubren todas, posicionado en la superficie libre vestibular, en el sector anterior, y en el lado oclusal del sector posterior (46).

Se deben cumplir cuatro condiciones en la preparación dental antes de que se puedan colocar las carillas oclusales: la región para la preparación; Dado que las tensiones oclusales activas y pasivas se concentran principalmente en la mitad inferior del diente durante la oclusión y la articulación, debe ser antifrágil. La superficie que se ha preparado no debe tener bordes afilados. Para reducir la concentración de tensiones en el complejo de la restauración de diente compuesto, la superficie preparada debe ser suave y sin transiciones bruscas. Disipación de tensión. La ubicación ideal para los márgenes de la preparación es en el esmalte, aunque el tamaño de la lesión influirá en esto. Para obtener la mejor estabilidad mecánica y fuerza de unión para la restauración, los prismas de esmalte deben cortarse oblicuamente. Además, los márgenes de la preparación están definidos con precisión, lo que hace factible construir la

restauración cerámica parcial con el ajuste interno y marginal óptimo (47).

Al adoptar preparaciones conservadoras para carillas oclusales, se puede reducir la pérdida estructural del diente gracias a los avances en CAD/CAM, materiales de resina y cementos (44).

Scanner (CAD/CAM)

Este es un grupo de herramientas informáticas conocidas como CAD (Computer Assisted Design) se utilizan para crear piezas en 2D (dibujos y planos) o 3D (cuerpos y superficies).

La resistencia de la prótesis en la boca del paciente es el criterio más crucial para su éxito, y esta durabilidad se correlaciona con una de las variables más cruciales, a saber, la dedicación del odontólogo a los estándares de preparación óptimos (48).

Por ello, se analizará este dispositivo, el cual consta de dos cámaras ópticas digitales inteligentes que funcionan para capturar fotografías de los modelos utilizando tecnología 3D están integradas en este dispositivo y están situadas en la parte superior, donde el aparato gira en tres dimensiones mientras los modelos de yeso se colocan sobre la base preparada debajo. La base se desplaza axialmente en las tres dimensiones al comienzo de la imagen para que la cámara estacionaria pueda capturar fotografías en 3D del diente (48).

Para crear una imagen tridimensional del gemelo posicionado del diente, esta cámara digital está conectada a la computadora del dispositivo CAD-CAM, donde el programa digital del dispositivo escáner analiza los datos y produce un archivo con el sufijo (.STL) (48).

Los procesos se simplifican al utilizar tecnología de diseño asistido por computadora/fabricación asistida por computadora (CAD/CAM) en toda la fabricación de la prótesis. El flujo de trabajo para la fabricación de prótesis dentales completas que se está demostrando combina procedimientos de tratamiento tradicionales y con soporte digital para mejorar el cuidado dental (49).

Según Rivera, Medrano, Aguirre, & Rojas (50) en comparación con las técnicas de colado convencionales, las técnicas CAD-CAM actuales permiten un mayor ajuste pasivo de las estructuras.

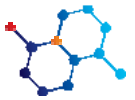
Dimensión vertical

La dimensión vertical se determina midiendo la distancia entre dos ubicaciones anatómicas elegidas, una en cada mentón y punta de la nariz.

Este término engloba una serie de ideas que son cruciales para comprender y tratar a los pacientes sometidos a rehabilitación oral, como la dimensión vertical en oclusión (DVO), que se refiere a la condición en la que el paciente está en máxima intercuspidad, y la dimensión vertical en reposo, que describe la posición del paciente cuando está relajado (51).

La DVO es una de las características iniciales que se establecen a lo largo del proceso de evaluación del paciente tanto en odontología general como en la subespecialidad de Rehabilitación Oral (52). Aunque el deterioro del diente puede hacer que la DVO desaparezca, un mecanismo de compensación dentoalveolar llamado sobreerupción del diente desgastado puede mantenerlo en su lugar (52).

Cuando es necesario restaurar la dimensión vertical de un paciente debido a múltiples pérdidas o desgastes dentales que han resultado en movimientos dentales que invaden el área para una restauración



protésica, esta es una de las alternativas de tratamiento más populares. Para recibir este tipo de atención, el paciente debe reconstruir por completo al menos uno de sus dos arcos dentales (53).

El médico debe aproximarse con precisión a la dimensión vertical ideal del paciente cuando el objetivo es restaurar la dimensión vertical a través de una prótesis. Esto se puede hacer ya sea calculando la dimensión vertical original o midiendo la pérdida de dimensión vertical.

Los estudios han indicado que los pacientes pueden adaptarse a un aumento en la dimensión vertical de hasta 5 mm, pero no hay evidencia de un límite superior. Desde una perspectiva clínica, la ampliación adicional es difícil de prescribir debido a su gran impacto en la relación horizontal de los dientes (54).

Perdida dentaria

Según Samuel, Ledesma, & Fonte (55) junto con las mandíbulas, los dientes sirven de soporte para los tejidos faciales blandos; su pérdida altera la fisonomía y la expresión facial, proporcionando la ilusión de envejecimiento y resta valor a la armonía, la belleza y/o la autoestima de una persona.

Debido a las consecuencias visuales, fonéticas y funcionales que esto conlleva, supone un importante reto psicológico para los pacientes; sin embargo, la mayoría de la población está completamente o algo dentada.

Esto, permite enfocar una visión completa de la salud bucal, así como un cambio de paradigma en torno a la necesidad de consulta y control por parte del odontólogo, ya que la mayoría de las enfermedades bucales están relacionadas con ciertos factores de riesgo como la mala nutrición, higiene dental y educación (56).

Con respecto a el tratamiento, este consiste en la adaptación de prótesis dentales, que son estructuras hechas a medida para reemplazar uno o más dientes perdidos y devolver la funcionalidad al sistema estomatognático (57).

Como protocolo, el paciente debe ser informado de todas las opciones de tratamiento disponibles, así como de los posibles efectos secundarios y el pronóstico asociado con cada uno. Esto, brinda la seguridad de que el médico buscara la mejor opción según el padecimiento (58).

Dientes anteriores

La extensión del daño de la corona, el requisito de corrección del canal y la forma del canal determinarán el tipo de tratamiento posterior a la endodoncia requerido. Según El blog del odontomecum (59) es relevante tener en cuenta la clasificación según las lesiones para conocer el tipo de tratamiento a emplear:

- Lesión coronaria mínima: En estos casos, vimos márgenes incisales intactos, bordes marginales intactos, oclusiones y estética aceptables. Dentro de este grupo se encuentran los dientes con menos del 30% de pérdida clínica de corona (60). Para sellar el acceso a la cámara, la reconstrucción "composite" es la más aconsejada (61). De igual modo, también es útil el material de amalgama, inlay u onlay.
- Lesión coronaria moderada o media: En estos casos se muestran márgenes marginales intactos, bordes incisales intactos, ángulos intactos, buena oclusión y estética aceptable.

Esta categoría incluye dientes con coronas clínicas que tienen entre 40% y 60% de pérdida (60) (62). Se puede optar por la restauración por resina compuesta o cobertura coronaria completa y/o perno y muñón. Los materiales útiles dentro del tratamiento son onlay y poste de fibra de vidrio.

- Lesión coronaria importante: La cobertura completa coronaria y de tornillos es necesaria cuando la afectación es máxima. Para estos casos, puede ser recomendado el uso de coronas de espiga (63) (64). Por otro lado, también existe la opción de restauración por un perno y cobertura coronaria completa. Esta lesión se considera cuando se han perdido todas las cúspides, falta más del 70% de la corona clínica, existen fuertes fuerzas oclusales y existe un alto riesgo de fractura

Dientes posteriores

Según El blog del odontomecum (59) su reparación requiere abordajes distintos debido a su estructura y las importantes tensiones oclusales que soportan la región posterior.

- Lesión coronaria mínima: Estas lesiones generalmente solo resultan en la pérdida de una cúspide, tienen fuerzas oclusales débiles y pocas posibilidades de fractura. Dentro de esta lesión, se recomienda la reconstrucción con inlay, onlay, amalgama o composite (65) (63) (66)
- Lesión coronaria moderada o media: La rehabilitación más eficaz para el tratamiento de tales lesiones es el recubrimiento de la cúspide, que se puede lograr con una corona de reconstrucción, un poste de fibra de vidrio o una incrustación; de la carga oclusal soportada por el diente (60).
- Lesión coronaria importante: En estas situaciones, la reconstrucción se realiza mediante una corona y poste de fibra de vidrio. Según recomienda el uso de perno-muñón colado o prefabricado y corona (60) (66) (63) (62).

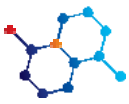
METODOS Y MATERIALES

Para el conocimiento adecuado de la investigación del tema planteado, se llevó a cabo un estudio bibliográfico de material científico, analizando 88 revisiones sistemáticas y artículos científicos relacionados con el tema en cuestión. Mediante el empleo del tipo de investigación documental descriptivo se referirá una realidad con el mayor detalle posible. Utilizando el enfoque analítico, este tipo de investigación ayuda a definir la naturaleza de lo que se estudia o la naturaleza de la situación que se examina, dilucidando sus características más destacadas.

Para la investigación se recurrió a revistas tales como RECIAMUC, Revista Europea de odontostomatología, Revista de la asociación Dental Mexicana, Revista médica clínica Los Condes, Health Technol Assess, Research, Society and Development, entre otros.

DISCUSIÓN

Cuando se presenta una pérdida de estructura dentaria considerable, es posible observar en el diagnóstico, sintomatología inflamatoria de la articulación temporomandibular, disfunción muscular, desgaste dental, caries, entre otros. Según Ladisleny, Ledesma, & Fonte (6) junto con las mandíbulas, los dientes sostienen los tejidos faciales blandos; su remoción altera la fisonomía y expresión facial, dando la apariencia de



una edad avanzada y realzando la armonía, belleza y/o valoración de la persona.

La presencia de la sintomatología puede provocar diferentes tipos de desgaste dental, los cuales deben ser tratados con los procedimientos, materiales y tecnologías adecuadas. Para ello, a través del tiempo los tratamientos se han visto beneficiados con las nuevas tecnologías existentes a través del tiempo.

Según Calatrava (67) el avance de la tecnología CAD/CAM, brinda oportunidades para acelerar y minimizar la necesidad de preparación del tejido dental al tiempo que mejora el tratamiento de la dentición muy desgastada. Esto, lo confirma Rivera et al. (50) mencionan que con la tecnología CAD-CAM actual, es factible combinar belleza, resiliencia y precisión en varios sistemas cerámicos, lo que garantiza la previsibilidad a largo plazo con este tipo de reparación.

A largo plazo, los resultados han sido variables; según Becker, et al. (68) en su estudio que contrasta la durabilidad de varias restauraciones creadas con CAD/CAM y métodos tradicionales, sugiere que los tratamientos cerámicos tienen menos probabilidades de sobrevivir que los fabricados convencionalmente. Para Libedinsky, et al. (69) sugiere algo parecido, los sucesos mecánicos, biológicos y estéticos pueden categorizarse como problemas y fallas postoperatorias según su naturaleza. En su estudio, la fractura de cerámica es el problema más frecuente que surge durante los tratamientos CEREC. Dicho tratamiento, Rauch (70) lo recomienda para largo plazo, y, para corto plazo, las restauraciones monolíticas son una efectiva alternativa para CAD/CAM (71).

Por otra parte, al existir una pérdida o desgaste dental, es esencial conocer si en el paciente ha disminuido la dimensión vertical, puesto que este es el inicio de toda rehabilitación oral integral. Según Huamani, et al. (5) determinó que la pérdida de los dientes posteriores y el desgaste de los dientes anteriores conduce a una disminución de la dimensión vertical oclusal. Para ello, en su estudio determinaron que la prótesis combinada provisional (prótesis fija y removible) sirve como herramienta para determinar la adaptación adecuada para una dimensión vertical oclusal durante el curso de la terapia. No obstante, según Barragán, et al. (51) menciona que las prótesis fijas serían un problema en el ámbito económico, a diferencia de las removibles, cuyas prótesis son incómodas, pero más accesibles para el paciente.

Según Moya, Marquardt, Arellano, Contreras, & Contreras, 2019 (72) la prótesis mejora la capacidad de masticación, comodidad y preservación del hueso alveolar del paciente, así como su condición psicosocial, autoestima y satisfacción con su propia apariencia física. Por lo contrario, según Corona, Jiménez, & Urgellés (73) en su análisis a 96 adultos, determino que existió un 50% de casos con lesiones bucales o traumas productos del uso de prótesis dental.

Por otro lado, para un correcto tratamiento y uso de tecnologías, los materiales son esenciales. Dentro del presente estudio, se han mencionado diferentes tipos de materiales según el estado del paciente. Según Blanco, et al. (74) en su estudio de comparación de los materiales ionómero de vidrio reconstructivo y resina fluida, los valores de dureza de la resina compuesta fueron significativamente más altos que los de los otros dos materiales. Sin embargo, según Varkey, et al. (75) los componentes de los

materiales ionoméricos y resinas compuestas tienen cualidades que les han permitido consolidarse como materiales restauradores efectivos. Por sus ventajas y cualidades, son los materiales más utilizados por los profesionales. Según Opdam, Bronkhorst, Roeters, & Loomans (40) existe más del 80% de pacientes que indicaron una longevidad de 10 años para las resinas compuestas in vivo. Así lo confirmo Kubo, Kawasaki, & Hayashi (76) quienes mencionaron que más del 60% de los pacientes registraron 10 años de longevidad. Por otro lado, según Naranjo & Valdiviezo (77) menciona que a pesar de que las resinas compuestas poseen una ventaja por su longevidad, la amalgama, a pesar de haber sido considerada peligrosa, es más duradero que la resina compuesta por su longevidad y durabilidad. Esto demuestra que las resinas compuestas son un tratamiento que, por su durabilidad y adhesividad a la estructura dental, permiten preparaciones cavitarias más conservadoras, protegiendo la invaluable estructura dental por un tiempo considerable.

Por su longevidad a corto y mediano plazo, las resinas compuestas son capaces de manejar aumentos en la dimensión vertical (DV), nivelar los planos oclusales (PO) y reconstruir la guía anterior (78) (79).

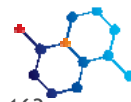
Por otro lado, uno de los tratamientos más observados son las férulas oclusales, tratamiento que es una opción eficaz para tratar el bruxismo debido a que no solo alivia las molestias físicas que produce, sino que además mejora el bienestar emocional del paciente al disminuir sus niveles de estrés y ansiedad y permitirle someterse al tratamiento sin experimentar ningún dolor (80). Para Castañeda & Jiménez (31) en su estudio, determinaron que las férulas oclusales preservan las estructuras dentarias a la vez que hacen que las articulaciones adopten una posición más estable de lo habitual, lo que disminuye la aparición de síntomas de bruxismo, lo cual concuerda con el estudio Cruz, Palacios, & Labrador (32) de quienes mencionaron que, mediante la férula oclusal, la terapia para el manejo del estrés y la ansiedad, y el ajuste oclusal, mantiene una rehabilitación funcional que evidencia la evolución satisfactoria del paciente. Para Moreta, Mendieta, Ocampo (81) en su estudio determinaron que, una vez colocada la férula, el dolor en el oído externo disminuyó. De la población, el 73% de los pacientes informaron dolor antes de la terapia, post el tratamiento, solo el 6 % lo presencia.

Como se mencionó anteriormente, el tipo de tratamiento restaurador seleccionado dependerá del tipo de desgaste dental, puesto una incorrecta elección puede provocar sensibilidad, pérdida de dimensión vertical de la oclusión e incluso, reduce la calidad de vida. En estos casos, según Loomans, et al. (87) la rehabilitación con resinas compuestas es favorable, funcionales y de largo plazo, lo cual lo confirma Loarte, Perea, Portilla, Juela (88) quienes en su estudio mencionan que las resinas compuestas han cambiado con el tiempo, mejorando la relación entre sus propiedades mecánicas y físicas, la resistencia a la rotura, la estabilidad del color y la capacidad de adaptarse a las superficies dentales. Esto ha hecho posible fabricar compuestos que son buenos tanto para los dientes anteriores como posteriores.

RESULTADOS

La rehabilitación oral trae consigo conseguir recuperar el funcionamiento óptimo del sistema intentando restablecer el equilibrio o armonía morfofuncional entre los distintos componentes del sistema. Para lograr cumplir con este objetivo, el profesional tiene a su alcance tratamientos, tecnologías y materiales necesarios.

El uso de CAD/CAM es una herramienta que permite ser mucho más precisos con los diseños restauradores en 3D, lo cual otorga un fresado de alta precisión. Este sistema permite el empleo de diferentes tipos de materiales tales como cerámica, resina compuesta, entre otros.



La selección del material varía según varios aspectos, desde la resistencia, e incluso el ámbito económico. Por ejemplo, en casos de bruxismo, el uso de cerámicas es óptimo, debido a su resistencia. Por otro lado, el uso de la resina permite tratar el diente antes de presentar algún tipo de desgaste.

En casos de bruxismo, se descubrió que las férulas oclusales son el mejor, más importante e ineludible tratamiento para la rehabilitación de pacientes con bruxismo. Cuando el paciente se somete a rehabilitación oral con férulas e incluso mediante el uso de una variedad de tratamientos (resinas compuestas, carillas oclusales, prótesis dentales, entre otras), puede lograr recuperar el uso completo de sus dientes y mandíbulas, así como la función fonética y la apariencia estéticamente.

CONCLUSIONES

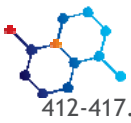
De acuerdo con lo analizado, la rehabilitación dental implica tener en cuenta una serie de variables, entre ellas el grado de destrucción, la valoración del estado periodontal, la situación en la arcada o el material de reconstrucción óptimo. Al momento de aplicar los protocolos clínicos necesarios, existen diferentes tipos de tratamientos de acuerdo con las necesidades del paciente. Las resinas compuestas, composite, prótesis dentales, férulas oclusales, entre otras son algunas de las opciones. Estas últimas, se han puntualizado en la investigación debido a su popularidad y aceptación en el mercado. Las férulas oclusales son herramientas eficaces para lograr el objetivo de controlar los síntomas en pacientes con trastornos temporomandibulares.

REFERENCIAS

1. Mayo Clinic. Bruxismo (rechinamiento de los dientes). [Online].; 2017. Available from: <https://www.mayoclinic.org/es-es/diseases-conditions/bruxism/diagnosis-treatment/drc-20356100>.
2. Robalino P, Bravo E, Delgado M. El bruxismo conocimientos actuales. Una revisión de la literatura. RECIAMUC. 2020; p. 49-58.
3. Rueda G, Albuquerque A. La salud bucal como derecho humano y bien ético. Revista latinoamericana de Bioética. 2017; p. 36-59.
4. Zapata I, Soto M. Técnicas de rehabilitación oral con resina y cerámica. Revista Odontológica Basadrina. 2019; 1: p. 42-45.
5. Huamani J, Huamani J, Alvarado S. Rehabilitación oral en paciente con alteración de la dimensión vertical oclusal aplicando un enfoque multidisciplinario. Rev Estomatol Herediana. 2018; 28(1): p. 44-55.
6. Ladislény S, Ledesma N, Fonte M. La pérdida dentaria. Sus causas y consecuencias. Isla de la Juventud. 2018; 19(2).
7. Organización Mundial de la Salud. Salud bucodental. [Online].; 2022 [cited 2022 noviembre. Available from: <https://www.who.int/es/news-room/fact-sheets/detail/oral-health>.
8. Tello I, Caffo M. Técnicas de rehabilitación oral con resinas y cerámica. Revista Odontológica Basadrina. 2019; 3(1): p. 42-45.
9. González C, Fabra M. Desgaste dental y hábitos dietarios en poblaciones arqueológicas del centro de Argentina. Arqueología. 2018; 24(2): p. 133-159.
10. Oramas L. Desgaste dental, una epidemia silente. Una

revisión narrativa. Odous Científica. 2021; 22(2): p. 147-163.

11. González C, Fabra M. Desgaste dental y hábitos dietarios en poblaciones arqueológicas del centro de Argentina. Arqueología. 2018; 24(2): p. 133-159.
12. Grippo J, Simring M. Dental 'erosion' revisited. The Journal of the American Dental Association. 1995; 126(5): p. 619-630.
13. Flores A, José A. LESIONES DE ABFRACCIÓN, ETIOLOGÍA Y TRATAMIENTO. Revista Científica Odontológica. 2014; 10(2): p. 39-47.
14. Mount G, Ngo H. Intervención mínima: Lesiones iniciales. Quintessence International. 2001; 15(6): p. 329-341.
15. Riccitiello F, Amato M, Leone R, Spagnuolo G, Sorrentino R. In vitro evaluation of the marginal fit and internal adaptation of zirconia and lithium disilicate single crowns: micro-CT comparison between different manufacturing procedures. The open dentistry journal. 2018; 12.
16. Cortez C, Dubón S, Madrid M, Sánchez I. Lesiones dentales no cariosas: etiología y diagnóstico clínico. Revisión de literatura. Revista Científica de la Escuela Universitaria de las Ciencias de la Salud. 2020; 7(1): p. 42-55.
17. Rodríguez M, Yero I, Fernández C, Acosta M, Castro JLD, Fábregas J. Grado de afectación del bruxismo y estado de ansiedad durante la pandemia de la COVID-19. Gaceta Médica Espirituana. 2022; 24(2).
18. Moradas M, Álvarez B. Actualización en la epidemiología y tratamiento multidisciplinar del Bruxismo: nuevos materiales. Revista Europea de Odontostomatología. 2018 Jul.
19. Fuentes F. Conocimientos actuales para el entendimiento del bruxismo. Revisión de la literatura. Revista de la Asociación Dental Mexicana. 2018; p. 180-186.
20. Jaime Gamboa, Gómez E. Bruxismo nocturno y síndrome de dolor miofascial. Revista ADM. 2020.
21. Walker E. Diseño de herramienta de control y monitoreo de sensores para el diagnóstico de Bruxismo. 2021 Mar..
22. Ganss C. Definition of erosion and links to tooth wear. Karger Publishers. 2006; p. 9-16.
23. Ccalli Y, Castro G, Escalante W. Erosión dental: una breve revisión. Revista Odontológica Basadrina. 2021; 5(1): p. 67-73.
24. Ganss C, Lussi A, Schlueter N. Dental erosion as oral disease. Insights in etiological factors and pathomechanisms, and current strategies for prevention and therapy. American journal of dentistry. 2012;25(6):351-64. 2012; 25(6).
25. Milosevic A. Acid Erosion: An Increasingly Relevant Dental Problem. Risk Factors, Management and Restoration. Primary dental journal. 2017; 6(1): p. 37-45.
26. Thamer M, Haralur S, Alqarni M. Restorative rehabilitation of a patient with dental erosion. Case Rep Dent. 2017 julio 30.
27. Gutiérrez D, Isassi H, Oliver R, Padilla J, Trejo S, Huitzil E. Prevalencia de erosión dental en escolares de Tampico, Madero, Altamira y su relación con el pH salival. Revista De Odontopediatría Latinoamericana. 2021; 1(2).
28. Robayo E. Tratamientos de la atrición dental en pacientes bruxomanos. [Online].; 2021 [cited 2022 diciembre. Available from: http://repositorio.ug.edu.ec/bitstream/redug/56128/1/3908ROBAYOe_dgar.pdf.
29. Journals L, Jain R, Hegde M. Dental Attrition- Aetiology, Diagnosis and Treatment Planning: A Review. OSR Journal of Dental and Medical Sciences. 2015; 14(2): p. 60 - 66.
30. Moreno D. Abrasión Y Abfraccion Dentaria. [Online].; 2020 [cited diciembre 2022. Available from: http://repositorio.ug.edu.ec/bitstream/redug/49836/1/3485MORENOd_ennis.pdf.
31. Castañeda D, Jiménez R. Uso de férulas oclusales en pacientes con trastornos temporomandibulares. MEDISAN. 2016; 20(4): p. 532-545.
32. Cruz D, Palacios A, Labrador D. Férula oclusal como alternativa de tratamiento para el bruxismo. Universidad Médica Pinareña. 2019; p.



412-417.

33. Herrera I, Soto P, Pérez M. Efectividad de una férula dental multifuncional para el tratamiento del bruxismo y la respiración bucal.

[Online].; 2020. Available from:

<http://www.estomatologia2020.sld.cu/index.php/estomatologia/2020/paper/view/319/75>.

34. Gutiérrez E, Iglesias P. Los materiales dentales (Técnicas de ayuda odontológica/estomatológica): Editex; 2017.

35. Organización Panamericana de la Salud. Manual Práctico del Procedimiento de Restauración Atraumática (PRAT). [Online].; 2011. Available from:

<https://www.paho.org/uru/dmdocuments/manual-restauracion-atraumatica-prat-2010.pdf>.

36. Juárez I, Thiers S, Lagos A. Tratamiento de lesión cervical no cariosa y recesión gingival a través de colgajo posicionado coronalmente. *Avances en Periodoncia e Implantología Oral*. 2015; 27(2).

37. Lino V, Zuly I, Martínez R, Hurtado A. Tratamiento de recesiones gingivales múltiples clase I y III de Miller combinando injerto de tejido conectivo sub-epitelial con técnica en túnel. *Revista odontológica mexicana*. 2018; 22(1).

38. Chaple A, Gispert EdLÁ. Recomendaciones para el empleo práctico de resinas compuestas en restauraciones estéticas. *Revista Cubana de Estomatología*. 2015 Jul-Sept; 52(3).

39. Pardo J. Evaluación clínica a los 18 meses de resinas compuestas con márgenes defectuosos sellados con resina fluida y sellante de resina. [Online].; 2018. Available from: https://scholar.googleusercontent.com/scholar?q=cache:n3dtlX D-kSAJ:scholar.google.com/+evaluaci%C3%B3n+cl%C3%ADnica+a+lo s+18+meses+de+resinas+compuestas+con+.&hl=es&as_sdt=0,5&as_ylo=2018&as_yhi=2023.

40. Opdam N, Bronkhorst E, Roeters J, Loomans B. A retrospective clinical study on longevity of posterior composite y amalgam restorations. *Dental Materials*. 2007; 23(1): p. 2-8.

41. G. M, E. F, J. M, M. C, C. C, I. M. Longevity and Reasons of Failure of Amalgam and Resin Based Composite Restorations. *Revista Dental de Chile*. 2007; 99(3): p. 8-1.

42. Schwendicke F, Meyer-Lueckel H, Stolpe M, Edmund C, Paris S. Cost and Effectiveness of treatment alternatives for proximal caries lesions.. *Plas One*. 2014.

43. Souto A, Rangel R, Melo J, Oliveira Ad, Andreatta O, Scalzer GdR, et al. Table-Top Lithium Disilicate Ceramic Restoration Thickness Effect on the Stress Distribution in Upper Premolars: 3D Finite Element Analysis. *Int. J. Odontostomat*. 2021; 15(4): p. 942-947.

44. Mendes J, Oliveira A, Moreira M, Souto A, Bottino M. Influence of ceramic material, thickness of restoration and cement layer on stress distribution of occlusal veneers. *Brazilian oral research*. 2018; 32.

45. Eslava R, Sanjuan M, Valdez D, López E, Revelo I. Resistencia compresiva de carillas oclusales en disilicato de litio con diferentes espesores. *Journal Odont Col*. 2019; 12(4): p. 43-4

46. Magne P, Schlichting L, Pires H, Baratieri L. In vitro fatigue resistance of CAD/CAM composite resin and ceramic posterior occlusal veneers. *The Journal of prosthetic dentistry*. 2010; 104(3): p. 149-157.

47. Politano G, Meerbeek BV, Peumans M. Nonretentive bonded ceramic partial crowns: concept and simplified protocol for long-lasting dental restorations. *J Adhes Dent*. 2018; 20(6): p. 495-510.

48. Alobaedi A, Swed E, Alkhoury B, Habib J. Una comparación del montaje de las líneas de preparación y acabado utilizadas por los estudiantes de odontología en la Universidad de Damasco y la Universidad Al Baath usando un escáner (CAD/CAM). *The Saudi Dental Journal*. ; 34(7): p. 604-610.

49. Alghazzawi T. Advancements in CAD/CAM technology: Options for practical implementation. *Journal of prosthodontic research*. 2016; 60(2).

50. Rivera C, Medrano J, Aguirre E, Rojas P. Tecnología CAD/CAM en la consulta dental. *Dominio de las Ciencias*. 2017 Marzo; 3(2): p. 799-821.

51. Barragán M, Viveros C, Garzón H. Alteración de la dimensión vertical: Revisión de la literatura. 2019; 27(2): p. 27-37.

52. Espinosa J, Iribarra R, González H. Métodos de evaluación de la Dimensión Vertical Oclusal. *Revista clínica de periodoncia, implantología y rehabilitación oral*. 2018; 11(2).

53. Alhajj M, Khalifa N, Abduo J, Amran A, Ismail I. Determination of occlusal vertical dimension for complete dentures patients: an updated review. *Journal of oral rehabilitation*. 2017; 44(11): p. 896-907.

54. Abduo J. Safety of increasing vertical dimension of occlusion: a systematic review. *Quintessence Int*. 2012 mayo; 43(5).

55. Samuel L, Ledesma N, Fonte M. La pérdida dentaria. Sus causas y consecuencias. *Revista de medicina. Isla de la Juventud*. 2018; 19(2).

56. Fonseca M, Navarro M, Fonseca A. Grado de educación, prevención e importancia dental: realidad en padres de familia de León, Guanajuato. *Revista de la Asociación Dental Mexicana*. 2017; 74(2).

57. Rojas P, Mazzini M, Romero K. Pérdida dentaria y relación con los factores fisiológicos y psico-socio económicos. *Dominio de las Ciencias*. 2017 mayo 1; 3(2): p. 702-718.

58. Castillo ZdIN. Consentimiento informado en Endodoncia. *Ciencias Médicas (ODONTOLOGÍA)*. 2017 enero 18; 3(1): p. 361-372.

59. odontomecum Ebd. Guía para la rehabilitación dental tras una endodoncia. [Online]. [cited 2023 Febrero 11. Available from: <https://www.dvd-dental.com/blogodontomecum/guia-rehabilitacion-dental/>.

60. Baraban D. The restoration of endodontically treated teeth: and update. *The Journal of Prosthetic Dentistry*, 1988, vol. 59, no 5, p. 553-558. 1988; 59(5): p. 553-558.

61. Smith C, Schuman N, Wasson W. Biomechanical criteria for evaluating prefabricated post-and-core systems: A guide for the restorative dentist. *Quintessence international*. 1998; 29(5).

62. Colman H. Restoration of endodontically treated teeth. *Dental Clinics of North America*. 1979; 23(4): p. 647-662.

63. Segura J. Reconstrucción del diente endodonciado: Propuesta de un protocolo restaurador basado en la evidencia. *Endodoncia*. 2001; 19(3): p. 208-215.

64. Gendusa N. Sobredentaduras con retención magnética. *Quintessence: Publicación internacional de odontología*. 1989; 2(2): p. 83-89.

65. Smith C, Schuman N, Wasson W. Biomechanical criteria for evaluating prefabricated post and core systems: Aguide for the restorative dentist. *Quintessence Inter*. 1998; 29(5): p. 305-312.

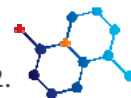66. Tidmarsh B. Restoration of endodontically treated posterior teeth. *Journal of Endodontics*. 1976; 2(12): p. 374-375.

67. Calatrava L. Desgaste dental, una epidemia silenciosa. Una revisión narrativa. *ODOUS Científica*. 2022; 22(2): p. 147-163.

68. Becker S, Franken P, Keller R, Branco V, Mezzomo F. CAD/CAM or conventional ceramic materials restorations longevity: a systematic review and meta-analysis. *Journal of prosthodontic research*. 2019; 63(4): p. 389-395.

69. Libedinsky J, Schlesinger N, Chaple A, Fernández E, Jorquera G. Tasa de supervivencia de prótesis fija unitaria de cerámica feldespática y feldespática reforzada. *Rev Cubana Estomatol*. 2021; 58(2).

70. Rauch A, Reich S, Dalchau L, Schierz O. Clinical survival of chair-side generated monolithic lithium disilicate crowns: 10-year results. *Clinical oral investigations*. 2018; 22: p. 1763-1769.



71. Fasbinder D, Dennison J, Heys D, Neiva G. A clinical evaluation of chairside lithium disilicate CAD/CAM crowns: a two-year report. *The Journal of the American Dental Association*. 2010; 141: p. 105-145.
72. Moya M, Marquardt K, Arellano C, Contreras C, Contreras C. Efectos de la prótesis dental en la función masticatoria de adultos mayores. *J. health med. sci.(Print)*. 2019; 5(1): p. 41-50.
73. Corona M, Jimenez R, Urgellés W. Lesiones de la mucosa bucal en adultos mayores con prótesis dentales totales. *MEDISAN*. 2017; 21(7).
74. Blanco S, Frías S, Tarón A, Bustillo J, Díaz A. Resistencia a la compresión del ionómero de vidrio y de la resina compuesta. Estudio in vitro. *Revista odontológica mexicana*. 2017; 21(2): p. 109-113.
75. Rodríguez Y, Borja A, Imbacuán L, Paredes J. Materiales de restauración dental. *Revista Arbitrada Interdisciplinaria de Ciencias de la Salud*. 2022 Marzo 1; 6(1).
76. Kubo S, Kawasaki A, Hayashi Y. Factors associated with the longevity of resin composite restorations. *Dental Materials Journal*. 2011; 30(3): p. 374-383.
77. Naranjo J, Valdiviezo M. Effectiveness and durability of resin and amalgam restorations, comparative study. *Literature Review Article*. 2023 Apr 1.
78. Mesko M, Sarkis R, Cenci M, Opdam N, Loomans B, Pereira T. Rehabilitation of severely worn teeth: A systematic review. *Journal of dentistry*. 2016; p. 9-15.
79. Abduo J, Tennant M. Impact of lateral occlusion schemes: A systematic review. *The Journal of prosthetic dentistry*. 2015; 114(2): p. 193-204.
80. Mena P, Pérez N, Espinoza S. Comparación entre toxina botulínica tipo A y férulas oclusales para tratamiento de Bruxistas. *Revista Universidad y Sociedad*. 2022; p. 398-405.
81. Moreta P, Mendieta P, Ocampo A. Efectividad de la férula en el control de la sintomatología dolorosa previo al tratamiento de ortodoncia en pacientes de 15 a 30 años. *Revista Mexicana de Ortodoncia*. 2019; 7(1).
82. İspirgil E, Burcu S, Akin A, Sakar O. The hemodynamic effects of occlusal splint therapy on the masseter muscle of patients with myofascial pain accompanied by bruxism. *CRANIO®*. 2018; 38: p. 1-10.
83. Gomes C, Lima M, Comparin J, Corso L. Can hard and/or soft occlusal splints reduce the bite force transmitted to the teeth and temporomandibular joint discs? A finite element method analysis. *CRANIO® The Journal of Craniomandibular & Sleep Practic*. 2020.
84. Seifeldin S, Elhayes K. Soft versus hard occlusal splint therapy in the management of temporomandibular disorders (TMDs). *The Saudi Dental Journal*. 2015; p. 208-214.
85. Cuevas E, Muccio K, Hernández P. Efectividad de las férulas blandas en pacientes con trastornos temporomandibulares. *Acta Odontologica Venezolana*. 2005; 43(1).
86. Agelvis O, Barón M, Alarcón J. Evaluación de las férulas oclusales blandas y rígidas en el tratamiento del dolor local de los músculos temporal y masetero en estudiantes de la facultad de odontología de la Universidad Santo Tomás. [Online].; 2017. Available from: <https://repository.usta.edu.co/bitstream/handle/11634/4621/AgelvisRodriguezOscarBaronRamirezMargieAlarconRiosJhon2017.pdf?sequence=1&isAllowed=y>.
87. Loomans B, Kreulen C, Visser H, Sterenborg B, Bronkhorst E, Huysmans M. Desempeño clínico de la rehabilitación completa con composite directo en diente severopacientes de desgaste: resultados de 3,5 años. *J Dent*. 2018; 70(97-103).
88. Loarte G, Perea E, Portilla S, Juella C. Fundamentos para elegir una resina dental. Artículo de Contribución Didáctica