

UNIVERSIDAD  
CATÓLICA  
DE CUENCA

**UNIVERSIDAD CATÓLICA DE CUENCA**

*Comunidad Educativa al Servicio del Pueblo*

**UNIDAD ACADÉMICA DE SALUD Y BIENESTAR**

**CARRERA DE MEDICINA**

**“INESTABILIDAD VERTICAL Y ANTEROPOSTERIOR DE  
PELVIS. REPORTE DE CASO”**

**TRABAJO DE TITULACIÓN PREVIO A LA OBTENCIÓN DEL  
TÍTULO DE MÉDICO**

**AUTOR: KEVIN MISAEL PINTADO GÓMEZ**

**DIRECTOR: DR. FRANKLIN BRAVO AGUILAR**

**CUENCA - ECUADOR**

**2024**

**DIOS, PATRIA, CULTURA Y DESARROLLO**



**UNIVERSIDAD CATÓLICA DE CUENCA**

*Comunidad Educativa al Servicio del Pueblo*

**UNIDAD ACADÉMICA DE SALUD Y BIENESTAR**

**CARRERA DE MEDICINA**

**“INESTABILIDAD VERTICAL Y ANTEROPOSTERIOR DE  
PELVIS. REPORTE DE CASO”**

**TRABAJO DE TITULACIÓN PREVIO A LA OBTENCIÓN DEL  
TÍTULO DE MÉDICO**

**AUTOR: KEVIN MISAEL PINTADO GÓMEZ**

**DIRECTOR: DR. FRANKLIN BRAVO AGUILAR**

**CUENCA - ECUADOR**


**2024**

**DIOS, PATRIA, CULTURA Y DESARROLLO**

## DECLARATORIA DE AUTORÍA Y RESPONSABILIDAD

**Kevin Misael Pintado Gómez** portador de la cédula de ciudadanía N° 0151053048. Declaro ser el autor de la obra: **“Inestabilidad vertical y anteroposterior de pelvis. Reporte de caso”**, sobre la cual me hago responsable sobre las opiniones, versiones e ideas expresadas. Declaro que la misma ha sido elaborada respetando los derechos de propiedad intelectual de terceros y eximo a la Universidad Católica de Cuenca sobre cualquier reclamación que pudiera existir al respecto. Declaro finalmente que mi obra ha sido realizada cumpliendo con todos los requisitos legales, éticos y bioéticos de investigación, que la misma no incumple con la normativa nacional e internacional en el área específica de investigación, sobre la que también me responsabilizo y eximo a la Universidad Católica de Cuenca de toda reclamación al respecto.

Cuenca, 28 de marzo del 2024




**Kevin Misael Pintado Gómez**  
C.I. 0151053048

## CERTIFICACIÓN DEL DIRECTOR / TUTOR

Certifico que el presente trabajo denominado "**Inestabilidad vertical y anteroposterior de pelvis. Reporte de caso**" realizado por **Kevin Misael Pintado Gómez** con documento de identidad No. **0151053048**, previo a la obtención del título profesional de Médico, ha sido asesorado, supervisado y desarrollado bajo mi tutoría en todo su proceso, cumpliendo con la reglamentación pertinente que exige la Universidad Católica de Cuenca y los requisitos que determina la investigación científica.

Cuenca, 28 de marzo del 2024



**Dr. Franklin Xavier Bravo Aguilar**

**DIRECTOR / TUTOR**

## **DEDICATORIA**

Este logro no hubiera sido posible sin el amor incondicional, el apoyo constante y la inspiración que ustedes me han brindado a lo largo de esta travesía académica. Cada uno de ustedes ha sido una luz en mi camino, guiándome con paciencia y alentándome con su cariño.

A mis padres, quienes han sido mis pilares y modelos a seguir, les dedico este trabajo con profundo agradecimiento. Su sacrificio y dedicación han sido mi mayor motivación.

A mis amigos, quienes han compartido risas, lágrimas y momentos inolvidables, les agradezco por ser mi red de apoyo y por entender las ausencias que este proceso conlleva.

Este logro no solo es mío, sino también de cada uno de ustedes. Gracias por creer en mí y por ser parte fundamental de este capítulo de mi vida.

Misael Pintado

## **AGRADECIMIENTO**

Quisiera expresar mi profundo agradecimiento a todas las personas que han sido parte fundamental de este camino académico.

A mis padres, cuyo amor, apoyo incondicional y sacrificios han sido la fuerza motriz detrás de cada paso que he dado. Su constante aliento y creencia en mí han sido la chispa que ha iluminado este viaje. Este logro es tanto suyo como mío, y les estoy eternamente agradecido.

A mis amigos, quienes han compartido risas, momentos desafiantes y victorias a lo largo de este trayecto. Su amistad ha sido un bálsamo en los momentos difíciles y una alegría en los buenos tiempos. Gracias por ser mi red de apoyo y por comprender las exigencias de este proceso.

A mi querido tutor de tesis, Dr. Franklin Bravo, por su paciencia, dedicación y consejería a lo largo de esta travesía académica.

Este logro no habría sido posible sin el amor, apoyo y orientación de cada uno de ustedes. Estoy agradecido por tener personas tan increíbles en mi vida.

Misael Pintado

## RESÚMEN

**Antecedentes:** Las lesiones traumáticas del sistema musculoesquelético representan hoy en día una emergencia muy frecuente en los centros hospitalarios, estas pueden afectar los tejidos blandos, huesos, ligamentos, entre otros, en este estudio nos enfocaremos en las lesiones del anillo pélvico las cuales son ocasionadas como resultado de un evento traumático como accidentes de tránsito, caídas de gran altura y que pueden provocar una hemorragia incontrolada que conduce a una alta tasa de morbimortalidad.

**Descripción del caso:** Paciente masculino de 24 años de edad quien es transportado por miembros de ECU 911 refiriendo que hace 1 hora sufre accidente de tránsito, mientras se movilizaba en motocicleta sufre impacto con vehículo liviano cayendo de motocicleta. Mediante la exploración física y exámenes complementarios se diagnostica fractura diafisaria de fémur derecho, además de fractura de pelvis tipo C1. El paciente fue sometido a cirugía de fémur y tiempo después se realizó la intervención quirúrgica de la fractura de pelvis, en ambos procedimientos no presento complicaciones en el postquirúrgico. Recibió rehabilitación física durante 3 meses, en su última cita de control médico fue valorado y se determinó una recuperación total de su movilidad sin secuelas.

**Conclusión:** Las fracturas de pelvis requieren un tratamiento precoz y oportuno, ya que como se mencionó anteriormente tienen un alto índice de morbimortalidad, su tratamiento es diverso y su elección es fundamental para disminuir la incidencia de complicaciones, así como promover el ejercicio funcional temprano, lo cual ayudara significativamente a una reincorporación del paciente a su vida cotidiana.

**Palabras clave:** anillo pélvico, fractura pélvica, inestabilidad del anillo pélvico, lesiones pélvicas, luxación pélvica.

## **ABSTRACT**

**Background:** Traumatic injuries to the musculoskeletal system represent a widespread emergency in hospital centers nowadays. These injuries can affect soft tissues, bones, and ligaments. This study will focus on pelvic ring injuries, which are caused by traumatic events such as traffic accidents and falls from great heights and can lead to uncontrolled bleeding, resulting in a high rate of morbidity and mortality.

**Case Description:** A 24-year-old male patient is taken to the emergency department, reporting an accident 1 hour before. While riding a motorcycle, he collided with a light vehicle and fell off the motorcycle. Through physical examination and complementary tests, a diaphyseal fracture of the right femur is diagnosed, along with a type C1 pelvic fracture. The patient underwent surgery for the femur and, later, surgical intervention for the pelvic fracture. In both procedures, he did not experience any post-surgical complications. He received physical rehabilitation for three months, and in his last medical follow-up appointment, he was assessed and determined to have fully recovered mobility without sequelae.

**Conclusion:** Pelvic fractures require early and timely treatment; as mentioned earlier, they have a high morbidity and mortality rate. Their treatment is diverse, and its selection is fundamental to decrease the incidence of complications and promote early functional exercise, which will significantly aid in the patient's reintegration into daily life.

**Keywords:** pelvic ring, pelvic fracture, pelvic ring instability, pelvic injuries, pelvic dislocation.

## ÍNDICE

### Contenido

<b>RESÚMEN</b> .....	7
<b>ABSTRACT</b> .....	8
<b>INTRODUCCIÓN</b> .....	10
<b>CASO CLINICO</b> .....	13
<b>DISCUSIÓN</b> .....	19
<b>CONCLUSIONES</b> .....	22
<b>CONFLICTO DE INTERESES</b> .....	22
<b>BIBLIOGRAFÍA</b> .....	23

## INTRODUCCIÓN

Las lesiones traumáticas del sistema musculoesquelético son comunes y pueden afectar significativamente la calidad de vida de las personas. Aproximadamente el 3% de las fracturas corporales totales son fracturas pélvicas, y los anillos pélvicos posteriores representan del 17 al 30% de todas las fracturas pélvicas (1). La estabilidad del anillo pélvico depende de la integridad del complejo sacroilíaco posterior, cuya ruptura completa conduce a la inestabilidad rotacional y vertical de la pelvis. Las fracturas pélvicas inestables a menudo son causadas por una fuerza de alta energía, como accidentes de tránsito, caídas desde una altura y lesiones por aplastamiento localizadas, y pueden provocar una hemorragia incontrolada que conduce a una alta tasa de morbilidad (2,3).

Las fracturas del anillo pélvico se observan comúnmente después de un traumatismo de alta energía, con una tasa de mortalidad relativamente alta que oscila entre el 10 % y el 16 %. Las fracturas pélvicas abiertas, son raras y representan del 2% al 5% de todas las fracturas del anillo pélvico, en este tipo de fracturas la estabilidad mecánica de la pelvis sigue representando una de las partes más importantes del tratamiento de una fractura pélvica abierta, esto debido a que, en la pelvis, la articulación sacroilíaca tiene un pequeño rango de movimiento para funcionar como un amortiguador entre la columna vertebral y las extremidades inferiores (4,5). En los humanos juega un papel crucial en la capacidad de caminar erguido sobre dos piernas (caminar bípedo), ya que disipa las cargas de manera efectiva, por ello la gran importancia de tratar esta emergencia de manera precoz ya que impactará de gran manera la calidad de vida del paciente tanto a corto como a largo plazo, con ciertas complicaciones, como dolor en la espalda baja o las caderas, debilidad en los músculos de la pelvis, dificultad para caminar o estar de pie durante períodos prolongados y problemas sexuales, de esta forma su afectación nos conduce a una gran inestabilidad tanto rotacional, antero posterior y vertical de la pelvis (6).

Las fuerzas que actúan deformando el anillo pelviano son 3: la rotación interna por el mecanismo de compresión lateral, suele deberse al choque de costado que recibe el individuo cuando viaja en automóvil. Rotación externa por el mecanismo de compresión anteroposterior, suele estar provocado por la acción de un objeto que golpee violentamente a nivel de las espinas ilíacas posterosuperiores por detrás o que imprima una fuerza de rotación externa a nivel de las articulaciones coxofemorales. Y cizallamiento vertical, se produce cuando el paciente sufre una caída sobre los miembros inferiores desde una altura considerable o cuando viajando en automóvil sufre una desaceleración brusca que impacta sobre los pies estando sentado o en una posición casi horizontal.

Según la clasificación de la fundación AO va a dividir las fracturas pélvicas en tres tipos (A, B y C) en función de su estabilidad y de la integridad del complejo sacroilíaco posterior encontramos (7):

- Lesión tipo A: incluye fracturas del anillo pélvico que no va a comprometer la estabilidad del mismo. Estas son estables.
- Lesión tipo B: va a afectar el anillo pélvico en 2 o más sitios y crea fracturas rotacionalmente inestables, pero verticalmente estables.
- Lesión tipo C: estas son inestables tanto rotacionalmente como verticalmente. Su complejo sacroilíaco posterior está completamente roto.

La cirugía por fractura pélvica puede presentar diversas complicaciones grandes como pérdidas de sangre, hemorragia intraoperatoria grave, trombosis venosa profunda, embolia pulmonar, infección posoperatoria de la herida, dehiscencia, déficit neurológico posoperatorio y pérdida posoperatoria de fijación y reducción.

Por esta razón actualmente existen diferentes métodos quirúrgicos como la reducción abierta y la fijación interna de la fractura pélvica y la colocación percutánea de tornillos sacroilíacos, la

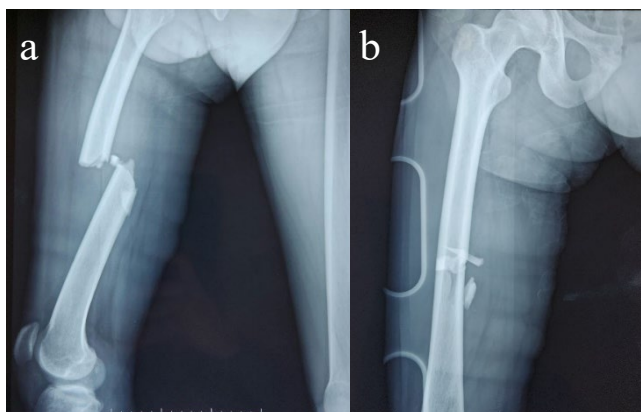
osteosíntesis triangular, que a la final lo que se busca es minimizar la lesión intraoperatoria de los tejidos blandos, acortar la estancia hospitalaria y fundamentalmente lograr una estabilidad suficiente en el anillo pélvico para una movilización temprana, lo que mejorara significativamente la tasa de supervivencia y la calidad de vida (8).

## CASO CLINICO

Paciente masculino de 24 años de edad quien es transportado en la madrugada refiriendo que hace 1 hora sufre accidente de tránsito, mientras se movilizaba en motocicleta a una velocidad de 80 km/h y sufre impacto con vehículo liviano cayendo de la motocicleta con el casco colocado, al ingreso paciente vigíl, signos vitales: PA: 130/70 mmhg, FC: 70 lpm, FR: 20 rpm, SO2: 93%, en la evaluación primaria presenta vía aérea permeable, ventilación simétrica, buena entrada de aire, estable hemodinámicamente, pulsos periféricos palpables, Glasgow 15/15, en el examen físico se evidencia deformación y crepitación en fémur derecho, presenta una herida de más o menos 5 cm en pierna izquierda, escoriaciones en codo derecho.

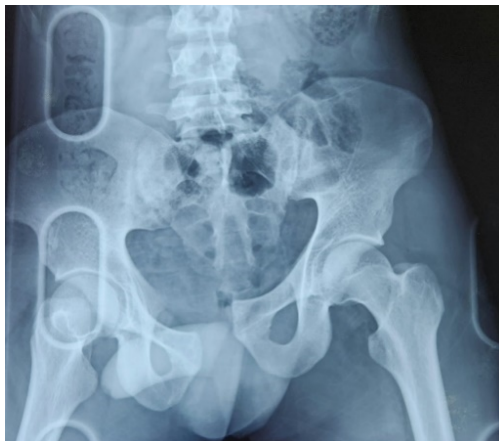En el área de emergencias se solicitó valoración radiográfica de su fémur derecho (Figura 1) en la que se observa fractura diafisaria de fémur derecho y también se realiza valoración radiográfica de pelvis (Figura 2) y se observa luxación de sacro derecho y luxación de sínfisis púbica. Así mismo se inmovilizó el fémur, también se le colocó una faja pélvica para estabilizar la fractura del anillo pélvico.

A las 24 horas el paciente es sometido a cirugía de fractura de fémur (Figura 3) en el que se realiza reducción cerrada más fijación con clavo tipo TFN en fémur derecho, no se realiza transfusión sanguínea, después de la cirugía no presenta complicaciones, y se realiza valoración radiográfica de pelvis (figura 4).



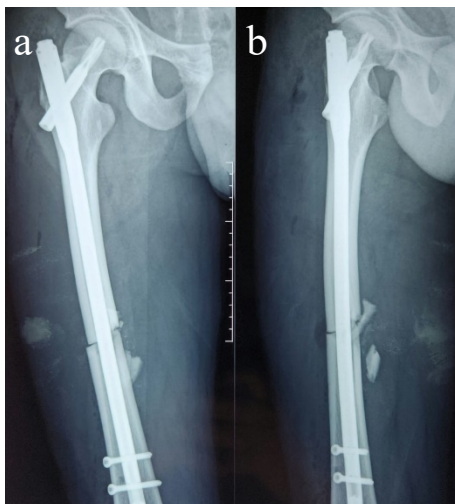
**Figura 1.** a) Rx lateral de fémur b) Rx Ap de fémur

**Fuente:** Tomado del servicio de imagenología del Hospital José Carrasco Arteaga (IESS).



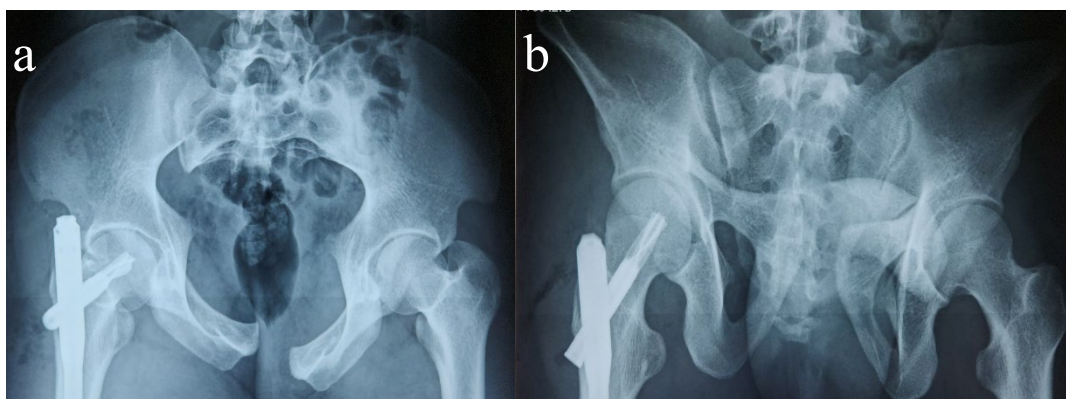
**Figura 2.** Rx Ap de pelvis.

**Fuente:** Tomado del servicio de imagenología del Hospital José Carrasco Arteaga (IESS).



**Figura 3.** a) Rx Ap de fémur b) Rx lateral de fémur

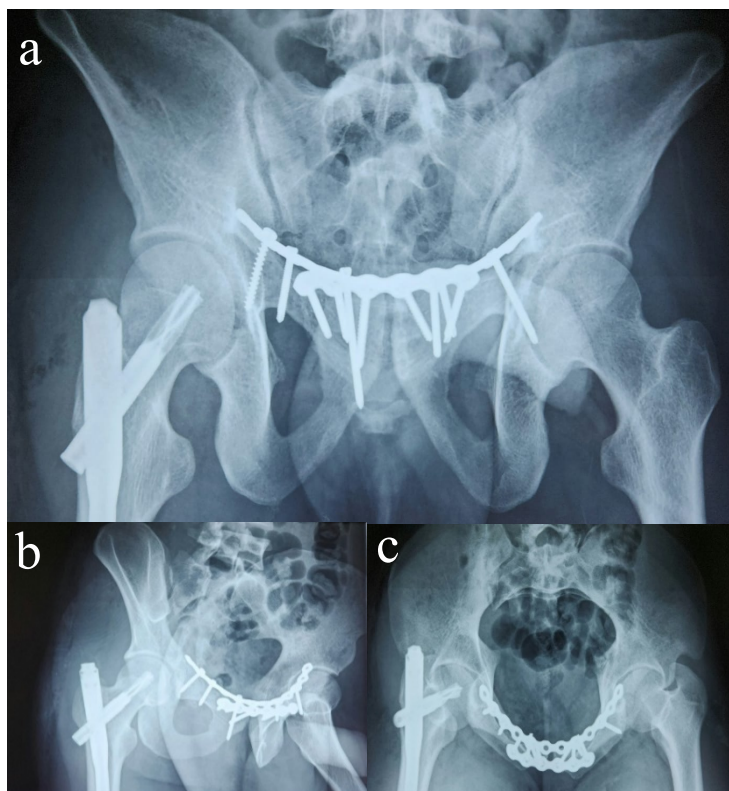
**Fuente:** Tomado del servicio de imagenología del Hospital José Carrasco Arteaga (IESS).



**Figura 4.** a) Rx Ap Inlet b) Rx Ap Outlet

**Fuente:** Tomado del servicio de imagenología del Hospital José Carrasco Arteaga (IESS).

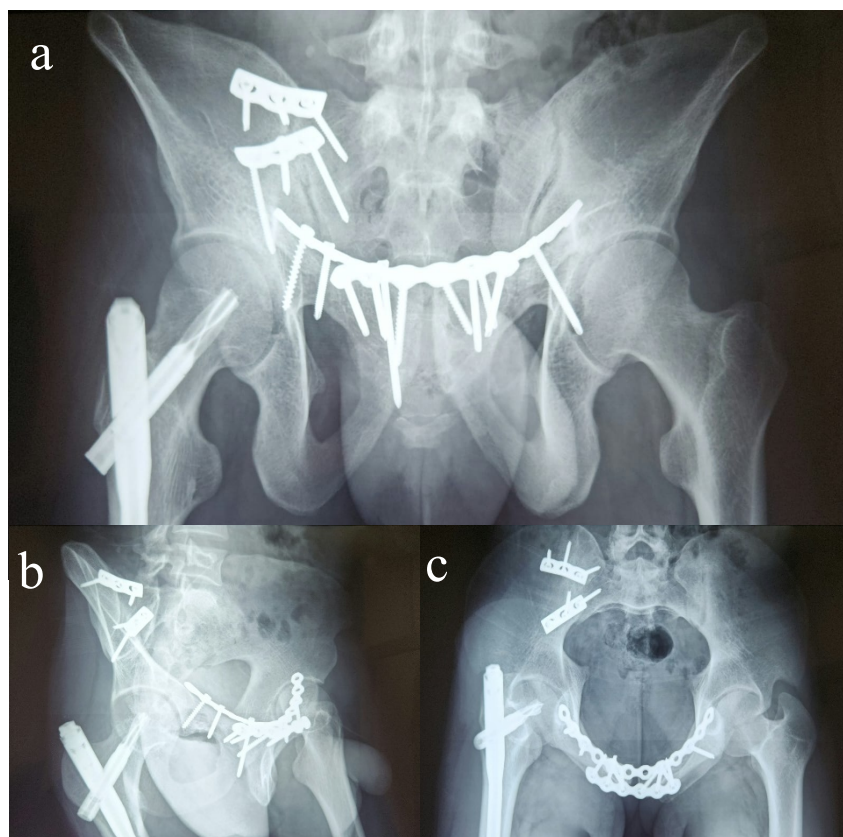
A las 96 horas el paciente ingresa a cirugía nuevamente esta vez para realizar reducción abierta más fijación interna de sínfisis del pubis (Figura 5), anillo anterior con fijación doble placa anterior y superior, en este procedimiento fue necesaria la transfusión sanguínea, en el postquirúrgico no presenta complicaciones.



**Figura 5.** a) AP Outlet b) Oblicua obturatriz derecha c) AP Inlet

**Fuente:** Tomado del servicio de imagenología del Hospital José Carrasco Arteaga (IESS).

Una semana después es sometido a segundo tiempo de fijación de anillo posterior (Figura 6) con reducción abierta y fijación interna de articulación sacroilíaca derecha, no fue necesaria la transfusión sanguínea, en el postquirúrgico no presenta complicaciones.



**Figura 6.** a) AP Outlet b) Oblicua alar izquierda c) AP Inlet

**Fuente:** Tomado del servicio de imagenología del Hospital José Carrasco Arteaga (IESS).

A los 4 días de su última cirugía se valora para alta hospitalaria y se indica programa de terapia física intrahospitalaria con hidroterapia y electroterapia. Al paciente se le indica deambulaci3n asistida por muletas hasta las 12 semanas, de esta forma restringiendo el apoyo completo, tambi3n recibió recomendaciones sobre el cuidado de la incisi3n como mantenerla limpia y

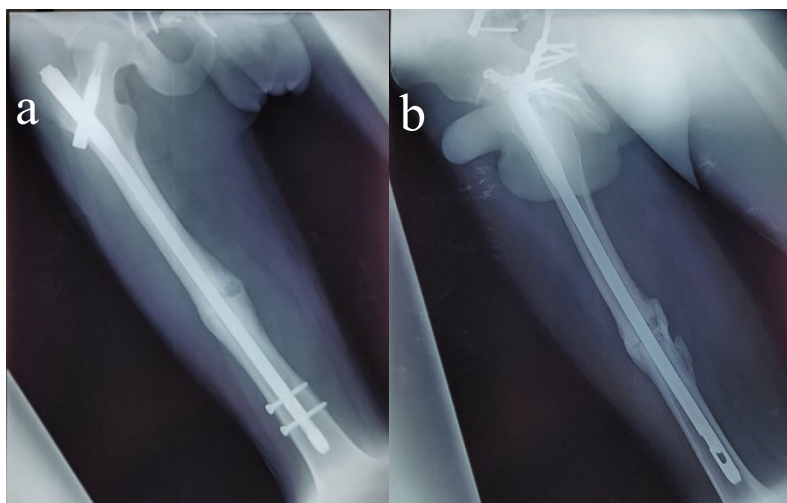
seca para evitar signos de infección, recomendaciones dietéticas, toma de analgésicos, evitar actividades extenuantes y levantamiento de objetos pesados.

A las dos semanas de su egreso acude por control médico en donde se evidencia adecuada evolución y se retiran puntos y se observa herida limpia y seca, sin signos de infección, mientras tanto continúa asistiendo semanalmente por terapia física.

El paciente se mantuvo con muletas por 2 meses, al tercer mes se le retiró una de las muletas para que su apoyo sea parcial y al cuarto mes se le retiró por completo la muleta, ya que se había restablecido el apoyo en su totalidad, de ahí en adelante se le recomendaron ejercicios para realizar en casa y evitar levantar objetos pesados.

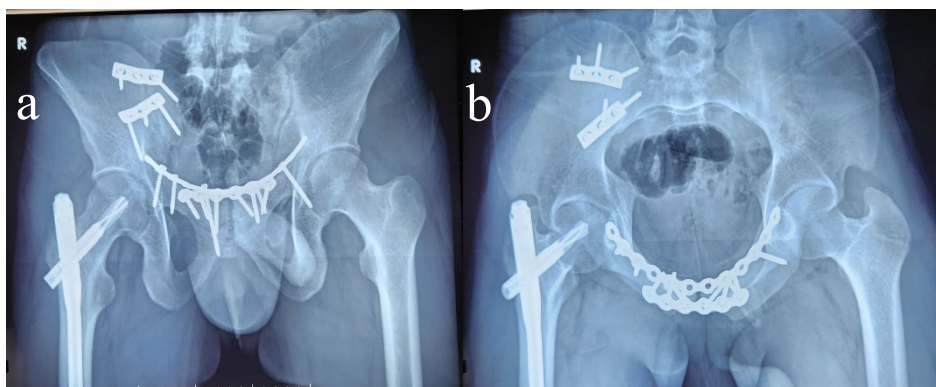
En su última cita de control médico 5 meses después del accidente el paciente refiere que no presenta ningún tipo de molestia para realizar actividades físicas como correr, caminar, agacharse, es decir, puede llevar a cabo las tareas cotidianas sin dificultad, se realiza última valoración radiográfica de fémur (figura 7) y de pelvis (figura 8) y se le comunica que está en condiciones de reintegrarse a la sociedad de manera normal. Por último, se le aconseja que evite levantar objetos pesados y que se abstenga de practicar deportes de contacto por al menos un año.

La recuperación ha sido completa hasta el momento, no ha presentado secuelas y su movilidad se encuentra reestablecida.



**Figura 7.** a) Rx Ap de fémur b) Rx lateral de fémur

**Fuente:** Tomado del servicio de imagenología del Hospital José Carrasco Arteaga (IESS).



**Figura 8.** a) AP Outlet b) AP Inlet

**Fuente:** Tomado del servicio de imagenología del Hospital José Carrasco Arteaga (IESS).

## DISCUSIÓN

Las fracturas inestables del anillo pélvico son lesiones complejas que tienen múltiples sitios de inestabilidad, se deben tener en cuenta diferentes aspectos al estabilizar operativamente el anillo pélvico lesionado como la deformidad, el desplazamiento, la anatomía ósea, así como los tejidos blandos al planificar la reducción y fijación. Cuando no se puede llevar a cabo mediante tácticas de reducción indirecta está recomendado una exposición abierta. En este caso hablamos de una fractura de pelvis tipo C, es decir requiere estabilización quirúrgica del anillo anterior y posterior, para esto Simonian P., et al., (15) demostraron en muestras cadavéricas que la fijación posterior por si sola es insuficiente para proporcionar estabilidad y que la combinación de fijación posterior y anterior proporciona las construcciones más estables para el tratamiento quirúrgico de las roturas inestables del anillo pélvico. De esta forma la indicación de una reducción abierta y fijación interna (RAFI) es una alteración de la sínfisis del pubis ya que esta suele ocurrir en combinación con una lesión del anillo pélvico posterior, este método quirúrgico fue empleado en el tratamiento del caso presentado con unos resultados excelentes, demostrando que la reducción abierta nos ayudara a la manipulación directa de los anillos pélvicos ya que los métodos indirectos suelen dar lugar a una reducción inadecuada (9).

En otro estudio se evaluó a 14 pacientes en los que se realizó reducción abierta y fijación interna (RAFI) en fracturas pélvicas de Tile tipo C, no hubo complicaciones operatorias y la reducción postoperatoria fue calificada como excelente en las 14 fracturas pélvicas, de esta serie se realizó seguimiento de 13 pacientes en un periodo de 19 meses, las fracturas se consolidaron en un tiempo de 3 a 4 meses y la función de la cadera fue excelente en 6 casos, buena en 5 y regular en 2. De esta forma este tratamiento es uno de los más utilizados a día de hoy y si bien las lesiones pélvicas inestables cursan con altas tasas de mortalidad, la selección de un método de fijación sigue siendo un problema desafiante para los cirujanos ortopédicos, ya que existen diversos enfoques terapéuticos que se podrían aplicar como osteosíntesis triangular, fijación

lumbopélvica, fijación percutánea, entre otras y es muy importante tener en cuenta si se trata de fracturas cerradas o abiertas a la hora de elegir un método quirúrgico puesto que la RAFI es particularmente difícil y peligrosa en pacientes con fracturas pélvicas abiertas tipo Tile C esto debido a la gravedad de la lesión, la ubicación de la herida abierta, el grado de contaminación de la herida y los defectos de órganos blandos, teniendo en cuenta estos aspectos la elección del mejor tratamiento va a depender de la evaluación del cirujano ortopédico (10-12).

Por otra parte, la rehabilitación física constituye una parte fundamental para la recuperación funcional del paciente, puesto que en el periodo postoperatorio los pacientes experimentan frecuentemente anomalías funcionales como movilidad limitada en la articulación operada, dolor, disminución de la actividad locomotora en las articulaciones debido al reposo prolongado en cama, lo cual conduce a una hipotrofia muscular. Todas estas anomalías interfieren en el retorno a una vida social plena, afectando de gran manera su calidad de vida, de esta forma entendemos que la rehabilitación es el paso más importante para el reingreso a la sociedad. En este caso el tratamiento llevado a cabo en este paciente consta de múltiples parámetros entre los cuales encontramos hidroterapia, electroterapia, magnetoterapia, ejercicios isométricos, ejercicios isotónicos, ejercicios de rango de movimiento incremental, marcha con muletas sin carga y estiramiento, todo este entrenamiento en fisioterapia ha tenido un papel positivo en el equilibrio dinámico, la deambulación del paciente e inclusive un efecto beneficioso en el desarrollo de la moral mejorando la marcha en fisioterapia postoperatoria, contribuyó a la mejora de los objetivos funcionales, una disminución del dolor y la sensibilidad, aumentó el rango de movimiento, la velocidad y agilidad muscular, lo mismo que ha sido demostrado en el estudio de Manali S., et al., (14) y que nos habla que una movilización progresiva es eficaz para aumentar el rango de movimiento durante la recuperación y reducir la posibilidad de enfermedad vascular (13).

De esta forma el paciente de este caso ha sido observado desde su primer control después de la intervención quirúrgica hasta su última evaluación, en donde se ha podido constatar una mejoría significativa, la cual se ha ido desarrollando progresivamente en el transcurso de los meses, hasta culminar con su programa de terapia física en donde el paciente demostró una recuperación funcional en su totalidad.

## **CONCLUSIONES**

Las fracturas del anillo pélvico representan una afectación significativa en la calidad de vida del paciente, normalmente son resultado de accidentes de alto impacto las cuales pueden traer muchas complicaciones y están asociadas con tasas sustanciales de morbilidad y mortalidad, la movilidad reducida y las limitaciones en la función física influyen negativamente en la independencia y la participación en actividades cotidianas, comprendiendo esto es importante una valoración adecuada y la elección del tratamiento oportuna.

El tratamiento es crucial para poder mitigar todos estos impactos. Dependiendo de la gravedad de la fractura se plantean diferentes enfoques terapéuticos, y en este caso era necesaria la intervención quirúrgica para estabilizar la pelvis, el método elegido de reducción abierta y fijación interna demostró tener muy buenos resultados con una consolidación completa y todo esto complementado con la rehabilitación física, ayudando a restaurar la movilidad, fortalecer los músculos y mejorar la funcionalidad permitiéndole recuperar su función motora por completo sin ningún tipo de complicación y secuela, de esta forma es necesario un enfoque integral con una atención multidisciplinaria, que involucre a ortopedistas, fisioterapeutas que puedan brindar un tratamiento personalizado y rehabilitación efectiva para mejorar los resultados y facilitar una recuperación más completa.

## **CONFLICTO DE INTERESES**

Se debe detallar si existe algún conflicto de interés por parte de los investigadores.

## BIBLIOGRAFÍA


1. Zhao Z, Zheng G, Chu X, Wang S. Application of the pedicle axis view in percutaneous screw placement for type III fracture dislocation of the sacroiliac joint. *BMC Musculoskelet Disord* 2023;24(1).
2. Correia J, de Almeida RM, Dantas P, Gonçalves S. Modified triangular osteosynthesis in the treatment of bilateral sacroiliac joint dislocation. *Trauma Case Rep* 2023;43.
3. Xu SS, Yeh TT, Chen JE, Li YT. Significantly reducing the presurgical preparation time for anterior pelvic fracture surgery by faster creating patient-specific curved plates. *J Orthop Surg Res.* 2023;18(1):265.
4. Mi M, Kanakaris NK, Wu X, Giannoudis PV. Management and outcomes of open pelvic fractures: An update. *Injury.* 2021;52(10):2738-45.
5. Toyohara R, Kaneuji A, Takano N, Kurosawa D, Hammer N, Ohashi T. A patient-cohort study of numerical analysis on sacroiliac joint stress distribution in pre- and post-operative hip dysplasia. *Sci Rep.* 2022;12(1):14500.
6. Yang Y, Zou C, Fang Y, Shakya S. Medium-term clinical results in patients with floating hip injuries. *BMC Surg* 2023;23(1).
7. Milenković S, Mitković M. Pelvic ring injuries. *Acta facultatis medicae Naissensis.* 2020; 37(1):23-33
8. Yang K, Xiang F, Ye J, Yang Y. A retrospective analysis of minimally invasive internal fixation versus nonoperative conservative management of pelvic ring fragility fractures and the elderly. *J Orthop Surg Res.* 2023;18(1):108.
9. Wright R. Indications for open reduction internal fixation of anterior pelvic ring disruptions. *J Orthop Trauma.* 2018; 32(9): s18-s23.
10. Xia X, Liu W, Lin W, Li B. Open reduction and internal fixation via modified Stoppa approach for pelvic fractures of Tile type C combined with acetabular both-column fractures. *Chinese Journal of Orthopaedic Trauma.* 2019; 21(12): 1069-72.
11. Lu Y, He Y, Li W, Yang Z. Comparison of biomechanical performance of five different treatment approaches for fixing posterior pelvic ring injury. *Journal of Healthcare Engineering.* 2020.
12. Lu S, Liu F, Xu W, et al. Management of Open Tile C Pelvic Fractures and Their Outcomes: A Retrospective Study of 30 Cases. *Ther Clin Risk Manag.* 2022;18:929-37.

13. Ukhvarikin A et al. Long-term patient rehabilitation and quality of life after oncological endoprosthesis of long bones and joints. *Journal Bone and soft tissue sarcomas, tumors of the skin.* 2022;14(3):42–56.
14. Manali S, Jawade S, Wadhokar C. Novel physiotherapeutic approach towards a case of complex multiple fracture. *Journal of medical pharmaceutical and allied sciences.* 2021;10(4):3453-58.
15. Simonian PT, Routh ML, Jr. Biomechanics of pelvic fixation. *Orthop Clin North Am.* 1997;28:351–367.

**AUTORIZACIÓN DE PUBLICACIÓN EN EL  
REPOSITORIO INSTITUCIONAL**

**Kevin Misael Pintado Gómez** portador(a) de la cédula de ciudadanía N° **0151053048**. En calidad de autor/a y titular de los derechos patrimoniales del trabajo de titulación **“Inestabilidad vertical y anteroposterior de pelvis. Reporte de caso”** de conformidad a lo establecido en el artículo 114 Código Orgánico de la Economía Social de los Conocimientos, Creatividad e Innovación, reconozco a favor de la Universidad Católica de Cuenca una licencia gratuita, intransferible y no exclusiva para el uso no comercial de la obra, con fines estrictamente académicos y no comerciales. Autorizo además a la Universidad Católica de Cuenca, para que realice la publicación de éste trabajo de titulación en el Repositorio Institucional de conformidad a lo dispuesto en el artículo 144 de la Ley Orgánica de Educación Superior.

Cuenca, 28 de marzo del 2024



**Kevin Misael Pintado Gómez**  
C.I. 0151053048