

UNIVERSIDAD  
CATÓLICA  
DE CUENCA

**UNIVERSIDAD CATÓLICA DE CUENCA**

*Comunidad Educativa al Servicio del Pueblo*

**UNIDAD ACADÉMICA DE SALUD Y BIENESTAR**

**CARRERA DE ODONTOLOGIA**

**NECESIDAD DE TRATAMIENTO ORTODONCICO  
INTERCEPTIVO EN PACIENTE NIÑO. CASO CLINICO**

**PROYECTO DE TITULACIÓN PREVIO A LA OBTENCIÓN DEL  
TÍTULO DE ODONTOLOGA**


**AUTOR: MIRIAM FERNANDA CALDERON SARMIENTO**

**DIRECTOR: OD. ESP. MARIA ISABEL CABRERA PADRON**

**CUENCA- ECUADOR**

**2025**

**DIOS, PATRIA, CULTURA Y DESARROLLO**



**UNIVERSIDAD CATÓLICA DE CUENCA**

*Comunidad Educativa al Servicio del Pueblo*

**UNIDAD ACADÉMICA DE SALUD Y BIENESTAR**

**CARRERA DE ODONTOLOGIA**

**NECESIDAD DE TRATAMIENTO ORTODONCICO**

**INTERCEPTIVO EN PACIENTE NIÑO. CASO CLINICO**

**PROYECTO DE TITULACIÓN PREVIO A LA OBTENCIÓN DEL  
TÍTULO DE ODONTOLOGA**

**AUTOR: MIRIAM FERNANDA CALDERON SARMIENTO**

**DIRECTOR: OD. ESP. MARIA ISABEL CABRERA PADRON**

**CUENCA- ECUADOR**

**2025**

**DIOS, PATRIA, CULTURA Y DESARROLLO**

## **Necesidad de tratamiento ortodoncico interceptivo en paciente niño. Caso clinico**

### **Resumen**

El presente estudio tuvo como objetivo evaluar la necesidad y efectividad del tratamiento ortodóntico interceptivo en un paciente pediátrico y comprender su impacto en la salud dental y general a corto y largo plazo. Se utilizó una metodología descriptiva con un enfoque cualitativo y cuantitativo, basada en el análisis de un caso único. El estudio abarcó un período de seguimiento que inició a los 7 años y 11 meses del paciente, documentando la evolución durante dos fases del tratamiento ortodóntico. La información se recolectó a través de fichas clínicas estandarizadas, registros fotográficos y radiográficos, y cuestionarios de anamnesis aplicados a los cuidadores legales del paciente. Los resultados evidenciaron una mejora significativa en la alineación dental, la corrección de la maloclusión Clase II y el equilibrio esquelético del complejo maxilofacial, logrados mediante el uso de aparatología interceptiva específica y ajustes progresivos durante el proceso. Adicionalmente, se observó un impacto positivo en la estética facial y en la confianza del paciente. En conclusión, los tratamientos ortodónticos interceptivos demostraron ser efectivos para abordar maloclusiones en pacientes pediátricos, contribuyendo a la mejora de la salud oral y el bienestar general. Estos hallazgos destacan la importancia de la evaluación temprana y la intervención oportuna en ortodoncia pediátrica como medida preventiva y correctiva.

**Palabras clave:** Ortodoncia interceptiva, maloclusión clase II, pediatría dental, salud oral, tratamiento ortodóntico.

### **Abstract**

This study evaluated the need for and effectiveness of interceptive orthodontic treatment in a pediatric patient and its impact on short- and long-term dental and general health. A descriptive methodology with qualitative and quantitative approaches was used based on the analysis of a single case. Follow-up began when the patient was 7 years and 11 months old, documenting progress in two treatment phases. Data was collected through clinical records, photographic and radiographic records, and questionnaires administered to legal guardians. The results showed significant improvements in dental alignment, correction of the Class II malocclusion, and skeletal balance of the maxillofacial complex, achieved through specific interceptive appliances and progressive adjustments. Furthermore, a positive impact on the patient's facial aesthetics confidence was observed. In conclusion, interceptive treatments proved effective in addressing malocclusions in pediatric patients, improving oral health and

overall well-being. These findings show the importance of early assessment and timely intervention in pediatric orthodontics as a preventive and corrective measure.

**Keywords:** Interceptive orthodontics, Class II malocclusion, pediatric dentistry, oral health, orthodontic treatment.

## Introducción

La ortodoncia interceptiva es un componente crucial del cuidado dental pediátrico, cuyo enfoque no solo radica en corregir anomalías dentales visibles, sino también en prevenir problemas de desarrollo con implicaciones a largo plazo para la salud oral y general<sup>1,2</sup>. Este tipo de tratamiento, conocido como ortodoncia de fase I, se implementa entre los 6 y 10 años, durante la erupción de los dientes permanentes y el desarrollo del esqueleto facial<sup>3,4</sup>. Su objetivo es interceptar y corregir tempranamente anomalías dentofaciales para facilitar un crecimiento normal de la mandíbula y los maxilares<sup>5,6</sup>, reduciendo la necesidad de intervenciones más complejas en el futuro<sup>7</sup>. A diferencia de la ortodoncia correctiva o de fase II, que se centra en dientes completamente erupcionados, la interceptiva aborda el desarrollo en curso, beneficiando no solo la función masticatoria, sino también la estética facial y el bienestar psicosocial<sup>9,10</sup>.

Avances recientes en ortodoncia interceptiva incluyen técnicas como la expansión rápida del maxilar (RME) y el avance mandibular (MAA), que han mostrado eficacia en la corrección de maloclusiones y en el tratamiento de apnea obstructiva del sueño (AOS) en niños<sup>11-13</sup>. Revisiones sistemáticas destacan que la RME puede reducir significativamente el índice de apnea-hipopnea (AHI) y mejorar la saturación de oxígeno (SaO<sub>2</sub>)<sup>14,15</sup>. Otros dispositivos, como los aparatos de elastodoncia (EAs), han sido efectivos en el manejo de maloclusiones leves a moderadas, aunque con limitada evidencia robusta<sup>12</sup>. Casos clínicos han demostrado cómo alineadores y aparatos funcionales contribuyen a la expansión transversal y al desarrollo óseo en niños con mordidas cruzadas y apiñamientos<sup>7,16,17</sup>.

Investigaciones observacionales también han evaluado la relevancia del tratamiento interceptivo en niños menores de 10 años, destacando variaciones significativas en la prevalencia de maloclusiones y en la necesidad de intervenciones preventivas<sup>18</sup>. Además, estudios sobre la percepción de los odontólogos revelan un conocimiento moderado sobre la ortodoncia interceptiva, subrayando la importancia de la educación continua en este campo<sup>19,20</sup>.

En este contexto, la pregunta central de esta investigación es: ¿Cuál es la necesidad y efectividad del tratamiento ortodóntico interceptivo en pacientes pediátricos y cómo influye en su bienestar dental y general? Este estudio tiene como objetivo general

evaluar la necesidad y efectividad de estos tratamientos, determinando criterios para su implementación, analizando su impacto en la salud oral y general, y valorando resultados a corto plazo.

La justificación de este estudio se basa en su relevancia social, humana y científica. Socialmente, busca mejorar la calidad de vida de los niños y orientar políticas de salud pública hacia prácticas efectivas<sup>21</sup>. Humanamente, destaca el impacto positivo en la autoestima y funcionalidad de los pacientes<sup>22,23</sup>. Científicamente, aporta datos empíricos que llenan vacíos en la literatura existente y fortalecen el conocimiento en ortodoncia pediátrica<sup>24-26</sup>. Esta investigación tiene el potencial de beneficiar tanto a pacientes como a profesionales y formuladores de políticas, consolidando la ortodoncia interceptiva como una herramienta clave para el desarrollo integral de los niños.

## **Reporte del caso**

### **Datos generales del paciente**

El paciente Billyto Lupu Asanza, de género masculino, fue atendido por primera vez a la edad de 7 años y 11 meses, y posteriormente evaluado a los 8 años y 6 meses en el contexto de su tratamiento ortodóntico interceptivo. El principal motivo de consulta fue “no me gustan mi sonrisa porque estan chuecos mis dientes”, una preocupación que se sumó a la observación de irregularidades dentales por parte de su madre.

En cuanto a los antecedentes personales, la madre del paciente refirió un embarazo a término de 40 semanas, finalizado mediante cesárea. El periodo de lactancia materna se prolongó durante 1 año y 2 meses, y no se reportaron hábitos bucales deformantes.

### **Evaluación diagnóstica inicial**

La evaluación diagnóstica inicial del paciente, realizado a los 7 años y 11 meses en su primera intervención y a los 8 años y 6 meses en la segunda, permitió identificar alteraciones dentales significativas que justificaron la necesidad de un tratamiento ortodóntico interceptivo.

**Análisis facial:** En la evaluación extraoral se observó una asimetría facial, los tercios faciales se encontraron desproporcionados siendo el tercio superior el más grande, los quintos faciales desequilibrados, la línea bipupilar se encuentra paralela a la bicomisural, el biotipo facial es euriprosopo, presenta una sonrisa media, con corredores bucales armónicos y una exposición de dos tercios de los incisivos superiores e inferiores, la línea media facial no coincide con la línea media dental, en el análisis facial de perfil se observa la frente plana, nariz respingada, el labio superior proquelico, el surco mentolabial profundo y un perfil facial convexo. (Fig.2)

**Análisis intraoral:** Se evidenció una dentición mixta correspondiente a la primera fase del desarrollo dental con susceptibilidad media a caries. La arcada superior presenta una forma ovoide con una bóveda palatina de configuración normal y la arcada inferior tiene forma cuadrada. Las principales alteraciones dentarias incluyeron

mesiovestibuloverción y giroversión de las piezas 1.1 como consecuencia del antecedente del mesiodens, 32 y 42, además de una relación molar derecha en Clase I y canina I y una relación molar izquierda en Clase II y canina clase II, también se identificó una desviación de 1 mm de la línea media inferior hacia la izquierda. (Fig. 3)

Análisis de modelos: Se observa una discrepancia superior de -6 mm y de -4 mm inferior, presenta un sobrepase de 1mm y el sobresalte de 2mm sin presentar alteración transversal.

Análisis bucofuncional: El paciente presentó una permeabilidad nasal normal y simétrica, la masticación fue con la boca cerrada y bilateral, no presentó dislalia.

Diagnóstico radiográfico: En la radiografía panorámica se puede observar asimetría en las vías aéreas superiores, sin alteraciones que destacar. (Fig. 6)

Diagnóstico cefalométrico: El paciente presentó una clase I esquelética (ANB 5°) (Steiner), incisivo superior retroinclinado e inferiore proinclinado, según el coeficiente de VERT el paciente presenta un biotipo braquifacial (Rickets) y según el análisis de las vértebras cervicales se encuentra en el stage CS2 (Baccetti). (Fig. 7)

### **Plan de tratamiento**

El plan de tratamiento ortodóntico interceptivo para el paciente fue diseñado con la finalidad de corregir las alteraciones dentales y estéticas identificadas en la evaluación diagnóstica inicial. El objetivo principal fue alinear correctamente las arcadas dentales, y la oclusión dentaria. Otros objetivos incluyeron optimizar la relación de los tercios faciales, favorecer la exposición adecuada de los incisivos durante la sonrisa, además de realizar un seguimiento adecuado del crecimiento maxilofacial en los planos transversal y sagital.

Para alcanzar estos objetivos, se implementó una aparatología ortodóntica interceptiva seleccionada de manera específica para las necesidades del paciente. En la arcada superior, se utilizó una placa activa equipada con un tornillo de expansión de 9 mm, cuyo diseño permitió realizar una expansión ortopédica controlada, corrigiendo las discrepancias transversales. Además, se incorporaron brazos de alambre auxiliares hasta el sector anterior con la finalidad de colocar una cadeneta continua y botones de ortodoncia para desrotar la pieza 1.1 realizando mediante un sistema de fuerzas en cupla. En la arcada inferior, se utilizó una placa de Schwarz, optimizando la funcionalidad del dispositivo para la corrección de las alteraciones transversales y el alineamiento dentoalveolar. La elección de esta aparatología se justificó por su eficacia para guiar el crecimiento maxilofacial, resolver discrepancias dentoalveolares y controlar de manera progresiva las alteraciones dentarias sin recurrir a procedimientos invasivos.

También se recomendó a la madre que lleve a su hijo a controles periódicos durante la etapa de dentición mixta, que ocurre entre los 6 y los 11 años de edad. Esto ayudará a

evaluar como avanza el desarrollo de sus maxilares asegurando el crecimiento guiado y adecuado de sus dientes y estructuras faciales.

El tratamiento se desarrolló en dos fases bien definidas, con tiempos estimados y controles periódicos establecidos. La primera fase, iniciada el 5 de abril de 2024, tuvo como objetivo la expansión ortopédica y la corrección inicial de las discrepancias transversales y dentoalveolares. Durante esta etapa, se realizó la activación del tornillo de expansión con un protocolo progresivo, comenzando con  $\frac{1}{4}$  de vuelta dos veces por semana durante las primeras cuatro semanas, seguido de  $\frac{3}{4}$  de vuelta semanalmente durante las ocho semanas restantes. Los controles periódicos se llevaron a cabo de manera mensual para evaluar el progreso, realizar ajustes necesarios y documentar los cambios mediante registros clínicos, radiográficos y fotográficos. La segunda fase, iniciada el 21 de octubre de 2024, se enfocó en consolidar los resultados obtenidos en la primera etapa, corrigiendo principalmente la giroversión de la pieza 1.1 al añadir botones en palatino y vestibular para crear una cupla ayudado de los alambres auxiliares del dispositivo sujetos con 3 eslabones de cadeneta continua por palatino y 2 eslabones por vestibular y optimizando la oclusión final. Durante esta etapa, los controles se programaron de manera mensual para realizar ajustes en la aparatología y evaluar la estabilidad de los resultados. (Fig.4)

El plan de tratamiento propuesto representó una intervención integral que abordó las necesidades clínicas del paciente, permitiendo guiar el crecimiento del maxilar y la mandíbula, corregir las alteraciones dentarias y mejorar la estética y funcionalidad del sistema estomatognático. Esta estrategia permitió no solo una corrección temprana de las anomalías identificadas, sino también una mejora significativa en la salud oral y la calidad de vida del paciente, impactando positivamente en su autoestima y bienestar general.

### **Análisis comparativo pre y post tratamiento**

La comparación pre y post tratamiento del paciente permitió evaluar los cambios logrados a nivel dental y funcional, así como el impacto del tratamiento ortodóntico interceptivo en su salud general y estética.

En el análisis de la discrepancia dentaria, se logró una corrección efectiva de las alteraciones identificadas. Las piezas 1.1, 32 y 42, que inicialmente presentaban mesiovestibuloversión y giroversión, mostraron una alineación adecuada posterior al tratamiento. La desviación de la línea media inferior hacia la izquierda, con un desplazamiento de 1 mm al inicio, fue corregida en gran medida, logrando una mejora evidente en la simetría dental y oclusal.

La comparación de las fotografías intraorales y extraorales pre y post tratamiento refleja los cambios logrados en la sonrisa, la alineación dental y la estética facial. Las imágenes muestran una sonrisa más equilibrada, con una exposición adecuada de los incisivos superiores, lo que mejoró considerablemente la armonía estética. La corrección de la alineación dental, especialmente en la pieza 1.1 que era causante de inseguridad en el

paciente, y la optimización de la oclusión permitieron obtener una sonrisa funcional y estéticamente agradable.

En el análisis de la relación oclusal, se evidenciaron cambios positivos en la posición de los molares. La corrección de la Clase II izquierda hacia una relación más equilibrada contribuyó a la mejora de la función masticatoria. Asimismo, se logró un ajuste adecuado del overbite y resalte, lo que facilitó una relación dentaria más estable y funcional.

Por último, el impacto del tratamiento en la salud general y psicosocial del paciente fue notable. El equilibrio alcanzado en la estética facial y la corrección dental contribuyeron a una mejora en la autoestima y confianza del paciente, según lo reportado por sus familiares. Además, se observaron beneficios en la función masticatoria, la fonación y la respiración, lo que confirma el impacto positivo del tratamiento ortodóncico interceptivo en el bienestar integral del paciente.

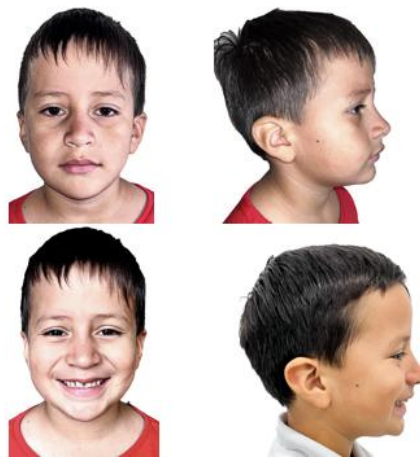

Figura 1. Fotografías extraorales

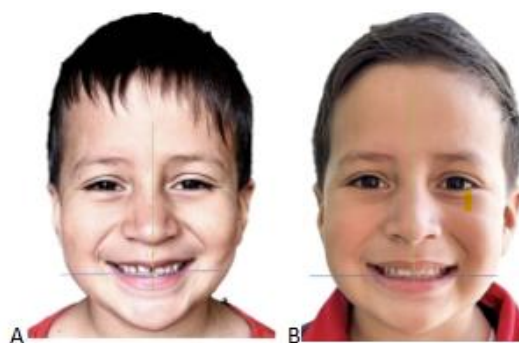


Figura 2 Análisis de la sonrisa antes y después

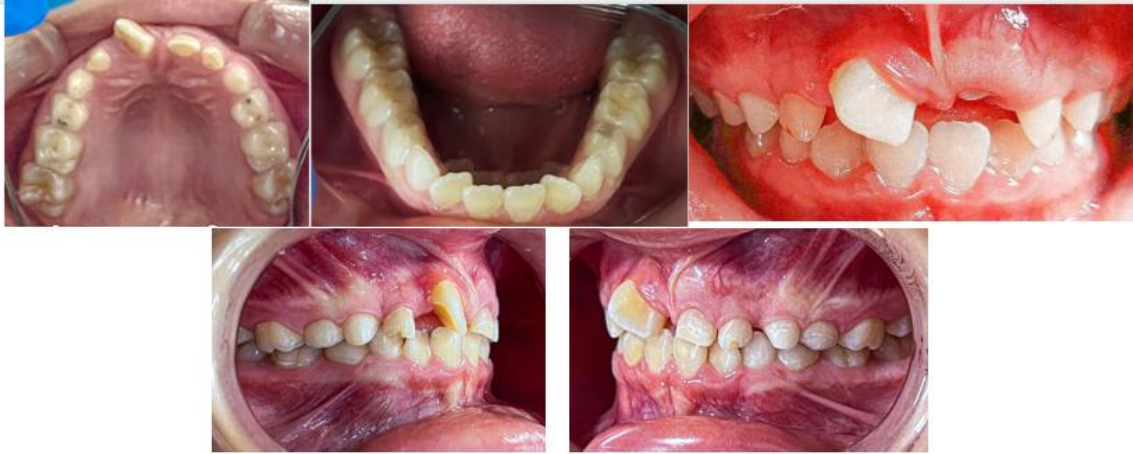

Figura 3. Fotografías intra Orales iniciales.

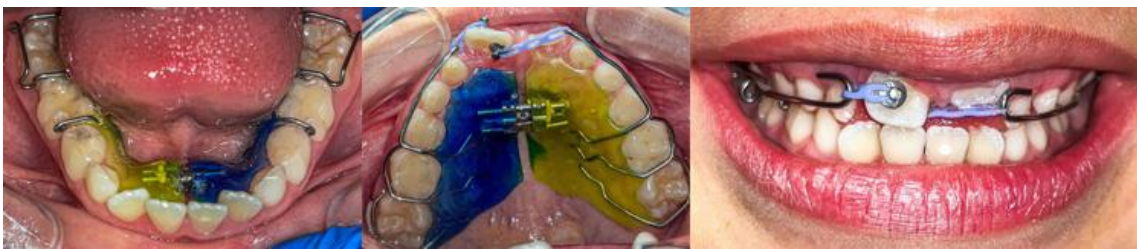

Figura 4. Utilización de dispositivos ortopedicos.

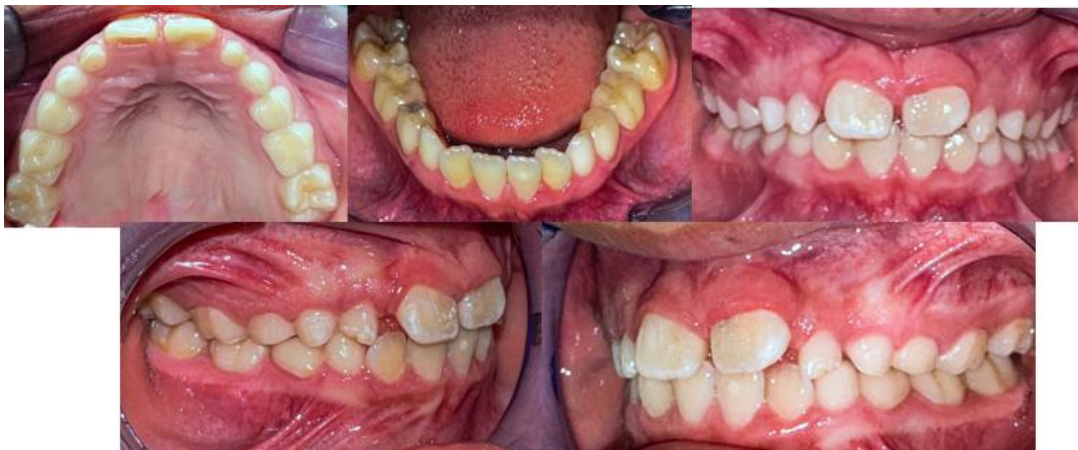

Figura 5. Fotografías intra Orales en proceso del tratamiento

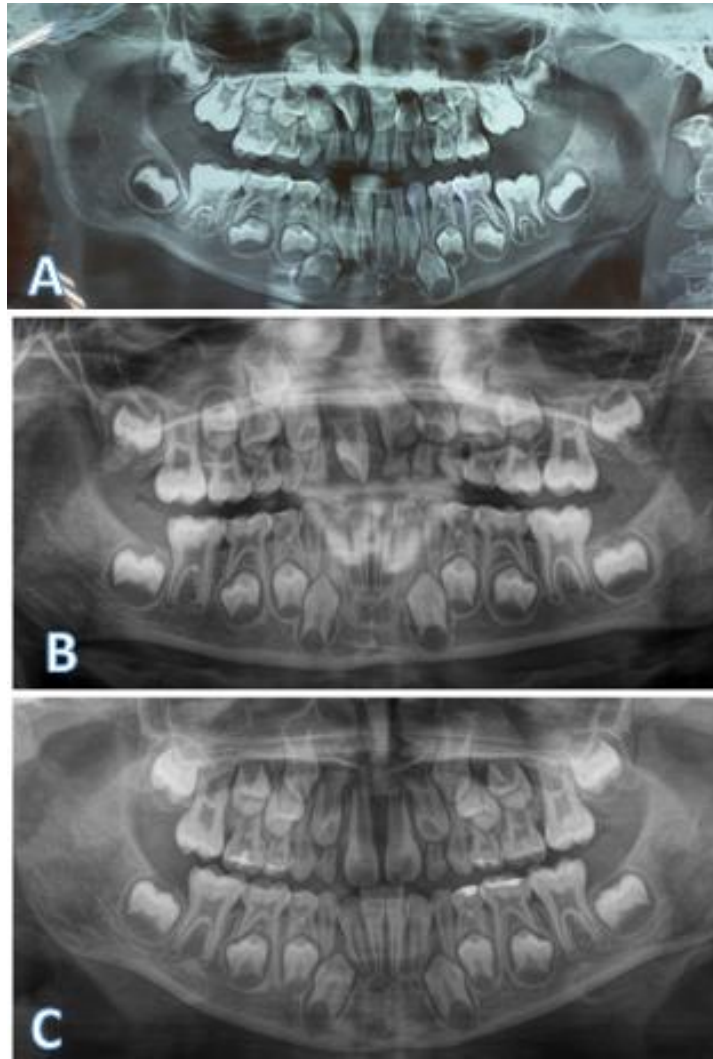


Figura 6. Analisis Radiografico. A. Radiografía Panorámico a los 6 años con presencia de mesiodent en línea media del maxilar superior. B. Radiografía Panorámica a los 7 años e inicio de tratamiento Ortopedico. C. Radiografía Panorámica con avance de 1 año de tratamiento.

**SKELETAL**

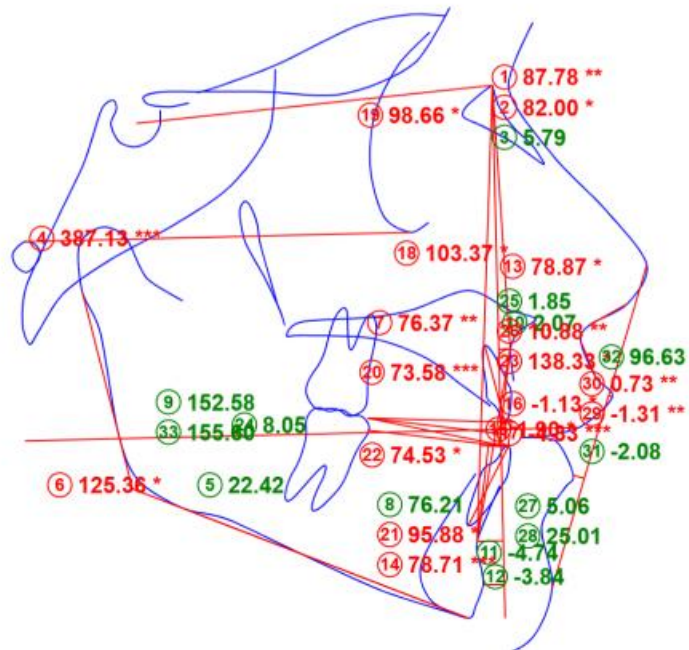
- ① SNA
- ② SNB
- ③ ANB
- ④ Bjork sum
- ⑤ FMA
- ⑥ Gonial angle
- ⑦ APDI
- ⑧ ODI
- ⑨ Combination factor
- ⑩ A to N-Perp(FH)
- ⑪ B to N-Perp(FH)
- ⑫ Pog to N-Perp(FH)
- ⑬ FH to AB
- ⑭ A-B to mandibular plane
- ⑮ Wits appraisal

**DENTAL**

- ⑯ Overjet
- ⑰ Overbite
- ⑱ U1 to FH
- ⑲ U1 to SN
- ⑳ U1 to UOP
- ㉑ IMPA
- ㉒ L1 to LOP
- ㉓ Interincisal angle
- ㉔ Cant of occlusal plane
- ㉕ U1 to NA(mm)
- ㉖ U1 to NA(deg)
- ㉗ L1 to NB(mm)
- ㉘ L1 to NB(deg)
- ㉙ Upper incisal display

**SOFT-TISSUE**

- ⑳ Upper lip to E-plane
- ㉑ Lower lip to E-plane
- ㉒ Nasolabial angle
- ㉓ Extraction Index



**WebCeph Analysis**

	Promedio	S.D.	Resultado	Severidad	Gráfico poligonal	Significado
<b>SKELETAL</b>						
SNA	80.67	2.7	87.78	**	70 75 80 85 90	Maxilar protruido
SNB	76.54	2.9	82.00	*	65 70 75 80 85	Mandibula prognática
ANB	4	1.8	5.79		-5 0 5 10 15	Clase I esquelética
Bjork sum	399	3.6	387.13	***	390 395 400 405 410	Patrón esquelético hipodivergente
FMA	25	4.0	22.42		15 20 25 30 35	Patrón facial normodivergente
Gonial angle	130	3.6	125.36	*	120 125 130 135 140	Acute gonial angle
APDI	85.98	4.0	76.37	**	75 80 85 90 95	Clase II esquelética
ODI	74.5	6.0	76.21		70 75 80	ODI normal
Combination factor	159.33	7.1	152.58		155 160 165	Valor normal del factor de combinación
A to N-Perp(FH)	1.1	2.7	2.07		-10 -5 0 5 10	Posición A-P normal del maxilar
B to N-Perp(FH)	-3.5	2.0	-4.74		-15 -10 -5 0 5	Posición A-P normal de la mandíbula
Pog to N-Perp(FH)	-0.3	3.8	-3.84		-10 -5 0 5 10	Posición A-P normal del mentón
FH to AB	82	3.0	78.87	*	70 75 80 85 90	Clase II esquelética

Figura 7 analisis cefalometrico

**Discusión**

Los resultados obtenidos en este estudio de caso reflejan la efectividad del tratamiento ortodóntico interceptivo en la corrección temprana de discrepancias dentales, confirmando la importancia de una intervención oportuna en la dentición mixta. La mejora en la alineación dental, especialmente en las piezas 1.1, 32 y 42, evidencian el

impacto positivo del tratamiento interceptivo en el desarrollo del complejo maxilofacial del paciente. Estos hallazgos coinciden con lo reportado en la literatura científica, donde se destaca que la ortodoncia interceptiva, al abordar problemas dento-esqueléticos en etapas tempranas, no solo mejora la estética y funcionalidad bucal, sino que también previene complicaciones más graves en el futuro<sup>1,2</sup>.

El perfil facial convexo, observado al inicio del tratamiento se correlacionan con los hallazgos de Decusarã et al.<sup>7</sup>, quienes señalaron que la utilización de aparatos funcionales durante la dentición mixta puede facilitar el desarrollo alveolar y mejorar la proporción facial. En nuestro estudio, la expansión ortopédica y el uso de la placa activa permitieron una mejora significativa en la simetría facial y en la discrepancias dentales, lo que contribuyó al equilibrio del crecimiento maxilar y mandibular. Esta evidencia también concuerda con los resultados observados por Ronsivalle et al.<sup>12</sup>, quienes resaltan la utilidad de dispositivos funcionales y removibles en la corrección de maloclusiones leves a moderadas.

Por otro lado, la mejora observada en la estética de la sonrisa y la exposición de los incisivos superiores concuerda con los resultados reportados por Zotti et al., quienes lograron resultados positivos en la corrección de mordidas cruzadas y alineación pre-eruptiva de caninos mediante el uso de alineadores en niños<sup>16</sup>. En nuestro caso, la combinación de la placa activa y la placa de Schwarz optimizó la alineación dental y contribuyó a una mejora significativa en la sonrisa del paciente, lo que impactó positivamente en su confianza y autoestima, como también se ha evidenciado en la literatura<sup>10</sup>.

A pesar de los resultados favorables, este estudio presenta ciertas limitaciones. En primer lugar, se trata de un estudio de caso único, lo que limita la generalización de los hallazgos. Además, el tiempo de seguimiento fue relativamente corto, por lo que no se pudo evaluar la estabilidad de los resultados a largo plazo. Investigaciones futuras deberían incluir un mayor número de participantes y un seguimiento prolongado para validar los beneficios del tratamiento interceptivo en el tiempo.

## **Conclusión**

El presente estudio ha permitido evaluar la necesidad y efectividad del tratamiento ortodóntico interceptivo en pacientes pediátricos, demostrando resultados significativos en la corrección de las alteraciones dentales identificadas en el paciente Billy Lupu Asanza. En relación con el objetivo general, se confirmó que el tratamiento ortodóntico interceptivo no solo mejora la alineación dental y la corrección de la maloclusión, sino que al mismo tiempo influye positivamente en el desarrollo transversal y sagital del complejo maxilofacial. Este enfoque temprano contribuyó a optimizar la funcionalidad masticatoria, la estética facial y la salud oral del paciente, cumpliendo así con las expectativas iniciales del tratamiento.

En cuanto a los objetivos específicos, el estudio permitió determinar los criterios clave para la implementación efectiva del tratamiento interceptivo, como el diagnóstico

precoz, la selección de aparatología adecuada y un protocolo de intervención controlado. De igual manera, se logró la corrección de la línea media, mejorando la simetría dental y oclusal, y favoreciendo el equilibrio funcional.

El tratamiento también mostró impacto positivo en la estética facial, reduciendo la convexidad del perfil y optimizando la exposición de los incisivos superiores, lo que mejoró la armonía de la sonrisa. Además, se obtuvieron resultados significativos a corto plazo en la relación molar, con una corrección parcial de la Clase II izquierda hacia una relación más equilibrada. Estos hallazgos coinciden con la literatura científica, que respalda la efectividad de la ortodoncia interceptiva para prevenir complicaciones futuras y favorecer el desarrollo armónico de la estructura dentofacial.

Finalmente, se constató que el tratamiento tuvo un impacto positivo en el bienestar general y psicosocial del paciente, evidenciado en la mejora de su autoestima y confianza. A pesar de las limitaciones del estudio, como el seguimiento a corto plazo y el carácter de caso único, los resultados obtenidos subrayan la importancia de una intervención temprana en pacientes pediátricos con maloclusiones. La ortodoncia interceptiva constituye una herramienta esencial para garantizar un desarrollo dental y esquelético adecuado, con beneficios que se reflejan no solo en la salud oral, sino también en la calidad de vida del paciente.

### **Referencia bibliográfica**

1. Moreira T, Mazzini T, Melgar F. Revisión sistemática sobre los tipos de tratamientos relacionados con la ortodoncia interceptiva en jóvenes y niños. Revista Científica “Especialidades Odontológicas UG” [Internet]. 2020[cited2024 Jun 27];3(1):127–31. Available from: <https://scholar.archive.org/work/resaitsvl5ej5bztcnl43jonh4/access/wayback/http://www.revistas.ug.edu.ec/index.php/eoug/article/download/310/175>
2. Caplin J, Han MD, Miloro M, Allareddy V, Markiewicz MR. Interceptive Dentofacial Orthopedics (Growth Modification). *Oral Maxillofac Surg Clin North Am.* 2020 Feb;32(1):39–51.
3. Paes da Silva S, Pitchika V, Baumert U, Wehrbein H, Schwestka-Polly R, Drescher D, et al. Oral health-related quality of life in orthodontics: across-sectional multicentre study on patients in orthodontic treatment. *Eur J Orthod.* 2020 Jun 23;42(3):270–80.
4. Sedghi L, Di Massa V, Harrington A, Lynch S V., Kapila YL. The oral microbiome: Role of key organisms and complex networks in oral health and disease. *Periodontol 2000.* 2021 Oct 31;87(1):107–31.

5. Sandoval P, Bizcar B. Beneficios de la Implementación de Ortodoncia Interceptiva en la Clínica Infantil. *International journal of odontostomatology*. 2013 Aug;7(2):253–65.
6. Tsipkis A, Noar J. History of interceptive orthodontics. *Orthodontic Update* [Internet]. 2021 Jul 2;14(3):163–7. Available from: <http://www.magonlinelibrary.com/doi/10.12968/ortu.2021.14.3.163>
7. Decusară M, Agop Forna D, Romanec C, Sirghe A, Forna N, Matei M. The influence of interceptive treatment in reducing dental crowding. *Romanian Journal of Oral Rehabilitation*. 2023;15(4):251–65.
8. Xhemnica R, Rroço M. Preventive and Interceptive Orthodontics Treatment. *European Journal of Natural Sciences and Medicine*. 2022Jan1;5(1):26.
9. Moghaddam L, Vettore M, Bayani A, Bayat A, Ahounbar E, Hemmat M, et al. The Association of Oral Health Status, demographic characteristics and socioeconomic determinants with Oral health-related quality of life among children: a systematic review and Meta-analysis. *BMC Pediatr*. 2020Dec22;20(1):489.
10. Ellakany P, Fouda SM, Alghamdi M, Bakhurji E. Factors affecting dental self-confidence and satisfaction with dental appearance among adolescents in Saudi Arabia: a cross sectional study. *BMC Oral Health*. 2021 Dec 23;21(1):149.
11. Andermo S, Hallgren M, Nguyen TTD, Jonsson S, Petersen S, Friberg M, et al. School-related physical activity interventions and mental health among children: a systematic review and meta-analysis. *Sports Med Open*. 2020Dec16;6(1):25.
12. Ronsivalle V, Nucci L, Bua N, Palazzo G, La Rosa S. Elastodontic Appliances for the Interception of Malocclusion in Children: A Systematic Narrative Hybrid Review. *Children*. 2023 Nov 17;10(11):1821.
13. Bucci R, Rongo R, Zunino B, Michelotti A, Bucci P, Alessandri-Bonetti G, et al. Effect of orthopedic and functional orthodontic treatment in children with obstructive sleep apnea: A systematic review and meta-analysis. *Sleep Med Rev*. 2023;67(2):101730.

14. Dolker T, Shadani K, Galhotra V, Rathod P, Gandham R, Mukhtar U. Interceptive treatment modalities in class 2 malocclusion-A review of literature. *Journal of Advanced Medical and Dental Sciences Research*. 2023;11(9):14–8.
15. Narmada IB, Winoto ER, Hakim AM. Orthodontic Interceptive Treatment on Obstructive Sleep Apnea Cases. *Indonesian Journal of Dental Medicine*. 2022 Jun 23;5(1):12–7.
16. de Zotti F, Basilico M, La Valle M, Iaracitano B, Gazzotti M. Ortodoncia interceptiva con alineadores en un paciente con mordida cruzada en período de dentición mixta. *Ortodoncia*. 2022;1(1):58–66.
17. Wimalarathna A, Weerasekara W, Herath E. Comprehensive Management of Ectodermal Dysplasia with Interceptive Orthodontics in a Young Boy Who Was Bullied at School. *Case Rep Dent*. 2020Dec 30;2020:1–7.
18. Abd F, Nivethigaa B, Maheshwari U. Preventive And Interceptive Need In Children Below 10 Years Of Age. *Int J Dent Oral Sci*. 2021 Jul 4;8(7):3022–5.
19. Nagrale R, Kadu N, Mulla A, Prabhu O, Khan A. Knowledge, attitude, and awareness of private practitioners in Pune relating to interceptive orthodontic intervention. *Journal of Advanced Medical and Dental Sciences Research*. 2023;11(10):55–60.
20. Singh H, Mittal T, Sharma P, Kapoor P, Maurya RK, Rastogi S. Interceptive orthodontic management of mandibular lateral incisor-canine transposition using simplified and efficient biomechanical approach: A case report. *Int Orthod*. 2022 Dec;20(4):100690.
21. Rai A, Koirala B, Dali M, Shrestha S. Earlier the Better: Interceptive Orthodontics to Correct Various Forms of Malocclusion in a Nine-year-old Boy. *Orthodontic Journal of Nepal* [Internet]. 2020 [cited 2024 Jun 27];10(1):83–7. <https://www.nepjol.info/index.php/OJN/article/view/31012>
22. Inchingolo A, Patano A, Coloccia G, Ceci S, Inchingolo A, Marinelli G, et al. The Efficacy of a New AMCOP® Elastodontic Protocol for Orthodontic Interceptive Treatment: A Case Series and Literature Overview. *Int J Environ Res Public Health*. 2022 Jan 16;19(2):988.

23. Sinniah SD, Venkiteswaran A, Zakaria NN. Development and validation of a novel screening instrument to prioritize the orthodontic referral of developing malocclusion in children: The index for interceptive orthodontics referral. *Korean J Orthod.* 2023 Mar 25;53(2):116–24.
24. Carli E, Fambrini E, Lardani L, Derchi G, Defabianis P. Early orthodontic treatment need in paediatric age: a prospective observational study in Italian school-children. *Eur J Paediatr Dent.* 2023;24(2):94–8.
25. Silva R, Ortiz M. Perception, knowledge, and attitude towards interceptive orthodontics among pediatric dentists, orthodontists, and dental surgeons in Peru. *Odontoestomatologia.* 2021;23(38):1–10.
26. Galui S, Pal S. Early orthodontic treatment need among 6-9-year-old children of West Bengal. *Journal of Oral Research and Review.* 2021;13(1):12.