

Área **Seleccione con una X**

Ciencias Exactas ()

Ingeniería ()

Ciencias Sociales: Educación (), Derecho (), Administración ()

Ciencias de la Salud (**X**)

Tipo **Seleccione con una X:**

Artículo de Investigación Original ()

Artículo de revisión ()

Reporte de caso (**X**)

Revisiones sistemáticas y/o metaanálisis ()

“Síndrome de HELLP como complicación de la preeclampsia severa”: reporte de caso

“HELLP syndrome as a complication of severe preeclampsia”: case report

Sayda Karina Marín Aguilar¹[0009-0000-0214-6095], Dr. Julio César González Pineda²[0009-0008-8621-2720]

¹ Universidad Católica de Cuenca, Facultad de medicina. Estudiante Cuenca- Azuay- Ecuador

² Universidad Católica de Cuenca. Dr. Ginecólogo-Obstetra. Universidad Santiago de Chile. Docente. Cuenca- Azuay- Ecuador

¹skmarina85@est.Ucacue.edu.ec, ²julio.gonzalez@ucacue.edu.ec

REPORTE DE CASO

CITA EN APA:

Recibido: 2023-01-15
Revisado: 2023-01-22 al 2023-02-11
Corregido: 2023-02-20
Aceptado: 2023-02-24
Publicado: 2023-03-10

Salud ConCiencia
 ISSN: 2953-5247



Los contenidos de este artículo están bajo una licencia de Creative Commons Attribution 4.0 International (CC BY 4.0)

Los autores conservan los derechos morales y patrimoniales de sus obras.

The contents of this article are under a Creative Commons Attribution 4.0 International (CC BY 4.0) license. The authors retain the moral and patrimonial rights of their works.

Introducción: el síndrome de HELLP es un raro trastorno hipertensivo del embarazo, asociado a complicaciones materno-fetales severas.

Objetivo: analizar un caso clínico de síndrome de HELLP como complicación de preeclampsia severa, destacando la importancia de la detección temprana y el tratamiento apropiado.

Metodología: se realizó una búsqueda exhaustiva de información en el Hospital Especializado Matilde Hidalgo del Procel durante agosto de 2023, utilizando fuentes verificadas y actualizadas de repositorios y revistas aceptadas por la Universidad Católica de Cuenca, incluyendo Pubmed, Science, Medline y Cochrane. Se priorizó la inclusión de guías, revisiones y estudios publicados en los últimos cinco años, en español o inglés.

Caso clínico: la paciente, una joven primigesta de 22 años de Guayas, Guayaquil, con antecedentes familiares de hipertensión arterial, fue diagnosticada con síndrome de HELLP y preeclampsia severa en la semana 31 de gestación, después de cinco controles prenatales y una ecografía. Ante la gravedad de su estado, se optó por finalizar el embarazo mediante cesárea, acompañada de transfusión de crioprecipitado y aféresis de plaquetas. Posteriormente, desarrolló complicaciones graves como ascitis y edema agudo de pulmón, aunque logró estabilizarse a pesar de mantener una presión arterial alta (136/84 mmHg). Finalmente, fue trasladada a la UCI de un Hospital Universitario para recibir cuidados especializados.

Conclusión: este caso subraya la urgencia de una identificación y tratamiento tempranos del síndrome de HELLP y sus complicaciones, destacando la necesidad de un enfoque individualizado y basado en los parámetros biomédicos del paciente, así como la importancia de un manejo conservador y atención especializada.

Palabras claves: Síndrome de HELLP; preeclampsia severa; hipertensión arterial; tratamiento temprano.

Abstract:

Introduction: HELLP syndrome is a rare hypertensive disorder of pregnancy, associated with severe maternal-fetal complications.

Objective: To analyze a clinical case of HELLP syndrome as a complication of severe preeclampsia, highlighting the importance of early detection and appropriate treatment.

Methodology: a comprehensive search for information was conducted at the Matilde Hidalgo del Procel Specialized Hospital during August 2023, using verified and updated sources from repositories and journals accepted by the Catholic University of Cuenca, including Pubmed, Science, Medline, and Cochrane. Priority was given to the inclusion of guidelines, reviews, and studies published in the last five years, in Spanish or English.

Clinical Case: the patient, a 22-year-old primigravida from Guayas, Guayaquil, with a family history of arterial hypertension, was diagnosed with HELLP syndrome and severe preeclampsia at 31 weeks of gestation, after five prenatal check-ups and an ultrasound. Given the severity of her condition, the decision was made to end the pregnancy through cesarean section, accompanied by a transfusion of cryoprecipitate and platelet apheresis. Subsequently, she developed severe complications such as ascites and acute pulmonary edema, although she managed to stabilize despite maintaining high blood pressure (136/84 mmHg). Finally, she was transferred to the ICU of a University Hospital to receive specialized care.

Conclusion: this case underscores the urgency of early identification and treatment of HELLP syndrome and its complications, highlighting the need for an individualized approach based on the patient's biomedical parameters, as well as the importance of conservative management and specialized care.

Keywords: HELLP syndrome; severe preeclampsia; arterial hypertension; early treatment.

1. INTRODUCCIÓN

El síndrome de HELLP es un trastorno hipertensivo del embarazo poco común, con severas complicaciones materno-fetales. Su nombre corresponde al acrónimo en inglés que describe sus cuadros clínicos característicos: hemólisis (HE: Hemolysis), elevación de las enzimas hepáticas (EL: Elevated Liver

enzymes) y trombocitopenia (LP: Low Plaquet). Esta complicación representa el 10% de los casos de preeclampsia grave y el 50% de los casos de eclampsia en todo el mundo (1,2).

Los factores de riesgo para desarrollar el síndrome en un primer embarazo son los mismos que la preeclampsia, como edad materna extrema, hipertensión crónica, diabetes, embarazo múltiple, obesidad y masa corporal elevada (3). Según la literatura, cuando se cumplen los criterios diagnósticos de preeclampsia, es importante determinar si se trata de un trastorno con o sin criterios de gravedad, ya que a partir de ahí se decide el manejo definitivo del trastorno, además de su importancia y pronóstico fetal (3). Lo que continuamente se debe solicitar en trastornos hipertensivos de preeclampsia, eclampsia y gestante con dolor en el cuadrante superior derecho del abdomen, son exámenes de laboratorio, que son fundamentales para el diagnóstico, requiriendo una tríada caracterizada por la presencia de anemia hemolítica microangiopática, enzimas hepáticas elevadas. y trombocitopenia, siendo la hemólisis la piedra angular en el diagnóstico de este síndrome (3).

En cuanto al manejo, la preeclampsia con signos de gravedad generalmente se considera una indicación para terminación del embarazo. Dicha terminación disminuye el riesgo de desarrollar complicaciones maternas y/o fetales graves. Seguido al uso de sulfato de magnesio, para prevención de convulsiones y en caso de un conteo de plaquetas comprendido entre 20000 y 49000 MI con síndrome de HELLP, se deberá transfundir plaquetas previo a la cesárea. En cuanto a la gravedad de esta variedad clínica, es fundamental la multidisciplinaria estricta en áreas de Unidad de Cuidados Intensivos (4,5).

Conocer su diagnóstico, síntomas, posibles complicaciones y tratamiento, permitirá una rápida identificación y así una actuación eficaz. Cuanto más corto sea el tiempo de diagnóstico, el manejo óptimo será directamente proporcional a su pronóstico (5). Por lo tanto, esta investigación se basará en la evolución de una gestante con Síndrome HELLP según las complicaciones en la preeclampsia grave, así como la influencia de un manejo adecuado como los criterios de gravedad.

A nivel mundial los trastornos hipertensivos son una de las complicaciones más relevantes durante el embarazo y pueden derivar en condiciones más graves como el Síndrome de HELLP; estos, son responsables de una alta tasa de morbilidad materna (9). Es crucial destacar que los trastornos hipertensivos del embarazo conllevan a una serie de complicaciones que resultan muertes materno-fetales, por lo que deben ser detectados de manera temprana (9). La correcta evaluación entre una anamnesis completa, hallazgos clínicos y criterios diagnósticos podría reducir las altas tasas de morbi-mortalidad.

A pesar de los controles prenatales exhaustivos, la incidencia del síndrome HELLP ha permanecido latente en estos últimos años. En este caso clínico se busca comprender el Síndrome de Hellp como complicación de la preeclampsia severa en una paciente del Hospital Especializado Matilde Hidalgo de Procel durante el período 2023. Esta evolución tiene como finalidad, llegar a cambiar el esquema y orientación multidisciplinaria de un correcto manejo, hacia la comunidad médica, y hospitales.

2. EXPOSICIÓN DEL CASO

FUNDAMENTO TEÓRICO

Esta patología fue descrita por primera vez en 1982 por Weinstein, y se encuentra dentro del compendio de enfermedades de origen placentario desarrolladas durante el embarazo en el posparto, caracterizadas por síndrome de hemólisis, elevación de enzimas hepáticas y trombocitopenia (síndrome HELLP). Considerada una complicación de la preeclampsia (6,7). Este síndrome se manifiesta principalmente entre las semanas 27 y 37 de gestación, aunque aproximadamente el 30% de los casos ocurren en el posparto, la mayoría alrededor de 48 horas después, y se asocian con un peor pronóstico en comparación con quienes desarrollan síntomas preparto; y se estima que el riesgo de recurrencia en un embarazo posterior está entre el 19-27%, otros autores afirman que está entre el 14-24% (6,7).

Clínica

Varios autores coinciden en que los síntomas pueden ser inespecíficos, pero se podría decir que las principales manifestaciones clínicas son: dolor epigástrico, dolor abdominal localizado en hipocondrio derecho, náuseas y vómitos. En determinados casos se ha descrito cefalea y cambios visuales, el 85% de los casos presenta proteinuria, hipertensión, y también es común la presencia de edema y aumento de peso en los primeros días. Los síntomas evolucionan rápidamente, con un empeoramiento inesperado (8,9).

Clasificación

En la actualidad, existen clasificaciones útiles y prácticas, citadas a continuación:

Tabla 1. Clasificación de Síndrome de HELLP

Mississippi	Tennessee	Criterios ACOG
Plaquetas <50 000/mL +LDH >600IU/L + AST + ALT >70IU/L.	Plaquetas >100 000 mL y <150 000mL + LDH >600 000IU/L + AST o ALT >40IU/L.	Plaquetas <100 000 + DHL >600U/L +AST/ALT >2X límite alt normalidad.
Plaquetas >50 000mL y <100 000mL + LDH >600 000 IU/L + AST o ALT >70IU/L.		
Plaquetas >100 000 mL y <150 000mL + LDH >600 000IU/L + AST o ALT >40IU/L		

Note: Prolongation of Pregnancy in Patients with HELLP Syndrome Using Methylprednisolone: A Retrospective Multicentric Analysis (9).

Complicaciones de Síndrome de HELLP materno-fetales

Las complicaciones pueden variar, sin embargo, son mucho mayores en el feto que en la madre. En la madre puede llegar a presentar, Coagulación intravascular diseminada por cuadro de

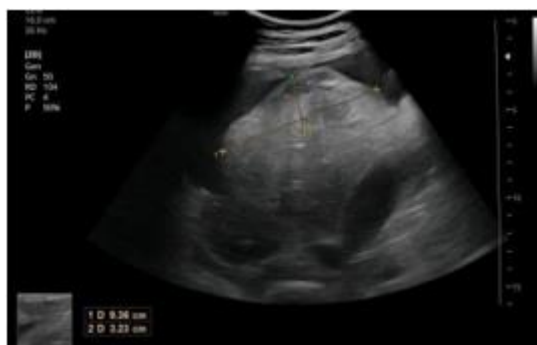trombocitopenia y fibrinógeno disminuido, edema pulmonar, hematoma Subscapular hepático En el feto: hipoglicemia neonatal severa, trombocitopenia neonatal, distres respiratorio, enterocolitis necrotizantes,entre otros (9).

Diagnóstico

Los pasos iniciales recomendados en el manejo de este síndrome incluyen estabilizar la presión arterial y las alteraciones de la coagulación, así como evaluar el bienestar fetal mediante prueba no estresante, perfil biofísico y/o evaluación Doppler. La transfusión de plaquetas puede estar indicada para prevenir el sangrado excesivo durante el parto, si el recuento de plaquetas es inferior a 20 000 células / μL , pero el umbral para la transfusión de plaquetas profilácticas es controvertido (10,11).

Se considera perfil de laboratorio en síndrome HELLP cuando cualquiera de las siguientes características está presente: Hemólisis: bilirrubina (BIL) $\geq 1,2$ mg/dl, hemoglobina (HGB) ligeramente disminuida, LDH > 600 U/L, glóbulos rojos (RBC) rotos en el frotis de sangre; enzimas hepáticas elevadas: alanina aminotransferasa (ALT) ≥ 40 U/L o aspartato aminotransferasa (AST) ≥ 70 U/L; Disminución de plaquetas (PLT): $< 100\ 000/\text{mm}^3$ (11). Por otro lado, la ecografía abdominal o TAC con contraste debe ser un procedimiento estándar en el síndrome HELLP para excluir hematoma hepático subcapsular. Figura 1. (20).

Figura 1. Ecografía Abdominal Colección de 9,3 x 3,2 cm en relación con hematoma subcapsular



Nota: (20).

Otra posibilidad diagnóstica sería la angiografía selectiva, que además de permitir el diagnóstico de hemorragia intrahepática y rotura, ofrece la posibilidad de tratamiento mediante embolización en pacientes seleccionadas (20). Al establecer la detección de preeclampsia grave, es necesario la valoración clínica, además, de cifras tensiones arteriales $>160/110$ mmHg, complementando con laboratorio o perfil pre eclámptico y estudio de imagen de lesión o disfunción hepática, renal, pulmonar, cerebral o cardíaca (12). En cuanto, al perfil preeclámptico, es fundamental la valoración de marcadores del laboratorio para identificar la severidad del padecimiento: biometría, química clínica, gasometría arterial, uro análisis, para identificar el porcentaje de positividad de los marcadores de acuerdo con los siguientes puntos de corte:

Hemoglobina <10g/dL, Plaquetas <100.000 plaquetas/ μ L, glucosa >180mg/dL, Creatinina >1,1mg/dL, Ácido úrico >4,0mg/dL, AST >70U/L, Deshidrogenasa láctica >600U/L, pH arterial <7,32, Lactato >4mmol/L (11,12).

Tratamiento

En el manejo de este síndrome, el parto es la única terapia definitiva, aunque, en casos clínicamente leves, el enfoque recomendado es esperar y vigilar hasta después de las 34 semanas para permitir la maduración completa del desarrollo fetal. Seguidamente, la transfusión de plaquetas, en caso de parto vaginal por debajo de $20 \times 10^9/L$ y en caso de cesárea electiva por debajo de $50 \times 10^9/L$ (13). En casos severos, el parto debe completarse inmediatamente o entre las 24-48 horas como máximo, acelerando la maduración del pulmón fetal con la administración de corticosteroides a altas dosis (13). Por lo expuesto, para todas las gestantes con preeclampsia grave se recomienda la utilización de sulfato de magnesio como preventivo de convulsiones. La dosis de impregnación del sulfato de magnesio es de 4 g intravenoso en 20 minutos, seguida de dosis de mantenimiento 1 g/hora en venoclisis continua (14).

Seguidamente, si las tensiones arteriales, persisten >160/110 administrar Hidralazina un bolo inicial de 5mg IV, y continuar dosis de 5 mg cada 20 a 30 minutos. Si con la dosis de 20mg IV no hay respuesta, agregar labetalol 10 mg IV luego c/10 minutos, hasta lograr control de la tensión arterial y continuar con 20-40mg c/ hrs por vía oral. Otro antihipertensivo usado nifedipino 10 mg sublingual y repetir cada 20 min, 20 mg 3 dosis hasta 60 mg y luego 10-20 mg c/6 hrs vía oral, con un máximo de 20 mg c/4 hrs (14,15). Una vez estabilizada las tensiones arteriales elevadas, continuar con dosis de mantenimiento mediante: Alfametildopa 250 a 500mg vía oral cada 6 a 8 horas, hidralazina 30 a 50mg vía oral cada 6 a 8 horas, y nifedipina 10mg vía oral cada 8 horas (16).

Manejo Postparto

Estas pacientes ameritan una vigilancia estrecha durante las primeras 24-48 horas de puerperio, por lo que es aconsejable realizar controles analíticos y la clínica. En casos de complicaciones severas de insuficiencia renal y edema pulmonar, lo cual, la mejoría puede verse retrasada (17). Por ende, el pilar fundamental en gestantes en estado crítico será directamente el ingreso en una unidad de cuidados intensivos, por la aparición frecuente de complicaciones tales como: fallo hepático fulminante, coagulación intravascular diseminada (CID), fracaso renal agudo, transfusiones masivas, síndrome de pulmón politransfundido (18,19).

PRESENTACIÓN DEL CASO CLÍNICO

Se trata del caso de paciente de 22 años, primigesta, auto referida a institución de Salud Hospital Especializado Matilde Hidalgo de Procel, sin conocimiento de FUM, con ecografía realizada de manera

particular el 02/06/2023 en la semana 21.4 de gestación. En la actualidad, la paciente se encuentra en la semana 31 de gestación. La paciente se presenta consciente y orientada, afebril. Ha experimentado cefalea, edema en miembros inferiores y dolor abdominal de tipo contráctil de moderada intensidad, irradiado desde el hipogastrio hacia la región lumbosacra. Además, ha notado la salida de un tapón mucoso. Niega acúfenos, fotopsias y epigastralgia, así como la pérdida de líquido transvaginal.

No se han identificado antecedentes patológicos personales relevantes. Sin embargo, se destaca la presencia de hipertensión arterial (HTA) en el padre de la paciente en la historia familiar. No se reportan antecedentes quirúrgicos ni alergias conocidas, ni hábitos tóxicos, grupo sanguíneo B factor Rh negativo y esquema de vacunación completo. La paciente es primigesta y ha tenido 5 controles prenatales particulares hasta la fecha.

El examen físico revela mucosas húmedas y campos pulmonares bien ventilados. Se auscultan ruidos cardíacos rítmicos. El abdomen exhibe un útero gravídico con un feto único vivo en posición cefálica, con una altura uterina de 28 cm y una frecuencia cardíaca fetal de 140 latidos por minuto. La especuloscopia muestra un cuello uterino semiblando con una dilatación de 3 cm y un borramiento del 30%, además de signos vitales: Presión Arterial 128/78 mmHg, Frecuencia Cardíaca 109 latidos por minuto, Frecuencia Respiratoria 20 respiraciones por minuto, Temperatura 36.8°C, SatO₂ 99%, proteinuria +++++, (Score Mama 2). Las membranas están íntegras, y el cuello uterino se encuentra en un plano alto. La prueba de Valsalva resulta negativa. Se observa edema marcado en las extremidades.

Entre los exámenes de laboratorios iniciales se encuentran niveles bajos de hematíes (3.98 millones/ μ L) y hematocrito (34.60%), sugiriendo posible anemia; la presencia de nitratos en la orina (2+), indicativa de infección del tracto urinario; recuentos elevados de hematíes (1231.12/ μ L) y leucocitos en la orina (3+), señalando problemas en el sistema urinario; y la detección de un cilindro patológico en la orina, que apunta a anomalías en el sistema renal.

En cuanto a los resultados obtenidos se obtuvo leucocitos (18.05/ μ L), la concentración de hemoglobina es de 12.40 g/dl y las plaquetas se encuentran en 141.00. Además, se destaca un alto porcentaje de neutrófilos (91.10%). En tiempos de coagulación, se registran 12.00 segundos para el tiempo de protrombina (TP) y 31.0 segundos para el tiempo de tromboplastina parcial activa (TPT). Indicando seguimiento en la unidad de hospitalización (Tabla 1).

En base a los hallazgos ecográficos se evidencia feto único, presentación cefálica, orientación longitudinal dorsal izquierda anterior. FC fetal: 133 lpm. Medidas: DBP 84 mm, HC 295 mm, AC 243 mm, FL 54 mm, peso 1394 g. Placenta: fúndica posterior, madurez 11/III. Líquido amniótico: 9.0 cm (escala 25 cm). Embarazo confirmado 31 semanas (Imagen 1).

En previa indicación y farmacoterapia, la paciente fue remitida al área de ginecología y bajo observación médica, por control de signos vitales y monitoreo fetal. Se ha iniciado tratamiento con ClNa 0.9% + 1 g de AA por vía IV a 50 ml/h. Además, betametasona 12mg IM diariamente (completar 2 dosis), nifedipino 10 mg VO cada 20 min en 3 ocasiones, luego 20 mg VO cada 8 h, paracetamol 500 mg VO cada

8 h y cefazolina 1 g IV cada 6 h como parte del plan terapéutico integral.

En cuanto al diagnóstico de ingreso fueron los siguientes: Embarazo de 31 semanas de gestación + falsotrabajo de parto antes de las 37 semanas completas de gestación (O47) + edema gestacional con proteinuria (O122) + infección de vías urinarias en el embarazo(O234).

En horas posteriores del ingreso se registra cifras tensionales arteriales normales 120/60mmHg, frecuencia cardíaca 87 latidos por minuto y frecuencia respiratoria de 19 respiraciones por minuto, con temperatura axilar de 36.4°C y Saturación de O₂ al 99%. Se nota proteinuria positiva y un Score MAMA de 1. Evidenciando edema en el miembroinferior II/IV con extremidades simétricas y móviles. Lo cual se indicó las mismas medidas generales y medicaciones del tratamiento anterior + ceftriaxona 1 gr I.V cada 12 horas. Y se indica pasar a sala de hospitalización.

En el día dos de hospitalización, la paciente niega dolor en hipogastrio, pero refiere pérdida de líquido vaginal con movimientos fetales. FCF de 140 lpm con dinámica uterina negativa. PA: 125/73 mmHg, FC de 87 latidos por minuto, FR de 19 respiraciones por minuto, Temperatura de 36.2°C y SaO₂ del 97%. Se detecta proteinuria positiva con un Score Mama de 1. Al tacto, el cuello uterino dilatado a 3 cm y borramiento del 40%, con membranas rotas y líquido amniótico escaso y no fétido. Se realiza un monitoreo fetal (Figura 1). Se omite el pase a hospitalización. Donde se mantienen las mismas medidas generales y medicaciones del tratamiento anterior, se mantiene observación.

En cuanto al monitoreo fetal, se determinó un grado de categoría I, movimientos fetales presentes, LCF 140lpm. Seguidamente, al examen físico se evidenció abdomen: útero gravídico, feto único vivo, Dilatación 4cm, borramiento 40%, membranas íntegras, líquido amniótico claro, escaso, no fétido.

Los análisis paraclínicos reportaron concentración de urea de 13.7 mg/dL. Hemoglobina positiva (5+), leucocitos de 257.40 / μ L, cetona positiva (2+), proteínas positivas (4+), hematíes en cantidad elevada(1231.12/ μ L), y leucocitos positivos (3+). Se continúan las medidas generales y el tratamiento farmacológico previos y observación + seguimiento en la unidad de hospitalización. Se ha solicitado ecografía abdominal superior, bilirrubinas, análisis de PCR, biometría hemática completa y uro cultivo.

En cuanto al hallazgo ecográfico se observa un hígado de tamaño normal con textura hiperecoica y bordes regulares. Las vías biliares, vesícula biliar, páncreas, bazo y riñones son normales en tamaño y textura, sin evidencia de cálculos o anomalías. La vejiga está vacía sin lesión en la cavidad abdominal.

Lo cual evidencia un diagnóstico de: embarazo de 31 semanas de gestación, ruptura prematura de las membranas, e inicio del trabajo de parto dentro de las 24 horas, trabajo de parto pretérmino, infección de vías urinarias(O234), fistula amniótica (O42) y hepatopatía.

Continuamente, se realizó una revaloración por parte de ginecología y se evidenció dolor abdominal en hipogastrio con intensidad variable, disuria y polaquiuria, pero con movimientos fetales activos. PA 110/70 mmHg, FC 84 LPM, FR 19 RPM, Temperatura axilar 36.4°C, y una saturación de O₂ del 99%. La evaluación física muestra abdomen globuloso debido al embarazo con un feto único en presentación longitudinal cefálica y FCF de 144. Cuello uterino dilatado 3 cm, con un borramiento del 30%.

En día tres de ingreso paciente no presenta dolor abdominopélvico ni pérdidas transvaginal. Se observa un exocérnix dilatado de 2-3 cm. Presencia de secreción transvaginal blanco amarillenta en moderada cantidad. El monitoreo fetal categoría I, con FCF de 135 lpm (Figura 2).

En cuanto la farmacología e indicaciones se continúan las medidas generales y el tratamiento farmacológico, con Metronidazol óvulo a colocar intravaginal por la noche y observación + seguimiento en la unidad de hospitalización. Evidenciando embarazo de 31 semanas de gestación, falso trabajo de parto antes de las 37 semanas completas de gestación (O47), edema gestacional con proteinuria (O122), e infección de vías urinarias en el embarazo (O234).

Durante los siguientes cuatro días, se reportó cifra Tensional Arterial normal de 110/70 mmHg, Frecuencia Cardíaca de 84 latidos por minuto, Frecuencia Respiratoria de 19 respiraciones por minuto, Temperatura de 36.4°C, SatO₂ del 99%, proteinuria negativa, con un Score MAMA de 0. En los hallazgos de Monitoreo fetal se demostró categoría I, FCF de 140 lpm y movimientos fetales presentes (Figura 3).

Posteriormente, recibió manejo expectante con solución intravenosa de ClNa 0.9% 1000 cc + 1 gr de Ácido Ascórbico a un ritmo de 50 ml/h. También recibió Betametasona 12 mg IM diarios (completar 2 dosis), Nifedipino 20 mg vía oral cada 8 h, Paracetamol 500 mg vía oral cada 8 h, y Ceftriaxona 1 gr IV cada 12 h.

De acuerdo con el diagnóstico se justificó embarazo de 31 semanas de gestación, falso trabajo de parto antes de las 37 semanas completas de gestación (O47), edema gestacional con proteinuria (O122) e infección de vías urinarias en el embarazo (O234).

En día quinto de hospitalización las cifras se mantienen óptimas, tensión arterial 90/60 mmHg, Frecuencia Cardíaca de 87 lpm, Frecuencia Respiratoria 19 rpm, score MAMA de 0 y no se detectó proteinuria. En el hallazgo ecográfico se detectó único feto con presentación cefálica, situación longitudinal y dorso izquierdo anterior, FCF 133 lpm. Las mediciones DBP de 84 mm, una HC de 295 mm, AC de 243 mm, una longitud de fémur de 54 mm y un peso estimado de 1394 gramos. La placenta se ubicó en la parte posterior y se clasificó la madurez fetal como 11/III, mientras que el nivel de líquido amniótico se registró en 9.0 en una escala de 0 a 25 cm.

En cuanto, las indicaciones farmacológicas control de signos vitales, administración de medicamentos y cuidados específicos. Dieta hiperproteica y reposo absoluto. EV de cloruro de sodio 0.9% con 1 gramo de ácido ascórbico a un ritmo de 50 ml/h.

Nifedipino (20 mg) por vía oral cada 8 horas, paracetamol (500 mg) por vía oral cada 8 horas, ceftriaxona (1 gramo) por vía endovenosa cada 12 horas y metronidazol ovular, que se administró intravaginal en la noche.

Reportándose evidencia diagnóstica embarazo de 31.3 semanas de gestación con antecedentes de falso trabajo de parto antes de las 37 semanas completas de gestación (O47). Edema gestacional con proteinuria (O122), infección de vías urinarias en el embarazo (O234) y vaginosis bacteriana.

Durante sexto día de estancia hospitalaria, se detecta al examen físico visión borrosa con

PA:(150/100 mmHg). Mucosas normo coloreadas y húmedas. Útero gravídico con un feto único en posición longitudinal cefálica con FCF 132 lpm, dinámica uterina 1/10. Cuello uterino dilatado a 3 cm y borramiento del 30%. Edemas en los miembros inferiores y palpebral. PA elevada, con FC de 80 lpm, FR de 19 rpm y presencia de proteinuria. Además, su puntuación en el Score MAMA es de 4. En los exámenes de laboratorio se presentó: niveles bajos de hemoglobina (10.30 g/dL) y hematocrito (30.00%), recuento de plaquetas ($71.00 \times 10^3/\mu\text{L}$), lo que sugiere trombocitopenia. Por otro lado, los leucocitos están elevados ($10.46 \times 10^3/\mu\text{L}$), neutrófilos (77.80%). Presentando solicitud de exámenes bioquímicos. Inducción de la maduración pulmonar. Se mantiene el resto del tratamiento sin cambios.

En la estancia hospitalaria se reportó diagnóstico de síndrome de HELLP, edema gestacional con proteinuria (O122), infección de vías urinarias en el embarazo (O234) y vaginosis bacteriana. En los hallazgos de exámenes bioquímicos se obtuvo urea

27.2 mg/dL, creatinina baja de 0.52 mg/dL, una relación A/G de 0.76, una TGO (AST) elevada de 78.6 U/L, una TGP (ALT) elevada de 81.3 U/L y un tiempo de protrombina (TP) de 11 segundos y un tiempo de tromboplastina parcial (TPT) de 33 segundos. Proteínas (4+), hemoglobina (2+), bacterias (1+), hematíes (2+), y células epiteliales (1+).

Durante la valoración exhaustiva se procedió a activar el comité de muerte materna. Donde se solicita a familiar la interrupción del embarazo. Se ha activado una "clave azul" para responder a esta situación crítica. Control de signos vitales, monitoreo fetal. Recibe valoración por medicina terna y crítica. Cloruro de sodio al 0.9% en dosis de 80 cc junto con 4 gramos de sulfato de magnesio a pasar en 20 minutos, 450 cc de cloruro de sodio al 0.9% junto con 10 gramos de sulfato de magnesio a 50 ml por hora. Nifedipino en dosis de 20 mg vía oral cada 8 horas y se administrará hidralazina de 5 mg endovenosos si su presión arterial alcanza o supera los 160/110 mmHg. También ha recibido transfusiones de 10 unidades de plaquetas y 2 unidades de plasma. Ceftriaxona en dosis de 1 gramo endovenoso cada 12 horas. Por ende, es sometida a una ecografía abdominal y una radiografía de tórax. Solicitando cupo en Unidad de Cuidados Intensivos.

En cuanto a la terapéutica e indicaciones, se realizó monitoreo de categoría II y frecuencia cardíaca fetal: 132 lpm con movimientos fetales presentes (Figura 3). El nivel de fibrinógeno se registró en 55, indicando Coagulación Intravascular Diseminada (CID), y se solicitó la transfusión de 6 unidades de crioprecipitado. Además, se informó sobre la disponibilidad de 5 unidades de plaquetas. Se notifica al anestesiólogo para la interrupción del embarazo por riesgo de morbilidad. Se transfundieron 6 unidades de crioprecipitado y se preparó a la paciente para la intervención quirúrgica. Se le colocaron medias antitrombóticas y se realizó el traslado al área de tóco quirúrgico. Demostrando evidencia diagnóstica de síndrome de HELLP, preeclampsia severa y Coagulación Intravascular Diseminada

Seguidamente al sexto día, refirió mareos, cefalea leve y visión borrosa. Con cifras tensionales elevadas 180/110 mmHg, frecuencia cardíaca 110 lpm, frecuencia respiratoria de 22 rpm y se observa proteinuria positiva. Con un nuevo reporte de hallazgo de plaquetas de $60.00 \times 10^3/\text{UL}$. Recuento de

leucocitos $14.48 \times 10^3/\text{UL}$. Hematocrito de 35.40%, MCV 85.70 FL. Alto porcentaje de neutrófilos (80.80%) y un bajo porcentaje de linfocitos (11.20%), así como valores elevados de monocitos (4.90%), eosinófilos (1.10%), y basófilos (0.10%). Neutrófilos ($11.70 \times 10^3/\text{UL}$) y los linfocitos ($1.62 \times 10^3/\text{UL}$). Niveles elevados de TGO (AST) a 102.3 U/L y TGP (ALT) a 94.8 U/L, PCR cualitativa ++ (Tabla 2).

En base al seguimiento se plantea con score MAMA, cuidados de enfermería con monitorización constante. Transfusiones de plaquetas y concentrado globular B negativo. Estudios de imagen y evaluaciones médicas internas y críticas, preparándola para cirugía. Se implementa plan de tratamiento para preeclampsia grave y el síndrome de HELLP. Cloruro de sodio al 0.9% junto con sulfato de magnesio a una tasa de 50 ml por hora para controlar la hipertensión y prevenir convulsiones. Además, se ha prescrito nifedipino por vía oral cada 8 horas para el mismo propósito. En caso de que la presión arterial alcance o supere los 160/110 mmHg, se administrará hidralazina por vía Intravenosa.

Se ha indicado ceftriaxona por vía intravenosa cada 12 horas para prevenir infecciones y se ha administrado ácido tranexámico por vía intravenosa de forma.

Durante el séptimo día, se realizó cesárea segmentaria arciforme por preeclampsia grave y síndrome de HELLP. Se obtuvo RN masculino, con llanto débil al nacer. La placenta mostraba áreas de calcificaciones y hemorragias diseminadas. El peso del recién nacido fue de 1400 gramos. Se observó una diuresis de 40 cc altamente concentrada a través de una sonda de Foley. Además, se corroboró la presencia de ascitis con un valor aproximado de 300 cc y se registraron pérdidas sanguíneas de 700 cc durante la cirugía.

En los hallazgos se evidenció de la luz de la tráquea central muestra una silueta cardíaca normal, sin retracción ni ensanchamiento del mediastino. Se observa engrosamiento de ambas hiliopatas con aumento de radiodensidad, acompañado de un discreto patrón intersticial alveolar en áreas parahiliares y basales de ambos pulmones de forma bilateral.

Continuamente se administró misoprostol 600 mcg vía sublingual como medida preventiva. Se transfundieron 2 unidades de plasma fresco congelado durante el procedimiento quirúrgico. Se realizaron exámenes de control postoperatorio, radiografías de tórax y ecografías abdominales. Se solicita traslado a la UCI. y se le administró una medicación que incluyó cloruro de sodio al 0.9% + oxitocina a 25 ml por hora, cloruro de sodio 0.9% + sulfato de magnesio, hidralazina si la presión arterial superaba los 160/110 mmHg, ceftriaxona, paracetamol, nifedipino y se continuó con la transfusión de 4 unidades de plasma. También se aplicó misoprostol de forma sublingual de manera inmediata.

Durante la estancia postquirúrgica, paciente refirió escalofríos, temblores, dificultad respiratoria. Refiere sentir dolor en la herida quirúrgica. A nivel pulmonar, se observa un tórax normoexpansible con taquipnea y ruidos respiratorios presentes en ambos campos pulmonares, aunque disminuidos en intensidad.

Se determinó una radiografía de tórax que relevó edema agudo de pulmón. Además, se realizó una gasometría arterial, a pesar de las dificultades técnicas debido al edema, que arrojó los siguientes resultados: pH 7.46, pCO₂ 26.8, pO₂ 117, HCO₃ 20, y un exceso de bases (EB) de -4.6. Además, se descartó 800

cc de orina claras después de la administración de furosemida. En este momento, la paciente refiere sentirse mejor, sin disnea y en condiciones clínicas estables, con ruidos respiratorios presentes en ambos pulmones.

En el área de toco quirúrgico se administró furosemida 20 mg endovenoso de formainmediata, dexametasona 8 mg cada 8 horas endovenoso, y ácido tranexámico 500mg endovenoso cada 12 horas. Además, se administra oxígeno húmedo por cánula nasal a 5 litros por minuto. Recibió oxígeno por cánula nasal, ruidos respiratorios presentes en ambos campos pulmonares. Abdomen blando, deprimible y ligeramente distendido, con el útero contraído infraumbilical. Sus cifras tensionales elevadas 160/90, FC adecuada, y la saturación de oxígeno es del 99% con oxígeno, frecuencia respiratoria 20 rpm. Se observa proteinuria, y se nota que la saturación sinoxígeno es del 94%.

Se comunicó la transferencia de la paciente al Hospital Universitario en UCI. Paciente para traslado a Unidad de Cuidados Intensivos tras cesárea por síndrome de Hellp más preeclampsia severa. Signos vitales estables (PA 136/84, FC 98, FR 23, Sat 99, Temp 37.1°C), cabecera a 45 grados, cuidados uterinos. Exámenes postoperatorios,

Radiografía de tórax, eco abdominal, Oxígeno nasal a 5L/min, medicamentos según protocolo: ClNa 0.9% 450cc, sulfato de Mg 10g, hidralazina 5mg IV (si TA \geq 160/110 mmHg), ceftriaxona 1g IV cada 12 horas, paracetamol 1g IV cada 8 horas, nifedipino 20mg VO cada 8 horas, dexametasona 8mg IV cada 8 horas, ácido tranexámico 500mg IV cada 12 horas.

Notificándose la transferencia de la paciente al Hospital Universitario en UCI tras cesárea por diagnóstico definitivo: síndrome de Hellp más preeclampsia severa. Signos vitales estables (PA 136/84, FC 98, FR 23, Sat 99, Temp 37.1°C), cabecera a 45 grados, cuidados uterinos. Exámenes postoperatorios, Radiografía de tórax, eco abdominal, Oxígeno nasal a 5L/min, medicamentos según protocolo: ClNa 0.9% 450cc, sulfato de Mg 10g, hidralazina 5mg IV (si TA \geq 160/110 mmHg), ceftriaxona 1g IV cada 12 horas, paracetamol 1g IV cada 8 horas, nifedipino 20mg VO cada 8 horas, dexametasona 8mg IV cada 8 horas, ácido tranexámico 500mg IV cada 12 horas.

Paciente postquirúrgica durante 6 horas, orientada, oxígeno por cánula, estable. Hallazgos: ruidos respiratorios bajos, abdomen blando, útero contraído, loquios escasos. Signos vitales: PA: 171/101 mmHg, FC 119 lpm, FR 19 rpm, Temp. 38.2°C, Sat. 99%. Proteinuria +. Transfusión: 6 plasma, 6 crioprecipitados, 5 plaquetas. Los hallazgos radiológicos de tórax: edema pulmonar resuelto. Gasometría: pH 7.46, pCO₂ 26.8 mmHg, pO₂ 117 mmHg, HCO₃ 20 mEq/L, EB -4.6.

En definitiva, proporcionaron indicaciones para transferencia a Unidad de Cuidados Intensivos: monitoreo riguroso de signos vitales, cabecera elevada a 45 grados, puntuación Score MAMA cada 15 min. Medicación: Cloruro de sodio 0.9% 450 cc + 10 gr de sulfato de magnesio a 50 ml/hora, hidralazina 5 mg IV, ceftriaxona 1 gr IV c/12 h, paracetamol 1 gr IV c/8 h según necesidad, nifedipino 20 mg vía oral c/8 h, dexametasona 8 mg IV c/8 h, ácido tranexámico 500 mg IV c/12h, furosemida 20 mg IV c/12 h.

3. DISCUSIÓN

La situación planteada representa un riesgo significativo para la población materno- infantil. Las madres embarazadas que no reciben atención médica prenatal adecuada están en peligro de sufrir complicaciones durante sus embarazos y partos, Agüero et al. señalan que la falta de atención prenatal adecuada puede afectar el bienestar de la madre y aumentar el riesgo de pérdida del embarazo, parto prematuro, terminación del embarazo, placenta previa, estrés fetal e incluso la muerte materna (21).

Las mujeres embarazadas que desarrollan el síndrome de HELLP enfrentan un mayor riesgo de complicaciones graves, que incluyen daño hepático, problemas de coagulación y presión arterial peligrosamente alta. Como respalda Petca et al, el síndrome HELLP, también conocido como síndrome de hemólisis, enzimas hepáticas elevadas y plaquetas bajas, representa una complicación grave del embarazo que suele estar relacionada con la hipertensión (29). Esta condición se asocia con un mayor riesgo de complicaciones adversas tanto para la madre como para el feto.

Lisonkova et al, demostraron una incidencia de 2,5 casos de síndrome HELLP por cada 1.000 partos únicos, y se identificaron varios factores de riesgo, como edad avanzada, hipertensión, diabetes, entre otros. La mortalidad materna fue diez veces mayor y una morbilidad materna significativamente elevada, junto con tasas de mortalidad perinatal y morbilidad neonatal grave (25). Del mismo modo Liu et al, encontraron que el síndrome HELLP se asoció con un mayor riesgo de lesión renal aguda postparto (P-AKI) con un riesgo relativo (OR) de 4,87, así como un mayor riesgo demortalidad fetal con un OR de 1,56 y muerte materna con un OR de 3,70 (25,26). Estos hallazgos resaltan la importancia de identificar y gestionar el síndrome HELLP en mujeres embarazadas debido a los riesgos significativos tanto para la madre como para el feto.

Por otro lado, Wang et al, en 65 pacientes, identificaron niveles bajos de hemoglobina y altos niveles de creatinina sérica. Además, la infección y niveles elevados de creatinina sérica se asociaron con un mayor riesgo de mortalidad materna. La tasa de mortalidad general fue del 4,5%, con cinco casos en total, uno en el grupo sin insuficiencia renal aguda (IRA) y cuatro en el grupo con IRA. Estos hallazgos destacan la importancia de la conciencia sobre los factores de riesgo, el acceso oportuno a la atención médica prenatal y el manejo adecuado del síndrome HELLP en la población materno-infantil (30).

La gestión oportuna del síndrome de HELLP es crucial para evitar complicaciones graves. Para Montufar, esto incluye la monitorización constante de la madre y el feto, así como la evaluación de los síntomas y signos clínicos (27). En muchos casos, el parto prematuro es necesario para proteger la salud de la madre y el bebé. Un estudio realizado por Bossung et al, encontraron que el parto prematuro debido a preeclampsia o síndrome HELLP se relacionaba con un menor riesgo de complicaciones, incluyendo hemorragia intracerebral (OR 0,73), enterocolitis necrotizante (OR 0,35), leucomalacia periventricular (OR 0,61) y muerte (OR 0,72) (22).

En la práctica clínica es necesario iniciar el tratamiento con labetalol en bomba de infusión continua (BIC) y, solo en el caso de hipertensión refractaria al tratamiento, se recomienda el grupo con otro

hipotensor, esencialmente la hidralazina, que en la mayoría de los casos consigue mejorar el control. Se recomienda seguir la primera dosis de hidralazina con una perfusión de 500 ml de solución cristalinoide para impedir hipotensiones bruscas maternas. Seguidamente el control analítico con sulfato de magnesio (SO₄ Mg), en todos los casos de preeclampsia con signos de gravedad, aunque no se sabe si la pauta debe interrumpirse tras una primera tanda de 48 h de duración. En cualquier caso, se reanuda en el momento en que se decida la finalización, durante el parto y en las primeras 24 horas tras el parto (31).

El estudio de caso desarrollado resalta la importancia de aumentar la conciencia sobre el síndrome de HELLP tanto entre las mujeres embarazadas como entre los profesionales de la salud (28). Un diagnóstico temprano y un acceso rápido a la atención médica son fundamentales para mejorar los resultados y reducir los riesgos con esta afección (24). Por lo que compendia, a colaboración interdisciplinaria entre obstetras, hepatólogos y otros especialistas es esencial para brindar una atención integral y oportuna a las mujeres afectadas por el síndrome de HELLP (23).

4. CONCLUSIONES

El presente caso reportado constituye un gran interés debido a la frecuencia en los últimos estudios actualizados sobre el síndrome de HELLP. Donde se enfatiza el interés de instruir a los profesionales de la Salud y futuras investigaciones o prácticas clínicas, un amplio conocimiento sobre el tema. Acentuando que es una complicación grave del embarazo, con elevada morbilidad y mortalidad materno-perinatal, sobre todo si se inicia en semanas tempranas de la gestación, por debajo del nivel de viabilidad del feto.

De ahí la necesidad del diagnóstico oportuno para detección temprana mediante pruebas de laboratorio que confirmen la presencia de todos sus componentes de la paciente y el tratamiento individualizado, de ahí que se considere como solución la interrupción del embarazo, y en caso de que determine derivación a un centro de atención más complejo donde requiera cuidados intensivos. Es por ello, que se hace énfasis sobre la problemática, con el personal de salud de atención primaria que pretenda identificar los trastornos hipertensivos del embarazo. Y reconozca las complicaciones severas que conllevan en la práctica clínica.

Con el resumen de dicha patología se pretende garantizar un amplio juicio constructivo, para el personal de primera mano, con el propósito de un manejo conservador y estabilidad materno-fetal.

FINANCIACIÓN

La financiación de la investigación fue realizada por parte de los autores.

CONFLICTO DE INTERESES

No existe conflicto de intereses por parte de los autores.

CONTRIBUCIÓN DE AUTORÍA

Los autores declaran sus contribuciones en la siguiente matriz:

<i>Participar activamente en:</i>	<i>Autor 1.</i>	<i>Autor 2</i>
<i>Conceptualización</i>	X	
<i>Análisis formal</i>	X	
<i>Adquisición de fondos</i>	X	
<i>Investigación</i>	X	
<i>Metodología</i>	X	
<i>Administración del proyecto</i>	X	
<i>Recursos</i>	X	
<i>Redacción –borrador original</i>	X	
<i>Redacción –revisión y edición</i>	X	X
<i>La discusión de los resultados</i>	X	X
<i>Revisión y aprobación de la versión final del trabajo.</i>	X	X

RECONOCIMIENTO A REVISORES: (Espacio a ser llenado por la editorial)

La revista reconoce el tiempo y esfuerzo del editor / de sección “XXX XXXX”, y de revisores anónimos que dedicaron su tiempo y esfuerzo en la evaluación y mejoramiento del presente artículo.

REFERENCIAS

1. Dimitriadis, E., Rolnik, D. L., Zhou, W., Estrada-Gutiérrez, G., Koga, K., & Rossana, P. V. Preeclampsia. 2023; 0123456789: p. 1–22. <https://doi.org/10.1038/s41572-023-00417-6>.
2. Ghazvini, S., Uthaman, S., Synan, L., Lin, E. C., Sarkar, S., Santillan, M. K., Santillan, D. A., & Bardhan, R. Predicting the onset of preeclampsia by longitudinal monitoring of metabolic changes throughout pregnancy with Raman spectroscopy. 2023: p. 1–19. <https://doi.org/10.1002/btm2.10595>.
3. Moreira, M., & Montes, R. Incidence and severity of preeclampsia in Ecuador. Revista Científica Dominio De Las Ciencias, 8. 2022; (876884).<http://dominiodelasciencias.com/ojs/index.php/es/index.doi:10.1097/01.AO G.0000437382.03963.88>.
4. Mazzola, A., Magro, B., Perdigao, F., Charlotte, F., Atif, M., Goumard, C., Scatton, O., & Conti, F. Acute liver failure and HELLP syndrome: A clinical case and literature review .2021. doi: 10.1159/000078679
5. Muñoz Rodríguez, L. L., Estupiñan Ramírez, A. J., Torres Yamunaque, Y. A., & Cacay Ramos, K. L. Preeclampsia severa y sus complicaciones a propósito de un caso. Recimundo.2020;4(4):p.343–352. [https://doi.org/10.26820/recimundo/4.\(4\).octubre.2020.343-352](https://doi.org/10.26820/recimundo/4.(4).octubre.2020.343-352)
6. Sánchez Tapia, M. de los Á., Chapues Andrade, G. L., Cáceres Miranda, M. J., & Medina Sarmiento, M. L. Características clínicas del síndrome de HELLP. Recimundo.2021; 5(2): p.169–178. [https://doi.org/10.26820/recimundo/5.\(2\).abril.2021.169-178](https://doi.org/10.26820/recimundo/5.(2).abril.2021.169-178)
7. Velumani, V., Durán Cárdenas, C., & Hernández Gutiérrez, L. S. Preeclampsia: unamirada a una enfermedad mortal. Revista de La Facultad de Medicina. 2021; 64(5):p. 7–18.<https://doi.org/10.22201/fm.24484865e.2021.64.5.02>

8. Mayorga Garcés, A., Chaguaro Torres, M., & Paredes Vásquez, B. Actualización sobre el síndrome de HELLP. *Rev Ciencias Médicas*. 2023; 27(2023): p. e5851.
9. Hosten, A. K., Bonitz, J., Thäle, V., & Tchirikov, M. Prolongation of Pregnancy in Patients with HELLP Syndrome Using Methylprednisolone : A Retrospective Multicentric Analysis. 2023;1–13. <https://doi.org/10.1005/p324-023-19005-0>
10. *Clinics and Research in Hepatology and Gastroenterology*. 2023; 45(2): p. 3–9. <https://doi.org/10.1016/j.clinre.2020.07.005>.
11. Huamán-coronado, R. Síndrome hellp y rotura gemelar: presentación. 2023; 21(1), 1–doi: 10.1001/jamapediatrics.2022.0483. <https://doi.org/10.1016/j.aohep.2019.04.009>
12. Yemde A, Kawathalkar A, Bhalerao A. Acute Fatty Liver of Pregnancy: A Diagnostic Challenge. *Cureus*.2022; 15(3): e36708. DOI 10.7759/cureus.36708
13. Cruz-pavlovich, S., Francisco, J., Cristofer, A., & Mónica, S. ARTÍCULO DE REVISIÓN PREECLAMPSIA: REVISIÓN. 2023(5). <https://doi.org/10.1016/j.bpg.2020.101667>
14. Cárdenas Sacoto, J. H., Del Pozo Orozco, M., Logroño Rojas, D., Macías Corral, G., Paredes Lucero, K., & Basantes Suárez, P. Hematoma hepático subcapsular como complicación del síndrome de Hellp. Reporte de un caso. *Metro Ciencia*. 2023;30(1): p.33-35. <https://doi.org/10.47464/MetroCiencia/vol30/Suppl1/2022/33-35>
15. Alvarado Carlos S., Celis-López Alfredo, Guevara-Ríos Enrique, García-Lázaro Pedro, Lovato-Ríos Pedro. Hemorrhagic and thrombotic complications in pregnancy: diagnosis, prevention, and treatment. *An. Fac. med.* 2023; 84(1): p. 86-96. Disponible en: http://www.scielo.org.pe/scielo.php?script=sci_arttext&pid=S1025-55832023000100086&lng=es. <http://dx.doi.org/10.15381/anales.v84i1.23547>.
16. Cassaniga R. A., Teixeira B. L. de A., Oliveira C. R. V., & Reis B. C. C. Abordagem terapêutica da síndrome HELLP. *Revista Eletrônica Acervo Médico*. 2023; 23(5), e12540. <https://doi.org/10.25248/reamed.e12540.2023>
17. Naoum EE, Leffert LR, Chitilian H V., Gray KJ, Bateman BT. Acute Fatty Liver of Pregnancy. *The American Society of Anesthesiologists*. 2023; 130: p.446–61. Disponible en: <https://doi.org/10.1097/ALN.0000000000002597>
18. Gómez-Tolub R, Rabinovich A, Kachko E, Benshalom-Tirosh N, Tirosh D, Thachil J, et al. El desprendimiento de placenta como desencadenante de CID en mujeres con síndrome HELLP: un estudio poblacional. *J Matern Fetal Neonatal Med*.2020; 15: p.1– 11. doi: 10.1080/14767058.2020.1818200
19. Zhong L, Deng W, Zheng W, Yu S, Huang X, Wen Y, et al. La relación entre la variabilidad de la presión arterial circadiana y los resultados maternos/perinatales en mujeres con preeclampsia con características graves. *Hipertensión Embarazo*. 2020; 39: p. 405–10. doi: 10.1080/10641955.2020.1797777

20. Méndez-torrubiano, I., Martín-martín, R., Del-rey-del-cabo, C., Molero-díez, B., Anestesiología, L. E. S. S. De, Zamora, A. De, & Clínico, C. HELLP. XVIII. 2022; p. 31– 34. doi: <https://doi.org/10.1016/j.tvrv.2018.08>.
21. Agüero A, Kourbanov S, Polanco D. Actualización y conceptos claves del Síndrome de HELLP. *Revista Ciencia y Salud: Integrando Conocimientos*. 2020; 4(3): p. 65-74.
22. Petca A, Miron B, Pacu I. HELLP Syndrome—Holistic Insight into Pathophysiology. *Medicina*. 2022; 58(2): p. 326.
23. Lisonkova S, Razaz N, Sabr Y, Muraca G. Maternal risk factors and adverse birth outcomes associated with HELLP syndrome: a population-based study. *BJOG*. 2020; 127(10): p. 1189-1198.
24. Liu Q, Ling G, Zhang S. Effect of HELLP syndrome on acute kidney injury in pregnancy and pregnancy outcomes: a systematic review and meta-analysis. *BMC Pregnancy and Childbirth*. 2020; 20(657): p. 1-9.
25. Wang L, Tang D, Zhao H. Evaluation of Risk and Prognosis Factors of Acute Kidney Injury in Patients With HELLP Syndrome During Pregnancy. *Sec. Renal Physiology and Pathophysiology*. 2021; 12(650826): p. 1-7.
26. Palmrich P, Binder C, Zeisler H, Kroyer B. Awareness of obstetricians for long-term risks in women with a history of preeclampsia or HELLP syndrome. *Archives of Gynecology and Obstetrics*. 2021; 305: p. 581–587.
27. Kathryn A, Elisabeth H. Timely Recognition and Treatment of Hypertension in Pregnancy. *The Journal of Perinatal & Neonatal Nursing*. 2023; 37(1): p. 5-7
28. Montufar C. HELLP Syndrome. *Obstetric Catastrophes*. 2021; 650.
29. Bossung V, Fortmann M, Fusch C, Rausch T. Neonatal Outcome After Preeclampsia and HELLP Syndrome: A Population-Based Cohort Study in Germany. *Front. Pediatr*. 2020; 8(579293): p. 1-9.
30. Combeer E, Sharma. Pre-eclampsia and HELLP Syndrome. *Quick Hits in Obstetric Anesthesia*. 2022; 800: p. 259-268.
31. D. Ginecología y Obstetricia. GAP trastornos hipertensivos en la gestacion. *Revista Oficial de La Sociedad Española de Ginecología y Obstetricia*. 2020; 63(2): p. 244–272. <https://sego.es/documentos/progresos/v63-2020/n4/GAP-Trastornos hipertensivos gestacion.pdf>

ANEXOS**ANEXO 1****HOJA INFORMATIVA PARA EL/LA PACIENTE****TÍTULO DE LA PUBLICACION CIENTÍFICA: “SINDROME DE HELLP COMO COMPLICACIÓN DE LA PRECLAMPSIA SEVERA”**

INVESTIGADORES: Sayda Karina Marín Aguilar

Este documento tiene por objeto ofrecerle información con la finalidad de pedir su autorización para recoger datos sobre el problema de salud de SINDROME DE HELLP COMO COMPLICACIÓN DE LA PRECLAMPSIA SEVERA por el que, fue tratada/o en este centro.

Si decide autorizar, debe recibir información personalizada del profesional que solicita su consentimiento, **leer antes este documento** y hacer todas las preguntas que precise para comprender los detalles sobre el mismo. Si así lo desea, puede llevarse el documento, consultarlo con otras personas y tomarse el tiempo necesario para decidir si autoriza o no.

Su decisión es completamente **voluntaria**. Ud. puede decidir no autorizar el uso de sus datos de salud. Le aseguramos que esta decisión no afectará a la relación con el profesional que se lo solicita ni a la asistencia sanitaria a la que Ud. y sus familiares tienen derecho.

¿Cuál es el propósito de esta petición?

Nuestro interés es exponer SU problema de salud como “**caso clínico**” a la comunidad científica, con la finalidad de dar a conocer a otros profesionales cómo ha sido tratada y cómo ha evolucionado. Esta información podría ser de utilidad en el futuro para otras personas con un problema de salud como el suyo.

¿Qué me están solicitando?

Usted fue atendida/o en el HOSPITAL ESPECIALIZADO MATILDE HIDALGO DE PROCEL por presentar una enfermedad de SINDROME DE HELLP.

Si firma este documento, nos autoriza para recoger datos de su historia clínica y realizar una publicación científica sobre el problema de salud que se describe. Entre la información que queremos recoger, es necesario antecedentes patológicos personales, evolución intrahospitalaria pre y postquirúrgica (DESCRIBIR SEGÚN APLIQUE EL CASO). La publicación científica puede ser de varios tipos, por ejemplo: una conferencia, una comunicación a un congreso, un artículo en una revista científica o incluso una actividad docente.

¿Obtendré algún beneficio o inconveniente?

No se espera que Usted ni sus familiares obtengan beneficio, ni se expongan a ningún riesgo.

Con su colaboración contribuirá a aumentar el conocimiento científico.

¿Se publicarán los datos del caso clínico?

Sí, en publicaciones científicas dirigidas a profesionales de la salud. Ha de saber que algunas de estas publicaciones pueden ser de acceso libre en internet, por lo que también pueden ser leídas por muchas otras personas ajenas al mundo sanitario. No se transmitirá ningún dato de carácter personal, tal como se describe en el punto siguiente. Si es de su interés, se le podrá facilitar la publicación realizada.

¿Cómo se protegerá la confidencialidad de mis datos?

Solamente los autores de la publicación científica tendrán acceso a todos sus datos de identificación personal, que se recogerán **anonimizados**, es decir, sin ningún dato de carácter personal. Le garantizamos que no recogeremos nombre y apellidos, ni fecha de nacimiento, ni cédula de identidad, pasaporte, ni número de historia clínica, ni código de identificación personal contenido en su carnet de salud.

Vamos a utilizar datos de su historia clínica. Los profesionales autores de la publicación científica no recibirán retribución específica por la dedicación al estudio. Ud. no será retribuido por autorizar el uso de los datos de salud.

Puede retirar su consentimiento en cualquier momento sin dar explicaciones, pero una vez que el caso clínico haya sido aceptado para su publicación no habrá posibilidad de cambiar de parecer.

Si tiene alguna duda puede contactar con: Sayda Karina Marín Aguilar

Teléfono: 0998294663

Correo-electrónico: skmarin25@gmail.com

Muchas gracias por su colaboración

**CONSENTIMIENTO INFORMADO POR PACIENTE / POR REPRESENTANTE LEGAL PARA
REVISIÓN DE HISTORIA CLÍNICA Y PUBLICACIÓN CIENTÍFICA**

TÍTULO: “*SINDROME DE HELLP COMO COMPLICACIÓN DE LA PRECLAMPSIA SEVERA*”

Yo: MARTINEZ LEON EVELYN ALEXANDRA, con cédula de identidad: 0955586979. Leí la información contenida en este documento y autorizo a que se utilicen mis datos personales de historia clínica en las condiciones que se describen.

Se incluye fotografías de radiografías y tomografías computarizadas sin nombres del encabezado.

- Deseo se me permita ver y leer la versión final del documento y autorizo su publicación científica resguardando la confidencialidad de mis datos personales
- Deseo conocer el documento científico una vez que se haya publicado.

Firma.: El/ la representante legal

Firma.: Investigador/a que solicita el consentimiento

Nombre y apellidos:

Nombre y apellidos:

Sayda Karina Marín Aguilar C.C

C.C.0706739885

Fecha: 14/08/2023

Fecha: 14/08/2023

ANEXO 2



Universidad
Católica
de Cuenca

**CONSENTIMIENTO INFORMADO POR PACIENTE / POR REPRESENTANTE LEGAL
PARA REVISIÓN DE HISTORIA CLÍNICA Y PUBLICACIÓN CIENTÍFICA**

TÍTULO: "SINDROME DE HELLP COMO COMPLICACIÓN DE LA PRECLAMPSIA SEVERA"

Yo: MARTINEZ LEON EVELYN ALEXANDRA, con cédula de identidad: 0955586979. Lei la información contenida en este documento y autorizo a que se utilicen mis datos personales de historia clínica en las condiciones que se describen.

Se incluye fotografías de radiografías y tomografías computarizadas sin nombres del encabezado.

- Deseo se me permita ver y leer la versión final del documento y autorizo su publicación científica resguardando la confidencialidad de mis datos personales
- Deseo conocer el documento científico una vez que se haya publicado.

EMLG

Firma.: El/ la representante legal

Firma.: Investigador/a que solicita el consentimiento

Nombre y apellidos:



Nombre y apellidos:

Sayda Karina Marin Aguilar

C.C.0706739885

Fecha:.....13/08/23.....

Fecha:.....13/08/23.....

ANEXO 3**Tabla 1:** Datos paraclínicos de la paciente del caso del Hospital Especializado Matilde Hidalgo de Procel (8/8/ 2023- valores relevantes).

Estudio paraclínico	Resultados
Hemoglobina	12.40 g/dL
Hematocrito	34.60%,
Hematíes	3.98 millones/ μ L
Leucocitos	18.05/ μ L
Plaquetas	141.00 x 10 ³ / μ L
Hemoglobina en orina	5+
Cetona en orina	2+
Proteínas en orina	4+
Nitratos en orina	2+
Leucocitos en orina	3+
TP /TPT	12.00sg/ 31.0sg

Autor: Sayda Karina Marín Aguilar

ANEXO 4**Tabla 2.** Datos paraclínicos de la paciente del caso del Hospital Especializado Matilde Hidalgo de Procel (8/13/ 2023- valores relevantes).

Estudio paraclínico	Resultados
Hemoglobina	10.30 g/dL
Hematocrito	35.40%
Recuento de plaquetas	60.00 x 10 ³ /UL.
Leucocitos	14.48 x10 ³ / μ L
Neutrófilos	80.80%
Urea	27.2 mg/dL
Creatinina	0.52 mg/dL
TGO/TGP	102.3 U/L / 94.8 U/L
TP/TPT	11 segundos /- TPT: 33segundos
PCR cualitativo	++

Autor: Sayda Karina Marín Aguilar

ANEXO 5

IMAGEN 1. Hallazgo Ecográfico de la paciente del caso del Hospital Especializado Matilde Hidalgo de Procel.

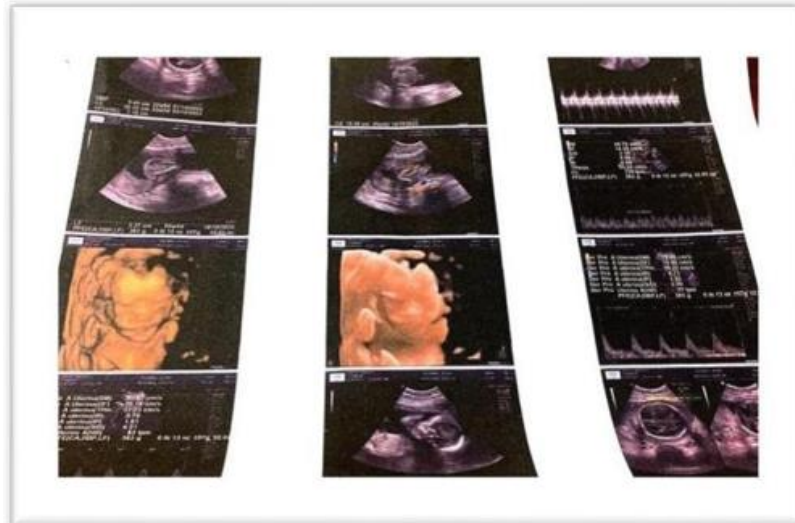
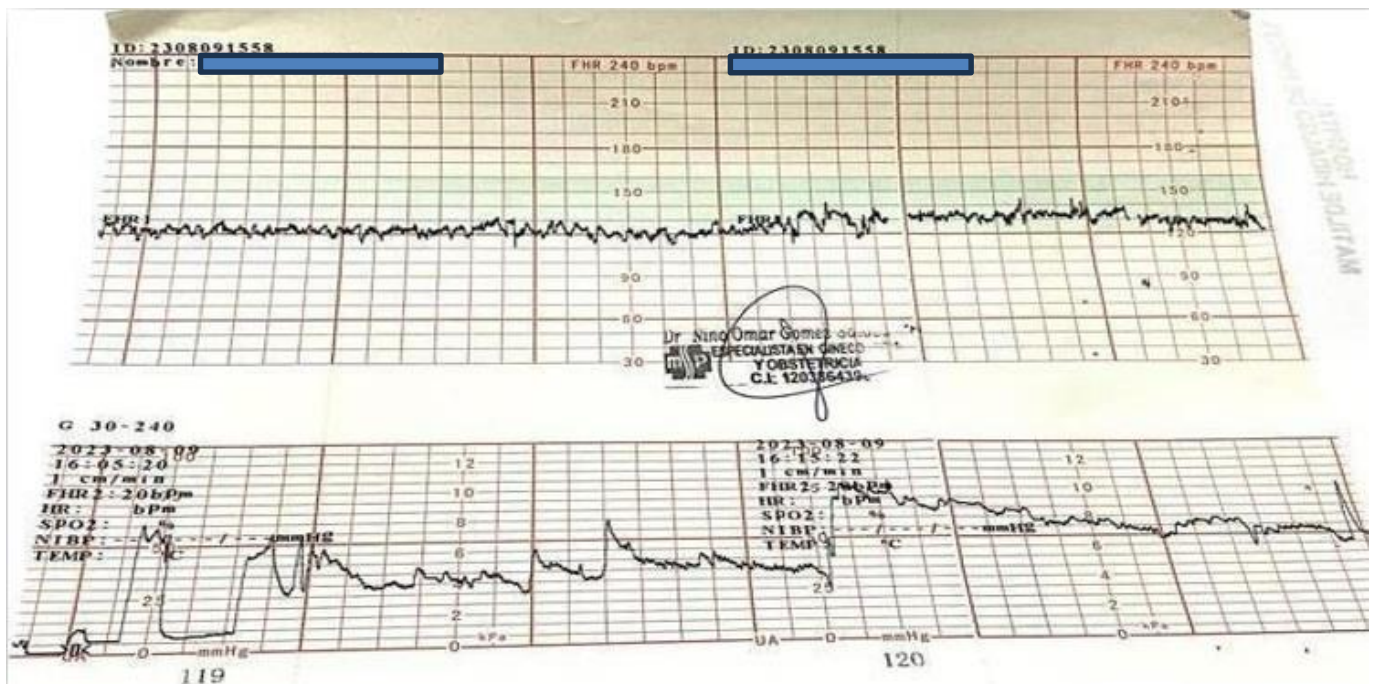


Imagen 1. Hallazgo Ecográfico de la paciente del caso del Hospital Especializado Matilde Hidalgo de Procel. Presentación cefálica orientación longitudinal dorsal izquierda anterior. FC fetal: 133 lpm. Medidas: DBP 84 mm, HC 295 mm, AC 243 mm, FL 54 mm peso 1394 g. Placenta: fúndica posterior, madurez 11/III. Líquido amniótico: 9.0 cm (escala 25 cm).

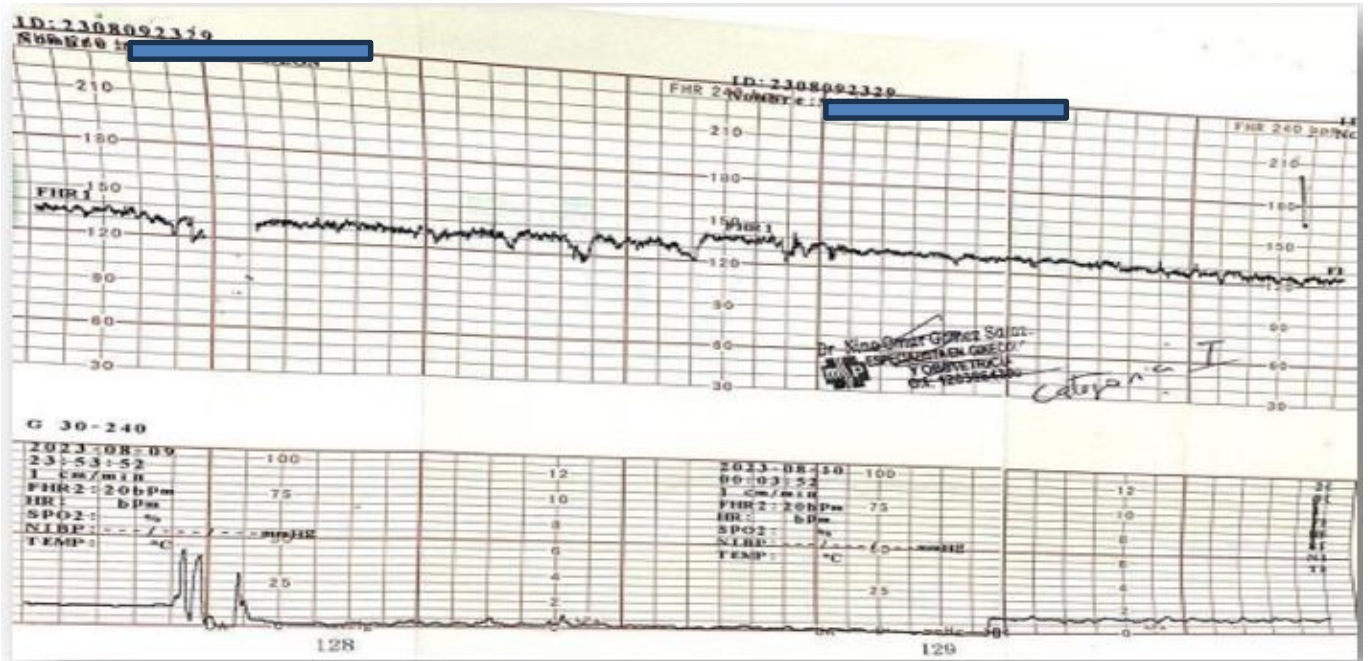
ANEXO 6

Figura 1. Monitoreo fetal de la paciente del caso. Categoría I; Frecuencia Cardiaca; Fetal:140lpm.



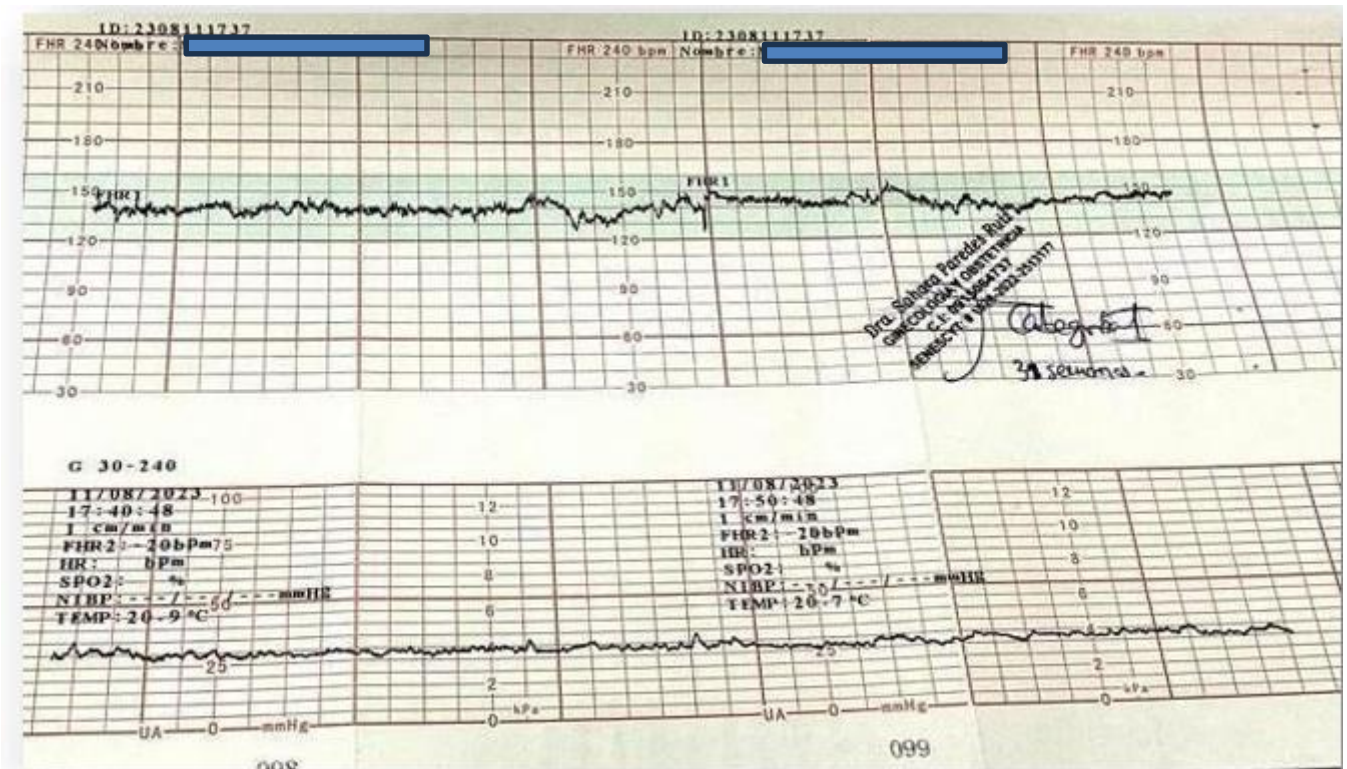ANEXO 7

Figura 2. Monitoreo fetal de la paciente del caso. Categoría I; Frecuencia Cardiaca; Fetal:135lpm.



ANEXO 8

Figura 3. Monitoreo fetal de la paciente del caso. Categoría I; Frecuencia Cardiaca; Fetal:140lpm.



ANEXO 9

Figura 4. Monitoreo fetal de la paciente del caso. Categoría II; Frecuencia Cardiaca; Fetal:132lpm

