



UNIVERSIDAD
CATÓLICA
DE CUENCA

UNIVERSIDAD CATÓLICA DE CUENCA

Comunidad Educativa al Servicio del Pueblo

UNIDAD ACADÉMICA DE SALUD Y BIENESTAR

CARRERA DE ODONTOLOGÍA

**CIRUGÍA ORTOGNÁTICA Y DISTRACCIÓN
OSTEOGÉNICA EN FISURAS LABIO PALATINAS.**

**PROYECTO DE TITULACIÓN PREVIO A LA OBTENCIÓN DEL
TÍTULO DE ODONTÓLOGA**


AUTOR: PAMELA SALOMÉ RODRÍGUEZ IDROVO.

DIRECTOR: OD. ESP. SANTIAGO REINOSO QUEZADA

CUENCA-ECUADOR

2024

DIOS, PATRIA, CULTURA Y DESARROLLO



UNIVERSIDAD CATÓLICA DE CUENCA

Comunidad Educativa al Servicio del Pueblo

UNIDAD ACADÉMICA DE SALUD Y BIENESTAR

CARRERA DE ODONTOLOGÍA

**CIRUGÍA ORTOGNÁTICA Y DISTRACCIÓN
OSTEOGÉNICA EN FISURAS LABIO PALATINAS.**

**PROYECTO DE TITULACIÓN PREVIO A LA OBTENCIÓN DEL
TÍTULO DE ODONTÓLOGA**

AUTOR: PAMELA SALOMÉ RODRÍGUEZ IDROVO

DIRECTOR: OD. ESP. SANTIAGO REINOSO QUEZADA

CUENCA - ECUADOR

2024

DIOS, PATRIA, CULTURA Y DESARROLLO

CIRUGÍA ORTOGNÁTICA Y DISTRACCIÓN OSTEOGÉNICA EN FISURAS LABIO PALATINAS

Salomé Rodríguez, Santiago Reinoso.

Resumen:

Los pacientes con labio y paladar fisurado presentan características anatómicas propias de la condición, como deficiencia en el crecimiento tanto del maxilar como de la mandíbula en los tres planos del espacio, con esta alteración anatómica se presentan secuelas colaterales tales como, problemas en la fonación, respiración, masticación, en el ámbito psicológico usualmente presentan baja autoestima, entre otras. Realizar un correcto plan de tratamiento para cada caso es esencial para poder obtener éxito en el resultado final de cada paciente ya que a los pacientes con labio y paladar fisurado se los maneja dentro de un ámbito multidisciplinario con especialistas para cada etapa del tratamiento; en este capítulo se expone los procedimientos de distracción osteogénica y cirugía ortognática como opciones de tratamientos quirúrgicos para dichos pacientes, se compara dichos procedimientos para encontrar cual es el que mejor resultados expone, sin dejar de cumplir parámetros quirúrgicos importantes que se expondrán en la discusión.

1. Historia de la cirugía ortognática.

Al dirigirnos hacia la era de los pioneros de la cirugía ortognática se destaca en un inicio Simon Hüllihen, a quien se le conoce como el padre de la cirugía oral y maxilofacial en Estados Unidos ya que realizó una publicación en 1849 que habla sobre la deformidad de la mandíbula y la maloclusión, este aporte contribuyó significativamente al desarrollo de la cirugía ortognática ⁽¹⁾.

En el siglo XIX varios cirujanos franceses como Jaboulay, Berard y Berger se destacaron con la técnica de osteotomía mandibular cuando publicaron un caso de osteotomía subcondilar para la corrección de prognatismo ^(2,3). Blair era un cirujano general pero su interés en la cirugía para la corrección mandibular le llevo a escribir varios libros e incluso inspirarse en los apartados de Angle quien era el padre de la

ortodoncia; las cirugías de Blair se enfocaban en el cuerpo de la mandíbula y el abordaje iniciaba con incisiones en el cuello ^(4,5).

En el año de 1849 el alemán Von Langenbeck describe a la técnica de osteotomía maxilar cuando tuvo que fracturar el maxilar de manera unilateral para acceder a un tumor que presentaba el tejido óseo ⁽⁶⁾. La técnica de osteotomías segmentadas en maxilar y mandíbula se describe en el año 1959 cuando un cirujano australiano publicó en la literatura americana de osteotomías subapicales en el maxilar y la mandíbula, sin embargo, el que se considera como el padre de las técnicas de osteotomías en maxilares es Cohn-Stock de Berlín por su publicación en el año 1921⁽⁷⁾; la osteotomía sagital aparece en 1953 debido a Obwegeser quien realizó la primera osteotomía sagital mandibular y lo reporto en 1955 ⁽⁸⁾.

Nos acercamos a 1970 cuando empiezan a desarrollarse las cirugías que buscaban cumplir requerimientos tanto estéticos como funcionales y es así que empiezan a realizarse cirugías de reposicionamiento mandibular, no solo a los heridos de guerra sino a todos aquellos que padecían defectos congénitos o del desarrollo; seguido llegan Converse, Saphiro, Dingman y Harding en el año de 1951 y 1952 quienes se destacan por haber descrito la técnica LeFort I de osteotomía ⁽⁹⁾. Otro de los pioneros de dicha técnica fue Karl Hogeman, quien con su experiencia quirúrgica en pacientes con labio y paladar fisurado lo llevo a descubrir la técnica antes mencionada ⁽¹⁰⁾. Por otro lado en 1995, empieza el desarrollo de la osteotomía maxilar posterior por parte de Schuchardt cuando presentó su caso aplicando dicha técnica para corregir mordida abierta anterior, él propuso esta técnica realizándola en dos fases; sin embargo Josef Kufner publicó esta técnica en una sola fase y el abordaje de esta fue totalmente bucal con acceso transantral al paladar ⁽¹¹⁾.

Años más tarde llega la técnica llamada osteotomía maxilar completa en múltiples segmentos, en el que como su nombre lo indica, consistía en la movilización completa del maxilar a nivel de la técnica LeFort I y posteriormente su segmentación ósea, esta técnica fue descrita por varios pioneros de la cirugía como Auxhausen, Gilles, Rowe, and Obwegeser, entre otros. Lo interesante es que la mayoría de los casos presentaban paladar fisurado o fueron víctimas de trauma ⁽¹²⁾; la movilización entera del maxilar y la mandíbula llega en 1966 con los cirujanos Hogeman and

Obwegeser, después en 1980 la técnica fue bien descrita y empleada por varios cirujanos norteamericanos ⁽¹³⁾.

Después de haber descrito todas estas técnicas y de secuencialmente haberlas puesto en práctica para adquirir experiencia y publicar resultados, llega la Osteotomía media facial de nivel superior en donde Gilles y Harrison se llevan el crédito al publicar el primer intento de osteotomía LeFort III realizado en 1950 ⁽¹⁴⁾; varios procedimientos fueron realizados por Gilles en pacientes que habían sufrido traumas o quienes padecían de malformaciones congénitas, mirando hacia 1967 Paul Tessier sorprendió al mundo cuando presentó resultados impresionantes de sus cirugías de LeFort III, al mismo tiempo introdujo el enfoque transcraneal para la corrección del hipertelorismo orbitario ⁽¹⁵⁾.

De 1980 a 1990 empiezan las apariciones sobre la importancia del tejido blando en una cirugía y su popularidad se instaura específicamente en la cirugía ortognática. De esta manera en el siglo XXI la mayoría de los cirujanos reconocieron la importancia de cumplir la estética y la funcionalidad en el diagnóstico y plan de tratamiento para una cirugía ortognática óptima, es entonces como en esta etapa empieza la aparición de la tecnología y el computador a tener un gran impacto en la cirugía ortognática, y es el Dr. Geoffrey Walker quien introduce los beneficios de la digitalización de las radiografías cefalométricas para realizar un mejor plan de tratamiento y análisis de resultados ⁽¹⁶⁾.

Como parte de la evolución de la cirugía ortognática llega la cirugía mínimamente invasiva en donde se habla de la importancia de fusionar la iluminación y la observación combinada con la succión e irrigación junto con instrumentos aptos para microcirugía, con esto empieza el desarrollo del endoscopio que dio un paso importante al avance de la cirugía mínimamente invasiva. En 1985 Cadena y otros autores ⁽¹⁷⁾ describieron una técnica de abordaje vertical de la mucosa mínimamente invasiva, sin embargo, no hubo estudios a largo plazo, más tarde entre 2013 y 2014 cuando surgió otra alternativa quirúrgica de mínima invasión mucosa, Lefort 1 con sus abreviaturas en inglés "MILF" esta fue diseñada específicamente para pacientes con historial de labio y paladar fisurado (LPF) ⁽¹⁸⁾.

2. Descripción de la patología presente en adultos con secuelas de labio y paladar fisurado.

Los pacientes con LPF que ya han sido sometidos a las cirugías previas para el cierre de las fisuras tanto labial como palatina; en edad adulta llegan a tener diversas secuelas tales como la alteración de la función masticatoria, crecimiento facial, relación de los arcos dentales, anomalías en la morfología de la cresta alveolar y la que más impacto ha causado a nivel psicológico es la estética facial. Anatómicamente el esqueleto facial en pacientes con LPF presentan características específicas como un maxilar atrésico en sentido tridimensional ⁽¹⁹⁾ esto a consecuencia de factores embriológicos así como el resultado de cirugías previamente realizadas, sin embargo en pacientes con LPF que no han sido sometidos anteriormente a tratamientos se ha demostrado que el crecimiento maxilar se desarrolla con normalidad ⁽²⁰⁾, en casos de pacientes con LPF unilateral, la línea media maxilar presenta una desviación hacia el lado no fisurado provocando también una alteración en la oclusión (figura 1); por otro lado aquellos pacientes que presentan LPF bilateral el maxilar se muestra extremadamente estrecho causando un colapso de la línea media (figura 2), esto clínicamente se traduce en una mordida cruzada posterior bilateral, sin embargo existen otras secuelas en la fisura bilateral como la agenesia de incisivos laterales (figura 2), defectos alveolares, anomalías en la anatomía nasal, en cuanto al labio superior existe una disfunción muscular además de las cicatrices ^(20,21).

La discrepancia que se genera entre el maxilar y la mandíbula junto con el espacio vertical creado por los dientes mandibulares y maxilares provocan directamente la incorrecta fonación del paciente⁽²²⁾.

Figura 1

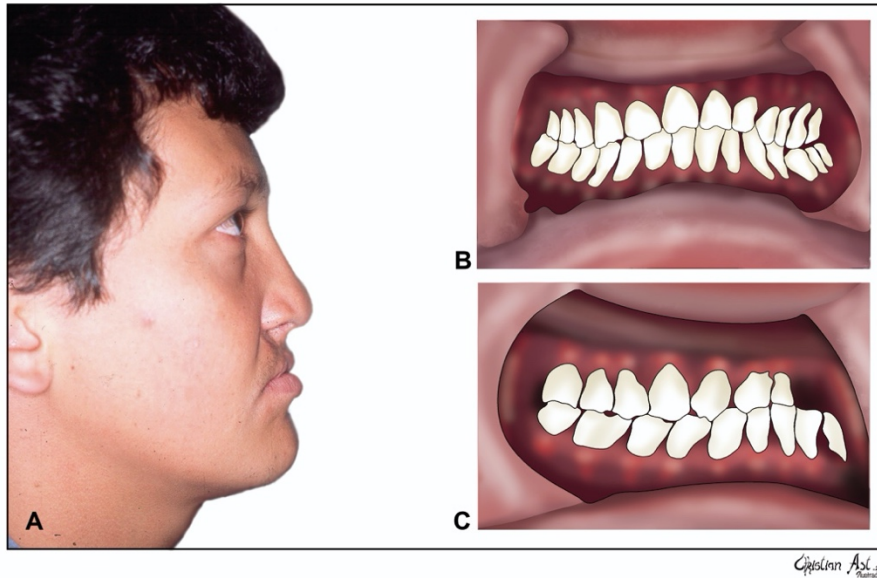


Figura 1: A. Fotografía extraoral de perfil, que muestra a paciente masculino adulto con LPF unilateral; perfil cóncavo. B. Fotografía intraoral de frente, presenta mordida cruzada posterior así como desviación de la línea media hacia el lado no fisurado. C. Fotografía intraoral oblicua, maloclusión clase III derecha.

Figura 2

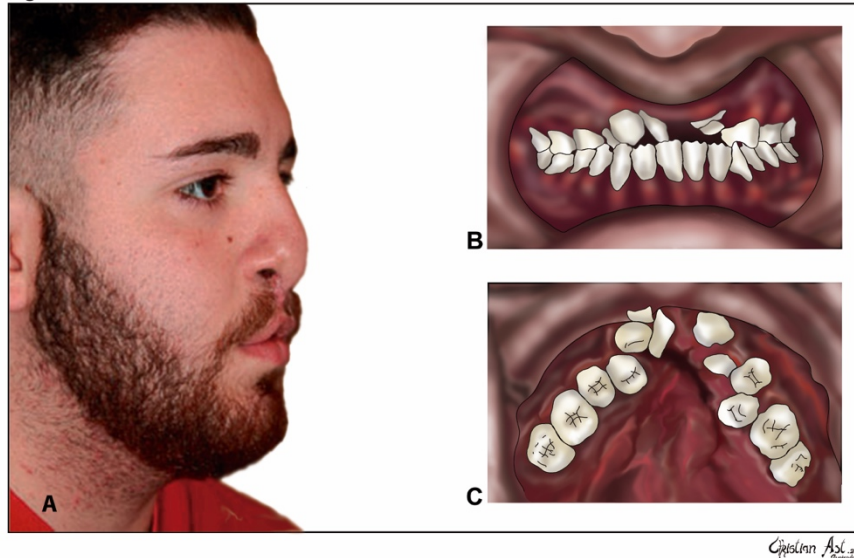


Figura 2: A. Fotografía extraoral de perfil, muestra a paciente masculino adulto con LPF bilateral de perfil cóncavo. B. Fotografía intraoral de frente, se observa maloclusión clase III, mordida cruzada posterior bilateral y defecto alveolar superior. C. Fotografía intraoral de frente, donde se observa colpaso maxilar severo transversal así como agenesia de órganos dentales anterosuperiores y fisura palatina.

En cuanto a la mandíbula, pues se ha demostrado que esta no presenta alteraciones en su crecimiento, sin embargo, el hecho de que su arcada antagonista si lo

presente pues ya se crea una alteración en la oclusión dando como resultado una mordida abierta anterior y una inclinación en el plano mandibular según Angle ⁽²³⁾.

3. Técnicas quirúrgicas más empleadas en cirugía ortognática en labio y paladar fisurado.

La cirugía ortognática ha sido considerada un pilar fundamental en el proceso del tratamiento de pacientes con LPF, ya que contribuye potencialmente a mejorar la salud oral, estética facial y sobre todo el estado psicológico de los pacientes; antes de este procedimiento quirúrgico es importante tomar en cuenta consideraciones pre-ortognáticas, si el paciente así lo requiere; como el injerto óseo, procedimientos ortopédicos/ortodónticos; sin embargo este último puede ser un tratamiento que acompañe a la cirugía ortognática si así lo indica el especialista; la higiene oral es una consideración esencial ya que en pacientes con LPF se ha observado una higiene oral deficiente ⁽²⁰⁾.

El tratamiento quirúrgico para un paciente que tiene LPF involucra un manejo multidisciplinario; por lo general, comienza después del nacimiento y dura hasta la edad adulta. El grado de deformidades residuales, los trastornos funcionales y estéticos varían de acuerdo con el subtipo de fisura que el paciente presente, así como del manejo que hayan recibido por parte del especialista a cargo; la característica más común que se observa en estos pacientes es la retrusión o hipoplasia maxilar severa; esta por lo general se corrige mediante intervenciones ortodóntico-quirúrgicas ⁽²⁴⁾. En cuanto a las técnicas más utilizadas se menciona a la cirugía ortognática convencional y la distracción osteogénica del maxilar, mediante la corrección de la condición patológica en los tres planos del espacio (vertical, horizontal y transversal) se logra resultados estéticos y funcionales ⁽²⁴⁾.

Se debe realizar una planeación estratégica ideal para alcanzar los objetivos requeridos, y por supuesto que para lograr aquello es importante un correcto análisis cefalométrico, modelos óptimos para su respectivo estudio y una férula oclusal para obtener una buena oclusión postoperatoria. La técnica de avance maxilar con un posible procedimiento de retroposición mandibular han sido procedimientos

esenciales dentro de la cirugía ortognática para pacientes con LPF, las mismas que serán descritas a continuación ⁽²⁵⁾.

4. Descripción de técnicas quirúrgica utilizadas.

- **Avance maxilar**

La técnica de avance maxilar surge de la necesidad de tratar una deficiencia o retroposición que se presenta en el tercio medio facial (hipoplasia) asociada a adultos con LPF, con esta técnica lo que se busca es poder mejorar las proporciones faciales de una manera estética, es importante mencionar que esta intervención se debe realizar cuando el paciente ha llegado al final de su etapa de pubertad ⁽²⁶⁾.

La cirugía Le Fort I es una de las técnicas quirúrgicas que se realizan para lograr un avance maxilar con el objetivo de cerrar la fisura que presenta el paciente, así como para expandir el arco posterior y así equilibrar la coordinación transversal del arco favoreciendo la máxima intercuspideación; la osteotomía Le Fort 1 se la realiza para corregir la hipoplasia maxilar característica en pacientes con LPF y de esta manera poder llegar a una clase I para una correcta oclusión; sin embargo existen problemas quirúrgicos que se manifiestan en estos casos tales como las múltiples cicatrices, la baja predictibilidad sobre la irrigación vascular y con ello el comportamiento de sus tejidos blandos, desfavoreciendo de cierta manera la planificación del avance maxilar. Debido a estas razones los diseños de abordajes convencionales tuvieron que ser modificados por intervenciones mínimamente invasivas que fueron descritas específicamente para pacientes con LPF, a esta técnica se la denominó “Abordaje Mínimamente Invasivo Le Fort 1” o MILF por sus siglas en inglés, el objetivo de esta técnica es preservar el tejido blando y minimizar la isquemia vascular de los segmentos desplazados ^(27 y 28).

La cirugía ortognática convencional (CO) generalmente se basa en una osteotomía Le Fort I, pero la literatura también menciona la implementación de las técnicas de osteotomía Le Fort II o III en casos específicos ^(22,29). De acuerdo a ciertos estudios, hasta el 80% de los pacientes con LPF requieren cirugía ortognática ⁽²²⁾. La cirugía

ortognática en los pacientes con secuela de LPF implica principalmente un avance maxilar con posible retroceso mandibular. La necesidad de avance maxilar se debe a la deficiencia del tercio medio facial ⁽²⁹⁾. La palabra "osteotomía" hace referencia al corte o sección del hueso, de esta manera el segmento óseo que se corta, se debe adaptar y reposicionar para corregir una deformidad dentofacial y de esta manera mantiene en la posición correcta mediante fijación con la ayuda de material de osteosíntesis (placas y tornillos) ⁽²⁹⁾. Estas se pueden realizar como una osteotomía simple con un solo trazo de fractura o con osteotomías segmentarias con varios trazos de fractura, la primera se lleva a cabo si se logra una continuidad alveolar adecuada después de un injerto óseo exitoso, mientras que el segundo se realiza en circunstancias en las que está presente un defecto alveolar residual notable con una brecha dental sustancial y fístulas oronasal, además, en los casos en que se necesita una expansión adicional del arco maxilar, es posible que se requiera la segmentación del maxilar durante la cirugía Le Fort I ^(22, 29); Se puede utilizar el injerto óseo, ya que puede ayudar a la estabilidad posoperatoria y mejorar la cicatrización ósea ⁽²²⁾.

A continuación, se detallará algunas consideraciones de la técnica de cirugía ortognática en pacientes con LPF. Las incisiones varían según el caso, por ejemplo en un paciente con fisura unilateral; la incisión se extiende verticalmente a lo largo del margen de la fisura, en los que el defecto alveolar es estrecho, en otro caso de fisura unilateral cuando existe un defecto alveolar significativo, la incisión se puede planificar de manera similar al abordaje que se utiliza en el injerto óseo secundario, se puede realizar un corte posterior y una incisión perióstica para permitir una mayor movilización de los tejidos blandos y permitir el cierre del alvéolo sin tensión, esta maniobra permitirá el avance del colgajo de hasta una papila hacia el defecto fisurado (figura 3) ⁽²⁹⁾.

Figura 3

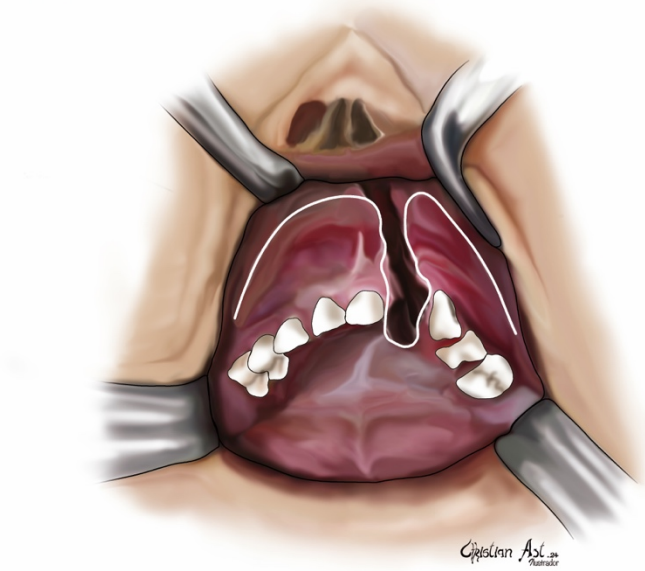


Figura 3: Marcaje de incisión recomendada en paciente con LPP unilateral; la incisión se extiende verticalmente a lo largo del margen de la fisura.

Después de la elevación del colgajo, existe una buena exposición quirúrgica para realizar la osteotomía Le Fort I de manera estándar, la aplicación de estos grandes colgajos mucoperiósticos han demostrado ser confiables en la reparación de los defectos de la hendidura alveolar. En los casos de fisura bilateral, la incisión inicial se realiza de forma bilateral conservando la mucosa en la línea media sobre la premaxila, esta incisión se puede extender de la manera estándar si se encuentra que la premaxila tiene una unión ósea con el resto del maxilar y tiene una vascularidad confiable (figura 4) ⁽²⁹⁾.

Figura 4

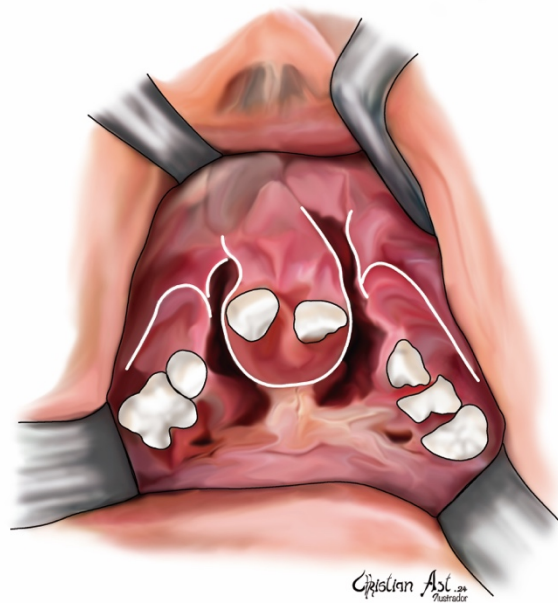


Figura 4: Marcaje de incisión recomendada en paciente con LPF bilateral, conservando la mucosa en la línea media sobre la premaxila.

La osteotomía Le Fort I se realiza de manera estándar, se pueden utilizar sierras, ultrasonido (piezo eléctrico) para las osteotomías del contrafuerte maxilar lateral y la pared anterior del maxilar. La osteotomía de la pared nasal lateral se completa con un osteótomo, el punto final de esta osteotomía es el cambio audible en el tono al golpear con el percutor cuando la punta del osteótomo entra en el hueso maxilar engrosado inmediatamente anterior al agujero esfenopalatino, después se realiza una disyunción pterigo-maxilar con un osteótomo semicurvo, la fractura hacia abajo del maxilar se completa con una presión digital firme pero constante aplicada con el arco alveolar agarrado bilateralmente entre el índice y el pulgar (figura 5-6)⁽²⁹⁾.

Figura 5

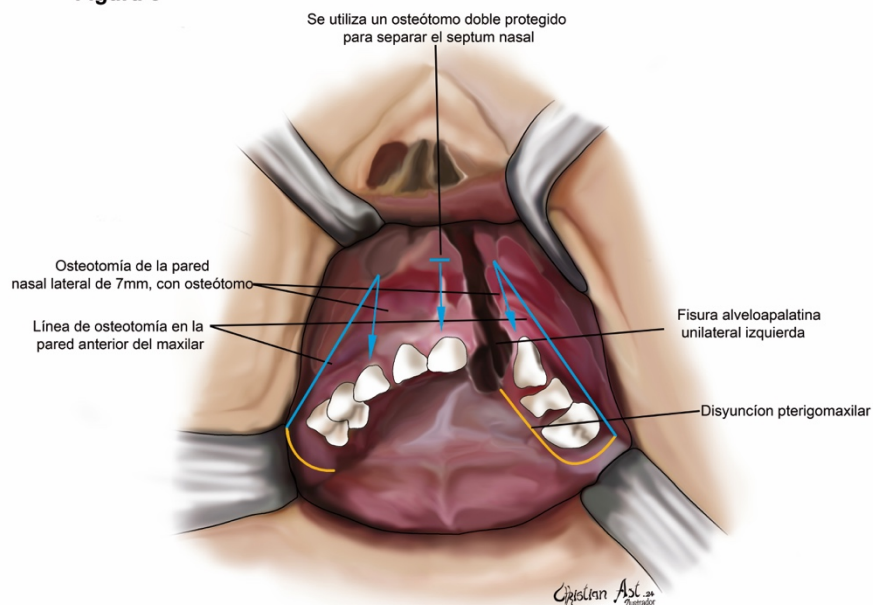


Figura 5: Diseño de las osteotomías y disyunción pterigomaxilar Le Fort I en pacientes con LPF unilateral.

Figura 6

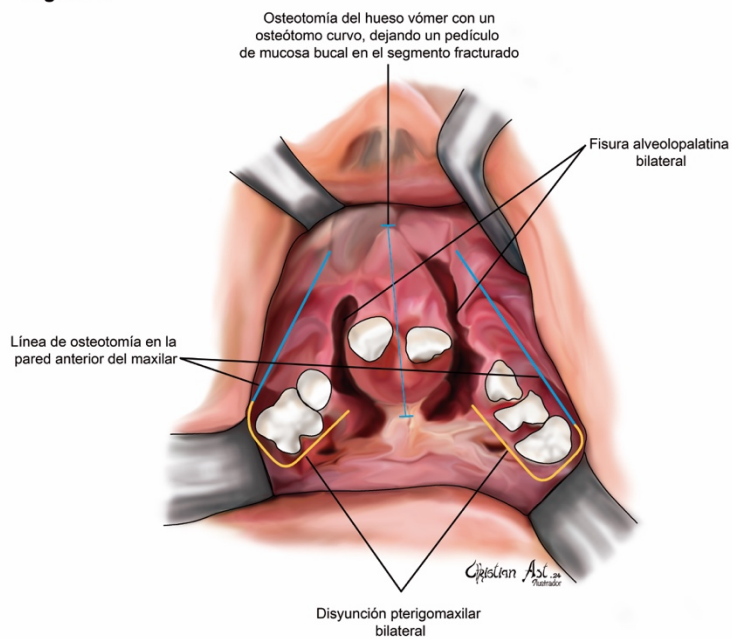


Figura 6: Diseño de las osteotomías y disyunción pterigomaxilar Le Fort I en pacientes con LPF bilateral.

También se pueden usar fórceps de Rowe para obtener una ventaja mecánica adicional para lograr la fractura descendente. Después de la fractura hacia abajo,

se realiza una inspección del sitio de la fractura a través de la pared maxilar posterior. Generalmente se encuentra una cantidad significativa de cicatrices en los tejidos blandos. Esto se manifiesta con mayor frecuencia como una restricción de los tejidos blandos que minimiza la movilidad del maxilar fracturado ⁽²⁹⁾. La aplicación de tracción constante y firme a los tejidos blandos que limitan el avance maxilar por un tiempo prolongado es fundamental para lograr un avance adecuado. Es imperativo que el avance maxilar final se pueda alcanzar de forma pasiva. Primero, se coloca una férula interdental prefabricada en los dientes mandibulares y luego se coloca el maxilar móvil en la férula. Durante esta maniobra, se debe asegurar cuidadosamente que los cóndilos mandibulares se encuentren en una posición adecuada en su cavidad. El maxilar se coloca temporalmente con alambre en la férula, mientras que la fijación rígida se aplica a los contrafuertes medial y lateral (figura 7-8-9-10) ⁽²⁹⁾.

Figura 7

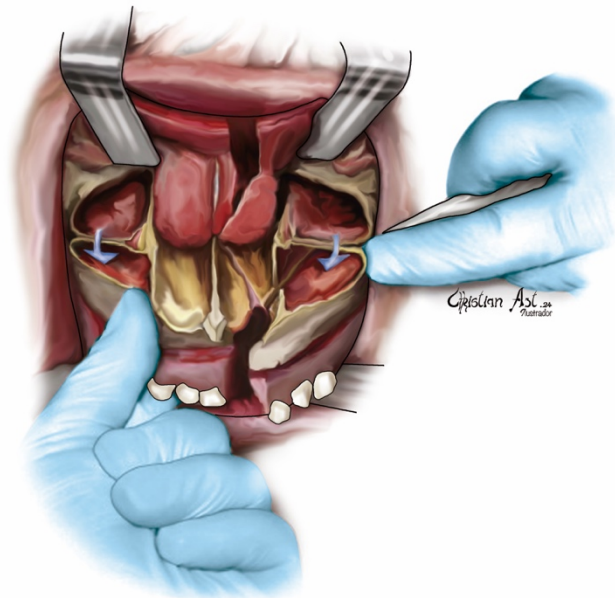


Figura 7: Anatomía quirúrgica de un maxilar en pacientes con LPF unilateral posterior al Down Fracture.

Figura 8

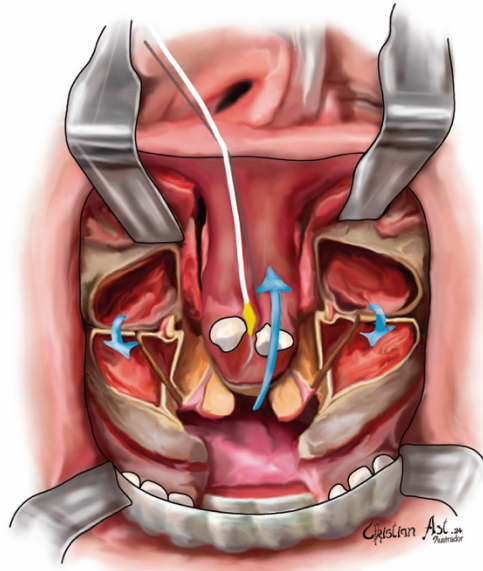


Figura 8: Anatomía quirúrgica de un maxilar en pacientes con LPIF bilateral posterior al Down Fracture.

Figura 9

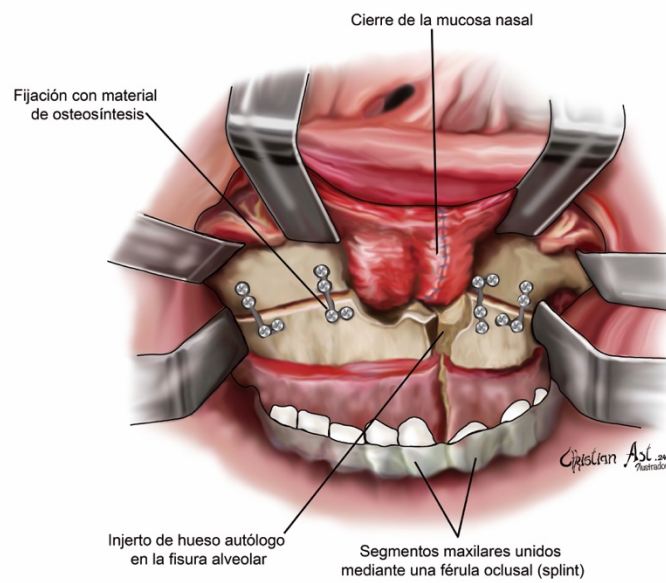


Figura 9: Fijación intermaxilar con material de osteosíntesis en pacientes con LPIF unilateral.

Figura 10

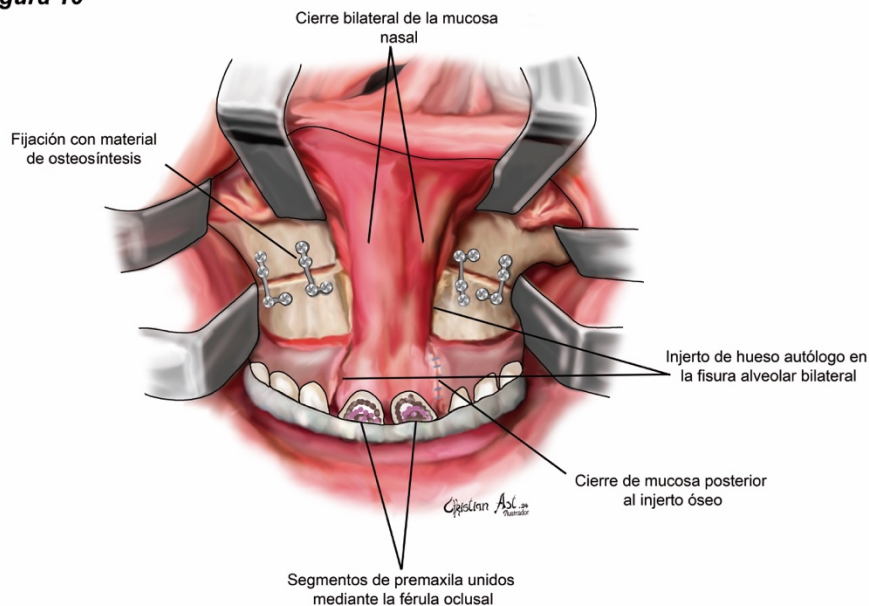


Figura 10: Fijación intermaxilar con material de osteosíntesis en pacientes con LPF bilateral.

Cuando la segmentación del maxilar es necesaria se realiza después de la osteotomía Le Fort I y la fractura descendente, con tracción orientada hacia abajo sobre el maxilar superior móvil, se puede acceder por palatino, se divide al maxilar a lo largo de un eje paramediano; a menudo se requiere fresar el hueso adyacente fisurado para permitir el cierre del espacio edéntulo y un ajuste adecuado en la férula de ortodoncia preparada. Se puede crear una osteotomía maxilar de 2 segmentos (para casos unilaterales) o de 3 segmentos (para casos bilaterales), la segmentación del maxilar en algunas ocasiones se acompaña de un injerto óseo de la cresta ilíaca; especialmente entre los segmentos laterales en el caso de Le Fort I de 3 segmentos para asegurar la estabilidad del segmento premaxilar que ha sido estabilizado por la férula quirúrgica ⁽²⁹⁾.

La técnica de MILF es una modificación de la osteotomía Le Fort 1 estándar (Figura 11) Dicha modificación consiste en cuidar el tejido blando mucoso enfocándose en el lugar y el tamaño de las incisiones que se van a realizar, las incisiones que se realizan deben dar una exposición directa para poder realizar disección, osteotomía, desimpactación, injerto óseo, cierre de la fisura y aplicación de tornillos. Se debe

tener en cuenta que las incisiones no modifican las técnicas de osteotomía con el piezo eléctrico; para conseguir la osteotomía pterigoidea se recomienda utilizar un cincel curvo, posteriormente el maxilar debe ser ubicado en el lugar programado y seguido a este paso realizar una fijación intermaxilar con una férula oclusal para facilitar la ubicación óptima de los maxilares tanto superior como inferior ⁽²⁸⁾.

Figura 11

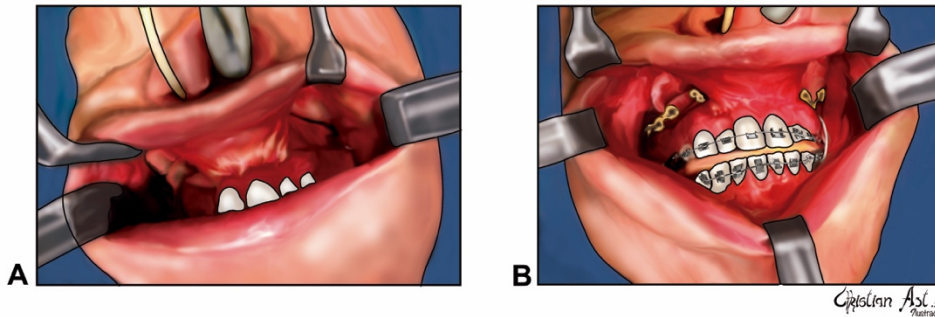


Figura 11: Técnica MILF. **A.** Osteotomía a través de incisiones mínimamente invasivas. **B.** Uso de férula intermedia y fijación maxilar con material de osteosíntesis.

La distracción osteogénica consiste en ir distendiendo de manera gradual el tejido óseo y de manera simultánea se conjuga con el tejido blando que van a brindar una mayor estabilidad a largo plazo, es importante también mencionar que la distracción osteogénica no requiere de injerto óseo, y esta alternativa de procedimiento describe procedimientos intraorales y extraorales que se detallarán en el apartado de distracción osteogénica ⁽²²⁾.

Para la elección de una técnica quirúrgica se debe considerar ciertas situaciones:

1. La existencia de fisura que a menudo está presente.
2. El avance maxilar puede afectar al mecanismo velofaríngeo.
3. El riesgo de insuficiencia velofaríngea está presente en el avance con ambos: C O y DO ⁽²²⁾.

Por lo tanto, es importante evaluar los efectos de las diferentes técnicas, ya que estas llegan a afectar la estética facial, la función fonética y masticatoria, y en consecuencia también la calidad de vida de los pacientes. Se ha mencionado que

en situaciones con anomalías de crecimiento significativas que no se pueden tratar con un procedimiento quirúrgico de CO de una sola etapa, la DO puede ayudar al tratamiento al distender gradualmente los tejidos y generar nuevos tejidos blandos que brinden estabilidad a largo plazo ⁽²²⁾.

- **Retroposición mandibular**

Este procedimiento consiste en un movimiento mandibular, se planifica en varias situaciones, por ejemplo, si la discrepancia sagital es demasiado grande, si hay inclinación del plano oclusal mandibular o también conocida como canteamiento (canting) del plano oclusal mandibular, en definitiva, si hay asimetrías mandibulares significativas. La cirugía bimaxilar reducirá la magnitud de los movimientos maxilares y mandibulares necesarios para corregir el desequilibrio esquelético subyacente. Esto requiere la fabricación de una férula intermedia quirúrgica, para la relación de la nueva posición del maxilar con la mandíbula existente y una férula quirúrgica final, que relaciona la posición mandibular final con la posición maxilar final fija ⁽²⁹⁾.

Las oteotomías realizadas en el hueso mandibular y el mentón se llevan a cabo para tratar de corregir deformidades secundarias y asimetrías faciales que son frecuentes en los pacientes con LPF ⁽³⁰⁾. Se han determinado múltiples causas de padecer clase III implicadas en el desarrollo esquelético en pacientes con LPF , y estas causas están divididas en intrínsecas y extrínsecas, siendo estas con el factor hereditario, un desarrollo deficiente del hueso alveolar debido a la ausencia dental, y por otro lado los factores iatrogénicos relacionados con las cirugías que dejan como secuelas importantes cicatrices ^(31 y 32).

Dentro de la literatura se han descrito varias técnicas reconocidas para lograr una corrección de la retroposición mandibular, entre ellas se encuentran la osteotomía horizontal o también conocida como “técnica Sueca”, técnica L invertida, oblicua vertical posterior, sin embargo en la actualidad y con respecto a nuestra causística se ha obtenido resultados positivos con la técnica de osteotomía sagital bilateral de la rama mandibular. El procedimiento de esta última técnica se la describe como

versátil ya que puede ser ocupada tanto para avance mandibular como para retroposición de la misma. Antes del procedimiento es importante considerar ciertas indicaciones como la extracción de los terceros molares antes o al mismo tiempo del procedimiento, también se suma la importancia de analizar la dimensión del retroceso ya que si pretende realizar grandes retrocesos debemos considerar que mientras mayor sea el retroceso mandibular mayor es la probabilidad de recidiva en el postoperatorio ⁽³²⁾.

La técnica inicia con una incisión sobre la cresta oblicua externa al nivel del plano oclusal, posteriormente se realiza una disección para elevar la mucosa y el tejido conectivo para exponer la cresta oblicua externa, sigue la osteotomía medial en donde se va acortar el hueso desde la fosa lingual hasta la rama anterior, se realiza la osteotomía lateral y después de división de la mandíbula; ahora los últimos pasos a realizar son la osteotomía y la fijación que se realiza con una placa deslizante ajustable y finalmente el cierre ⁽³³⁾.

Osteotomía sagital bilateral mandibular

Se han descrito varias osteotomías diferentes para la división sagital mandibular. Una opción eficaz implica un corte en línea relativamente recta desde la corteza medial a la lateral. Este corte en línea recta puede reducir los aumentos de tensión que se pueden inducir en un enfoque de corte escalonado más tradicional y, al hacerlo, puede aumentar el riesgo de una división favorable. Se puede usar una sierra recíproca o un dispositivo piezoeléctrico para iniciar el corte de osteotomía, luego se puede completar con una selección de finos osteótomos ⁽²⁹⁾.

La técnica de osteotomía sagital bilateral mandibular desde que se introdujo en 1956 ha sido la técnica que más se utiliza para la corrección de discrepancias en el crecimiento mandibular. Esta técnica se la puede aplicar en amplios aspectos como avance, retroceso y corrección de asimetría mandibular, aplicar esta técnica facilita una gran flexibilidad tridimensional para reposicionar los fragmentos con mayor precisión, provoca una mínima alteración en la posición normal de los músculos de

la masticación, se altera mínimamente la posición inicial de la articulación temporomandibular⁽³⁴⁾.

La secuencia quirúrgica de dicha técnica inicia con un acceso en el tejido blando, a nivel del plano oclusal y 1cm hacia la parte lateral se realiza una incisión en la cara anterior de la rama mandibular, la longitud de la incisión debe ser de 2cm y debe recorrer la cresta lateral de línea oblicua externa y debe terminar en el vestíbulo bucal aproximadamente en la región del primer molar (figura 12) la incisión se completa cuando se llega a la zona del periostio del hueso, se realiza disección subperióstica⁽³⁴⁾.

Figura 12

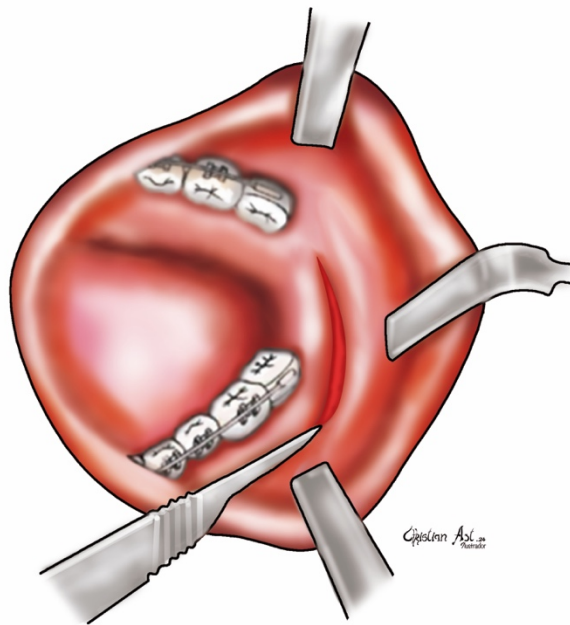


Figura 12: Incisión para abordaje de la rama mandibular.

Después inicia la osteotomía, en donde el corte se realiza de forma horizontal en la cara medial de la rama ascendente, el corte se debe realizar a 2-3mm superior a la línula, se extiende entre 4-5mm desde el borde anterior de la rama ascendente hasta el punto posterosuperior a la línula, es decir que seguirá una línea paralela

al plano oclusal. La profundidad del corte penetra únicamente la corteza medial de la rama ascendente. (figura 13) ⁽³⁴⁾.

Figura 13

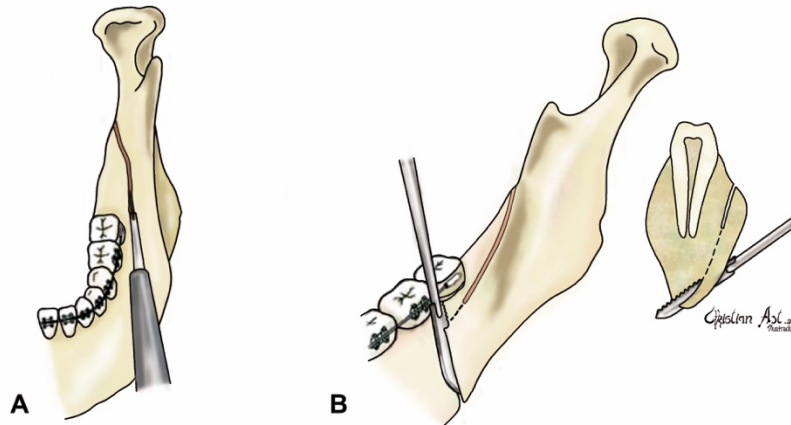


Figura 13: Osteotomía sagital de la rama mandibular. **A.** Corte medial a través del hueso cortical medial de la rama. **B.** La osteotomía lateral que se extiende hasta el hueso medular.

5. Distracción osteogénica.

Dentro de la historia se encuentra Hipócrates que fue el primero en utilizar técnicas de reposicionamiento y estabilización de las fracturas óseas. Codivilla, quien es el pionero en realizar técnicas de elongación ósea, publicó en un reporte de caso de extensión femoral (figura 14.A) usando fuerzas axiales de distracción (figura 14.B) ⁽³⁵⁾.

Figura 14

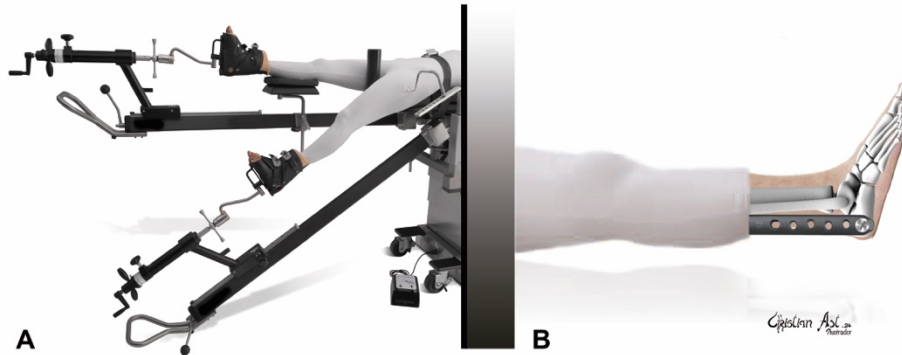



Figura 14: A. Fuerzas axiales de distracción. **B.** Extensión femoral.

La osteogénesis por distracción en la forma moderna fue aplicada por primera vez por Gavril Ilizarov (Figura 15.A), fue un cirujano ruso que desarrolló dispositivos innovadores para la fijación esquelética y la osteotomía que provocaron un traumatismo mínimo en el periostio y la médula ósea (Figura 15.A.-15.B), durante la segunda Guerra Mundial se trató a los soldados que presentaban fracturas graves, para la época solo podía facilitar un tratamiento prolongado de las fracturas con yeso y tracción esquelética ^(36 y 37).

Figura 15



A-B. Dispositivos de fijación de mínimo traumatismo.

Posteriormente en 1950 diseñó la primera versión de su aparato, para el cual obtuvo la aprobación del diseño para el año 1954, sus estudios marcaron un hito en la osteogénesis por distracción y determinaron los protocolos de la técnica ⁽³⁸⁾.

En el área craneofacial y maxilofacial encontramos los estudios realizados como las versiones primitivas de distracción con las técnicas de tracción dentofacial. El primer ejemplo del método puede considerarse como el descrito por el Dr. Angell en 1860 (Figura 16). Cuando usó un tornillo nivelador roscado, que puede considerarse como la primera versión del tornillo Hyax fijado a ambos premolares de un lado y al segundo premolar del otro lado. El aparato fue activado por el paciente durante 2 semanas. Al final del procedimiento se logró la suficiente expansión transversal y se ganó suficiente espacio para ajustar el incisivo lateral a la arcada. También hubo un desarrollo de espacio entre el incisivo central, que era un signo de separación de la sutura maxilar ⁽³⁹⁾.

Figura 16

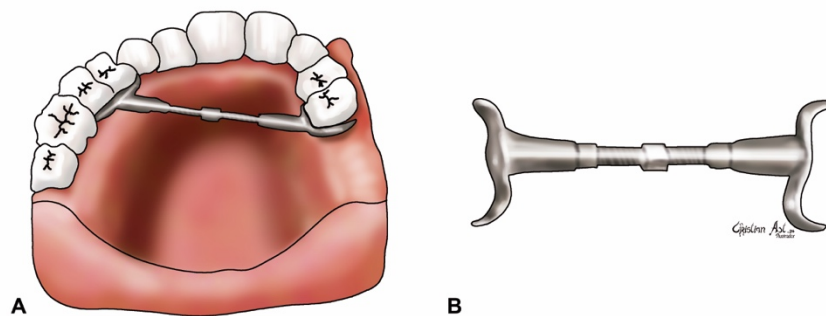


Figura 16: A. Primeras técnicas de tracción dentofacial. B. Tornillo nivelador roscado para la activación.

Existen los reportes de McCarthy et al. En donde se describe que fueron los primeros en aplicar la técnica a la mandíbula (Figura 17) ⁽⁴⁰⁾.

Figura 17

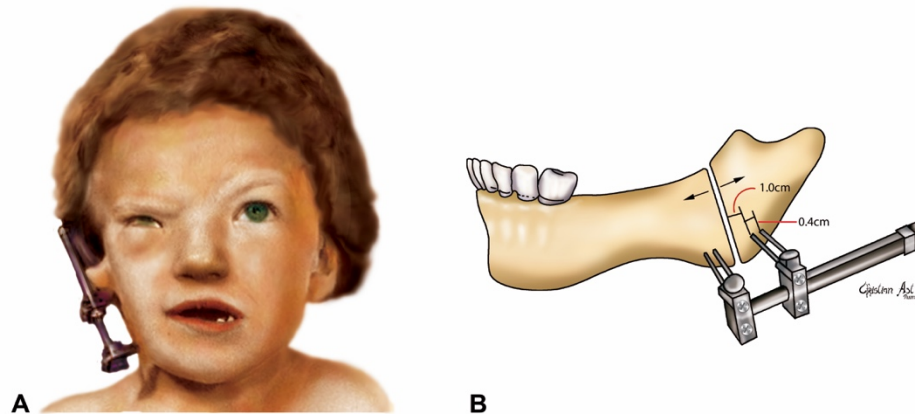


Figura 17: A-B. Técnica de distracción mandibular aplicada.

La distracción alveolar, es una forma de técnica de transporte óseo introducida por Ilizarov ⁽³⁶⁾. En 1996, Chin y Toth aplicaron la técnica a una joven de 17 años que perdió sus incisivos inferiores con compromiso del alvéolo en un accidente automovilístico. No había suficiente reborde alveolar para acomodar la colocación del implante con éxito. Por lo tanto, aplicaron un pasador roscado para distraer el alvéolo verticalmente y ganar algo de hueso para permitir la colocación del implante ⁽⁴¹⁾.

Liou introdujo el transporte óseo alveolar horizontal por distracción osteogénica en el año 2000. Aplicó la técnica a los casos de paladar hendido con fístula oronasal residual por primera vez, y logró cerrar las brechas mediante el uso de un aparato hecho a medida (Figura 18). El aspecto más importante de este método es que el cirujano puede evitar los colgajos de mucosa bucal o lingual para restaurar las fístulas ⁽⁴²⁾.

Figura 18

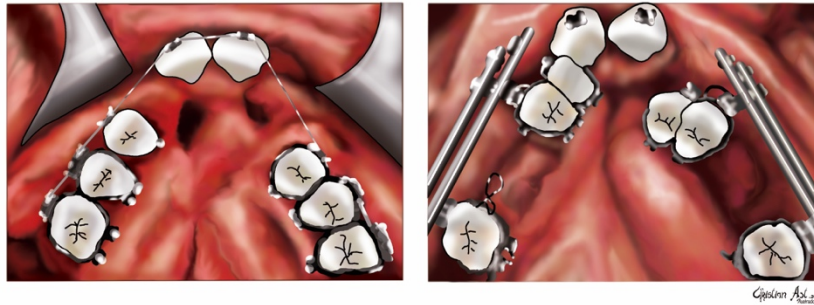


Figura 18: Aparatología desarrollada para el cierre de la fístula en LPF.

6. Técnicas quirúrgicas más empleadas de distracción osteogénica en LPF.

La distracción osteogénica se presenta como una alternativa dentro de las técnicas de avance maxilar, también puede ser aplicado en la mandíbula, esta técnica se la aplica en situaciones en las que el paciente padezca anomalías de crecimiento significativas y que no puedan ser tratadas con la cirugía ortognática en una sola fase, este es un procedimiento en el que separa a dos segmentos de un hueso de forma gradual con la ayuda de un distractor, este dispositivo se ajusta gradualmente por un periodo de tiempo para separar o estirar la osteotomía y de esta manera en ese espacio que se ha generado se llene de hueso ^(43,44).

Los principios de la osteogénesis por distracción se conforman por varias fases, en el que consta de: sanación de la fractura, en donde se describe la sanación directa e indirecta; la fase de distracción en donde se encuentra la fase de latencia, fase de distracción y consolidación; principios que serán descritos a continuación ⁽⁴⁴⁾:

- **Sanación de la fractura:**

El objetivo principal es reestablecer la integridad estructural del hueso que fue seccionado y este procedimiento se lleva a cabo de dos formas: sanación directa o primaria y la sanación indirecta o secundaria.

La sanación directa o primaria, generalmente no ocurre de manera natural, sino ocurre a través de los extremos de las corticales segmentadas, siendo

posible si es que existe una reducción abierta o una fijación interna de los fragmentos de la fractura. A su vez esta fase puede darse por contacto, es decir cuando los fragmentos de la fractura se encuentran cerca uno del otro con menos de 0,01mm y posteriormente inicia actividad de los osteoclastos y osteoblastos generando reunión ósea y reacondicionamiento del sistema de Havers; y la curación por espacio, este se da cuando el espacio entre los fragmentos óseos es mayor a 0.1mm y menor a 1mm y gracias a las células de la medula ósea empiezan a llenar este espacio formando hueso⁽⁴⁴⁾.

La sanación indirecta o secundaria esta forma consiste en la sanación de huesos endocondrales e intramembranosos, y esto se lleva a cabo por cuatro fases consecutivas que son: 1. Formación del hematoma y la inflamación, 2. Callo óseo blando, 3. Callo óseo duro y por último 4. Remodelación ósea ⁽⁴⁴⁾.

- **Distracción osteogénica**

La DO de igual forma se enfoca en la curación del hueso, pero para esta fase se presentan dos modificaciones básicas en la forma de sanación, la una es que tiene la ventaja de tener un microtrauma controlado y la segunda es que el mecanismo de osificación es membranoso y no endocondral ⁽⁴⁴⁾.

En esta etapa también existen tres fases secuenciales que ocurren después de la osteotomía y la distracción por fijación, y son:

1. Fase de latencia, en este periodo se espera la formación del primer calló óseo o callo blando, esto ocurre de forma paralela a la inflamación de la fase de sanación ósea ⁽⁴⁴⁾.
2. Fase de distracción, esta fase ha sido tema principal de muchos estudios, en este capítulo se describió que el rango óptimo de distracción es de 1mm diario como un método gold estándar, ya que si se intenta realizar distracciones de acción rápida puede causar isquemia local y por lo tanto un retraso en la osificación en el espacio de la distracción; sin embargo por otro lado se habla de que realizar movimiento extremadamente lentos puede ocasionar la osificación y la consolidación ósea temprana,

especialmente en niños pequeños. Por lo que los profesionales de todo el mundo han adoptado una técnica de activación de dos a cuatro veces al día ⁽⁴⁴⁾.

3. Fase de consolidación, la calcificación continúa después de la activación del aparato hasta que el espacio por distracción este finalmente cerrado; inicia la fase de remodelación que da como resultado la formación de hueso laminar. La duración de esta fase varía de cuatro a 12 semanas y como un promedio de ocho semanas para la maduración ósea ⁽⁴⁴⁾.

En las que se después de la fijación del dispositivo de distracción y los cortes óseos, se produce la fase de latencia. En este período de tres a siete días después de los cortes iniciales del hueso, se forma el callo óseo. En la siguiente fase que es la de activación, el crecimiento óseo es inducido por la distracción del callo, esta fase dura hasta más de 15 días, dependiendo del cambio requerido. Una vez que se ha alcanzado la longitud deseada del hueso, el dispositivo de distracción permanece in situ, es decir en el mismo lugar, actuando, así como un dispositivo rígido de fijación esquelética hasta que se logra la maduración del nuevo hueso, esta fase es la final y se denomina período de consolidación ⁽²⁴⁾.

Existen varios diseños para dispositivos de distracción tanto internos como externos. Los sistemas intraorales actuales proporcionan una aceptación razonable por parte del paciente, un ejercicio de fuerza multidireccional y un control vectorial mejorado, a menudo de forma continua durante la fase de distracción con su desventaja que se necesita de cirugías adicionales para su retiro. Por otro lado, los distractores externos no requieren una segunda operación para retirar el dispositivo después de la consolidación ósea ^(22 y 24).

A. Técnicas intraorales

Esta técnica consiste en una osteotomía inicial para lograr separar segmentos y así realizar movimientos de una forma gradual utilizando dispositivos, dentro de esta técnica se pueden presentar modificaciones como por ejemplo: estos dispositivos pueden ser colocados bajo el tejido

blando y una pequeña varilla sale de la piel ⁽⁴⁵⁾, esta técnica se presenta algunas desventajas debido a que la varilla por la que se realiza la activación tiende a protruirse hacia la cavidad oral, el mantenimiento de la higiene oral causa incomodidad a los pacientes y únicamente en ciertos casos es necesario una segunda cirugía para remover el dispositivo ⁽⁴⁶⁾.

B. Técnicas extraorales

La técnica extraoral es la técnica más común y popular usada en los últimos años, se lleva a cabo mediante dispositivos que se colocan sobre la piel y de esta manera se logra unir al hueso mediante pequeños clavos transcutáneos. Existen varias opciones de dispositivos como la máscara facial y la distracción rígida externa ⁽⁴⁵⁾.

Entonces el progreso del avance maxilar va a depender de la fonación y de la fibrosis que presente el paciente, es importante considerar que existen fístulas que usualmente se presentan entre la región oral y nasal; y entonces el avance puede ocasionar que esta fístula se expanda aún más ⁽⁴⁷⁾. Por otro lado, el avance maxilar provoca también un avance del paladar blando afectando de esta manera el mecanismo velofaríngeo y este riesgo ocurre en el avance tanto con cirugía ortognática como con distracción osteogénica ⁽⁴⁸⁾.

La mejor forma de llevar a cabo la distracción osteogénica es con un análisis riguroso por parte de un equipo multidisciplinario de ortodoncistas y cirujanos maxilofaciales, el protocolo de seguimiento después de la cirugía se basa en un periodo de latencia de 3-7 días y una fase de activación de 1mm por día en 2 a 4 ritmos, después es importante respetar el periodo de consolidación de 2 a 3 meses para garantizar que los segmentos de distracción cicatricen antes de retirar los distractores ⁽²⁰⁾.

7. Discusión.

Autor y año	Estudio	Estabilidad del movimiento	Diferencias en el habla	Función velofaríngea	Autoestima social	Recidiva
Kaur H. 2022 ⁽⁵⁰⁾	Revisión sistemática, meta-análisis.	-La DO exhibió mejores resultados dentoalveolares.	-----	-Se pudo notar alteraciones en la vía aérea con la CO con la técnica Lefort I.	-----	-Se demuestra que la DO tiene una recaída esquelética menor que la CO con técnica de LeFort 1.
Saltaji H. 2012 ⁽⁴⁹⁾	Revisión sistemática	-La DO tiene buena estabilidad en pacientes con LPF con hipoplasia maxilar moderada y severa.	-----	-----	-----	-Se encontró que el maxilar presenta una recaída moderada en el plano horizontal y una mayor recaída en el plano vertical,
Kloukos D. 2018 ⁽²⁴⁾	Revisión sistemática.	-El maxilar fue más estable en el grupo de DO	-No hubo diferencias en el habla.	-No hubo diferencias en la función velofaríngea.	- La autoestima social en el grupo de DO inicialmente parecía ser más baja que en el grupo de CO. - El grupo de DO tenía una mayor satisfacción dos años después de la cirugía.	-La recaída horizontal del maxilar fue significativamente menor en la DO

<p>Ganoo T. 2019⁽²²⁾.</p>	<p>Revisión de la literatura.</p>	<p>-Dentro de los 5 años de postoperación, no se encontró estudios que demuestren una recaída en la CO.</p> <p>-Dentro de los 5 años de postoperación de la DO, se encontró una recaída horizontal posterior y continuo el crecimiento mandibular anterior, sin embargo se mantuvo la clase I.</p> <p>-DO parece mostrar mejor estabilidad.</p>	<p>-En la CO, en los pacientes con LPF unilateral, un avance moderado del maxilar provocó cambios significativos en la vía aérea.</p> <p>-En la DO el 16.7% de los pacientes tuvieron clínicamente un aumento significativo en la hipernasalidad o voz nasal.</p>	<p>-----</p>	<p>-DO causa altos niveles de ansiedad y angustia comparado con la CO.</p> <p>- Sin embargo, en los seguimientos a largo plazo los pacientes que habían recibido DO estaban más satisfechos</p> <p>- La CO ofrece una mejor calidad de vida durante el tratamiento, pero la DO ofrece una mejor calidad de vida después del tratamiento.</p>	<p>-En el tiempo de 6 meses postoperatorio de la CO; 6-10% de los pacientes tuvieron una recaída horizontal y 70 de 317 pacientes tuvieron del 21-25% de recaída vertical.</p> <p>-No se evidencio una diferencia significativa de recaída entre la DO y CO de acuerdo con los análisis cefalométricos en los puntos del maxilar.</p>
<p>Anne Roy A. 2018⁽²⁰⁾</p>	<p>Revisión de la literatura.</p>	<p>-----</p>	<p>-Los pacientes que llegan con voz nasal en el tiempo preoperatorio de CO, saldrán con la misma voz nasal en el postoperatorio.</p> <p>-DO, no se han demostrado diferencias.</p>	<p>-En el postoperatorio de la CO el 12.5% de pacientes desarrollaron una insuficiencia velofaríngea.</p> <p>-DO, no se han demostrado diferencias.</p>	<p>-Existe desventaja en la distracción osteogénica, ya que se debe colocar un dispositivo extraoral que se suele usar por un largo periodo, causando inconformidad estética.</p>	<p>-La tasa de recaída en pacientes con LPF de avance Le Fort I es del 20-25%. 1 año postoperatorio.</p>

Harjunpää R. 2019 ⁽⁵¹⁾ .	Estudio de corte Examinado en 93 pacientes.	-----	-Se afirma que, especialmente, los avances superiores a 10 mm en el maxilar aumentan el riesgo de deterioro del habla, con la CO.	-La CO con técnica de Lefort I puede llegar a tener un efecto negativo en la función velofaríngea, sin embargo, no se relaciona con la cantidad del avance maxilar.	-----	-----
Jiang L. 2019 ⁽⁵²⁾ .	Revisión sistemática, meta-análisis.	-Existen factores que no determinados que afectan la estabilidad uno de ellos es el uso de distintos dispositivos para la DO.	-----	-----	-----	-----

Kloukos D, et al. 2018. Presenta una revisión sistemática sobre la distracción osteogénica maxilar versus cirugía ortognática para pacientes con LPF, en donde examinó los beneficios y riesgos de la distracción osteogénica para el avance del maxilar en comparación con la cirugía ortognática convencional en adolescentes y adultos, de esta manera concluyeron que los dos procedimientos fueron efectivos para producir una mejor estructura facial en pacientes con LPF, añadiendo que el maxilar fue más estable en el grupo de distracción osteogénica que en el grupo de osteotomía convencional cinco años después de la cirugía ⁽²⁴⁾.

No hubo diferencias en el habla y la función velofaríngea entre los procedimientos, la autoestima social en el grupo de distracción maxilar inicialmente parecía ser más baja que en el grupo de cirugía convencional, pero mejoró con el tiempo y el grupo de distracción tenía una mayor satisfacción dos años después de la cirugía. Los efectos secundarios incluyeron deterioro del ajuste entre los dientes cuando la boca está cerrada e infección de las membranas mucosas de la nariz y la boca, pero la frecuencia de estos problemas fue similar entre los grupos ⁽²⁴⁾.

En una revisión sistemática sobre el avance maxilar con la cirugía ortognática convencional en pacientes con labio y paladar fisurado, Saltaji 2012 encontró que el maxilar presenta una recidiva moderada en el plano horizontal y una mayor recaída en el plano vertical, llegando a la conclusión de que el avance maxilar con osteogénesis por distracción tiene buena estabilidad en pacientes con LPF con hipoplasia maxilar moderada y severa ⁽⁴⁹⁾.

Por otro lado, Kaur H, et al. 2022. Realizó una revisión sistemática y meta-análisis en donde compararon los resultados del tratamiento y la efectividad de la distracción maxilar anterior (AMD) con la osteotomía Le Fort I y la osteogénesis por distracción maxilar total (TMDO) para tratar la hipoplasia maxilar en pacientes con LPF y encontraron que en relación con el avance maxilar para los grupos AMD y LeFort 1 no mostró diferencias estadísticamente significativas (diferencia media, MD $-0,64^\circ$), mientras que TMDO mostró un avance estadísticamente significativo que AMD (DM $-1,44^\circ$). Se observó una rotación hacia arriba estadísticamente significativa del maxilar anterior con AMD (DM $-6,15$ grados) que con Lefort 1. La inclinación del incisivo superior mejoró en los grupos AMD y TMDO (DM $1,5^\circ$). En los tres grupos se observaron mejoras en la relación maxilar-mandibular, la convexidad de la cara, el labio y la nariz, y marcados cambios dentoalveolares en el resalte y la posición de los incisivos superiores. Se observaron alteraciones perceptibles de las vías respiratorias en LeFort 1 y TMDO y concluyeron que la osteogénesis por distracción exhibió mejores resultados dentoesqueléticos y una recaída esquelética menor que LeFort 1. TMDO es una modalidad preferida en el tratamiento de la hipoplasia maxilar severa asociada con CLP que AMD. Se requieren más estudios comparativos prospectivos a largo plazo ⁽⁵⁰⁾.

Ganoo T, et al. 2019 describe en una revisión de la literatura que de acuerdo a la recidiva su estudio observó que durante los primeros 6 meses postoperatorio de la CO dentro de 6-10% de los pacientes tuvieron una recaída horizontal y 70 de 317 pacientes tuvieron entre el 21-25% de recaída vertical, y en comparación entre la CO y la DO no se evidenció una diferencia significativa de recaída de acuerdo a los análisis cefalométricos en los puntos del maxilar específicamente. En cuanto al

autoestima social se muestra que la DO causa altos niveles de ansiedad y angustia, sin embargo, en los seguimientos a largo plazo los pacientes que habían recibido DO estaban más satisfechos con los resultados; por otro lado, la CO ofrece una mejor calidad de vida durante el tratamiento, pero la DO ofrece una mejor calidad de vida después del tratamiento. No se encontró información clara sobre la función velofaríngea. En el enfoque sobre las diferencias en el habla, pues se describe que los pacientes con LPF unilateral que se sometieron a una CO y se realizó un avance moderado del maxilar, provocó cambios significativos en la vía aérea; En la DO el 16% de los pacientes tuvieron clínicamente un aumento significativo en la hipernasalidad o voz nasal. Al hablar sobre la estabilidad del movimiento, en un control postoperatorio a los 5 años, no se encontró estudios que demuestren una recaída en la CO, mientras que, dentro del mismo tiempo postoperatorio de la DO se encontró una recaída horizontal posterior y continuó el crecimiento mandibular anterior, sin embargo se mantuvo la clase I, a pesar de esto se muestra que la DO parece mostrar mejor estabilidad ⁽²²⁾.

Roy A, et al. 2018. Describen en un artículo de revisión puntos importantes como sobre la recidiva, expone que la tasa de recaída es del 20-25% en pacientes con LPF de avance más la técnica Lefort I, en un año de control postoperatorio. En el ámbito psicológico existen desventajas en la distracción osteogénica, ya que una de las opciones es colocar un dispositivo extraoral que se debe usar por un largo período causando inconformidad en la estética. En la función velofaríngea describen que el postoperatorio de la CO el 12.5% de pacientes desarrollaron una insuficiencia velofaríngea, mientras que en la DO no se han demostrado diferencias. En cuanto a las diferencias en el habla los pacientes que llegan con voz nasal en el tiempo preoperatorio de la CO saldrán con la misma voz nasal en el postoperatorio, mientras que en la DO no se han demostrado diferencias ⁽²⁰⁾.

Harjunpää R, et al. 2019. Realizaron un estudio de corte examinado en 93 pacientes, en donde describen que, en cuanto a la función velofaríngea, la CO con técnica de Lefort I puede llegar a tener un efecto negativo en la función velofaríngea, sin embargo, no se relaciona con la cantidad del avance maxilar. De acuerdo a las

diferencias en el habla se afirma que, especialmente, los avances superiores a 10 mm en el maxilar aumentan el riesgo de deterioro del habla, con la CO ⁽⁵¹⁾.

Jiang L, et al. 2019. En su revisión sistemática y estudio de metaanálisis, en cuanto a la estabilidad del movimiento describe que, existen factores no determinados que afectan la estabilidad uno de ellos es el uso de distintos dispositivos para la DO ⁽⁵²⁾.

8. Conclusiones.

A manera de conclusión podemos decir que un paciente con LPF, es un caso en el que sus tratamientos deben ser manejados con un enfoque multidisciplinario, a su vez dichos pacientes deben tener un estrecho seguimiento clínico en sus controles por un largo periodo de tiempo, ya que las intervenciones inician desde su nacimiento, con un seguimiento durante su edad lactante, escolar, pubertad, adolescencia y finalmente se otorga el alta cuando alcanza su edad adulta. Inicialmente realizar un buen diagnóstico temprano es crucial para analizar un correcto plan de tratamiento y realizar las primeras intervenciones quirúrgicas que son fundamentales en el primer año de vida, esto determinará el éxito final del tratamiento, en aquellos pacientes es importante establecer un plan de tratamiento que sea modificable, es decir que a lo largo de los distintos tratamientos e intervenciones se pueda ir acotando y disminuyendo un procedimiento requerido de acuerdo a la situación.

De acuerdo a la revisión que se ha recolectado nos indica lo siguiente: el procedimiento de DO es el más estable, es el que menor recidiva o recaída tiene a lo largo del tiempo, sin embargo en el ámbito psicológico se debe hacer un acompañamiento riguroso ya que trae consigo problemas de autoestima por la incomodidad en el estilo de vida y la estética, por otro lado está la CO que es un procedimiento en el que la recaída ocurre con mayor frecuencia en comparación con la DO, en el ámbito psicológico pues no sufren durante el procedimiento. Lo más importante es siempre dejar claro a los pacientes los riesgos del procedimiento electo, hablar con claridad desde el inicio sobre los posibles resultados para no

generar falsas expectativas en los pacientes y después de un análisis exhaustivo del caso elegir el mejor procedimiento para cada paciente.

Bibliografía.

1. Hullihen SP: Case elongation of the underjaw and distortion of the face and neck, caused by a burn, successfully treated, Am J Dent Sci 9:157, 1849.
2. Jaboulay M, Benard L: Traitements chirurgicaux du prognathisme inférieur, Paris, 1898, Press Med.
3. Berger P: Du traitement chirurgical du prognathisme, Lyon, France, 1897, Med. Trese.
4. Blair VP: Report of a case of double resection for the correction of protrusion of the mandible, Dent Cosmos 48:817, 1906.
5. Blair VP: Operations on the jaw-bone and face, Surg Gynecol Obstet 4:67, 1907.
6. von Langenback BV: Beitrag zur osteoplastischen osteischen Resektion des Oberkiefers. In Goschen A, editor: Deutsche klinische, Berlin, 1859, Reimer.
7. Wolfe SA: Gunther Cohn-Stock, MS, DDS, father of maxillary orthognathic surgery, J Craniomaxillofac Surg 17:331–334, 1989.
8. Schuchardt K: Ein Beitrag zur chirurgischen Kieferorthopädie unter Berücksichtigung ihrer Bedeutung für die Behandlung angeborener und erworbener Kieferdeformitäten bei Soldaten, Dtsch Zahn Mund Kieferheilkd 9:73, 1942.
9. Converse JM, Shapiro HH: Treatment of developmental malformations of the jaws, Plast Reconstr Surg 10:473, 1952.
10. Hogeman KE, Wilmar K: Die Vorverlagerung des Oberkiefers zur Korrektur von Gebissanomalien. Fortschritte der Kiefer Gesichtschirurgie, Bd 12, Stuttgart, 1967, Thieme.
11. Kufner J: Nové otedy chirurgického řešení otvoreného skusu, Cslk Stomat 60:5, 1960.
12. Turvey TA: Surgical expansion of the maxilla, J Maxillofac Surg 13:51–59, 1985.

13. Bell WH, Sinn DP, Finn RA: Cephalometric treatment planning for superior repositioning of the maxilla and concomitant mandibular advancement, *J Oral Maxillofac Surg* 10:42, 1982.
14. Gillies H, Harrison SA: Operative correction by osteotomy of recessed maxillary compound in a case oxycephaly, *Br J Plast Surgery* 2:23–127, 1950.
15. Tessier P: Total osteotomy of the middle third of the face for faceostenosis or for sequelae of LeFort III fracture, *Plast Reconstr Surg* 48:533, 1971.
16. Reyneke JP: *Essentials of orthognathic surgery*, Chicago, 2003, Quintessence.
17. Cadenat H, Boutault F, Baro JP, Combelles R. The trident maxillary osteotomy. Technique, indications and results. *Ann Chir Plast Esthet* 1985;30:46–54.
18. Julien Saint Amand M, Gleizal A. L'abord muqueux mini-invasif dans les ostéotomies de Le Fort 1 chez les patients aux antécédents de fentes bilatérales totales. In: *Congrès de stomatologie et de chirurgie postoperative*; 2014.
19. Susami T, Kuroda T, Amagasa T. Orthodontic treatment of a cleft palate patient with surgically assisted rapid maxillary expansion. *Cleft Palate Craniofac J* 1996;33(5):445–9.
20. Roy A, Stevens K. Orthognathic Surgery for Patients with Cleft Lip and Palate Orthognathic Orthodontic Cleft Lip Cleft palate Alveolar bone graft Distraction Fistula. *Clin Plast Surg* [Internet]. 2018; Available from: <https://doi.org/10.1016/j.cps.2018.11.002>
21. Posnick JC, Tompson B. Modification of the maxillary Le Fort I osteotomy in cleft-orthognathic surgery: the bilateral cleft lip and palate deformity. *J Oral Maxillofac Surg* 1993;51(1):2–11.
22. Ganoo T, Sjöström M. Outcomes of Maxillary Orthognathic Surgery in Patients with Cleft Lip and Palate: A Literature Review. *J Maxillofac Oral Surg.* 2019;18(4):500–8.
23. Phillips JH, Nish I, Daskalogiannakis J. Orthognathic surgery in cleft patients. *Plast Reconstr Surg* 2012; 129(3):535e–48e.

24. Kloukos D, Fudalej P, Sequeira-Byron P, Katsaros C. Maxillary distraction osteogenesis versus orthognathic surgery for cle' lip and palate patients. *Cochrane Database of Systematic Reviews* 2018, Issue 8. Art. No.:CD010403. DOI: 10.1002/14651858.CD010403.pub3.
25. Levy-Bercowski D, DeLeon E Jr, Stockstill JW, et al. Orthognathic cleftsurgical/orthodontic treatment. *Semin Orthod* 2011;17(3):197–206.
26. Jack Y, Glover A, Levy-Bercowski D. *Cleft-orthognathic surgery*. Philadelphia: S. Elsevier; 2008. p. 563–75.
27. Watts GD, Antonarakis GS, Forrest CR, et al. Single versus segmental maxillary osteotomies and long- term stability in unilateral cleft lip and palaterelated malocclusion. *J Oral Maxillofac Surg* 2014;72(12):2514–21.
28. Bourlet J, Sigaux N, Khonsari RH, Picard JC. *ScienceDirect Minimally invasive versus standard approach in LeFort 1 osteotomy in patients with history of cleft lip and palate*. 2018;1–5.
29. Roy AA, Rtshiladze MA, Stevens K, Phillips J. Orthognathic Surgery for Patients with Cleft Lip and Palate. *Clin Plast Surg*. 2019 Apr;46(2):157-171. doi: 10.1016/j.cps.2018.11.002. Epub 2019 Feb 6. PMID: 30851748.
30. Posnick JC. Orthognathic surgery for unilateral and bilateral total clefts. Ehrenfeld M, Futran ND, Manson PN, Prein J, editores. *Advanced Craniomaxillofacial Surgery, tumor, correctice bone durgery and trauma*;2020.p401-410.
31. Salari N., Darvishi N., Heydari M., Bokae S., Darvishi F., Mohammadi M. Global prevalence of cleft palate, cleft lip and cleft palate and lip: A comprehensive systematic review and meta-analysis. *J. Stomatol. Oral Maxillofac. Surg*. 2021;123:110–120. doi: 10.1016/j.jormas.2021.05.008.
32. Bollato B, Barone M, Gracco A, Baciliero U, Crivellin G, Bruno G, et al. The Accuracy of Jaws Repositioning in Bimaxillary Orthognathic Surgery in Patients with Cleft Lip and Palate Compared to Non-Syndromic Skeletal Class III Patients. *J Clin Med*. 2022;11(9).

33. Van Sickels JE. Bilateral Sagittal Split Osteotomy. En: Kademani D, director. Tiwana PS, director. Atlas of oral & maxillofacial. Primera edición. St Louis Missouri: Elsevier; 2016.p.324-331.
34. Nicholas AM, Douglas PS. Common Mandibular Ramus Osteotomies: Sagittal Split Ramus Osteotomy and Intraoral Vertical Ramus Osteotomy. En: Raymond J, Fonseca, editor. Oral And Maxillofacial Surgery. Vol 3. Asheville, North Carolina: Elsevier; 2018.p.62-95.
35. Codivilla A The classic: on the means of lengthening, in the lower limbs, the muscles and tissues which are shortened through deformity. 1905. Clin Orthop Relat Res 466:2903–2909.
36. Ilizarov GA .1989. The tension-stress effect on the genesis and growth of tissues. Part I. The influence of stability of fixation and soft-tissue preservation. Clin Orthop Relat Res 238:249–281.
37. Ilizarov GA .1990. Clinical application of the tensionstress effect for limb lengthening. Clin Orthop Relat Res 250:8–26
38. Rozbruch SR, Ilizarov S .2007. Limb lengthening and reconstructive surgery. Informa Healthcare, New York.
39. Angell E .1860. Treatment of irregularity of the permanent or adult teeth. Dent Cosm 1:540–544, 599–600.
40. McCarthy JG, Schreiber J, Karp N, Thorne CH, Grayson BH (1992) Lengthening the human mandible by gradual distraction. Plast Reconstr Surg 89:1–8; discussion 9–10.
41. Chin M, Toth BA .1996. Distraction osteogenesis in maxillofacial surgery using internal devices: Review of five cases. J Oral Maxillofac Surg 54:45–53.
42. Liou EJ, Chen PK, Huang CS, Chen Y-R (2000) Interdental distraction osteogenesis and rapid orthodontic tooth movement: a novel approach to approximate a wide alveolar cleft or bony defect. Plast Reconstr Surg 105:1262–1272.
43. Hupp JR, Tucker MR, Ellis E III et al (2014) Contemporary oral and maxillofacial surgery, 6th edn. Mosby, St Louis.

44. N. Erverdi, M. Motro. Principles Of Distraction Osteogenesis Alveolar Distraction Osteogenesis. En: N. Erverdi, editor, M. Motro, editor. Alveolar Distraction Osteogenesis. Second edition. Switzerland: Springer; 2020. p.19-29.
45. Shah A, Danahey D (2016) Distraction osteogenesis of the maxilla treatment & management. Medscape. <https://emedicine.medscape.com/article/844742-treatment> Accessed 9 Feb 2018.
46. Cheung LK, Chua HD. A meta-analysis of cleft maxillary osteotomy and distraction osteogenesis. *Int J Oral Maxillofac Surg* 2006;35(1):14–24.
47. Moore UJ (2011) Principles of oral and maxillofacial surgery, 6th edn. Wiley, Chichester.
48. Yu H, Wang X, Fang B et al (2012) Comparative study of different osteotomy modalities in maxillary distraction osteogenesis for cleft lip and palate. *J Oral Maxillofac Surg Off J Am Assoc Oral Maxillofac Surg* 70:2641–2647.
49. Saltaji H, Major MP, Alfakir H, Al-Saleh MA, Flores-Mir C. Maxillary advancement with conventional orthognathic surgery in patients with cleft lip and palate: is it a stable technique?. *Journal of Oral and Maxillofacial Surgery* 2012;70(12):2859-66.
50. Kaur H, Grover S, Singaraju GS, Sidhu MS, Jaglan A, Dogra N. Effects of anterior maxillary distraction compared to LeFort-1 osteotomy and total maxillary distraction osteogenesis for treating hypoplastic maxilla in patients with cleft lip and palate- A systematic review and meta-analysis. *J Stomatol Oral Maxillofac Surg.* 2023 Feb;124(1S):101308. doi: 10.1016/j.jormas.2022.10.007. Epub 2022 Oct 8. PMID: 36220549.
51. Harjunpää R, Alaluusua S, Leikola J, Heliövaara A. Le Fort I osteotomy in cleft patients: Maxillary advancement and velopharyngeal function. *J Cranio-Maxillofacial Surg.* 2019;47(12):1868–74.
52. Jiang L, Zheng Y, Li N, Chen X, Lu Z, Tong H, et al. Relapse rate after surgical treatment of maxillary hypoplasia in non-growing cleft patients: a systematic review and meta-analysis. *Int J Oral Maxillofac Surg.* 2020;49(4):421–31.