



UNIVERSIDAD
CATÓLICA
DE CUENCA

UNIVERSIDAD CATÓLICA DE CUENCA

Comunidad Educativa al Servicio del Pueblo

UNIDAD ACADÉMICA DE POSGRADOS

Especialización en Rehabilitación Oral y Prótesis Implanto Asistida

**REHABILITACIÓN DE ALTA COMPLEJIDAD EN PACIENTE CON
SÍNDROME DE KELLY CON LA TÉCNICA SDIB MODIFICADA.
REPORTE DE UN CASO CLÍNICO.**

**INFORME DE INVESTIGACIÓN PREVIO OBTENCIÓN DEL TÍTULO DE
ESPECIALISTA EN REHABILITACIÓN ORAL Y
PRÓTESIS IMPLANTO ASISTIDA**

AUTOR: DR. MAURO ISRAEL URRUTIA MORETA.

TUTOR: OD. ESP. BOLIVAR ANDRÉS DELGADO GAETE.

CUENCA - ECUADOR

2025

DIOS, PATRIA, CULTURA Y DESARROLLO



UNIVERSIDAD CATÓLICA DE CUENCA

Comunidad Educativa al Servicio del Pueblo

UNIDAD ACADÉMICA DE POSGRADOS

Especialización en Rehabilitación Oral y Prótesis Implanto Asistida

**REHABILITACIÓN DE ALTA COMPLEJIDAD EN PACIENTE CON
SÍNDROME DE KELLY CON LA TÉCNICA SDIB MODIFICADA.
REPORTE DE UN CASO CLÍNICO.**

**INFORME DE INVESTIGACIÓN PREVIO OBTENCIÓN DEL TÍTULO DE
ESPECIALISTA EN REHABILITACIÓN ORAL Y
PRÓTESIS IMPLANTO ASISTIDA**

AUTOR: DR. MAURO ISRAEL URRUTIA MORETA.

TUTOR: OD. ESP. BOLIVAR ANDRÉS DELGADO GAETE.

CUENCA - ECUADOR

2025

DIOS, PATRIA, CULTURA Y DESARROLLO

Certificado del Asesor

Se certifica que:

El informe de investigación Rehabilitación de alta complejidad en paciente con síndrome de Kelly con la técnica SDIB modificada. Reporte de un caso clínico, de autoría del Sr./a Mauro Israel Urrutia Moreta, con número de identidad 1804329306, con nacionalidad Ecuatoriana, previo a la obtención del Título de Cuarto Nivel correspondiente a Especialista en Rehabilitación Oral y Prótesis Implanto Asistida, cumple con la caracterización y estructura (parte protocolaria y parte expositiva) y se sujeta a la normativa pertinente exigida por el Consejo de Educación Superior, CES y la Universidad Católica de Cuenca, en consecuencia se autoriza su presentación para los trámites pertinentes.

Santa Ana de los Ríos de Cuenca

09 de enero del 2025



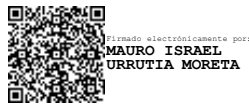Asesor Científico

Asesor Metodológico

Declaratoria de Autoría y Responsabilidad

Mauro Israel Urrutia Moreta portador(a) de la cédula de ciudadanía N° **1804329306**. Declaro ser el autor de la obra: “**Rehabilitación de alta complejidad en paciente con síndrome de Kelly con la técnica SDIB modificada. Reporte de un caso clínico.**”, sobre la cual me hago responsable sobre las opiniones, versiones e ideas expresadas. Declaro que la misma ha sido elaborada respetando los derechos de propiedad intelectual de terceros y eximo a la Universidad Católica de Cuenca sobre cualquier reclamación que pudiera existir al respecto. Declaro finalmente que mi obra ha sido realizada cumpliendo con todos los requisitos legales, éticos y bioéticos de investigación, que la misma no incumple con la normativa nacional e internacional en el área específica de investigación, sobre la que también me responsabilizo y eximo a la Universidad Católica de Cuenca de toda reclamación al respecto.

Cuenca, **jueves 9 de enero del 2025**



F:

Mauro Israel Urrutia Moreta

C.I. 1804329306

Agradecimiento

Doy gracias a Dios por brindarme las fuerzas, capacidad, paciencia y entendimiento para culminar una meta más en mi vida.

A mis padres que me han formado con su mejor ejemplo y han puesto en mí su mayor esfuerzo para formarme como profesional y una excelente persona.

A mis profesores que con su invaluable conocimiento me supieron guiar durante mi vida estudiantil. A mis amigos, colegas, a los que estuvieron durante el proceso.

También agradezco a las autoridades y alumnos de la especialidad por ser parte de mi desarrollo profesional y personal.

Dedicatoria

El presente trabajo se lo a Dios por darme salud y fuerzas para continuar siempre luchando por mis metas.

Se lo dedico a mi familia, pilar fundamental para poder formarme como profesional, con sus consejos y experiencias trasmítas tanto en mi profesión como en mi vida personal.

A mis profesores que supieron guiarme durante todo mi proceso estudiantil para poder alcanzar mí meta, con sus conocimientos y gran experiencia dentro del ámbito odontológico.

Y en especial a mi padre y madre que con motivación y ejemplo lograron convertirme en quien hoy en día soy.

Resumen

El síndrome combinado (SC) o también conocido como "síndrome de hiperfunción anterior" fue descrito por primera vez por Ellsworth Kelly en 1972. Es una condición dental comúnmente observada en pacientes con un maxilar completamente desdentado y una mandíbula parcialmente desdentada con dientes anteriores preservados, como es el caso de pacientes Clase I de Kennedy. Se pueden observar cinco características clásicas del síndrome. Este reporte de caso clínico describe el tratamiento de colocación de implantes cigomáticos mediante la técnica ALL-ON-FOUR (AO4) en el maxilar desdentado y posteriormente la colocación de implantes postextracción, utilizando la misma técnica en la mandíbula parcialmente desdentada. Este caso fue rehabilitado el mismo día de la intervención quirúrgica, devolviendo estética y función en un periodo de tiempo corto. Se enfatiza la necesidad de un enfoque multidisciplinario para la prevención y el tratamiento temprano de esta condición compleja.

Palabras clave: Síndrome de Kelly; síndrome de hiperfunción anterior; síndrome combinado; maxilar superior reabsorbido; diseño de dentadura; Prótesis Dental de Soporte Implantado

Abstract

The Combined Syndrome (CS), also known as "anterior hyperfunction syndrome," was first described by Ellsworth Kelly in 1972. It is a dental condition commonly observed in patients with a completely edentulous maxilla and a partially edentulous mandible with preserved anterior teeth, as seen in Kennedy Class I patients. Five classic characteristics of the syndrome can be observed. This clinical case report describes the treatment of zygomatic implant placement using the ALL-ON-FOUR (AO4) technique in the edentulous maxilla, followed by post-extraction implant placement using the same technique in the partially edentulous mandible. This case was rehabilitated on the same day as the surgical intervention, restoring aesthetics and function in a short period. The need for a multidisciplinary approach for the prevention and early treatment of this complex condition is emphasized.

Key words: Kelly syndrome; anterior hyperfunction syndrome; combined syndrome; resorbed maxilla; Denture Design, Dental Prosthesis, Implant-Supported

Índice de contenido

| | |
|-------------------------------------|----|
| 1. RESUMEN | 7 |
| 2. ABSTRACT | 8 |
| 3. INTRODUCCIÓN..... | 9 |
| 4. CASO CLÍNICO | 11 |
| 5. DISCUSIÓN..... | 16 |
| 6. REFERENCIAS BIBLIOGRÁFICAS | 19 |

“Rehabilitación de alta complejidad en paciente con síndrome de Kelly con la técnica SDIB modificada. Reporte de un caso clínico”

Same day implant bridge (SDIB) technique modified for full-arch implant fixed rehabilitation for a Kelly syndrome patient with atrophic maxilla. Case Report.

INTRODUCCIÓN

El síndrome combinado (SC) o también conocido como “síndrome de hiperfunción anterior”¹ fue descrito por primera vez por Ellsworth Kelly en 1972² es una afección dental que se observa comúnmente en pacientes con un maxilar completamente edéntulo, portadores de una prótesis total superior y una mandíbula parcialmente desdentada con dientes anteriores conservados³ donde se aprecian cinco rasgos característicos: pérdida de hueso de la parte anterior de la cresta maxilar, crecimiento excesivo de las tuberosidades maxilares, hiperplasia papilar de la mucosa del paladar duro, extrusión de los dientes anteriores inferiores, disminución de la altura del hueso alveolar y altura de la cresta a nivel de las bases de las prótesis removibles mandibulares.⁴

Alsaggaf y colaboradores evidenciaron que el uso de dentaduras totales removibles en pacientes edéntulos causó una mayor resorción de las crestas alveolares residuales maxilares y mandibulares comparadas con aquellos pacientes que no portaban ningún tipo de dentaduras⁵ por lo que se presume que el uso de prótesis mal adaptadas contribuye en gran medida a su aparición. La principal consecuencia de este síndrome genera la reabsorción maxilar severa anterior combinada con cambios hipertróficos y atróficos en diferentes cuadrantes del maxilar y la mandíbula, por lo que se requiere una experiencia significativa junto con habilidades quirúrgicas y protésicas avanzadas para ser tratada.⁶

La rehabilitación del maxilar extremadamente atrófico es una preocupación y constituye un desafío debido a la falta de anclaje óseo. Para superar esto, la literatura recomienda emplear las siguientes técnicas para su tratamiento: aumento óseo, regeneración ósea guiada, elevación del piso sinusal con o sin aumento óseo, colocación de implantes inclinados e implantes cortos.⁷

A pesar de que los injertos óseos de autógenos se consideran el gold standart en el aumento de los maxilares atróficos, la literatura ha demostrado que la tasa de supervivencia general de los injertos óseos sintéticos en el maxilar y la mandíbula son del 73,8-100 %, en comparación con el 87 % para el injerto de hueso autólogo en un periodo de 10 años.⁵ Además, estas técnicas complejas y largas requieren múltiples etapas, incurren en costos adicionales para el paciente y el profesional, un aumento de la morbilidad, un mayor tiempo para que el injerto se integre e incluso, si tiene éxito, se informa de una reducción del 25 % de la altura del injerto dentro del primer año.^{7,8}

El concepto ALL-ON-FOUR (AO4) es un método de rehabilitación dental que permite colocar una arcada completa de dientes fijos utilizando solo cuatro implantes dentales. Esta técnica se utiliza comúnmente en pacientes con edentulismo total en el maxilar o la mandíbula.⁷ Los datos estadísticos que revelan la supervivencia de los implantes dentro del concepto ALL-ON-FOUR (AO4) publicados por múltiples investigadores arrojan resultados positivos. Los estudios reportados sobre la supervivencia del implante maxilar oscilan entre el 93,9 % y el 100 % (de 40 meses a 13 años), mientras que la mandíbula se registró entre el 91,7 % y el 100 % (de 3 años a 18 años).^{7,9,10} Se ha informado que las tasas de supervivencia de los implantes cigomáticos utilizados en el maxilar

gravemente atrófico oscilan entre el 95,2 y el 100 %, lo que también es el caso en los seguimientos a largo plazo (>10 años). Sin embargo, debido a la sensibilidad técnica de este método de rehabilitación y a la proximidad a estructuras vitales como el nervio infra orbitario, se recomienda que sean colocados por especialistas altamente capacitados. En el metaanálisis realizado por Muñoz y colaboradores se señala que los implantes dentales cigomáticos tienen una tasa de fracaso más baja que los implantes dentales de longitud convencional. Además, las rehabilitaciones protésicas de implantes dentales cigomáticos mostraron valores de prevalencia bajos en cuanto a complicaciones a nivel del seno maxilar.⁹ Los beneficios mencionados de los implantes cigomáticos y sus resultados de éxito favorables en contraste con los implantes convencionales, los convierten en una alternativa de alto valor.^{6-9,12, 15,16,19,20}

Borgonovo y colaboradores señalaron que los resultados después de 1 año de función de prótesis fijas inmediatas apoyadas por implantes cigomáticos extra sinusales para el tratamiento de la atrofia maxilar grave luego de un seguimiento de 1 año fueron muy prometedores, mostrando tasas de éxito del 100 % tanto para prótesis como para implantes.¹³ El buen resultado de los implantes cigomáticos de carga inmediata demuestra la posibilidad de reducir considerablemente el tiempo de tratamiento^{13,14}.

En la fase de rehabilitación múltiples técnicas y opciones han sido descritas, pero no existe un consenso de cómo obtener las relaciones oclusales óptimas. El protocolo más eficiente consiste en tomar impresiones posteriores a la cirugía de implantes, colocando aditamentos de transferencia de impresiones, que se sujetan a los pilares con tornillos, conectarlos entre si al agregar materiales resinosos para poder dar rigidez necesaria y tener un buen registro al tomar la impresión (10) posteriormente se obtienen los datos de dimensión vertical y el registro de mordida. Sin embargo, existen discrepancia en la literatura en cuanto la forma en la correcta de toma del registro de oclusión.^{15,16}

El tiempo aproximado de elaboración y entrega de las prótesis a los pacientes tratados es de aproximadamente 6 horas después de la colocación de los implantes. Se debe realiza un control oclusal de los contactos y ajustarse según sea necesario. Se sugiere llevar una dieta blanda durante 2 meses después de la intervención, una estricta higiene y cuidado oral.^{15,16}

Este reporte de caso clínico describe un tratamiento con implantes del maxilar edéntulo mediante la técnica AO4 y una mandíbula parcialmente edéntula que fue tratada con la misma técnica post extracción, con carga inmediata en ambos casos. Al no existir un consenso en cuanto al registro oclusal final se procedió a realizar una técnica que no ese encuentra documentada en la literatura, basándose en la oclusión habitual de la paciente para la toma de relaciones maxilo-mandibulares y determinación de la dimensión vertical (DVO) en un solo tiempo y no previamente prefabricada. Se enfatiza la necesidad de un enfoque multidisciplinario para la prevención y el tratamiento temprano de esta compleja condición como lo es el síndrome combinado o de Kelly.

CASO CLÍNICO

Mujer de 63 años acude a la consulta, solicitando tratamiento para solventar la incomodidad que le producía su prótesis superior al no poder realizar funciones básicas como comer ni hablar de manera adecuada, reportando desadaptación y movilidad de esta. Presenta dentro de sus antecedentes la utilización de una prótesis total superior desde hace 38 años aproximadamente.

Al examen extraoral luego de un análisis fotográfico y el trazado de líneas guía con referencia de tercios, se evidenció una franca disminución de la dimensión vertical, línea media promedio.

Al examen intraoral se reveló: en la arcada superior dificultad para retener la prótesis total superior debido a una severa pérdida de la altura del reborde gingival donde se sujetaba la prótesis, generalizada pero acentuada en el sector anterior.

En cuanto a la arcada inferior la paciente presentó movilidad dentaria grado 2 inferior en varias piezas dentales del sector anterior debido a una extracción de estas. Como examen complementario se solicitó a la paciente se solicitó realizarse una tomografía computarizada (CBCT).

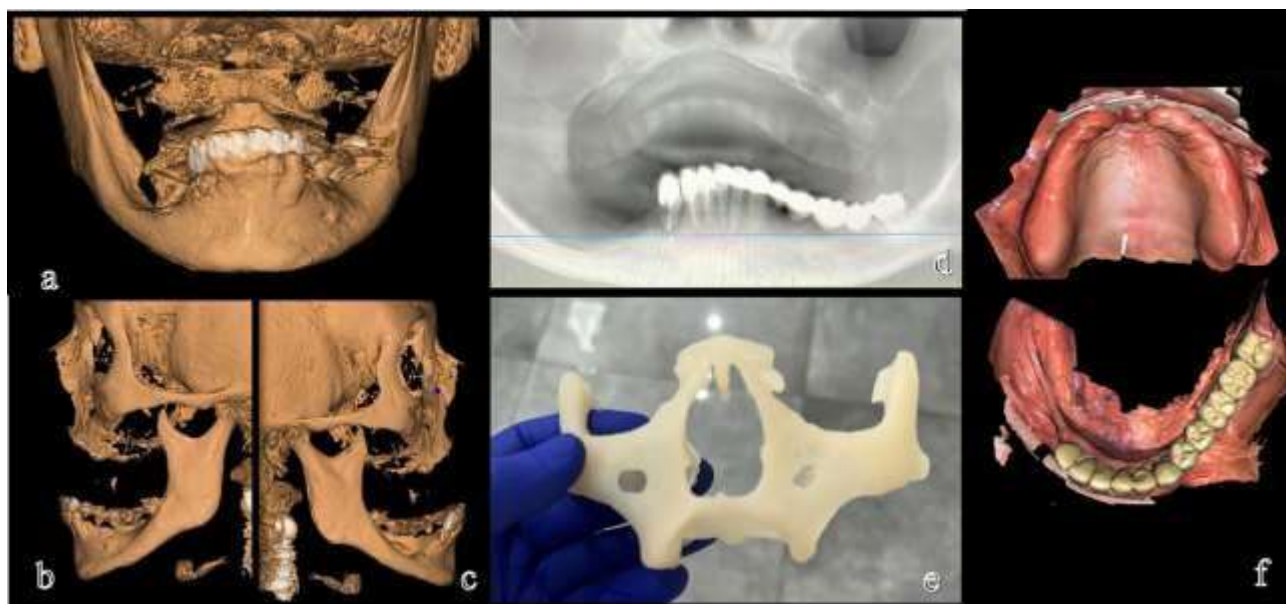


Figura 1. FASE 1 – PREQUIRÚRGICA (a-e). a.) Corte frontal CBCT. b.) Corte lateral izquierdo CBCT. c.) Corte lateral derecho, d.) Radiografía panorámica. e.) Impresión 3D de reconstrucción a partir de la tomografía. f.) Vista oclusal de escaneos en formato OBJ obtenida con el sistema de escaneo Primescan. (Dentsply / Sirona)

Anamnesis del paciente: Índice de masa corporal: 31,35. Antecedentes médicos: ASA II. Cirugías previas: Cesáreas múltipara. Sus antecedentes médicos indicaron un buen estado de salud general, reporta consumo de medicación Eutirox (genérico) de 100mg por hipotiroidismo controlado y sin hábito de tabaquismo. A nivel protésico presenta limitaciones funcionales en masticación y fonación.

En este momento, la paciente fue remitido a la clínica de posgrados de la Universidad Católica de Cuenca, Ecuador (UCACUE). El paciente fue evaluado integralmente y se planificó la cirugía como: colocación guiada de implantes cigomáticos con carga inmediata y colocación de implantes convencionales post extracción para el maxilar inferior.

La paciente reporta, a parte de la prótesis desadaptada en el sector superior tener movilidad en las piezas inferiores. Signos clásicos de un síndrome de Kelly.

El protocolo preoperatorio incluyó: una prueba de biometría, urea, creatinina, tiempos de coagulación, glicemia, evaluación en endocrinología por hipotiroidismo, evaluación cardiovascular.

Se tomaron impresiones digitales de los maxilares superior e inferior y se compararon con la CBCT, escaneo del paciente, con el objetivo de crear un modelo digital y desarrollar un proyecto digital de

la rehabilitación. A través de un software dedicado para la planificación digital de la cirugía de implantes DDS-Pro® 2.12.0_2021 software (DPP Systems, Czestochowa, Poland)..

PLAN DE TRATAMIENTO

Una vez que se obtuvieron y analizaron los exámenes complementarios, se pudo establecer un plan de tratamiento. El plan de tratamiento fue a su vez dividido en 3 etapas o fases. La primera etapa de planificación se abordó mediante una planificación digital e impresión 3D una simulación de la operación de la paciente determinando las medidas exactas de los implantes a ser colocados, así como la altura y diseño preliminar de las prótesis acrílicas provisionales a ser colocadas para la carga inmediata. La segunda fase se centró en la fase quirúrgica, en la que se colocaron en una intervención quirúrgica que duró aproximadamente 6 horas los implantes post extracción. Para terminar, la tercera etapa se enfocó en la elaboración de las prótesis provisionales que fueron colocadas de manera inmediata posterior a la cirugía. El paciente quedó con una esquema oclusal balanceada bilateral al momento de la colocación de las prótesis inmediatas, guardó reposo durante una noche a nivel hospitalario precautelando su recuperación y se le recetó la medicación.

Al control luego de 7 días la paciente presentaba únicamente edema normal posquirúrgico y al control luego de 15 días la paciente comenzaba a hacer su vida sin reportar molestias.

Fase quirúrgica.

Medicación Pre-Quirúrgica

Profilaxis antibiótica: Unasyn (intravenoso-2 g Ampisilin/1 g sulbactam. 6h/7 días). NVPO (náuseas y vómitos postoperatorios): Ondansetrón 8 mg + Droperidol 1,25 mg. Analgésico: Paracetamol 1 g, Ketorolaco 30 mg, Morfina 10 mg.

El procedimiento quirúrgico se puede segmentar en las siguientes etapas: reflexión de tejidos blandos, extracción de dientes, , regularización ósea y colocación del implantes, cuatro implantes cigomáticos longitud 45 mm, diámetro 4,2 mm, implante fijado en la cigoma derecha con emergencia en los sitios #13 y #15 (JD, Modena, Italia), y cigomáticos (longitud 45 mm, diámetro 4,2 mm, implante fijado en el cigoma izquierdo con emergencia en los sitios #23 y #25 (JD, Modena, Italia), con un torque de 40Nw en todos los casos para el sector superior y 4 implantes convencionales longitud 12 mm, diámetro 3,4 mm, implante (Biohorizonts Birmingham, USA) post extracción para el sector inferior con un torque de 40Nw en cada implante.

Una vez terminada la cirugía se colocación de pilares o multiunits (JD ángulados de 45° a nivel de los implantes más distales y de 30° a nivel de los más mesiales) en la parte superior y en la parte inferior dos multiunits con una angulación de 30° (Biohorizonts Birmingham, USA) en los más distales y pilares rectos (Biohorizonts Birmingham, USA) en los dos restantes más mesiales, todos con sus respectivas tapas de cicatrización.

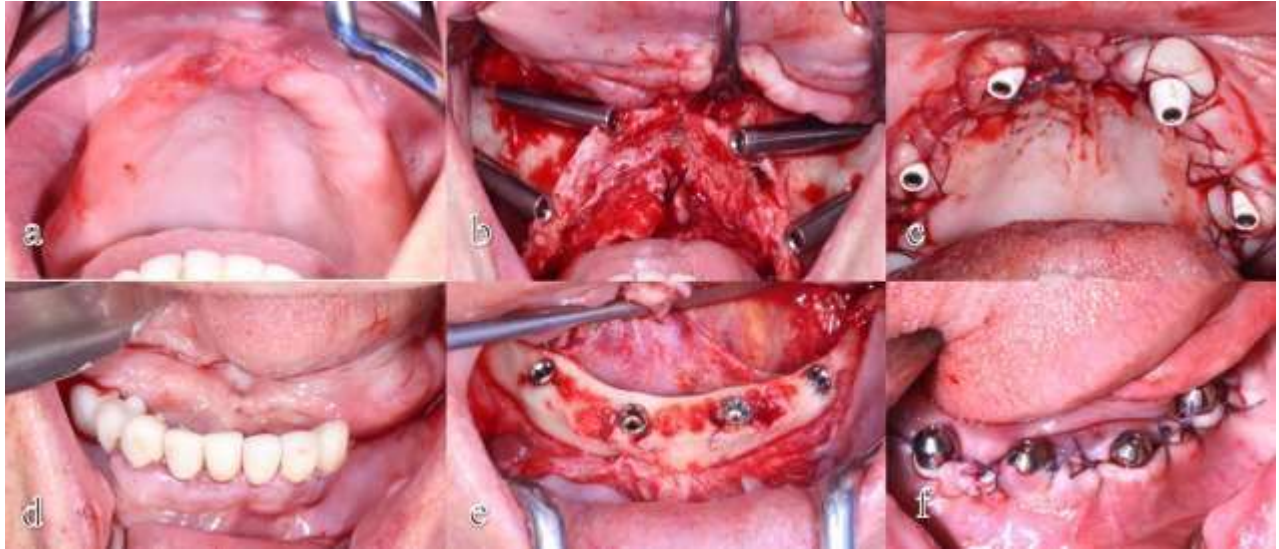


Figura 2. FASE 2 - QUIRÚRGICA (a-b-c) Antes y después colocación implantes cigomáticos arcada superior. (c-d-e) Antes y después colocación implantes cigomáticos arcada inferior (e.f).

Fase de rehabilitación.

Luego de la cirugía con la paciente adormecida por la medicación pero consciente se procede a tomar a colocar los transfer de impresión y se realizan impresiones mediante la técnica de ferulización con hilo dental (Satin Floss, Oral B, Bogotá, Colombia) y resina acrílica de baja contracción (Duralay, Reliance, London, United Kingdom) y posteriormente la impresión mediante siliconas de adición liviana (Light Body President, Coltene, Altstätten, Suiza) y pesada (Putty President, Coltene, Altstätten, Suiza) únicamente teniendo como referencia la oclusión anterior presentada por la paciente y posicionando a la paciente en posición de Fowler o sentada en un estado de relajación que puede considerarse como su oclusión habitual. Para la toma de relaciones intermaxilares se volvieron a posicionar las tapas de cicatrización (healing caps) se procedió adoptando la misma posición precedente paciente utilizando siliconas de adición liviana (Light Body President, Coltene, Altstätten, Suiza) y pesada (Putty President, Coltene, Altstätten, Suiza) se posicionó de forma sedente o de Fowler elevada para poder registrar su oclusión habitual.

Para la acrilización final se utilizaron dientes de stock (Orthotyp, Ivoclar Vivadent, Zúrich, Suiza) mismo que fueron previamente montados y probados en la paciente en un rodete de cera mismo que no tuvo mayor modificación al haber tomado las relaciones intermaxilares en oclusión balanceada bilateral que podría considerarse como habitual. Se retiraron las tapas de cicatrización o healing caps y se procedió a aplicar una fuerza de 20 newtons para sujetar las prótesis de forma que la paciente en el mismo día, siguiendo como referencia el protocolo SDIB (Same Day Implant Bridge) propuesto puesto por Zaninovich ¹⁰ con la modificación al momento de la toma de las relaciones intermaxilares. Se logró dar comodidad y estética a la paciente en menos de 24 horas.

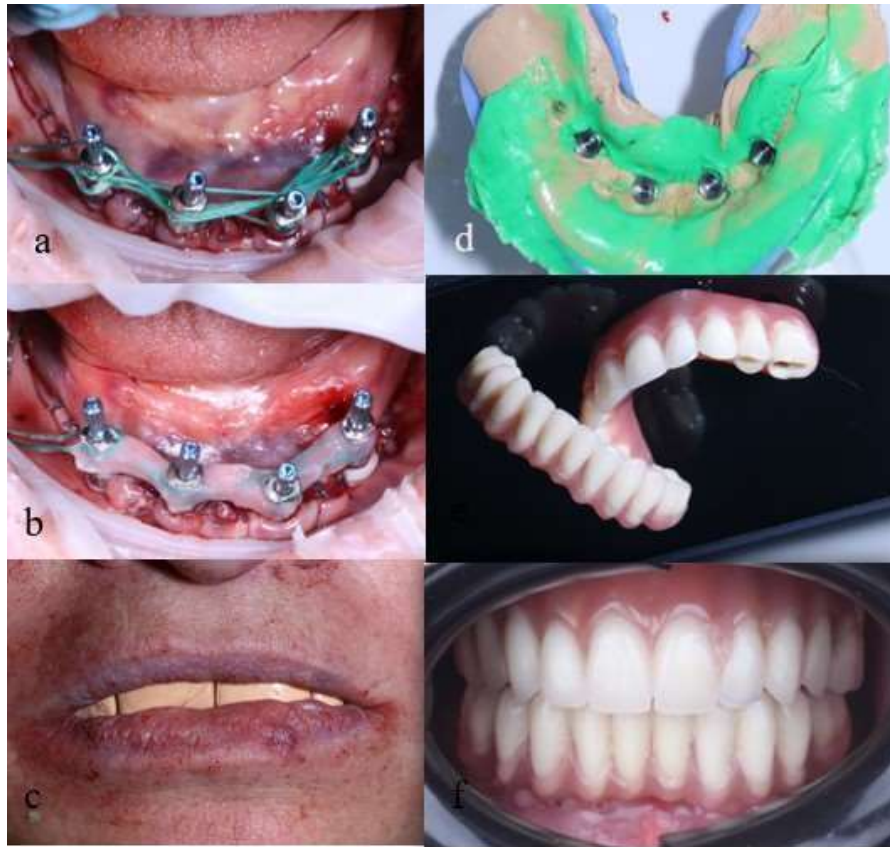

Figura 3. FASE 3 - REHABILITACIÓN. (a-f) a. Colocación de transfers de impresión de cubeta abierta; b. Colocación de resina de baja contracción; c. Toma impresiones con siliconas de adhesión; d. Toma de relaciones intermaxilares en la oclusión habitual de la paciente. e. Prótesis inmediatas superior e inferior instaladas

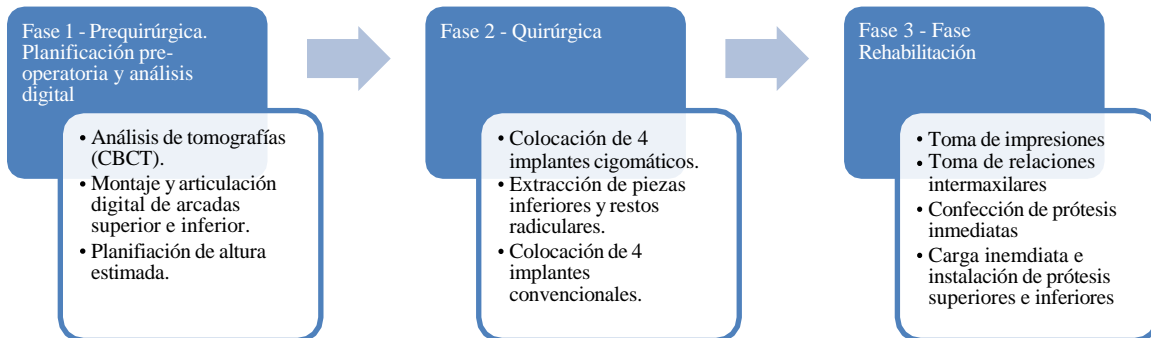


Tabla 1. Tabla del proceso y planificación de rehabilitación desde cero.

DISCUSIÓN

La importancia de este reporte de caso clínico es detallar los pasos y protocolos que permitieron a una paciente que desarrolló un síndrome de Kelly encontrar una solución a esta incómoda condición lo más pronto posible en un tiempo menor a 24 horas. Múltiples opciones fueron propuestas y artículos científicos fueron analizados para abordar este caso particular.^{10,18,19} En contraste con otros casos previamente abordados que guardan ciertas similitudes surgen las siguientes preguntas en cuanto a las decisiones de la planificación:

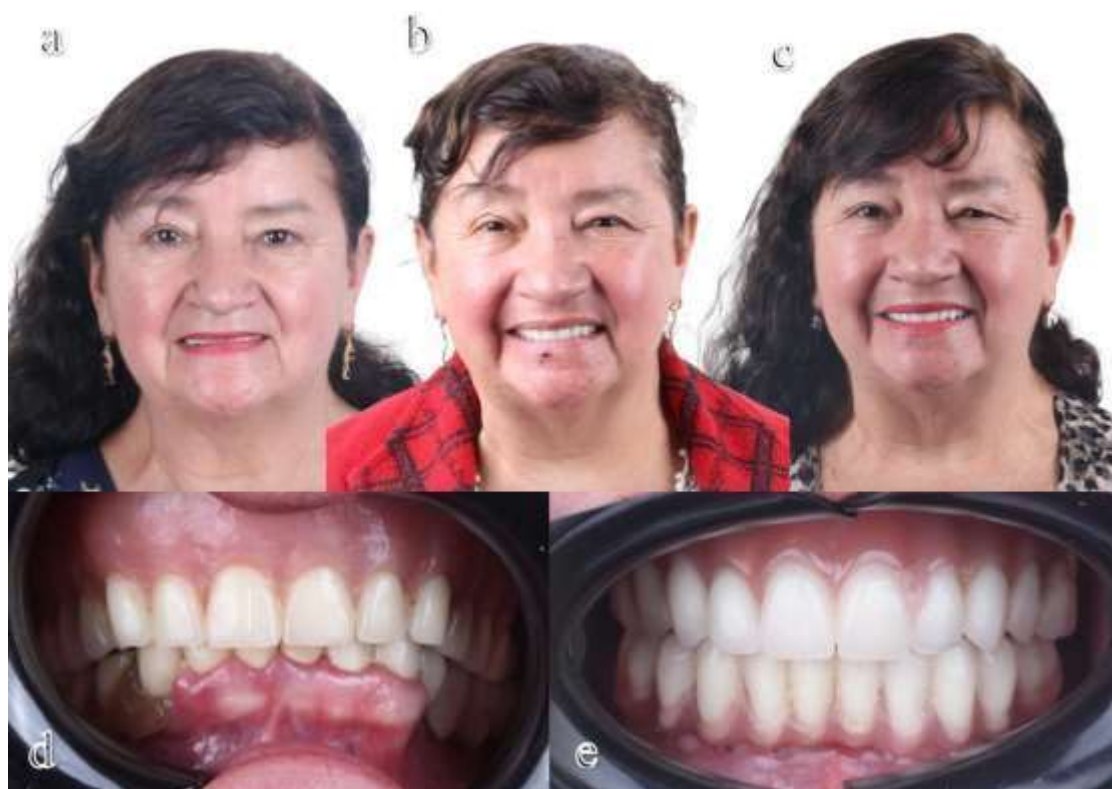

Figura 4. EVOLUCIÓN DEL CASO (a-e). a. Fotografía frontal prequirúrgica; b. Fotografía frontal de control luego de 7 días; c. Fotografía frontal control luego de 15 días; d. Mordida en oclusión prequirúrgica; e. Mordida en oclusión luego de fase de rehabilitación.

Tipo de implantes a utilizar y técnica: La utilización de implantes convencionales no fueron una opción por las características mínimas que estos requieren luego de un análisis tomográfico,¹⁸ sin mencionar la posible espera de un tiempo aproximado de 4 a 6 meses para su osteointegración¹¹ escapando de los objetivos de este reporte de caso. La opción de utilización de implantes cortos como alternativa este caso también fue planteado²⁰ por las ventajas que estos ofrecen, como su alta tasa de osteointegración y no mostrar diferencias significativas al ser puestos a prueba en estudios randomizados (RCTs) en comparación a los implantes convencionales. Como mencionan Gastaldi y colaboradores, y Felicity y colaboradores. “Ambas técnicas lograron excelentes resultados y no se observaron diferencias entre las prótesis

soportadas por uno o dos implantes de 5 o 6 mm de largo frente a 10 mm de largo en los maxilares atróficos hasta 3 años después de la carga”^{20,21} sin embargo, mantienen aún la limitación de tiempos de espera en cuanto a osteointegración, incluso en que en algunos casos se ha reportado que derivan en elevaciones del piso de seno maxilar por lo que se optó por otra alternativa como lo son los implantes cigomáticos para maxilares atróficos. En la literatura estudios en casos aleatorizados, revisiones sistemáticas y metaanálisis llegan a la misma conclusión de que los implantes dentales cigomáticos presentaban resultados alentadores en el tiempo, enfatizando incluso que los mismo tienen una tasa de fracaso más baja que los implantes dentales de longitud convencional. De forma que fueron seleccionados como el abordaje quirúrgico para este caso particular, con ciertas consideraciones.⁷⁻¹²

Técnica quirúrgica y posicionamiento. La técnica original de colocación de implantes cigomáticos propuesta por Brånemark tenía un enfoque intrasinusal, sin embargo, la mayor deficiencia de esta técnica es que protésicamente hablando, la posición de los implantes daba como resultado una mayor inclinación palatal comparada con la dentición natural.¹¹ En la actualidad se prioriza evitar complicaciones tanto quirúrgicas y protésicas de este tipo y al mismo tiempo se intenta evitar el desarrollo de patologías anexas como la sinusitis en un futuro, por lo que se decidió realizar un abordaje extrasinusal en este caso quiere decir no presentar antecedentes de enfermedades respiratorias de consideración^{7,11,12} Existen reportes favorables tanto la técnica de rehabilitación de maxilares atróficos utilizando implantes cigomáticos intrasinusales y extrasinuales, con altas tasas de éxito 97% y 98,9 % respectivamente, en un seguimiento de 3 años de implantes cigomáticos.^{10,11} La colocación de guías quirúrgicas y la calibración de un sistema de navegación pueden mejorar la precisión y la seguridad de la colocación de implantes cigomáticos al minimizar los eventos quirúrgicos adversos debidos a errores humanos. Sin embargo, la cirugía guiada actualmente para implantes cigomáticos enfrenta limitaciones como un acceso quirúrgico inadecuado y el control de apertura bucal durante la cirugía, por lo que aún se depende de la habilidad del cirujano y su entrenamiento.^{11,12}

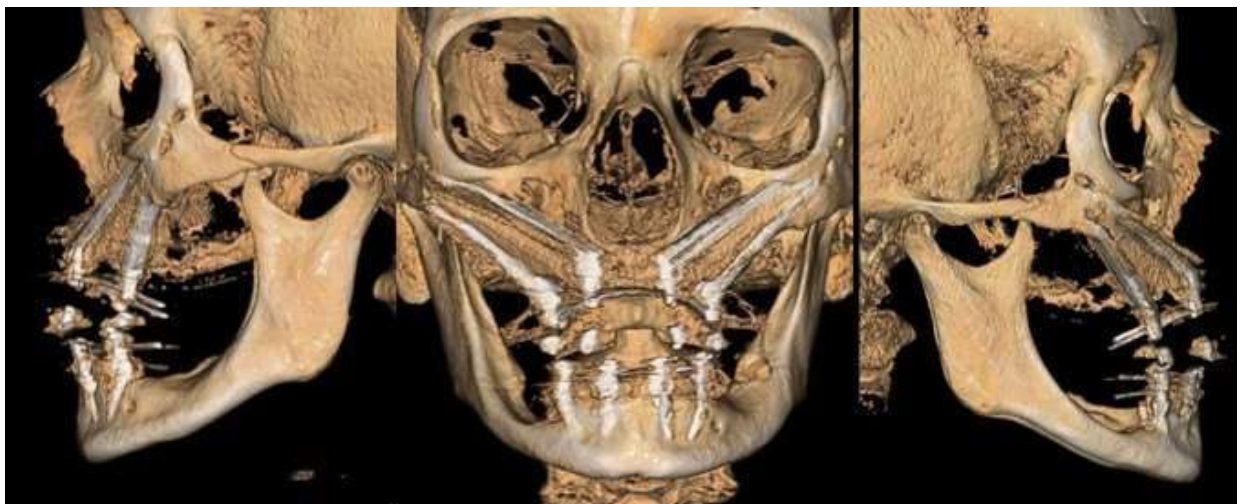

Figura 5. FASE 1 – POSQUIRÚRGICA (a-e). a.) Corte lateral izquierdo CBCT; b.) Corte frontal CBCT.; c.) Corte lateral derecho.

Tipo de carga. Borgonovo y colaboradores, Davó y colaboradores y Cercadillo-Ibarguren y colaboradores coinciden en que el primer año de función de prótesis fijas inmediatas apoyadas

por implantes cigomáticos extra sinusales arrojan resultados prometedores, mostrando tasas de éxito cercanas 100 % tanto para la prótesis como para los implantes cigomáticos.^{13,18,22} Teniendo en cuenta las diferencias entre la carga inmediata y la tardía, Davó y colaboradores y Cercadillo-Ibarguren y colaboradores reportaron tasas de supervivencia más bajas estadísticamente significativas para un enfoque de dos etapas comparado con una carga inmediata.^{18,22} Utilizando herramientas para realizar simulaciones biomecánicas Romeed y colaboradores evaluaron mediante un estudio de elementos finitos los efectos de prótesis inmediatas y mencionan en sus hallazgos que “El hueso cigomático sufrió tensiones más bajas que el hueso alveolar y el complejo de prótesis-implante obtuvo una menor carga vertical y lateral”^{23,24} La técnica de rehabilitación AO4 nos permite mejorar los costes económicos y tiempos en el paciente de forma cómoda y en una sola intervención.²⁵ Mientras se sigan protocolos que eviten las complicaciones comunes descritas, como el hecho la posibilidad de inadaptación, movimientos indeseables de toda la estructura²² está indicado realizar los protocolos de carga inmediata para la técnica AO4.^{16,26} El diseño de la prótesis definitiva debe ajustarse de forma limpia y biomecánica a la posición del implante y a las características individuales de cada paciente, por ejemplo, edad, sexo, hábitos funcionales, para funcionales, tono muscular, antagonista, etc.^{25,26}

RECOMENDACIONES

No existen actualmente estudios que evidencien de manera clara si las técnicas prefabricadas¹⁵ o la técnica de silicona SDIB modificada van a permitir mejores relaciones oclusales a largo plazo por lo que un estudio aleatorizado sería conveniente en pacientes con similares características.

La detección del síndrome de Kelly por parte de odontólogos generales, prostodoncistas y rehabilitadores orales en etapas tempranas es fundamental para tomar los correctivos necesarios de forma prematura evitando intervenciones de alta complejidad como las expuestas en este reporte. En literatura actual existen discrepancias en cuanto a que no se encuentra definida de manera clara la etiología del síndrome de Kelly, sus factores predisponentes y prevalencia en la población.

Se concluye que aunque se lograron buenos resultados, es esencial continuar investigando y desarrollando técnicas que minimicen riesgos y mejoren la precisión en la colocación de implantes cigomáticos. Es por ello por lo que este reporte de caso clínico podría significar un interesante punto de partida para realizar estudios más a profundidad sobre este síndrome.

La rápida atención y ejecución del protocolo quirúrgico permitió a la paciente recibir tratamiento en menos de 24 horas, resaltando la importancia de un manejo efectivo en casos urgentes.

síntomas del síndrome de Kelly.

En general, los beneficios proporcionados por los implantes cigomáticos en términos de mejora de la calidad de vida, longevidad, éxito eclipsan las complicaciones que pueden surgir después de su colocación^{7,10-12} y es evidente que mejoran la calidad de vida del paciente reduciendo los costos y tiempos de tratamiento.

Conflicto de interés: Los autores declaran no presentar conflictos de interés.

Financiamiento: Autofinanciado por los autores.

Referencias Bibliográficas

1. Uram-Tuculescu S. “combination Syndrome” in an Upper/Lower Implant Overdenture Patient: A Clinical Report. *Implant Dent.* 2019 Aug 1;28(4):405–10. Disponible en: DOI: 10.1097/ID.0000000000000913.
2. Kelly E. Changes caused by a mandibular removable partial denture opposing a maxillary complete denture. 1972. Disponible en: DOI: 10.1016/0022-3913(72)90190-4
3. Tolstunov L. Combination Syndrome: Classification and case report. 2007. Disponible en: DOI: 10.1563/1548-1336(2007)33[139:CSCACR]2.0.CO;2
4. The Journal of prosthetic dentistry. The Glossary of Prosthodontic Terms: Ninth Edition. *J Prosthet Dent.* 2017 May 1;117(5):e1–105. Disponible en: DOI: 10.1016/j.prosdent.2016.12.001
5. Alsaggaf A, Fenlon MR. A case control study to investigate the effects of denture wear on residual alveolar ridge resorption in edentulous patients. *J Dent.* 2020 Jul 1;98. Disponible en: DOI: 10.1016/j.jdent.2020.103373
6. Verhoeven JW. Onlay grafts in combination with endosseous implants in severe mandibular atrophy: one year results of a prospective, quantitative radiological study. *Clin Oral Implant Research.* 2000; Disponible en: DOI: 10.1034/j.1600-0501.2000.011006583.x
7. Sacco R, Patel S, Olate S, Yates J. The Use of Zygomatic Implants in Severe Maxillary Atrophy: A Systematic and Meta-Analysis Review of Randomised Clinical Trials Vol. 41, *Int. J. Morphol.* 2023. Disponible en: DOI: 10.4067/S0717-95022023000100035
8. Aparicio C, Manresa C, Francisco K, Claros P, An D E Z J AL, Gonz E Z -mart In O AL, et al. Zygomatic implants: indications, techniques and outcomes, and the Zygomatic Success Code. Vol. 66, *Periodontology.* 2000. Disponible en: DOI: 10.1111/prd.12038
9. Muñoz DG, Aldover CO, Zubizarreta-Macho Á, Menéndez HG, Castro JL, Peñarrocha-Oltra D, et al. Survival rate and prosthetic and sinus complications of zygomatic dental implants for the rehabilitation of the atrophic edentulous maxilla: A systematic review and meta-analysis. Vol. 10, *Biology.* MDPI AG; 2021. Disponible en: DOI: 10.3390/biology10070601
10. Coppedê A, de Mayo T, de Sá Zamperlini M, Amorin R, de Pádua APAT, Shibli JA. Three-year clinical prospective follow-up of extrasinus zygomatic implants for the rehabilitation of the atrophic maxilla. *Clin Implant Dent Relat Res.* 2017 Oct 1;19(5):926–34. Disponible en: DOI: 10.1111/cid.12517
11. Ramezanzade S, Yates J, Tuminelli FJ, Keyhan SO, Yousefi P, Lopez-Lopez J. Zygomatic implants placed in atrophic maxilla: an overview of current systematic reviews and meta-analysis. Vol. 43, *Maxillofacial Plastic and Reconstructive Surgery.* Springer Science and Business Media Deutschland GmbH; 2021. Disponible en: DOI: 10.1186/s40902-020-00286-z
12. Gracher AHP, de Moura MB, da Silva Peres P, Thomé G, Padovan LEM, Trojan LC.

- Full arch rehabilitation in patients with atrophic upper jaws with zygomatic implants: a systematic review. *Int J Implant Dent.* 2021 Dec;7(1). Disponible en: DOI: 10.1186/s40729-021-00297-z
13. Borgonovo A, Grandi T, Vassallo S, Signorini L. Extrasinus Zygomatic Implants for the Immediate Rehabilitation of the Atrophic Maxilla: 1-Year Postloading Results From a Multicenter Prospective Cohort Study. *Journal of Oral and Maxillofacial Surgery.* 2021 Feb 1;79(2):356–65. Disponible en: DOI: 10.1016/j.joms.2020.10.003
 14. Maló P, de Araújo Nobre M, Lopes A, Ferro A, Gravito I. All-on-4® Treatment Concept for the Rehabilitation of the Completely Edentulous Mandible: A 7-Year Clinical and 5-Year Radiographic Retrospective Case Series with Risk Assessment for Implant Failure and Marginal Bone Level. *Clin Implant Dent Relat Res.* 2015 Oct 1;17:e531–41. Disponible en: DOI: 10.1111/cid.12282
 15. Zaninovich M, Petrucci C. Same day implant bridge for full-arch implant fixed rehabilitation. *Journal of Esthetic and Restorative Dentistry.* 2019 May 1;31(3):190–8. Disponible en: DOI: 10.1111/jerd.12449
 16. Di P, Lin Y, Li J hui, Luo J, Qiu L xin, Chen B, et al. The All-on-Four Implant Therapy Protocol in the Management of Edentulous Chinese Patients. *Int J Prosthodont.* 2013 Nov;26(6):509–16. Disponible en: DOI: 10.11607/ijp.3602
 17. Grecchi F, D'Ambrogio RG, Stefanelli LV, Grivetto F, Goker F, Del Fabbro M, et al. Guided Zygomatic Implantology for Oral Cancer Rehabilitation: A Case Report. *J Clin Med.* 2023 Jun 1;12(11). Disponible en: DOI: 10.3390/jcm12113653.
 18. Davó R, Felice P, Pistilli R, Barausse C. Immediately loaded zygomatic implants vs conventional dental implants in augmented atrophic maxillae: 1-year post-loading results from a multicentre randomised controlled trial. *European Journal Oral Implantology.* 2018; Disponible en: <https://pubmed.ncbi.nlm.nih.gov/29806663/>
 19. Bassi MA, Andriasani C, Ormanier Z. Full Arch Rehabilitation In Severe Maxillary Atrophy With Palatal Approach Implant Placement: A Case Report. *Oral Implantol (Rome).* 2016; Disponible en: DOI: 10.11138/orl/2016.9.3.115
 20. Gastaldi S, Felice P, Pistilli R, Barruse C. Short implants as an alternative to crestal sinus lift: a 3-year multicentre randomised controlled trial. *European Journal Oral Implantology.* 2017; Disponible en: <https://pubmed.ncbi.nlm.nih.gov/29234746>
 21. Felici P, Pistilli R, Barausse C, Bruno V. Short implants as an alternative to crestal sinus lift: A 1-year multicentre randomised controlled trial. *Eur J Oral Implantol.* 2015; Disponible en: <https://pubmed.ncbi.nlm.nih.gov/26669547/>
 22. Cercadillo-Ibarguren I, Sánchez-Torres A, Figueiredo R, Valmaseda-Castellón E. Early Complications of Immediate Loading in Edentulous Full-Arch Restorations: A Retrospective Analysis of 88 Cases. *Int J Oral Maxillofac Implants.* 2017 Sep;32(5):1116–22. Disponible en: DOI: 10.11607/jomi.5496
 23. Romeed SA, Hays RN, Malik R, Dunne SM. Extrasinus zygomatic implant placement in the rehabilitation of the atrophic maxilla: Three-dimensional finite element stress analysis. *Journal of Oral Implantology.* 2015 Apr 1;41(2):e1–6. Disponible en: DOI: 10.1563/AAID-JOI-D-12-00276
 24. Gümrükçü Z. Biomechanical Evaluation of Zygomatic Implant Use in Patients with Different Buccal Maxillary Defect Levels. *Int J Oral Maxillofac Implants.* 2019 Nov;34(6):e115–22. Disponible en: DOI: 10.11607/jomi.7696
 25. Soto-Peñaloza D, Zaragozı-Alonso R, Peñarrocha-Diago M, Peñarrocha-Diago M. The all-on-four treatment concept: Systematic review. Vol. 9, *Journal of Clinical and Experimental Dentistry.* Medicina Oral S.L.; 2017. p. e474-488. Disponible en: DOI:

10.4317/jced.53613

26. Peñarrocha-Diago M, Zaragoza-Alonso R, Soto-Peñaloza D, Blaya-Tárraga JA, García-García A, Ripoll A, et al. Consensus statements and clinical recommendations on treatment indications, surgical procedures, prosthetic protocols and complications following All-On-4 standard treatment. 9th Mozo-Grau Ticare Conference in Quintanilla, Spain. *J Clin Exp Dent*. 2017 May 1;9(5):e712–5. Disponible en: DOI: 10.4317/jced.5375