



UNIVERSIDAD
CATÓLICA
DE CUENCA

UNIVERSIDAD CATÓLICA DE CUENCA

Comunidad Educativa al Servicio del Pueblo

UNIDAD ACADÉMICA DE SALUD Y BIENESTAR

CARRERA DE ODONTOLOGÍA

**MANEJO EXITOSO DE UNA PERFORACIÓN
RADICULAR CON BIOCERÁMICOS: REPORTE DE UN
CASO CON SEGUIMIENTO CLÍNICO Y
RADIOGRÁFICO**

**PROYECTO DE TITULACIÓN PREVIO A LA OBTENCIÓN DEL
TÍTULO DE ODONTÓLOGO**


AUTOR: ANDRÉS SEBASTIÁN GAHONA CAMPOVERDE

DIRECTOR: OD. ESP. FELIPE GUIDO RODRÍGUEZ REYES

CUENCA - ECUADOR

2025

DIOS, PATRIA, CULTURA Y DESARROLLO



UNIVERSIDAD CATÓLICA DE CUENCA

Comunidad Educativa al Servicio del Pueblo

UNIDAD ACADÉMICA DE SALUD Y BIENESTAR

CARRERA DE ODONTOLOGÍA

MANEJO EXITOSO DE UNA PERFORACIÓN RADICULAR CON
BIOCERÁMICOS: REPORTE DE UN CASO CON SEGUIMIENTO
CLÍNICO Y RADIOGRÁFICO

**PROYECTO DE TITULACIÓN PREVIO A LA OBTENCIÓN DEL
TÍTULO DE ODONTÓLOGO**

AUTOR: ANDRÉS SEBASTIÁN GAHONA CAMPOVERDE

DIRECTOR: OD. ESP. FELIPE GUIDO RODRÍGUEZ REYES

CUENCA - ECUADOR

2025

DIOS, PATRIA, CULTURA Y DESARROLLO

Manejo exitoso de una perforación radicular con biocerámicos: reporte de un caso con seguimiento clínico y radiográfico

Successful management of root perforation with bioceramics: a case report with clinical and radiographic follow-up

Andrés Sebastián Gahona Campoverde¹, Ariana Peralta Escandón², Angie Nathalia Oviedo Delgado³, Felipe Guido Rodríguez Reyes³

¹Estudiante de Pregrado de la Carrera de Odontología, Universidad Católica de Cuenca gahonaandres35@gmail.com, <https://orcid.org/0009-0006-9443-6113>

²Estudiante del Posgrado de Endodoncia Universidad Católica de Cuenca abperaltae78@est.ucacue.edu.ec, <https://orcid.org/0000-0003-0963-8206>

²Docente del Posgrado de Endodoncia Universidad Católica de Cuenca nathaliao.0305@gmail.com, <https://orcid.org/0000-0002-7533-5994>

³Docente Universidad Católica de Cuenca, Ecuador Felipe.roduiguez@ucacue.edu.ec, <https://orcid.org/0000-0001-7253-3162>

Resumen: Las perforaciones radiculares son una complicación frecuente en la práctica endodóntica. El pronóstico depende de varios factores como la localización, el tamaño y el tiempo que ha transcurrido desde que la perforación. En los últimos años, su tratamiento ha evolucionado considerablemente con el uso de materiales biocerámicos, estos materiales proporcionan un sellado superior en comparación a los materiales de sellado tradicional. **Objetivo:** Presentar un caso clínico sobre el manejo exitoso de una perforación radicular mediante el uso de materiales biocerámicos, incluyendo su seguimiento clínico y radiográfico. **Presentación del caso:** Se reportó un caso clínico acerca del sellado quirúrgico de una perforación radicular del tercio medio de diente un previamente tratado, mediante el uso de materiales biocerámicos. Se realizó un seguimiento clínico como radiográfico a los 15 días, al mes, a los tres meses y a los 6 meses **Resultados:** La paciente se encuentra libre de sintomatología, sin signos de inflamación o movilidad dental. Además de observar una correcta regeneración del tejido perriraduclar. **Conclusiones:** A pesar de que las perforaciones radiculares extensas suelen considerarse lesiones con mal pronóstico, no siempre implican la pérdida de la pieza dental. Este caso clínico evidencia que, mediante una intervención oportuna, el uso de

materiales biocerámicos y la correcta aplicación de protocolos biológicos, es posible restaurar y mantener la funcionalidad de la pieza dental afectada.

Palabras clave: perforación radicular, biocerámicos, regeneración endodóntica.

Successful Management of Root Perforation with Bioceramics: A Case Report with Clinical and Radiographic Follow-Up

Abstract

Introduction: Root perforations are a frequent complication in endodontic practice. The prognosis depends on several factors such as the location, size, and time elapsed since the perforation occurred. In recent years, their treatment has evolved considerably with the use of bioceramic materials, which provide a superior seal compared to traditional sealing materials. **Objective:** To present a clinical case on the successful management of a root perforation using bioceramic materials, including its clinical and radiographic follow-up. **Case Presentation:** A clinical case is reported regarding the surgical sealing of a root perforation in the middle third of a previously treated tooth, using bioceramic materials. Clinical and radiographic follow-up was performed at 15 days, one month, three months, and six months. **Results:** The patient is free of symptoms, with no signs of inflammation or dental mobility. In addition, correct regeneration of the periradicular tissue was observed. **Conclusions:** Although extensive root perforations are often considered lesions with a poor prognosis, they do not always imply the loss of the tooth. This clinical case demonstrates that, through timely intervention, the use of bioceramic materials, and the correct application of biological protocols, it is possible to restore and maintain the functionality of the affected tooth.

Keywords: root perforation, bioceramics, endodontic regeneration.

Introducción:

Las perforaciones radiculares son una complicación frecuente en la práctica endodóntica y se definen como una comunicación no deseada entre el sistema de conductos radiculares y el periodonto (1). Estas pueden originarse por causas iatrogénicas durante procedimientos endodónticos, o bien como resultado de factores patológicos, como caries profundas, reabsorciones internas o externas, o fracturas dentales (2,3). Guerrero et al. (4)

señalan que el 47% de las perforaciones iatrogénicas tienen un origen endodóntico, mientras que el 53% se deben a tratamientos prostodónticos. Además, de mencionar que la tasa de perforaciones varía entre el 2 al 12, de las cuales 74,5% afectan a los dientes superior y el 25,5% a los del diente inferior (4,5).

El pronóstico de un diente afectado por una perforación radicular depende en gran medida de la ubicación de la perforación en la raíz. Cuando la perforación se encuentra en el tercio apical, el pronóstico suele ser más favorable debido a la menor probabilidad de contaminación bacteriana y a la dificultad de acceso para los patógenos desde la cavidad oral. En estos casos, se han reportado tasas de éxito superiores, especialmente cuando la perforación se maneja de forma adecuada y oportuna (6,7). En contraste, las perforaciones en el tercio cervical presentan un desafío mayor debido a su proximidad con el surco gingival y la mayor exposición a la contaminación bacteriana. Estos casos tienen un pronóstico desfavorable, si no se realiza un sellado inmediato y efectivo de la perforación (8).

El tratamiento de las perforaciones radiculares ha evolucionado considerablemente con el uso de materiales biocerámicos, Estos materiales no solo tienen una excelente biocompatibilidad, sino que también proporcionan una capacidad de sellado superior, lo que los convierte en opciones ideales para tratar las perforaciones radiculares (9,10).

Además, tienen propiedades bioactivas, que promueven la regeneración de los tejidos periapicales y dentales, lo que favorece la reparación de la perforación y mejora el pronóstico a largo plazo del diente tratado. Uno de los aspectos más destacados es su capacidad para inducir los depósitos de cristales de hidroxiapatita, debido a la liberación de iones calcio y fosfato, lo cual favorece una remineralización biológica. De igual manera, estos materiales han demostrado una capacidad de sellado efectiva debido a su expansión durante el fraguado, lo que asegura un contacto hermético con la dentina y reduce la microfiltración (10,11).

Los estudios han demostrado que el uso de biocerámicos en el sellado de perforaciones radiculares puede resultar altas tasas de éxito, lo que sugiere que no solo son eficaces en el sellado de las perforaciones, sino que también tienen una alta durabilidad a lo largo del tiempo (12).

La capacidad de este material para inducir la formación de hidroxiapatita, un componente de los tejidos duros dentales, les confiere una ventaja adicional sobre otros materiales de

obtención más tradicionales, como la amalgama o el ionómero de vidrio. Esta propiedad, junto con su pH alcalino, contribuye a la creación de un ambiente menos favorable para el crecimiento bacteriano, lo que es crucial para evitar la reinfección de la perforación (13,14).

A largo plazo, han demostrado ser materiales confiables, ya que mantienen su estructura y funcionalidad incluso años después del tratamiento (15). Sin embargo, es importante tener en cuenta que existen factores que determinan el éxito del manejo de una perforación, como la localización de la misma, si esta se encuentra cerca del margen cervical presenta peor pronóstico debido a su cercanía al surco gingival y al mayor riesgo de contaminación. Otro de los factores que influye es el tamaño de la perforación, mientras menor sea el defecto mejor será el pronóstico del diente. Además, el tiempo que ha pasado desde que ocurrió la perforación influye considerablemente, cuanto antes se actúe, mayores son las posibilidades de evitar infecciones y favorecer una buena reparación (16).

Por lo mencionado anteriormente, el objetivo de este estudio es presentar un caso clínico sobre el manejo exitoso de una perforación radicular mediante el uso de materiales biocerámicos, incluyendo su seguimiento clínico y radiográfico.

Presentación del caso:

Paciente femenino de 44 años, acude al Clínica de Posgrado de la Universidad Católica de Cuenca siendo remitida de la clínica de endodoncia de pregrado por motivo de perforación radicular iatrogénica. A la anamnesis la paciente refiere antecedentes personales de anemia, sin antecedentes familiares, además de referir dolor localizado con pruebas de sensibilidad negativas y respuesta negativa a la percusión horizontal. En la exploración clínica se constató que la paciente presenta un tratamiento de conducto previamente iniciado en la pieza 2.1 con una comunicación a los tejidos periapicales en la cara vestibular por una iatrogenia, inmediatamente se indicó un análisis tomográfico. (Figura 1)

Dentro de los análisis imagenológicos se confirmó la presencia de una perforación radicular en la pieza 2.1, con una comunicación hacia vestibular (Figura 2).

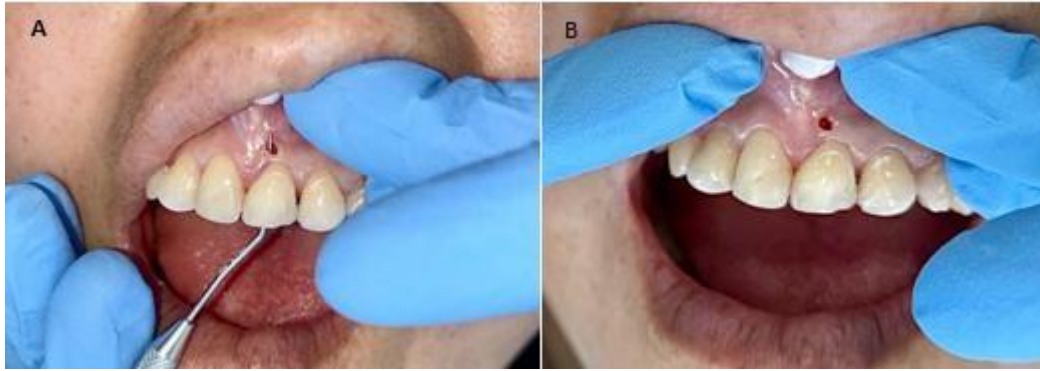


Figura 1. Pieza 2.1 con una comunicación a los tejidos periapicales en la cara vestibular.

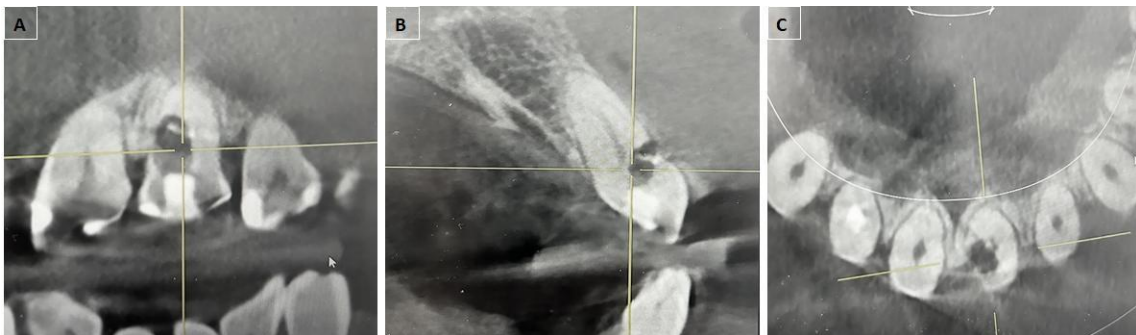


Figura 2. Control tomográfico inicial donde se evidencia una comunicación de 4mm de mesial a distal en tercio cervical. 1A: Corte coronal; 1B se evidencia una o comunicación de mm: Corte sagital; 1C: Corte axial.

Ante la perforación radicular del tercio medio de diente previamente tratado, se estableció como plan de tratamiento sellar la perforación de manera quirúrgica mediante el uso de biocerámicos.

En colaboración con el área de Posgrado en Periodoncia e Implantología Oral de la Universidad Católica de Cuenca y con el consentimiento informado de la paciente, se realizaron dos descargas de colgajo trapecoidal, desde mesial del diente 12 hasta mesial del diente 23 realizando una incisión intrasurcular con una hoja de bisturí 15c, previamente se anestesió con lidocaína al 2% con epinefrina al 1:80.000, anestesiando desde mesial del diente 13 hasta mesial del diente 23 (Figura 3A). Posteriormente se levantó el colgajo con un periotomo, el cual se completó con periostotomo (Figura 3B). Se localizó la perforación y después se ubicó el conducto radicular con una fresa redonda y una fresa de cuello largo pequeña, con un explorador de conducto DG16 se localizó el conducto radicular, se utilizó una fresa Endo Z para eliminar hombro. Se realizó una radiografía periapical, en la cual se verificó que la lima se encontraba en el conducto radicular (Figura 4)

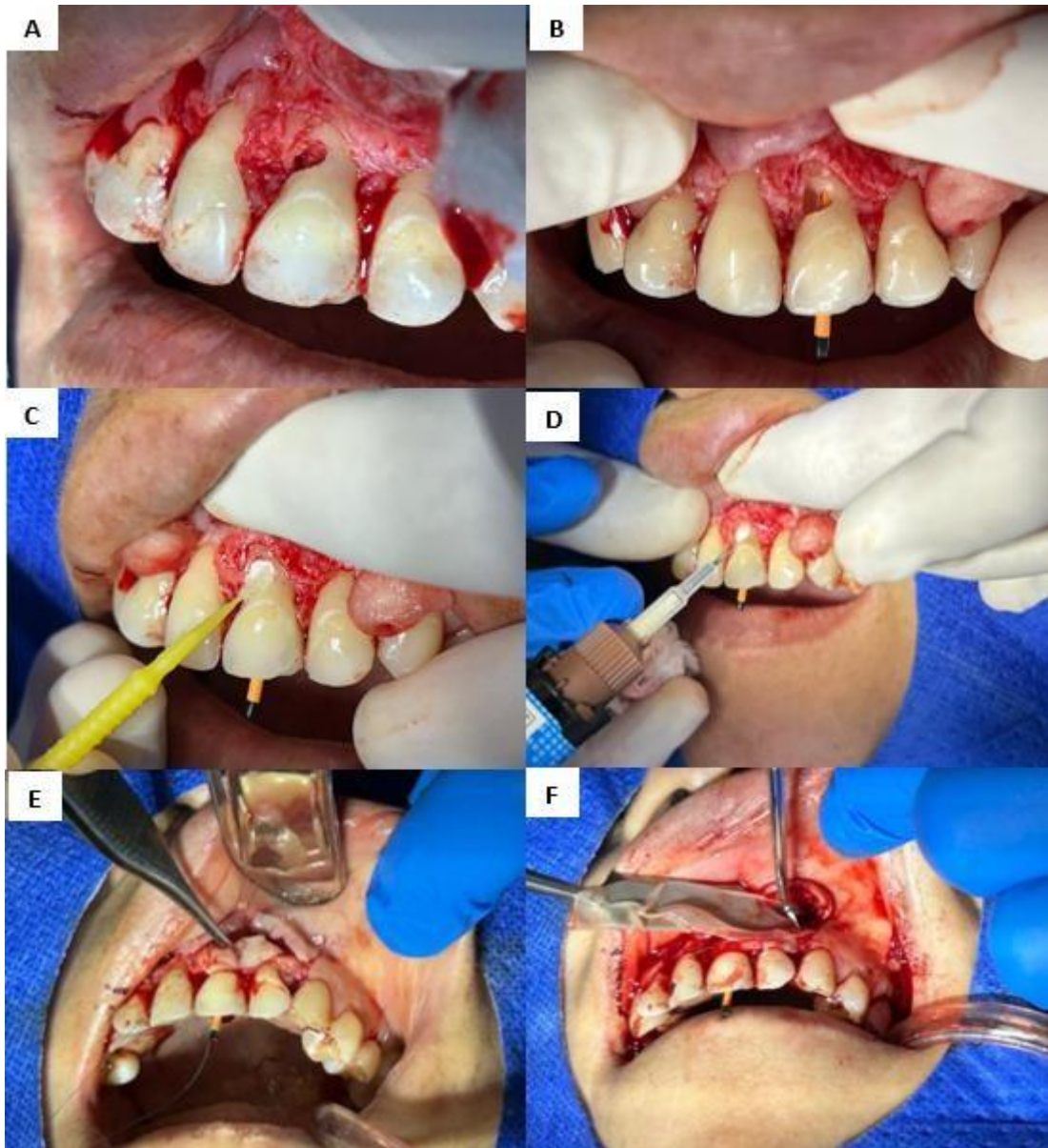


Figura 3. 3A: Apertura de colgajo; 3B: Colocación del cono; 3C-D: Sellado de perforación con NeoPutty cemento reparador; 3E: Toma de tejido conectivo palatino; 3F: Colocación de colgajo palatino.

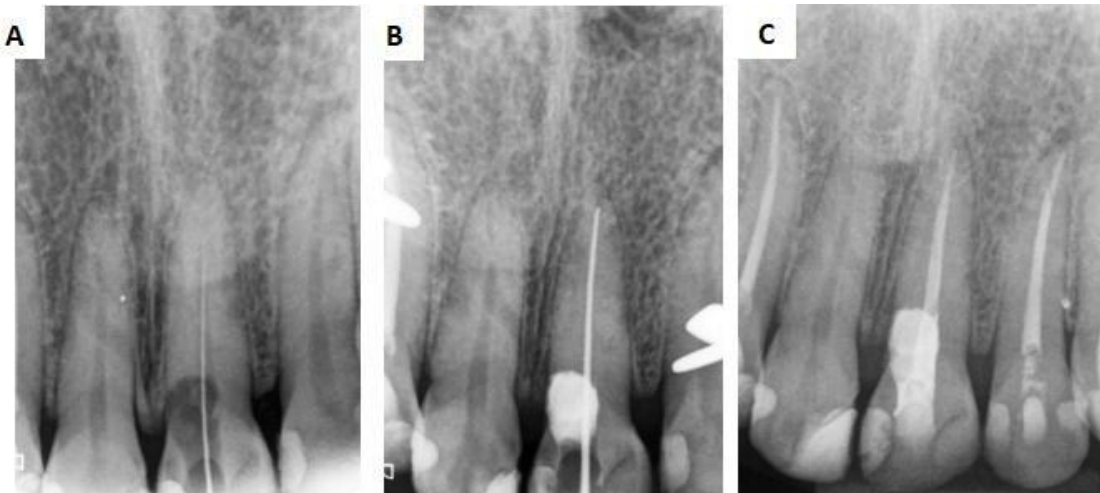

Figura 4. Control radiográfico

Luego con una fresa redonda de carburo tungsteno pequeña (702-3) se desgastó el hueso para descubrir la comunicación, se retiró tejido pulpar, se irrigó con clorhexidina al 2% con una jeringa Luer Lock de 3 ml y una aguja navity. Se utilizó limas rotatorias reciprocantes de BDW ROTATE 40.04 (Figura 3C), para después colocar un cono de gutapercha 40.04, obturar y tapar la perforación, para luego sellar la perforación con el cemento reparador NeoPutty (Figura 3D).

Se retiró el cono y se colocó una bola de algodón humedecida intraconducto para potenciar el endurecimiento del material biocerámico (Figura 3E). Antes de suturar, se realizó la toma de tejido conectivo del paladar para reconstruir los tejidos (Figura 3F). Además, de realizar terapia con fibrina rica en plaquetas autóloga (A-PRF), extrayendo 10 ml de sangre del paciente, la cual fue centrifugada a 6000 rpm durante 14 minutos. Una vez obtenida la fibrina, esta fue colocada en una caja especial para su preparación.

Finalmente se posicionó la malla de fibrina y el tejido conjuntivo en la zona anterior (Figura 3G) y se procedió a suturar con hilo de nylon 5-0, utilizando puntos simples y colchoneros (Figura 3H). Se entregaron recomendaciones al paciente con respecto a la dieta y el reposo. Se realizó un control postoperatorio a los 8 días, donde se retiró los puntos y no se evidenció alteraciones. Los controles posteriores se realizaron a los 15 días, al mes, a los tres y seis meses (Figura 5).

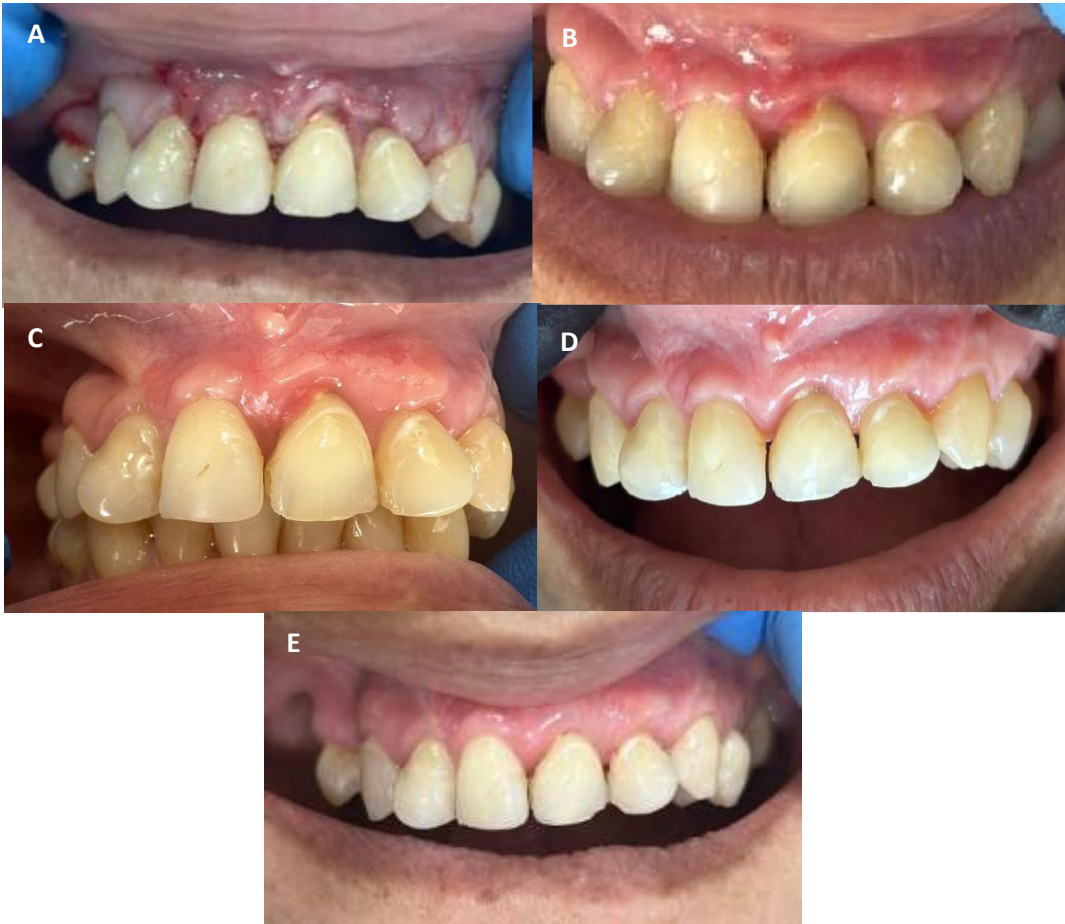

Figura 5. Control clínico. 5A: Control a los 8 días; 5B Control a los 15 días; 5C Control al mes; 5D: Control a los 3 meses; 5E: Control a los 6 meses.

De igual manera, el seguimiento tomográfico a los 15 días, al mes, a los tres y seis meses mostró un correcto sellado de la perforación, observando la correcta regeneración del tejido perirradicular. Clínicamente no se observó signos de inflamación o movilidad dental. La paciente se mantiene asintomática a nivel endodóntico, presentando únicamente sintomatología periodontal. Se recomienda seguimiento con controles anuales (Figura 6).

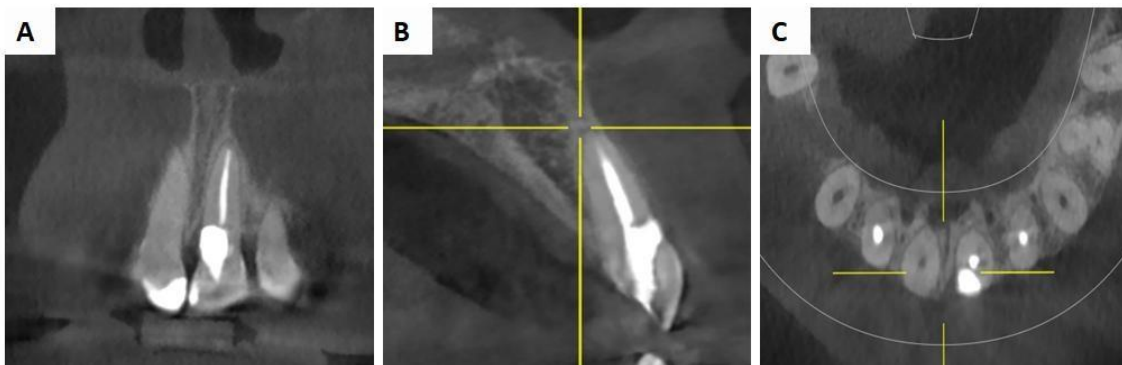


Figura 6. Control tomográfico a los 6 meses. 6A: Corte coronal; 6B: Corte sagital; 6C: Corte axial.

Discusión:

La perforación del conducto radicular se define como una abertura en la raíz, según la Asociación Estadounidense de Endodoncistas, se refiere a conexiones mecánicas o patológicas entre el sistema del conducto radicular y la superficie externa del diente. La perforación radicular constituye una complicación indeseable en el tratamiento endodóntico, comprometiendo la integridad estructural de la raíz y provocando una mayor destrucción de los tejidos periodontales adyacentes. El pronóstico de una perforación endodóntica depende del tamaño y la ubicación del defecto, así como del sellado oportuno de la zona perforada con material biocompatible (2).

En este contexto, Toubes et al. (5) presentaron un caso clínico acerca del manejo de una perforación lateral en el tercio cervical medio de la raíz en dos incisivos maxilares con calcificación del canal pulpar utilizando biocerámicos. Los autores reportaron que inicialmente prepararon el acceso a la cavidad con la ayuda de un microscopio quirúrgico dental. Después de identificar la perforación, eliminaron el tejido de granulación e identificaron el canal original que luego se cubrió con hidróxido de calcio. En la segunda visita, la perforación se rellenó con un material biocerámico y el sistema de conductos se rellenó con puntas de gutapercha y un sellador de conductos radiculares. Durante un año de seguimiento clínico y radiográfico se evidenció que ambos dientes tratados se encuentran funcionales y asintomáticos. A pesar de ser una perforación radicular a nivel del tercio cervical este caso se diferencia del presente reporte, ya que en el caso de Toubes et al. (5) los dientes afectados presentaron calcificación del canal pulpar, lo que puede aumentar la complejidad de la intervención. Al igual que en la presente investigación se logró un manejo adecuado, devolviendo la funcionalidad de los dientes afectados.

De manera similar, Antunes et al., (17) describen un caso de una paciente femenina que presentaba una perforación en la raíz palatina y reabsorción ósea. La perforación se selló con un material biocerámico, los conductos se obturaron con sellador BioRoot RCS (Sepdotont) en una sola sesión. Durante el seguimiento a los seis y nueve meses, la paciente no presentó síntomas en las pruebas de percusión horizontal y vertical, y la tomografía computarizada mostró regresión de la reabsorción ósea. Similar al presente caso donde se evidenció que los materiales biocerámicos además de sellar adecuadamente la comunicación, promueven la regeneración de los tejidos periapicales y dentales, lo que

favorece la reparación de la perforación y mejora el pronóstico a largo plazo del diente tratado.

Abdelglil (18) en su investigación realizó un sellado de una perforación subcrestal en la cual reporta que la lesión era de 5 mm, el seguimiento de 4 meses reveló que el paciente estaba asintomático y no presentaba patología periapical ni periodontal. A diferencia de este caso que el tamaño de la perforación es mucho más grande y se realiza un seguimiento de 6 meses con resultados positivos lo cual demuestra que un diente con perforación no es indicativo de extracción, aunque su pronóstico es reservado es una opción viable ante estas iatrogenias se recomienda continuar con controles.

Chamani et al., (19) mencionan que el objetivo de la reparación de una perforación es sellar mecánica y biológicamente la comunicación entre los tejidos perirradiculares y el espacio de la cavidad de acceso mediante un material biocompatible que promueve una respuesta favorable a la cicatrización tisular. Este objetivo se cumplió en el presente caso, la tomografía control a mostró que se había logrado este sellado. Este resultado está asociado a la utilización de NeoPutty como cemento sellador biocerámico. Este material, debido su alta biocompatibilidad, capacidad de sellado y liberación de iones de calcio que favorecen la formación de hidroxiapatita, permitió una adecuada reparación del sitio afectado. La evolución clínica y radiográfica favorable observada a lo largo del seguimiento confirma el potencial del NeoPutty como una alternativa efectiva y conservadora en tratamientos complejos de perforación radicular.

Conclusiones:

Las perforaciones radiculares, especialmente cuando son extensas, suelen asociarse con un pronóstico malo, en muchos casos, se considera que comprometen de forma irreversible la pieza dental. Sin embargo, este caso clínico demuestra que mediante una intervención oportuna con el uso de materiales biocerámicos y el seguimiento de protocolos biológicos correctos, es posible tratar estas situaciones, logrando preservar la funcionalidad del diente.

El éxito del tratamiento también depende de contar con profesionales capacitados para abordar casos complejos. En situaciones como esta, preservar la mayor cantidad posible de estructura dental no solo mejora las posibilidades de éxito a largo plazo, sino que también preserva la integridad del diente y, sobre todo, del bienestar del paciente. Este caso demuestra que, la combinación de conocimientos actualizados, materiales

biocompatibles y una intervención cuidadosa, permite mejorar el pronóstico de una pieza dental gravemente afectada, ofreciendo una alternativa segura y conservadora.

Referencias Bibliográficas:

1. Sarao SK, Berlin-Broner Y, Levin L. Occurrence and risk factors of dental root perforations: a systematic review. *Int Dent J.* 2020 Aug 20;71(2):96–105. Disponible en: <https://pubmed.ncbi.nlm.nih.gov/32815551/>
2. Alshehri MM, Alhawsawi BF, Alghamdi A, Aldobaikhi SO, Alanazi MH, Alahmad FA. The Management of Root Perforation: A Review of the Literature. *Cureus.* 2024 Oct 24;16(10):e72296. Disponible en: <https://pubmed.ncbi.nlm.nih.gov/39450213/>
3. Soto J, Piedra R, Rodríguez F, Lugo M. Endodoncia regenerativa aplicada: cirugía periapical y selle de perforación radicular con A-PRF y terapia fotodinámica. Reporte de caso. *Anatomía Digital.* 2025; 8(2): 89-101. Disponible en: <https://cienciadigital.org/revistacienciadigital2/index.php/AnatomiaDigital/articulo/view/3402>
4. Guerrero J, Torres R, Ortiz V. Método neutrosófico para determinar la prevalencia del sellado de perforaciones apicales con Biodentine® y MTA. *Neutrosophic Computing and Machine Learning.* 2024; 31:258-267. Disponible en: <http://fs.unm.edu/NCML2/index.php/112/article/view/500>
5. Toubes KS, Tonelli SQ, Girelli CFM, Azevedo CGS, Thompson ACT, Nunes E, Silveira FF. Bio-C Repair - A New Bioceramic Material for Root Perforation Management: Two Case Reports. *Braz Dent J.* 2021 Jan-Feb;32(1):104-110. Disponible en: <https://pubmed.ncbi.nlm.nih.gov/33913996/>
6. Shaban A, Elsewify TM, Hassaneina EE. Multiple Endodontic Guides for Root Canal Localization and Preparation in Furcation Perforations: A Report of Two Cases. *Iran Endod J.* 2023;18(1):65-70. Disponible en: <https://pmc.ncbi.nlm.nih.gov/articles/PMC9900149/>
7. Clauder T. Present status and future directions - Managing perforations. *Int Endod J.* 2022 Oct;55 Suppl 4:872-891. Disponible en: <https://pubmed.ncbi.nlm.nih.gov/35403711/>
8. Asgary S. Surgical management of large-perforated class 4 invasive cervical root resorption: A case report. *J Dent Sci.* 2023 Jan;18(1):484-485. Disponible en: <https://pmc.ncbi.nlm.nih.gov/articles/PMC9831804/>

9. Ma X, Xu H, Chen X, Zou Q, Wang J, Da Y, Yin H. Modern methods and materials used to treat root perforation: effectiveness comparison. *J Mater Sci Mater Med*. 2024 Jan 11;35(1):1. Disponible en: <https://pubmed.ncbi.nlm.nih.gov/38206373/>
10. Soria FG, Espinosa X. Sellado de perforaciones radiculares con un cemento sellador biocerámico: reporte de un caso clínico. *FOUC*. 2024; 2(1):18-24. Disponible en: <https://publicaciones.ucuenca.edu.ec/ojs/index.php/odontologia/article/view/4964>
11. Aracena D, Bustos L, Aracena A, Álvarez P, Hernández-Vigueras S. Apical Sealing Efficacy of the Bioceramic Cements Bio Root and MTA Fillapex: An ex vivo Study. *Int. J. Odontostomat*. 2021 Jun; 15(2): 473-478. Disponible en: http://www.scielo.cl/scielo.php?script=sci_arttext&pid=S0718-381X2021000200473&lng=es. <http://dx.doi.org/10.4067/S0718-381X2021000200473>.
12. Dong X, Xu X. Bioceramics in Endodontics: Updates and Future Perspectives. *Bioengineering (Basel)*. 2023 Mar 13;10(3):354. Disponible en: <https://pmc.ncbi.nlm.nih.gov/articles/PMC10045528/>
13. Swapnika G, Kumar S, Sajjan G, Varma M, Praveen D. Bioceramic perforation repair materials. *International Journal Of Medical Science And Clinical Research Studies*. 2022; 2(6):528-533. Disponible en: <http://ijmscrs.com/index.php/ijmscrs/article/view/215>
14. Shetty A, Sultana H, Srirekha A, Champa C. Sealing ability of bioceramic furcation perforation repair materials—A systematic review. *Endodontology*. 2025; 37(1):10-15. Disponible en: https://journals.lww.com/eddt/fulltext/2025/01000/sealing_ability_of_bioceramic_furcation.3.aspx
15. Camilleri J, Pertl C. Root-End Filling and Perforation Repair Materials and Techniques. *Endodontic Materials in Clinical Practice*. 2021; 12: 219-261. Disponible en: <https://onlinelibrary.wiley.com/doi/abs/10.1002/9781119513568.ch7>
16. Gorni FG, Ionescu AC, Ambrogi F, Brambilla E, Gagliani MM. Prognostic Factors and Primary Healing on Root Perforation Repaired with MTA: A 14-year Longitudinal Study. *J Endod*. 2022 Sep;48(9):1092-1099. Disponible en: <https://pubmed.ncbi.nlm.nih.gov/35714727/>

17. Antunes T, Carvalho G, Monteiro U, Branco T, Chagas L, Aguiar F, et al. Nine Months Follow-up of Root Perforation Repair Using MTA-HP in a Single Retreatment Session: A Case Report. *Journal of Advances in Medicine and Medical Research*. 2024; 36(11). Disponible en: https://www.researchgate.net/profile/Bruno-Guimaraes-14/publication/385416478_Nine_Months_Follow-up_of_Root_Perforation_Repair_Using_MTA-HP_in_a_Single_Retreatment_Session_A_Case_Report/links/6723962077b63d1220d0368b/Nine-Months-Follow-up-of-Root-Perforation-Repair-Using-MTA-HP-in-a-Single-Retreatment-Session-A-Case-Report.pdf
18. Abdelglil S. Management Of Iatrogenic Lateral Subcrestal Root Perforation In Maxillary First Premolar Using Bioceramic Putty: A Case Report with 4-Month Follow-Up. *Advanced Dental Journal*. 2025; 7(2): 189-194. Disponible en: https://journals.ekb.eg/article_423161.html
19. Chamani A, Forghani M, Zarei M, Soltaninezhad P. Advanced Endodontic Techniques for Treating Root Perforation in a Hypertarodont Molar: A Case Report. *Iran Endod J*. 2025;20(1):e14. Disponible en: <https://pubmed.ncbi.nlm.nih.gov/40206778/>