



UNIVERSIDAD CATÓLICA DE CUENCA
UNIDAD ACADÉMICA DE SALUD Y BIENESTAR

CARRERA DE ODONTOLOGÍA

Grado de calcificación ósea de un Aloiinjerto óseo y un implante óseo Alopástico en cierre de fístula nasoalveolar en pacientes con secuelas de labio y paladar fisurado intervenidos quirúrgicamente en el Hospital de la Mujer y el Niño de la ciudad de Cuenca 2015 - 2016.

TRABAJO DE TITULACIÓN PREVIO A LA
OBTENCIÓN DEL TÍTULO DE ODONTÓLOGO

AUTOR: Vásquez Vítores, Adrián Gustavo

DIRECTOR: Reinoso Quezada, Santiago Dr.

CUENCA - ECUADOR

2016

DECLARACIÓN:

Yo, ...Vásquez Vítores Adrián Gustavo... declaro bajo juramento que el trabajo aquí descrito es de mi autoría; que no ha sido previamente presentado para ningún grado o calificación profesional; y , que he consultado la totalidad de las referencias bibliográficas que se incluyen en este documento; y eximo expresamente a la UNIVERSIDAD CATÓLICA DE CUENCA y a sus representantes legales de posibles reclamos o acciones legales.

La UNIVERSIDAD CATÓLICA DE CUENCA, puede hacer uso de los derechos correspondientes a este trabajo, según lo establecido por la ley de propiedad intelectual, por su reglamento y normatividad institucional vigente.

.....
Autor: Vásquez Vítores, Adrián Gustavo

C.I.: 1720008992

CERTIFICACIÓN DEL DEPARTAMENTO DE INVESTIGACIÓN

Dr. Ebingen Villavicencio Caparó

DEPARTAMENTO DE INVESTIGACIÓN ODONTOLOGÍA

De mi consideración:

El presente trabajo de titulación denominado **“Grado de calcificación ósea de un Aloinjerto óseo y un implante óseo Aloplástico en cierre de fístula nasoalveolar en pacientes con secuelas de labio y paladar fisurado intervenidos quirúrgicamente en el Hospital de la Mujer y el Niño de la ciudad de Cuenca 2015 – 2016”** realizado por **VÁSQUEZ VÍTORES, ADRIÁN GUSTAVO**, ha sido inscrito y es pertinente con las líneas de investigación de la Carrera de Odontología, de la Unidad Académica de Salud y Bienestar y de la Universidad, por lo que está expedito para su presentación.

Cuenca, Septiembre 2016

.....

Dr. Ebingen Villavicencio Caparó

Coordinador Departamento de Investigación.

CERTIFICACIÓN DEL TUTOR

Dr. Santiago Reinoso Quezada

DOCENTE DE LA UNIDAD ACADÉMICA DE SALUD Y BIENESTAR

De mi consideración

El presente trabajo de titulación denominado **“Grado de calcificación ósea de un Aloiinjerto óseo y un implante óseo Aloplástico en cierre de fístula nasoalveolar en pacientes con secuelas de labio y paladar fisurado intervenidos quirúrgicamente en el Hospital de la Mujer y el Niño de la ciudad de Cuenca 2015 – 2016”** realizado por **VÁSQUEZ VÍTORES, ADRIÁN GUSTAVO**, ha sido revisado y orientado durante su ejecución, por lo que certifico que el presente documento, fue desarrollado siguiendo los parámetros del método científico, se sujeta a las normas éticas de investigación, por lo que esta expedito para su sustentación.

Cuenca, Septiembre 2016

.....

Dr. Santiago Reinoso Quezada

Director de Carrera

DEDICATORIA

A mi familia quien me ha acompañado durante este duro camino y me ha dado la fortaleza para seguir adelante y no rendirme ante las adversidades.

EPÍGRAFE.

Si buscas resultados distintos, no hagas siempre lo mismo

Albert Einstein

AGRADECIMIENTOS:

A los pacientes que colaboraron en la realización de esta investigación.

A los profesores que me guiaron y contribuyeron en la realización de esta investigación.

Al Dr. Juan Montiel que con tantos años de experiencia a sido una inspiración durante estos años de carrera.

Al Dr. Santiago Reinoso quien con tanto talento a sido un mentor y un maestro durante estos años de carrera.

Al Dr. Juan Hermida y su Centro Radiológico quien ha sido gran colaborador para la realización de esta investigación.

LISTA DE ABREVIATURAS

CBCT: Cone Beam Computed Tomography

UH: Unidades Hounsfield

ÍNDICE

CAPÍTULO I PLANTEAMIENTO TEÓRICO

Introducción.....	18
1. PLANTEAMIENTO DE LA INVESTIGACIÓN.....	20
2. JUSTIFICACIÓN.....	20
3. OBJETIVOS.....	21
3.1 Objetivo General.....	21
3.2 Objetivos Específicos.....	21
4. MARCO TEÓRICO.....	21
4.1 Fístula Nasoalveolar.....	21
4.1.a Injerto Óseo Primario.....	21
4.1.b Injerto Óseo Secundario Primario.....	21
4.1.c Injerto Óseo Secundario.....	22
4.1.d Injerto Óseo Secundario Tardío.....	22
4.1.1 Cierre de fístula nasoalveolar con injerto óseo.....	21
4.1.2 Injerto Óseo.....	23
4.1.2.a Definición de Injerto Óseo	23
4.1.2.b Historia de la utilización de Injertos Óseos.....	24
4.1.3 Clasificación de los Injertos Óseos.....	24
4.1.3.a Autoinjerto (Injerto Autólogo).....	24
4.1.3.b Aloinjerto (Injerto Homólogo).....	24
4.1.3.c Xenoinjerto (Injerto Heterólogo).....	25
4.1.3.d Implante Óseo Aloplástico (Sustituto Óseo Sintético).....	25
4.1.4 Propiedades del Injerto Óseo.....	26
4.1.4.a Osteogénesis.....	26

4.1.4.b Osteoinducción.....	26
4.1.4.c Osteoconducción.....	26
4.1.5 Aloinjerto Óseo.....	26
4.1.5.a Aloinjerto Óseo Desmineralizado Liofilizado.....	26
4.1.5.b Aloinjerto Óseo Desmineralizado Liofilizado (DBX®).....	27
4.1.6 Implante Óseo Aloplástico.....	27
4.1.6.a Betafosfato Tricálcico.....	27
4.1.6.b Implante Óseo Aloplástico de Betafosfato Tricálcico (KASIOS).....	29
4.1.7 Fases de la Reparación de los Injertos Óseos	30
4.1.7.a Fase 1.....	30
4.1.7.b Fase 2.....	30
4.1.7.c Fase 3.....	30
4.1.8 Densidad Ósea.....	31
4.1.8.a Unidades Hounsfield (UH).....	31
4.1.9 Cone Beam Tomografía Computarizada (CBCT).....	32
4.1.10 Cirugía de Cierre de Fistula Naso Alveolar con Injerto Óseo.....	33
4.1.10.a Selección del paciente.....	33
4.1.10.b Exámenes Radiográficos.....	33
4.1.10.c Examen Clínico.....	34
4.1.10.d Ubicación de la Fistula.....	36
4.1.10.e Selección del Injerto Óseo.....	37
4.1.10.f Colocación del Injerto Óseo.....	38
4.1.10.g Compactación del Injerto Óseo.....	39
4.1.10.h Reposición de Tejidos Blandos.....	40
4.2 Antecedentes de la Investigación.....	41

5. HIPÓTESIS.....	44
CAPITULO II PLANTEAMIENTO OPERACIONAL.....	45
1. MARCO METODOLÓGICO.....	46
1.1 Enfoque.....	46
1.2 Diseño de la Investigación.....	46
1.3 Nivel de Investigación.....	46
1.4 Tipo de Investigación.....	46
2. POBLACIÓN Y MUESTRA.....	46
2.1 Criterios de Selección.....	46
2.1.a Criterios de Inclusión.....	46
2.1.b Criterios de Exclusión.....	46
3. OPERACIONALIZACIÓN DE VARIABLES.....	47
4. INSTRUMENTOS, MATERIALES Y RECURSOS.....	48
4.1 Instrumentos Documentales.....	48
4.2 Instrumentos Mecánicos.....	48
4.3 Materiales.....	48
4.4 Recursos.....	48
5. PROCEDIMIENTO PARA LA TOMA DE DATOS.....	48
5.1 Ubicación Espacial.....	48
5.2 Ubicación Temporal.....	48
5.3 Procedimientos de la toma de datos.....	48
5.3.a Método de Examen.....	49
5.3.b Criterios de registro de hallazgos.....	49
6. PROCEDIMIENTOS PARA EL ANÁLISIS DE DATOS.....	50
7. ASPECTOS BIOÉTICOS.....	50

CAPITULO III RESULTADOS, DISCUSIÓN, CONCLUSIONES.....	51
1. RESULTADOS.....	52
2. DISCUSIÓN.....	61
3. CONCLUSIONES.....	63
BIBLIOGRAFÍA.....	64
ANEXOS.....	67

ÍNDICE DE TABLAS

Tabla 1: Distribución de la muestra de acuerdo a género	52
Tabla 2: Distribución de la muestra de acuerdo al injerto óseo que recibieron.....	53
Tabla 3: Distribución de la muestra de acuerdo a la posición de la fístula.....	54
Tabla 4: Unidades Hounsfield Maxilar Superior y Aloinjerto.....	55
Tabla 5: Unidades Hounsfield Maxilar Superior e Implante Aloplástico.....	56
Tabla 6: Comparación de la densidad del Maxilar Superior con Aloinjerto Óseo e Implante Óseo Aloplástico.....	57

ÍNDICE DE IMÁGENES

Imagen 1: Radiografía panorámica, y fotos intraorales de un paciente con fístula nasoalveolar previo a intervención quirúrgica con Injerto Óseo.....	22
Imagen 2: Clasificación de los materiales de aumento óseo.....	25
Imagen 3: Aloinjerto Óseo Desmineralizado Liofilizado DBX.....	28
Imagen 4: Implante Óseo Aloplástico de Betafosfato Tricálcico KASIOS® TCP.....	29
Imagen 5: Fases de la Regeneración Ósea.....	31
Imagen 6: Fotos extraorales de pacientes con secuelas de labio y paladar fisurado que fueron intervenidos quirúrgicamente en cirugía de cierre de fístula nasoalveolar con injerto óseo....	34
Imagen 7: Radiografías panorámicas de pacientes con secuelas de labio y paladar fisurado que fueron intervenidos quirúrgicamente en cirugía de cierre de fístula nasoalveolar con injerto óseo.....	35
Imagen 8: Fotografías intraorales de pacientes con secuelas de labio y paladar fisurado antes de ser intervenidos quirúrgicamente en cirugía de cierre de fístula nasoalveolar con injerto óseo.....	35

- Imagen 9:** Ubicación de la fístula nasoalveolar en pacientes con secuelas de labio y paladar fisurado que fueron intervenidos quirúrgicamente en cirugía de cierre de fístula nasoalveolar con injerto óseo.....36
- Imagen 10:** Aloinjerto Óseo Desmineralizado Liofilizado marca DBX, Implante Óseo Aloplástico de Betafosfato Tricálcico marca KASIOS TCP DENTAL.....37
- Imagen 11:** Colocación del aloinjerto óseo y del implante óseo en pacientes con secuelas de labio y paladar fisurado que fueron intervenidos quirúrgicamente en cirugía de cierre de fístula nasoalveolar con injerto óseo.....38
- Imagen 12:** Compactación del aloinjerto óseo y el implante óseo aloplástico en pacientes con secuelas de labio y paladar fisurado que fueron intervenidos quirúrgicamente en cirugía de cierre de fístula nasoalveolar con injerto óseo.....39
- Imagen 13:** Reposición de los tejidos blandos en pacientes con secuelas de labio y paladar fisurado que fueron intervenidos quirúrgicamente en cirugía de cierre de fístula naso alveolar con injerto óseo.....40
- Imagen 14:** Grado de Calcificación y densidad ósea del Aloinjerto Óseo Desmineralizado Liofilizado (DBX[®]) en cierre de fístula nasoalveolar.....59
- Imagen 15:** Grado de Calcificación y densidad ósea del Implante óseo Aloplástico de Betafosfato Tricálcico (Kasios[®]) en cierre de fístula nasoalveolar.....60

RESUMEN

La fístula nasopalveolar es una de las deformidades congénitas más comunes en la cara y esto afecta en gran parte la calidad de vida de las personas que lo padecen. Entre las opciones de tratamiento integral para el cierre de fístula nasopalveolar se recomienda el uso de Autoinjertos Óseos, Aloinjertos Óseos y el uso de implantes óseos Aloplásticos entre otros para restaurar tanto la función como la morfología del alveolar. La literatura señala que el Autoinjerto Óseo es la opción indicada para las intervenciones quirúrgicas de reparación ósea, pero con el avance de la tecnología, nuevos estudios han demostrado que el Aloinjerto Óseo Desmineralizado Liofilizado (DBX[®]) y el Implante Óseo Aloplástico de Betafosfato Tricálcico (Kasios[®]) pueden llegar a tener características similares o mejores.

Objetivo: El Objetivo de esta investigación es comparar el grado de calcificación ósea entre el Aloinjerto Óseo Desmineralizado Liofilizado (DBX[®]) versus el implante óseo Aloplástico de Betafosfato Tricálcico (Kasios[®]) en el cierre de fístula nasopalveolar y determinar cuál de los 2 consiguió mayor densidad ósea, analizando a los pacientes con técnicas radiológicas con el tomógrafo Cone Beam CT (NewTom[®]) y el software VGI y comparándolos con los estudios radiográficos iniciales.

Materiales y Métodos: Se analizaron las fichas clínicas, estudios de imagen y exámenes radiográficos de 6 pacientes con diagnóstico de secuelas de labio y paladar fisurado que fueron intervenidos en cirugía de cierre de fístula nasopalveolar con Aloinjerto Óseo Desmineralizado Liofilizado (DBX[®]) o Implante óseo Aloplástico de Betafosfato Tricálcico (Kasios[®]) en el Hospital de la Mujer y el Niño en el periodo 2015 – 2016. Se realizaron nuevos estudios de rayos X con el tomógrafo Cone Beam CT (NewTom[®]) y el software VGI en los pacientes para analizar la calcificación y densidad ósea tanto del Aloinjerto Óseo como del Implante óseo Aloplástico.

Resultados: Después de analizar y valorar la calcificación y densidad los injertos óseos con rayos X Cone Beam se observó que el Implante Óseo Aloplástico de Betafosfato Tricálcico (Kasios[®]) tuvo ventaja en términos de calcificación y densidad sobre el Aloinjerto Óseo Desmineralizado Liofilizado (DBX[®]). De igual manera se llegó a la conclusión que el estándar de oro para el cierre de fístula nasopalveolar es el injerto autólogo.

Palabras Clave: Fístula Nasopalveolar, injerto óseo, Aloinjerto, Injerto Aloplástico, DBX[®], Kasios[®]

ABSTRACT

The nasoalveolar fistula is one of the most common congenital deformities of the face and this affects in great part the quality of life of people who suffers from it. Treatment of these patients includes the use of Autografts, allografts and alloplastic bone implants among others to restore both the function and morphology of the alveolar process. Literature has reported Autograft bone to be the best option for nasoalveolar closure surgery; however more recent studies have reported that Demineralized Bone Allograft (DBX[®]) and Alloplastic Bone Implants of B-Tricalcium Phosphate (KASIOS[®]) have similar or better features.

Objective: The objective of this investigation is to compare calcification levels between Demineralized Bone Allograft (DBX[®]) and Alloplastic Bone Implants of B-Tricalcium (KASIOS[®]) Phosphate in nasoalveolar cleft closure surgery and determine which of the 2 achieved higher bone density, analyzing patients with Cone Beam CT (NewTom[®]) studies and comparing them with the initial radiographic studies with the VGI software.

Materials and Methods: Medical records, photos and radiographic examinations of 6 patients who underwent nasoalveolar closure surgery with Demineralized Bone Allograft (DBX[®]) and Alloplastic Bone Implants of B-Tricalcium Phosphate (KASIOS[®]) in “Hospital de la Mujer y el Niño” in 2015 – 2016 were analyzed. New X-ray Cone Beam CT (NewTom[®]) studies were performed in patients to evaluate calcification levels and bone density of both the allograft bone and the alloplastic bone implant.

Results: After analyzing and evaluating calcification levels and bone grafting density with X-ray Cone Beam CT (NewTom[®]) we noticed that the Alloplastic Bone Implants of B-Tricalcium Phosphate (KASIOS[®]) had an advantage in terms of calcification levels and density over the Demineralized Bone Allograft (DBX[®]). Similarly we conclude that the gold standard for nasoalveolar cleft closure surgery is autologous bone graft.

Key Words: Nasoalveolar Cleft, Bone Graft, Alloplastic Bone Implant, Demineralized Bone Allograft, DBX[®], Kasios[®].

CAPÍTULO I
PLANTEAMIENTO TEÓRICO

INTRODUCCIÓN

El hueso es un tejido que tiene la capacidad de regenerarse.

En ocasiones se pueden formar defectos óseos en ortopedia y traumatología y en este caso el hueso no se regenera y necesita de una reconstrucción ósea.

Para que una reconstrucción ósea sea exitosa se requiere de osteogénesis, osteoinducción, osteoconducción, estimulación mecánica y vascularización¹.

Las intervenciones con injerto óseo son el segundo trasplante de tejido más frecuente en todo el mundo después de la transfusión de sangre. Más de dos millones de procedimientos con injerto óseo se llevan a cabo cada año en todo el mundo, con más de 500.000 casos en los Estados Unidos. Esto es debido a su facilidad de uso y manejo, la mejora en los perfiles de seguridad, ventajas de costes, tiempo operatorio, y adaptabilidad a una variedad de desafíos clínicos².

La fístula nasoalveolar es la malformación congénita más común de la cara, y esta malformación afecta en gran parte la calidad de vida de las personas. La frecuencia mundial varía de 1 por cada 1200 a 1 por cada 700 nacidos vivos³.

El tratamiento de los pacientes que padecen de fístula nasoalveolar pretende mejorar la calidad de vida de la persona afectada. El tratamiento es muy complicado e incluye el trabajo en equipo de un gran número de expertos, donde además no hay esquemas estrictos de procedimientos. Para tratar el cierre de fístula nasoalveolar, es indispensable tener conocimiento de todos los aspectos del problema. Tener este conocimiento permitirá al cirujano maxilofacial tratar las diferentes variantes de las fístulas de la mejor manera, ya que los métodos quirúrgicos deben ser específicos para cada paciente³.

El desarrollo del maxilar lograría favorecerse si se colocan injertos óseos en fases apropiadas y se estableció que el 85% del desarrollo del tercio medio se ha terminado seguidamente de la erupción de los primeros molares permanentes, lo que da un tiempo ideal para la colocación de injertos óseos nasoalveolares⁴.

Los injertos óseos son necesarios para proporcionar soporte, rellenar espacios, y potenciar la reparación biológica de los desperfectos esqueléticos. Son utilizados por diferentes especialistas tales como cirujanos ortopédicos, neurocirujanos, cirujanos cráneo faciales, y periodoncistas⁵.

El injerto autólogo es considerado como el material dominante para las intervenciones con injertos ya que tiene propiedades osteoconductoras (incremento óseo por aposición sobre una superficie), osteoinductoras (estimulación de células pluripotenciales indiferenciadas que

favorecen el desarrollo de células formadoras de estirpe ósea), y osteogénicas (crecimiento óseo por células procedentes del injerto). Sin embargo, la proporción de la zona dadora no puede ser ignorada y además repetidamente existen restricciones para obtener una buena cantidad de hueso, siendo estas desventajas las que han obligado a los clínicos y científicos a desarrollar diversos sustitutos óseos que puedan ser empleados con éxito en los procedimientos con compromiso óseo⁶.

El Aloinjerto Óseo proviene de los seres humanos. La diferencia es que el aloinjerto se obtiene de una persona diferente de la que recibe el injerto. El aloinjerto óseo se toma de cadáveres que han donado su hueso de modo que puede ser utilizado en las personas que están en necesidad de el mismo; que por lo general se obtiene de un banco de huesos⁷.

El uso de Aloinjertos Óseos para la reconstrucción ósea requiere de esterilización y desactivación de proteínas que se localizan regularmente en el hueso sano, contenidas en la matriz extracelular del tejido óseo son el cóctel completo de factores de crecimiento del hueso, las proteínas y otros materiales bioactivos necesarios para la osteoinducción y la exitosa curación del hueso; los factores y las proteínas deseadas se eliminan del tejido mineralizado mediante el uso de un agente de desmineralización como el ácido clorhídrico. El contenido mineral del hueso se degrada, y los agentes osteoinductores permanecen en una matriz ósea desmineralizada⁷.

Entre los implantes óseos sintéticos, el betafosfato tricálcico es un material biocompatible, reabsorbible y osteoconductor que ha venido siendo utilizado largamente para la reconstrucción de defectos óseos, ya que por sus características fisicoquímicas permite conservar considerablemente bien el sitio rellenado con un éxito muy alto en numerosas áreas de la medicina y odontología. El betafosfato tricálcico ha sido probado en una variedad de estudios animales para exponer su gran capacidad como biomaterial en la regeneración ósea⁶.

Con este proyecto de investigación buscamos comparar el grado de calcificación ósea entre el Aloinjerto Óseo Desmineralizado Liofilizado (DBX[®]) versus el implante óseo Aloplástico de Betafosfato Tricálcico (Kasios[®]) en el cierre de fístula nasoalveolar y determinar cuál de los 2 consiguió mayor densidad ósea, analizando a los pacientes con técnicas radiológicas con el tomógrafo Cone Beam CT (NewTom[®]) y el software VGI y comparándolos con los estudios radiográficos iniciales.

1.-PLANTEAMIENTO DE LA INVESTIGACIÓN

El problema que se investigó fue la utilización de diferentes tipos de injerto óseo para el tratamiento de cierre de fistula nasoalveolar en pacientes con secuelas de labio y paladar fisurado. Entre las diferentes variantes resaltaron los Aloinjertos Óseos Desmineralizados Liofilizados (DBX[®]) por su eficacia y facilidad para conseguirlos en los bancos de huesos y los implantes óseos Aloplásticos de Betafosfato Tricálcico (Kasios[®]) por ser económicos y tener propiedades similares o mejores a las de sus competidores.

Valorando el grado de calcificación y densidad ósea con técnicas radiológicas con el tomógrafo Cone Beam CT (NewTom[®]) y el software VGI pudimos identificar: ¿Cuál de los dos injertos óseos es el mejor para el tratamiento de cierre de fistula nasoalveolar?.

2.-JUSTIFICACIÓN

Este proyecto de investigación está enfocado a todas las personas con diagnóstico de secuelas de labio y paladar fisurado que presentaron fistula nasoalveolar, y que fueron intervenidos quirúrgicamente en el Hospital de la Mujer y el Niño entre Enero del 2015 y Octubre del 2016 y que recibieron Aloinjerto Óseo Desmineralizado Liofilizado (DBX[®]) o Implante óseo Aloplástico de Betafosfato Tricálcico (Kasios[®]) para su tratamiento. Mediante este proyecto de investigación se pudo determinar qué tipo de Injerto Óseo tiene mayor calcificación, mayor densidad ósea, y tiene mas éxito en cirugías de Cierre de Fistula Nasoalveolar mediante el uso de técnicas radiológicas con el tomógrafo Cone Beam CT (NewTom[®]) y el software VGI y comparándolos con los estudios radiográficos iniciales.

La comunidad a la que va dirigido este estudio es todas las personas con diagnóstico de secuelas de labio y paladar fisurado que presentaron fistula nasoalveolar.

El presente estudio tiene un nivel de originalidad nacional, debido a que no se cuenta con estudios recientes (en los últimos 5 años) sobre el grado de calcificación ósea de un aloinjerto óseo y un implante óseo aloplástico en cierre de fistula nasoalveolar en pacientes con secuelas de labio y paladar fisurado.

Para garantizar la viabilidad de este proyecto se han realizado coordinaciones con las autoridades del Hospital de la Mujer y el Niño, con estudiantes de la carrera Odontología de la Universidad Católica de Cuenca, con el Cirujano MáxiloFacial Dr. Santiago Reinoso Quezada, y con el Dr. Juan Hermida y su Centro Radiológico para los estudios de imagen.

3.-OBJETIVOS

3.1.-Objetivo General: Comparar el grado de calcificación ósea de un aloinjerto óseo y un implante óseo aloplástico en cierre de fístula nasoalveolar.

3.2.-Objetivos Específicos:

- Analizar la calcificación y densidad ósea de el Aloinjerto Óseo Desmineralizado Liofilizado (DBX[®])
- Analizar la calcificación y densidad ósea del Implante óseo Aloplástico de Betafosfato Tricálcico (Kasios[®])
- Determinar que injerto óseo consiguio mayor calcificación, densidad ósea y obtuvo mayor éxito en cirugía de cierre de fístula nasoalveolar.

4.-MARCO TEÓRICO

4.1.- FÍSTULA NASOALVEOLAR

Las patologías de crecimiento y desarrollo relacionadas a la región cráneo facial son numerosas, dentro de estas consideraremos a las fisuras o hendiduras orofaciales que comprenden, entre otras a las nasoalveolares y nasopalatinas (Imagen 1) como las más frecuentes; también conocidas como labio y paladar fisurado⁸.

En 1961 se reporta por primera vez en la literatura inglesa el cierre de fístula nasoalveolar demostrando que el desarrollo del maxilar lograría mejorar si se realizan cirugías de injertos óseos en fases apropiadas. Así, se determinó que el 85% del desarrollo del tercio medio se ha terminado después de la erupción de los primeros molares permanentes, tiempo ideal para la colocación de injertos óseos nasoalveolares⁴. De este modo se presentan cuatro etapas ideales para la colocación de injertos y cierre de fístula nasoalveolar.

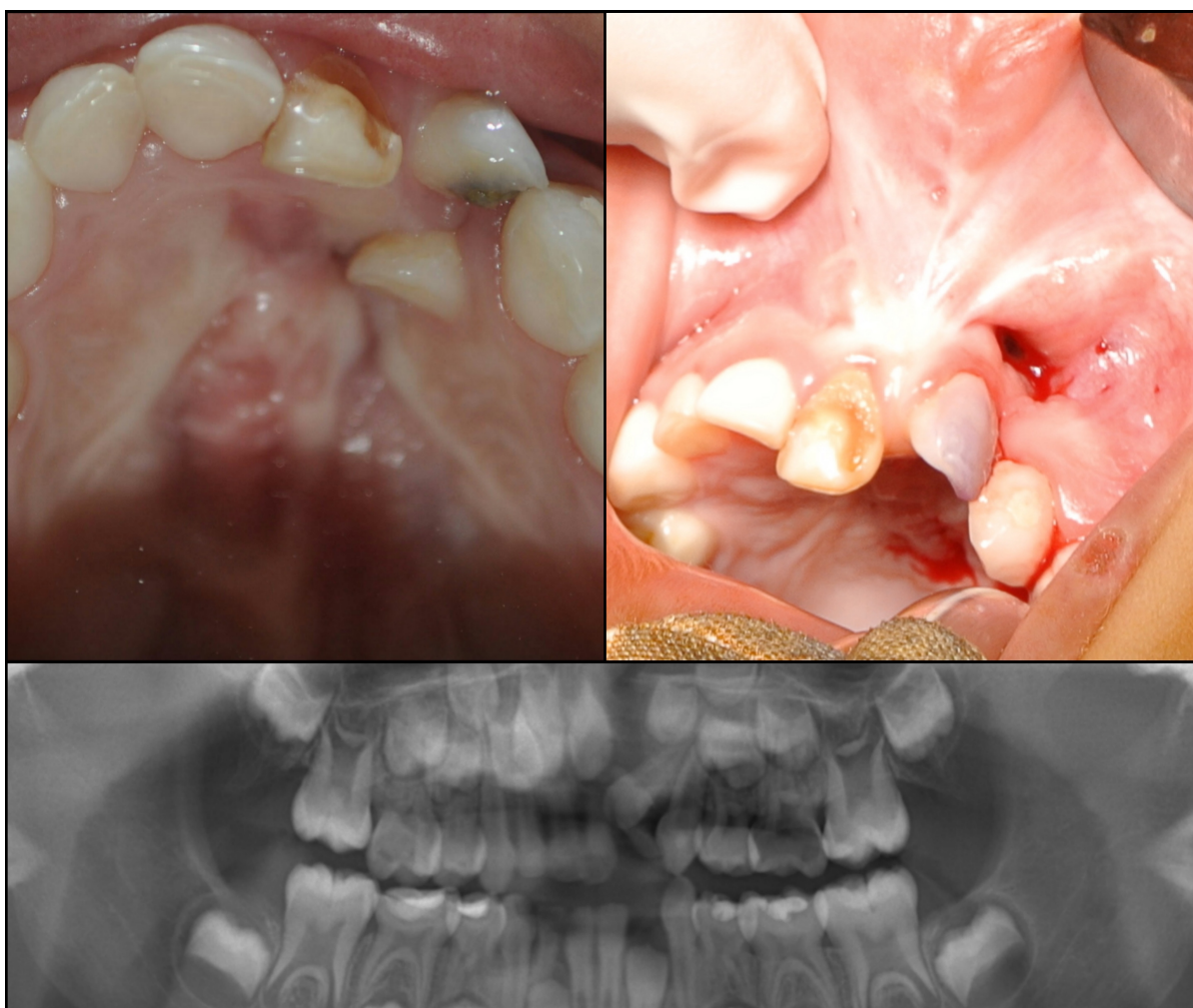
4.1.a.- INJERTO ÓSEO PRIMARIO: Se realiza la cirugía de cierre de fístula nasoalveolar en los primeros meses de vida.

4.1.b.- INJERTO ÓSEO SECUNDARIO PRIMARIO: Se realiza la cirugía de cierre de fístula nasoalveolar previo a la erupción de las piezas dentales permanentes, generalmente entre los 5 y 8 años con la ventaja de producir una guía ósea para la erupción.

4.1.c.- INJERTO ÓSEO SECUNDARIO: Se realiza la cirugía de cierre de fistula nasoalveolar en la dentición mixta, entre los 8 y 12 años. Permite la erupción del canino a través del injerto optimizando su estabilidad y salud periodontal.

4.1.d.- INJERTO SECUNDARIO TARDÍO: Se realiza la cirugía de cierre de fistula nasoalveolar cuando ya han erupcionado los órganos dentarios. Utilizado únicamente si se requiere dar continuidad al reborde alveolar y favorecer una posterior rehabilitación⁴.

Imagen 1: Radiografía panorámica, y fotos intraorales de un paciente con fístula nasoalveolar previo a intervención quirúrgica con Injerto Óseo



4.1.1.- VENTAJAS DE LA CIRUGÍA DE CIERRE DE FISTULA NASOALVEOLAR CON INJERTO ÓSEO

Las principales ventajas de la realización de la cirugía del cierre de fístula nasoalveolar con injerto óseo son:

- Proporciona soporte óseo de los dientes cerca de la zona de la fisura, lo que facilita la erupción de los dientes y la mejora del tratamiento de ortodoncia posterior.
- Ayuda a una formación uniforme del arco y la cresta alveolar, permitiendo al mismo tiempo un apoyo óptimo de labios.
- La mejora significativa del habla.
- Mejora de la estética facial: soporta estructuras nasales y levanta las porciones libres de las ventanas de la nariz en la zona de la hendidura, lo que mejora la simetría nasal y labial.
- Estabilización y recolocación parcial de la premaxila en pacientes con hendiduras bilaterales.
- Proporciona un volumen óseo adecuado y facilitar la posterior rehabilitación protésica con implantes⁸.

4.1.2.- INJERTO ÓSEO

4.1.2.a- DEFINICIÓN DE INJERTO ÓSEO

Según Hernandez F.⁹ *“denominamos injerto a aquella parte de un órgano o tejido que tras ser extirpado de una zona donante se coloca o inserta en otra zona receptora con el objetivo de dar soporte y/o corregir un defecto estructural”*⁹.

Entonces, injerto óseo consiste en un trasplante de hueso que se extirpa de una zona para utilizarlo en otra diferente. Los injertos óseos se utilizan para agregar hueso donante al sitio donde haya una insuficiencia ósea o desperfecto óseo. Este nuevo hueso puede estimular al incremento óseo, cubrir un espacio en un hueso y suministrar apoyo. El nuevo hueso se puede obtener del mismo paciente (autoinjerto óseo), o una persona diferente (aloinjerto óseo), o se pueden usar también implantes sintéticos (Injerto Óseo Aloplástico)¹⁰.

4.1.2.b.- HISTORIA DE LA UTILIZACIÓN DE INJERTOS ÓSEOS

Durante años se ha pretendido usar materiales de injertos óseos para tratamientos quirúrgicos que impliquen la reparación de fracturas o defectos óseos. Es por esto que a través de la historia han ocurrido una sucesión de acontecimientos que nos han permitido conocer a lo largo del tiempo las distintas opciones para la obtención de injertos óseos¹⁰.

El primer indicio del empleo de injertos óseos para la reconstrucción de defectos óseos data de 1668, cuando Van Meekren trasplantó hueso heterólogo de un perro al hombre para restaurar un defecto en el cráneo. En 1809 Merrem, realizó el primer trasplante de injerto autólogo óseo con éxito. En 1878 Macewen, según se informa, trasplantó con éxito un hueso alogénico en humanos. En 1891 Bardenheur fue el primero en realizar un injerto de hueso autólogo a la mandíbula. En 1908, Payr describió el uso de trasplantes libres de tibia y costilla. En 1938 Orell produjo un material de injerto de hueso bovino por medio del uso de álcalis fuerte, y en 1942 Wilson, creó un banco de huesos usando técnicas de congelación¹¹.

El primer banco de huesos moderno se le atribuye a Inclin, quien en 1942 fue el primero en emplear técnicas criógenas de preservación, utilizando refrigeración (a temperaturas más altas que las de congelación) para almacenar el hueso, Wilson creó un banco de huesos utilizando métodos de congelación¹².

Con los resultados obtenidos de estas investigaciones, se pudo realizar la clasificación actual de injertos de acuerdo a su origen y estructura, teniendo como principal propósito establecer las características más importantes, que permitan al cirujano realizar una elección más adecuada basada en las necesidades estructurales y funcionales requeridas¹¹.

4.1.3.- CLASIFICACIÓN DE LOS INJERTOS ÓSEOS

4.1.3.a.- AUTOINJERTO (INJERTO AUTÓLOGO)

El injerto óseo autólogo se basa en la utilización de hueso obtenido a partir de el mismo individuo que recibe el injerto. El hueso se puede obtener a partir de huesos no esenciales, tales como la cresta ilíaca, la sínfisis mandibular, la parte anterior de la rama mandibular, entre otras zonas dadoras⁷.

4.1.3.b.- ALOINJERTO (INJERTO HOMÓLOGO)

El Aloinjerto es el tipo de injerto óseo que se deriva de los seres humanos. La diferencia es que el aloinjerto se obtiene de una persona distinta de la que recibe el injerto. El aloinjerto óseo se toma de cadáveres que han donado su hueso de modo que éste se puede utilizar en cualquier personas viva que esté en necesidad de el mismo; que por lo general se obtiene de un banco de huesos⁷.

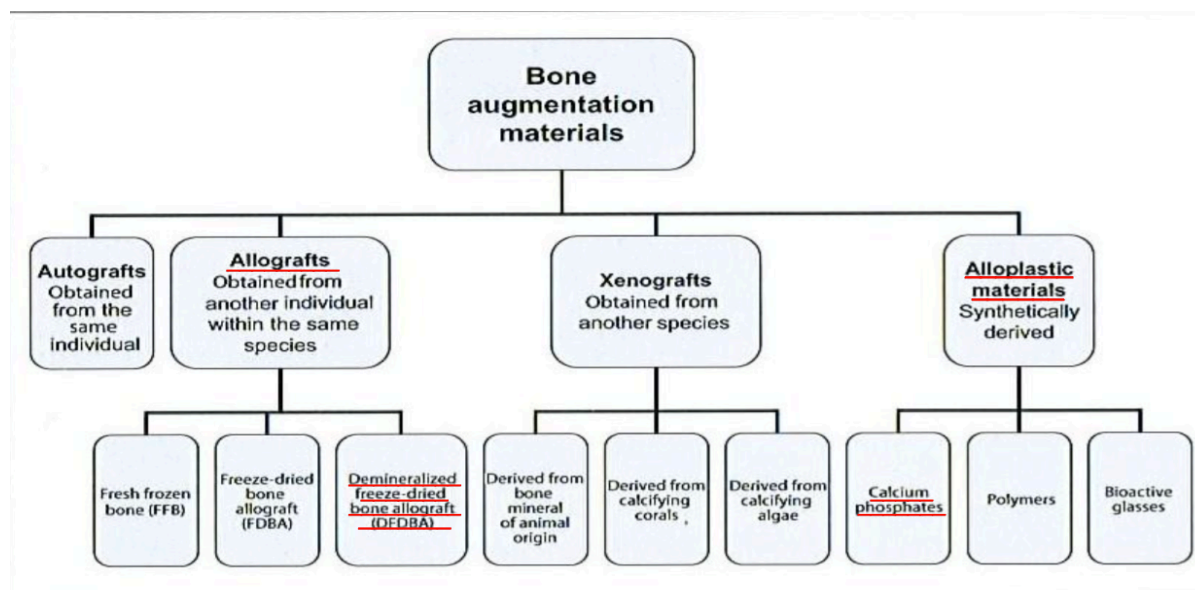
4.1.3.c.- XENOINJERTO (INJERTO HETERÓLOGO)

Es el injerto óseo obtenido de donantes de especies no humanas. Estos xenoinjertos son obtenidos mediante la extracción de minerales procesados y eliminación de antígenos del hueso (bovino o equino), con el propósito de retener contenido mineral óseo. La estructura que tiene este hueso es equivalente a la estructura del hueso humano, por esta razón las células óseas tienen capacidad de regenerarse a través de él¹³.

4.1.3.d.- IMPLANTE ÓSEO ALOPLÁSTICO (SUSTITUTO ÓSEO SINTÉTICO)

Los implantes óseos aloplásticos son materiales sintéticos que simulan el mineral del hueso, son sustitutos óseos creados en laboratorio con diferentes características, que presentan propiedades osteoconductoras ya que proporcionan una matriz para el crecimiento óseo¹³.

Imagen 2: Clasificación de los materiales de aumento óseo



Fuente: Daniel Buser. 20 years of guided bone regeneration in implant dentistry. 2ª ed. Vol. 2. Chicago: Quintessence Pub; 2009.(14)

4.1.4.- PROPIEDADES DEL INJERTO ÓSEO

4.1.4.a.- OSTEOGÉNESIS

La osteogénesis es la formación o producción de nuevo hueso que comienza cuando los osteoblastos viables se trasplantan con el material de relleno. Este material se revasculariza rápidamente, puede completarse después de 2 semanas, contrario de el hueso cortical que puede llevar varios meses^{13,11}.

4.1.4.b.- OSTEOINDUCCIÓN

La osteoinducción es la formación de hueso nuevo, que se inicia con el traslado de proteínas óseas morfogénicas junto con el injerto hacia el lecho receptor, estimulando a las células osteoprogenitoras para que se conviertan en osteoblastos y empiecen a formar hueso¹³.

4.1.4.c.- OSTEOCONDUCCIÓN

La osteoconducción es el proceso que se inicia con la introducción de un material inorgánico al lecho receptor, donde actúa como andamio para la penetración de células externas al injerto y así comienza la formación de hueso nuevo desde la periferia¹³.

4.1.5.- ALOINJERTO ÓSEO

El Aloinjerto óseo es aquel que se deriva de los seres humanos. La diferencia es que el aloinjerto óseo se obtiene de una persona diferente de la que recibe el injerto. El aloinjerto óseo se toma de cadáveres que han donado su hueso de modo que éste se puede utilizar en cualquier persona viva que están en necesidad de el mismo; el aloinjerto óseo por lo general se obtiene de un banco de huesos⁷.

Hay tres tipos de Aloinjerto Óseo disponible:

Hueso fresco congelado (fresh frozen bone)

Injerto Óseo seco congelado (freeze dried bone allograft)

Aloinjerto Óseo Desmineralizado Liofilizado (desmineralized freeze dried bone allograft)¹⁴.

4.1.5.a.- ALOINJERTO ÓSEO DESMINERALIZADO LIOFILIZADO

El injerto óseo seco congelado y el aloinjerto óseo desmineralizado liofilizado han demostrado tener biocompatibilidad y además contienen moléculas osteoconductoras como

las proteínas morfogenéticas óseas. Se realiza la desmineralización de los aloinjertos óseos con el fin de exponer las proteínas morfogenéticas óseas y adicionalmente incrementar su potencial osteoconductor, sin embargo durante el proceso de desmineralización el aloinjerto óseo pierde estabilidad mecánica y debe ser usado en combinación con un material mantenedor del espacio si es utilizado en defectos óseos que no se contienen a si mismos¹⁴.

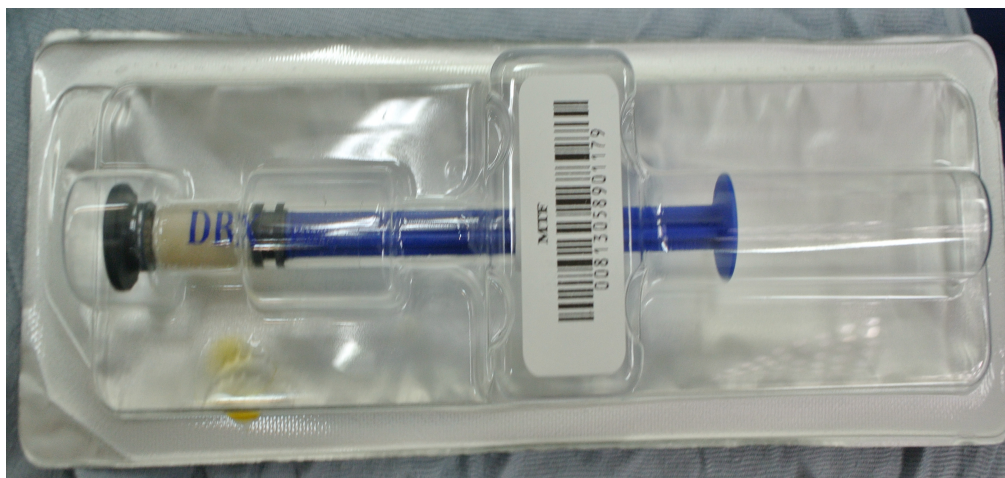La limitación más aparente del aloinjerto óseo es su falta de capacidades osteoinductoras. La matriz ósea desmineralizada es un derivado del aloinjerto óseo. Se prepara por pulverización de hueso alogénico a un tamaño constante, seguido de extracción ácida suave de la fase de mineralización del hueso. Este proceso, desarrollado por Urist et al en 1965, da lugar a un compuesto de proteínas no colágenas, factores de crecimiento y colágeno¹⁵.

Los fabricantes de matrices de aloinjerto óseo desmineralizado suman diferentes componentes al material compuesto. El glicerol, ácido hialurónico, gelatina, y el polvo de sulfato de calcio se han utilizado para esta función, y las capacidades osteoinductoras se incrementan debido a los factores de crecimiento liberados durante el proceso de desmineralización. Técnicas de esterilización tales como la exposición a la irradiación gamma y óxido de etileno disminuyen significativamente el riesgo de transmisión de infecciones pero posteriormente disminuyen las propiedades osteoinductoras del injerto¹⁵.

4.1.5.b.- ALOINJERTO ÓSEO DESMINERALIZADO LIOFILIZADO (DBX[®])

Es un hueso humano procesado que se desmineralizó y mezcló con hialuronato sódico, el cual es un material derivado natural, biocompatible y biodegradable. La combinación del hueso desmineralizado y el hialuronato sódico forma una pasta, una masilla o una mezcla texturizada (Imagen 3) la cual es flexible y fácil de utilizar en aplicaciones quirúrgicas¹⁶. Se prepara y se obtiene del tejido de un donante fallecido utilizando técnicas quirúrgicas asépticas. El hueso utilizado en la masilla y en la pasta es hueso cortical. La mezcla está compuesta por 80% de hueso cortical y un 20% de hueso reticular. El hueso se desmineraliza con ácido clorhídrico para que la matriz ósea posea una cantidad controlada de calcio. El hueso desmineralizado se liofiliza hasta obtener una humedad controlada¹⁶.

Imagen 3: Aloinjerto Óseo Desmineralizado Liofilizado DBX.



4.1.6.- IMPLANTE ÓSEO ALOPLÁSTICO

La ventaja de los Injertos Óseos Aloplásticos es que por su naturaleza completamente sintética no tienen ningún riesgo de transmisión de enfermedades. Otra razón importante por la que los implantes óseos aloplásticos están ganando interés científico y clínico en los últimos 40 años es la posibilidad de diseñar cada uno de los materiales y sus características de acuerdo a las situaciones y necesidades clínicas específicas que se requieran¹⁴.

Hoy en día la composición química de los materiales puede ser controlada hasta el nivel molecular, el tamaño y la interconectividad de los macro poros pueden ser optimizados por crecimiento vascular. La morfología de los granos y bloques de injerto aloplástico puede ser adaptada¹⁴.

Los implantes óseos aloplásticos aparecen para evadir las complicaciones, inconvenientes y desventajas de los autoinjertos y los aloinjertos. Aquellos injertos óseos aloplásticos que llevan poros son perfectos para albergar el crecimiento óseo¹⁰.

4.1.6.a.- BETAFOSFATO TRICÁLCICO

Entre los sustitutos óseos sintéticos tenemos el betafosfato tricálcico que es un material biocompatible, reabsorbible y osteoconductor que ha sido utilizado ampliamente para la reparación de malformaciones y defectos óseos, ya que por sus características

fisicoquímicas permite mantener extremadamente bien el espacio relleno con un éxito elevado en diversas áreas de la medicina y odontología⁶.

El betafosfato tricálcico con el pasar de los años ha venido siendo testado en diferentes estudios animales para exponer su capacidad como biomaterial en la remodelación ósea⁶.

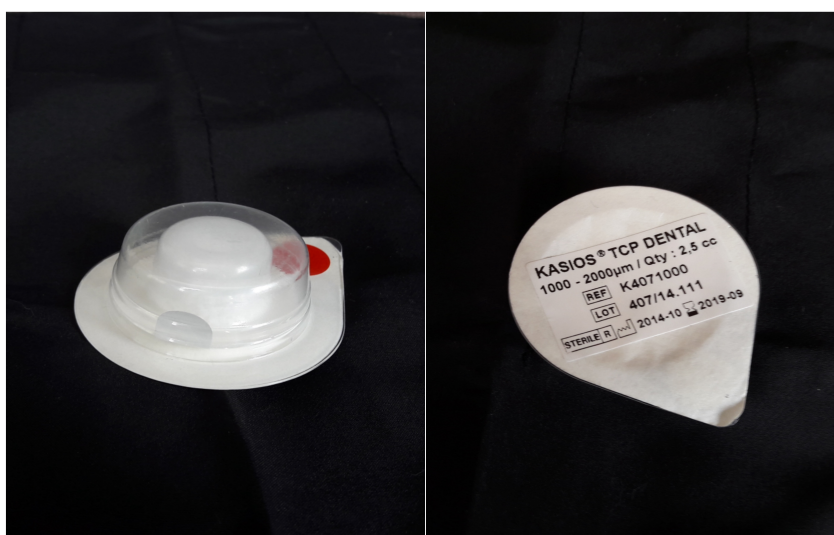El uso del betafosfato tricálcico ha mostrado muy buenos resultados clínicos en cirugía e implantología oral⁶.

El betafosfato tricálcico durante los últimos 30 años, ha sido popular en la cirugía ortopédica, cráneo facial y ortognática, relleno de defectos óseos y alisando las irregularidades del contorno, este se fabrica en una variedad de formas y tamaños incluyendo granular y bloques porosos².

4.1.6.b.- IMPLANTE ÓSEO ALOPLÁSTICO DE BETAFOSFATO TRICÁLCICO (KASIOS®)

Es un sustituto óseo sintético diseñado para rellenar defectos óseos en cirugía dental. (Imagen 4) Está compuesto de fosfato tricálcico B puro totalmente reabsorbible. El fosfato tricálcico es una sal de fosfato de calcio bioactivo, más soluble en medio biológico que la hidroxiapatita y muy parecida a la fase mineral del hueso humano. Totalmente reabsorbible, será substituido por hueso nuevamente formado¹⁷.

Imagen 4: Implante Óseo Aloplástico de Betafosfato Tricálcico KASIOS® TCP DENTAL



4.1.7.- FASES DE LA REPARACIÓN DE LOS INJERTOS ÓSEOS

Luego del tratamiento de una malformación o defecto óseo mediante el uso de injertos óseos, se conocen una serie de procesos que comienzan a producir la reparación del hueso (Imagen 5)¹⁸.

Algunos componentes locales como la distribución anatómica del lecho receptor y características vasculares, son muy importantes al momento de evaluar la reparación ósea¹⁰.

4.1.7.a.- FASE 1

En la primera fase Intervienen las células provenientes del hueso trasplantado. Estas se encargan de proliferar y formar nuevos osteoides por osteogénesis. De esta primera fase dependerá la cantidad de nuevo tejido óseo que se forme a partir de la masa original. El éxito del injerto va a depender de la vascularización precoz. Las células se alimentan por difusión y entre 5 a 7 días después comienza el proceso de angiogénesis y revascularización¹⁰.

4.1.7.b.- FASE 2

En la segunda fase estas células viables van a depositar una matriz ósea desorganizada, sin sistema de Havers o periostal organizado. A esta matriz ósea desorganizada se identifica como hueso Fase I. El injerto es invadido por células del tejido conjuntivo del huésped (osteoclastos), y pasan a remodelar el injerto por reabsorción, es decir se produce la reabsorción del hueso Fase I. La proteína morfogenética ósea procedente de la matriz mineral del hueso trasplantado (sobre todo hueso cortical) actúa como mediadora y permite la formación de nuevo tejido óseo mediante una combinación de osteogénesis y osteoinducción. Este nuevo tejido óseo presenta un sistema periostal y haversiano y es conocido como hueso Fase II (Remodelado Óseo)¹⁰.

4.1.7.c.- FASE 3

En el remodelado óseo los osteoclastos reabsorben la matriz inorgánica del injerto original y lo sustituyen por hueso neo formado (osteoconducción). En esta reabsorción, las proteínas morfogenéticas óseas son liberadas del hueso cortical, permitiendo un aumento de osteoblastos y una consecuente mejor neo formación (osteoinducción). Se debe tomar en cuenta que todo este proceso lleva de 6 a 12 meses. Para obtener suficiente hueso Fase II al final del proceso, necesitamos mucho hueso Fase I, pues en la mejor de las hipótesis, la conversión es de 1:1¹⁰.

Imagen 5: Fases de la Regeneración Ósea

Aporte sanguíneo del hueso

FASE 1 : Osteogénesis

Células supervivientes 4 semanas \Rightarrow Osteoide

FASE 2 : Osteoinducción

Liberación de PMO 2semanas-6meses ;nivel
máximo a

Las 6 semanas.

FASE 3 : Osteoconducción

Matriz inorgánica – rellenedor de espacio

Placa cortical , regeneración tisular dirigida

Fuente: Misch C, Sotereanos G, Dietsch F. Injertos de Hueso autógeno para implantes endoóseos: Indicaciones, éxitos y fracasos. 1ª ed. España: Grafos SA; 1995¹⁹.

4.1.8.- DENSIDAD ÓSEA

La densidad ósea se determina por la cantidad de masa mineral contenida en un determinado volumen de una estructura, se describe en unidades de masa por área (en imágenes bidimensionales) o por volumen (en imágenes tridimensionales), donde sólo se considera el contenido mineral²⁰.

4.1.8.a.- UNIDADES HOUNSFIELD (UH)

Las Unidades Hounsfield deben su nombre a Sir Godfrey Hounsfield quien introdujo por primera vez el principio de cuantificar la cantidad de rayos X que pasan a través o que son absorbidos por los tejidos y desarrolló la escala de radiodensidad resultante. En otras palabras las Unidades Hounsfield son la cantidad de rayos X que pasan a través de la

estructura y se pueden medir, desde entonces las UH se han utilizado para evaluar y cuantificar los tejidos y fluidos²¹.

Las unidades Hounsfield (UH) se representan en escalas de grises comúnmente con valores desde -1000 a +1000²².

En 2001 Norton y Gamble²² llegaron a la conclusión que se necesitaba una clasificación cuantitativa para lograr medir la calidad del hueso y que ésta clasificación se hiciera en el proceso preoperatorio y no dependiese del operador. Entonces elaboraron una clasificación fundada en el análisis óseo por medio de Tomografía Computarizada (CT) y las unidades Hounsfield (UH)²².

1. Tipo I: > 850 UH. Mandíbula Anterior
2. Tipo II: 500-850 UH. Mandíbula Posterior / Maxila Anterior
3. Tipo III: 500-850 UH. Mandíbula Posterior / Maxila Anterior
4. Tipo IV: 0-500 UH. Maxilar Posterior
5. Tipo V: <0 UH Tuberosidad²²

Otras clasificaciones valoran a los tejidos según sus capacidades de atenuación en 6 grupos:

1. Aire: Capacidad de atenuación menor a -100
2. Pulmón: Capacidad de atenuación de -400 a -600
3. Grasa: Capacidad de atenuación de -60 a -100
4. Agua: Capacidad de atenuación igual a cero
5. Tejidos Blandos: Capacidad de atenuación de +40 a +80
6. Hueso: Capacidad de atenuación mayor a 400²³

4.1.9 .- CONE BEAM TOMOGRAFÍA COMPUTARIZADA (CBCT)

Cone Beam CT (CBCT) es una tecnología de imagen basada en la reconstrucción de la sección transversal axial de imágenes radiográficas de volúmenes cilíndricos o esféricos. CBCT se utiliza principalmente como una alternativa a la Tomografía Computarizada para

generar secciones planas transversales y reconstrucciones tridimensionales del hueso con una menor dosis de radiación. Entre sus ventajas están dosis más baja de radiación al paciente, tiempos de adquisición cortos, precio razonable y resolución submilimétrica^{24,25}.

En CBCT el grado de atenuación de rayos X se muestra en escala de grises (valores voxel), aunque los fabricantes de CBCT presentan escala de grises como unidades hounsfield es importante saber que estas medidas no son 100% UH verdaderas²⁵.

Por lo tanto, CBCT se ha propuesto como un procedimiento de diagnóstico para la determinación de la densidad mineral ósea. Valores de grises obtenidos con CBCT se utilizan en una forma analógica a las Unidades Hounsfield para la determinación de la densidad mineral²⁰.

4.1.10.- CIRUGÍA DE CIERRE DE FÍSTULA NASOALVEOLAR CON INJERTO ÓSEO

La cirugía de cierre de fístula nasoalveolar es un procedimiento quirúrgico que debe ser realizado por un profesional especializado en cirugía oral y maxilofacial. Ya que es una cirugía compleja que de no realizarse correctamente puede llevar a muchas complicaciones. La *American Cleft Palate Association (ACPA)* y el *Eurocleft* recomiendan un equipo de cirujano (pediátrico/maxilofacial/plástico), ortodoncista, pediatra, odontopediatra y psicólogo²⁶.

Para realizar la cirugía de cierre de fístula nasoalveolar se deben analizar parámetros tales como edad del paciente, tamaño de la fístula, exámenes radiográficos tipo de injerto óseo y controlar la evolución del injerto óseo haciendo controles postoperatorios.

Bajo anestesia general el procedimiento a seguir para la cirugía de cierre de fístula nasoalveolar con injerto óseo son:

4.1.10.a.- SELECCIÓN DEL PACIENTE

Generalmente los pacientes candidatos a cirugía de cierre de fístula nasoalveolar también tienen la complicación de labio y paladar fisurado. En la imagen 6 podemos observar a 2 pacientes (A y B) que recibieron aloinjerto óseo e implante óseo aloplástico respectivamente. Por su edad y complicación recibieron injerto óseo secundario primario e injerto óseo secundario.

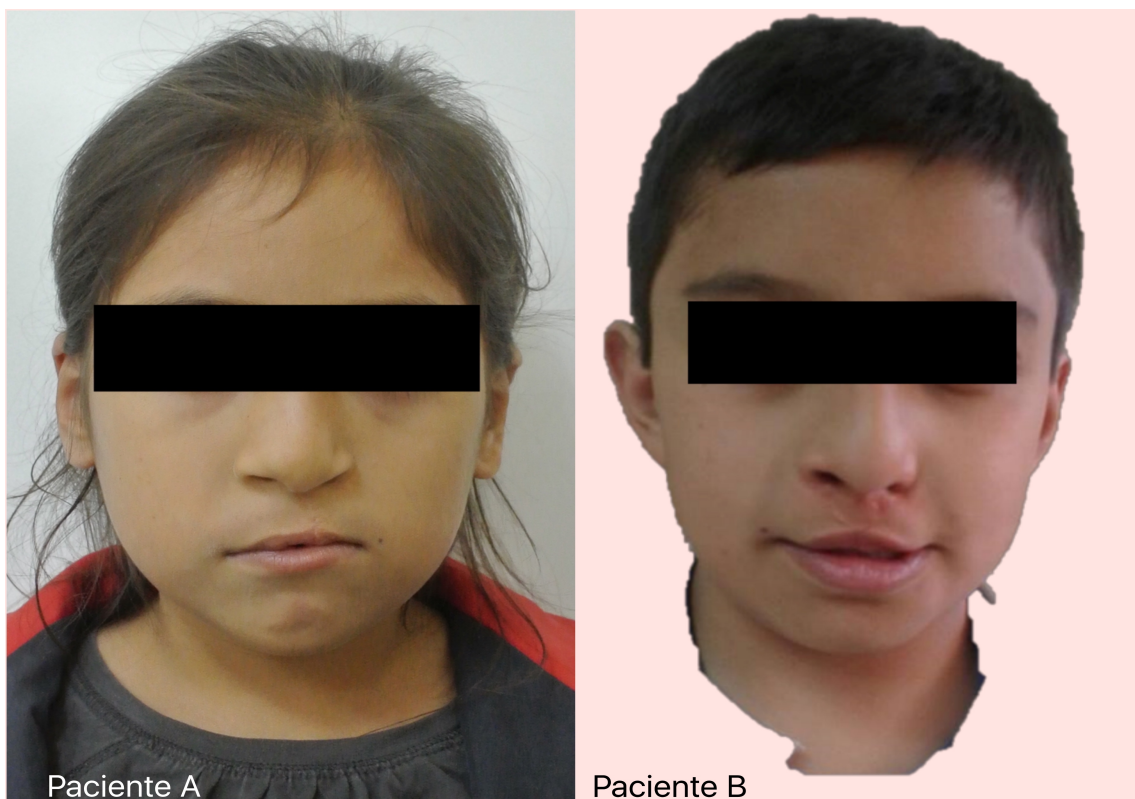4.1.10.b.- EXÁMENES RADIOGRÁFICOS:

Los exámenes radiográficos son de gran valor para el cirujano ya que en ellos se puede observar con detalle la posición, ubicación y en muchos casos extensión de la fístula nasoalveolar en pacientes con secuelas de labio y paladar fisurado. En la imagen 7 tenemos 2 radiografías panorámicas (pacientes A y B) en las cuales observamos una estructura radio lúcida en la zona de la fistula nasoalveolar.

4.1.10.c.- EXAMEN CLÍNICO:

El examen clínico y revisión general de la cavidad bucal es de gran importancia para poder dar un correcto diagnóstico, tratamiento y junto con los exámenes radiográficos se podrá planificar de mejor manera la cirugía. En la imagen 8 observamos fotografías intraorales de pacientes A y B antes de la cirugía de cierre de fístula nasoalveolar.

Imagen 6 : Fotos extraorales de pacientes con secuelas de labio y paladar fisurado que fueron intervenidos quirúrgicamente en cirugía de cierre de fístula nasoalveolar con injerto óseo. (Paciente A: Recibió Aloinjerto Óseo) (Paciente B: Recibió Implante Óseo Aloplástico)



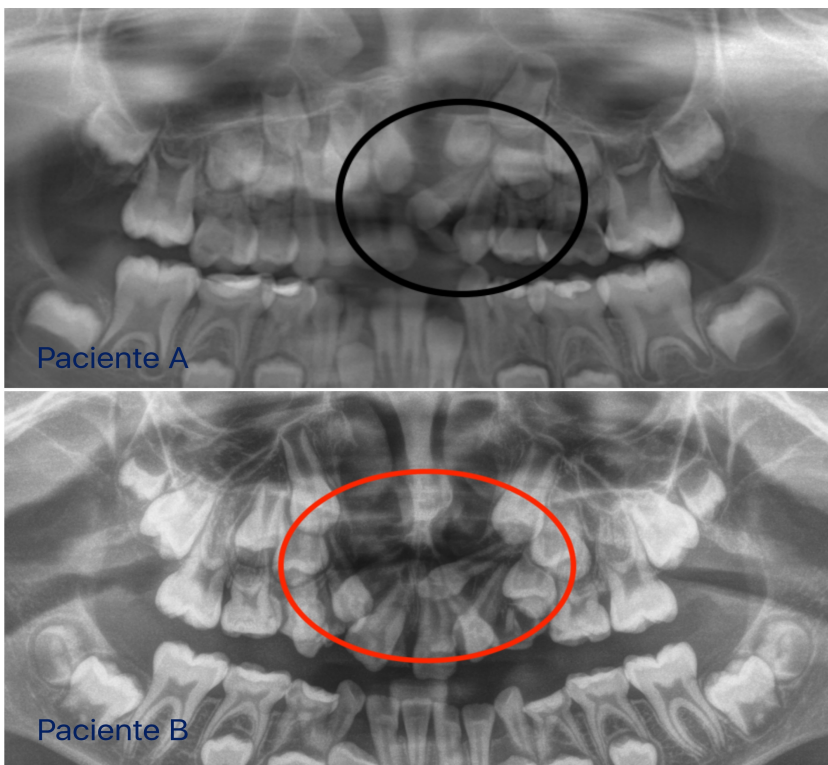


Imagen 7:
Radiografías panorámicas de pacientes A y B con secuelas de labio y paladar fisurado que fueron intervenidos quirúrgicamente en cirugía de cierre de fístula nasoalveolar con injerto óseo. (Paciente A: Fístula Lateral Izquierda) (Paciente B: Fístula Bilateral).

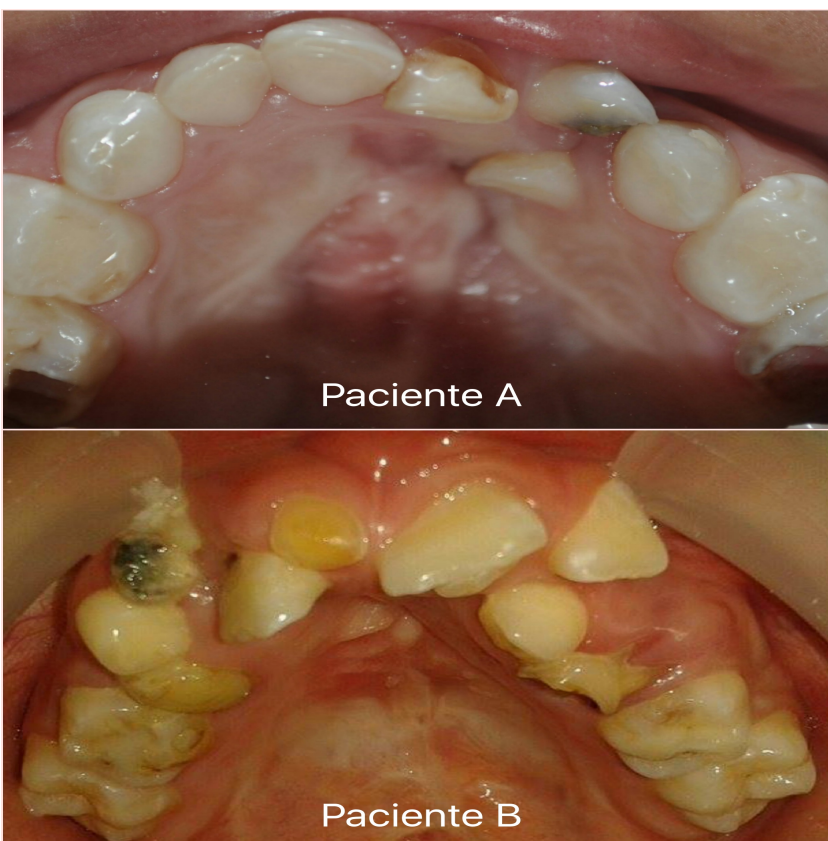
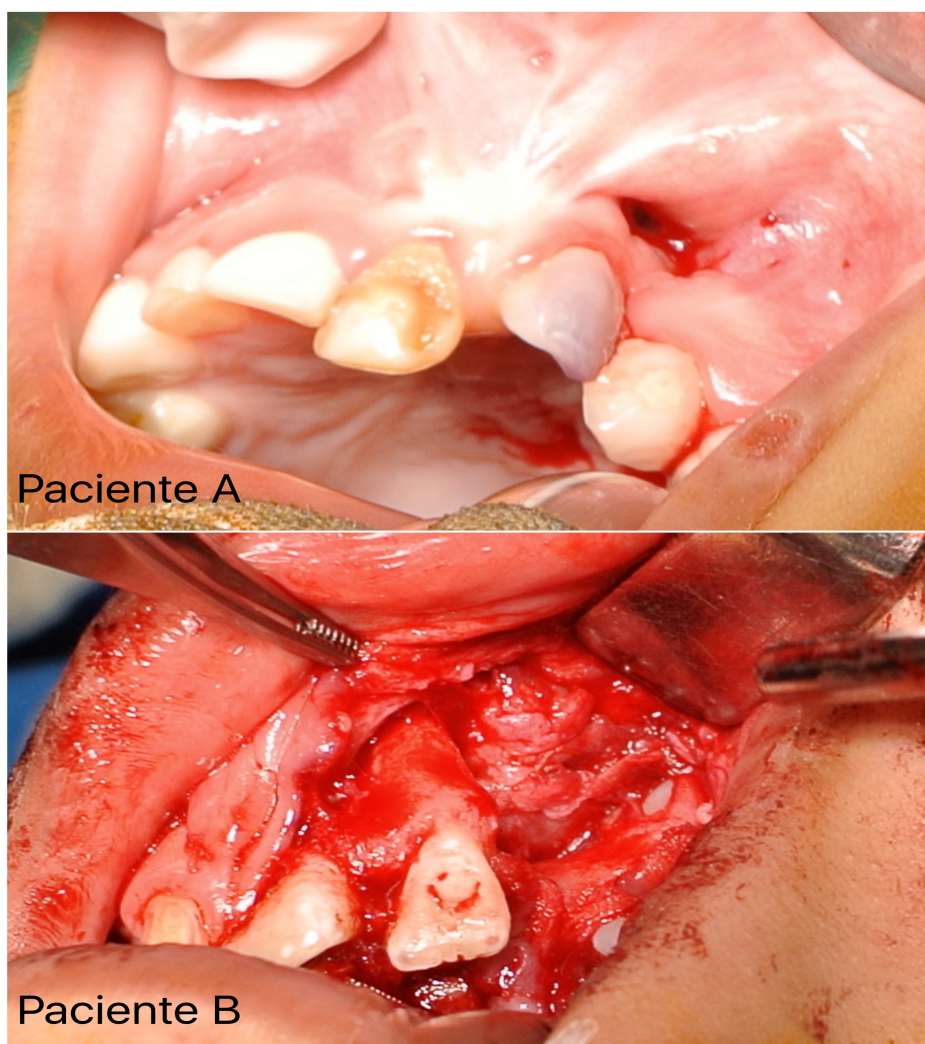


Imagen 8:
Fotografías intraorales de pacientes con secuelas de labio y paladar fisurado antes de ser intervenidos quirúrgicamente en cirugía de cierre de fístula nasoalveolar con injerto óseo. (Paciente A: Fístula Lateral Izquierda) (Paciente B: Fístula Bilateral).

4.1.10.d.- UBICACIÓN DE LA FÍSTULA:

Durante la cirugía de cierre de fístula nasoalveolar con injerto óseo, es necesario remover los tejidos blandos que rodean la fístula para obtener una amplia visión y un amplio campo de trabajo. En la imagen 9 podemos observar la fístula nasoalveolar antes de ser rellenada con aloinjerto óseo (Paciente A) e implante óseo aloplástico (Paciente B).

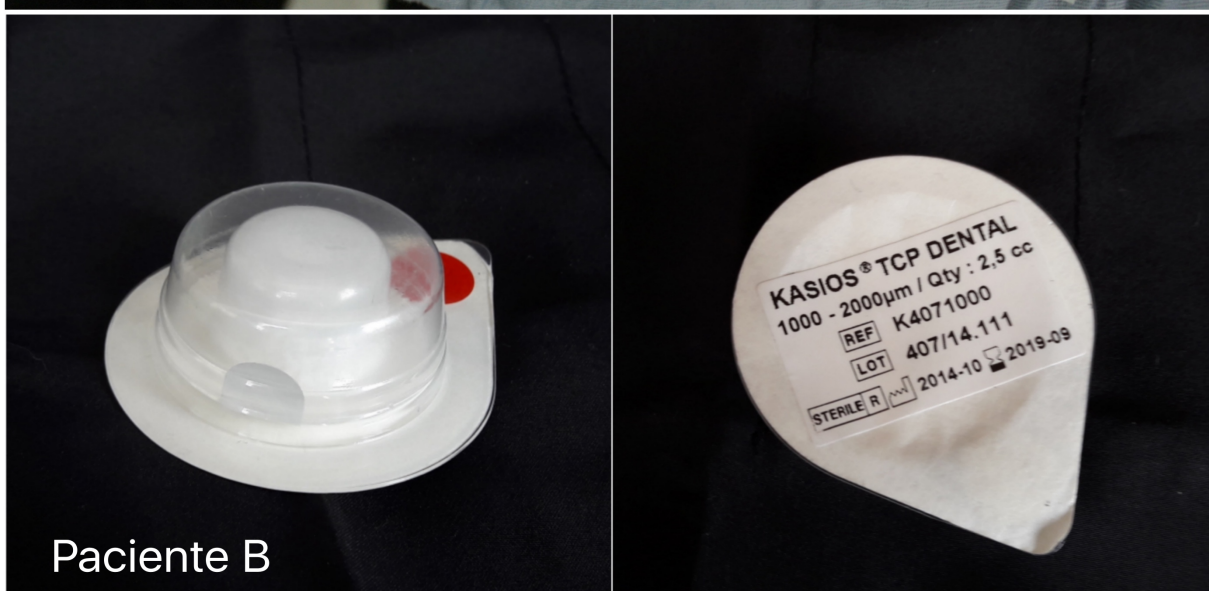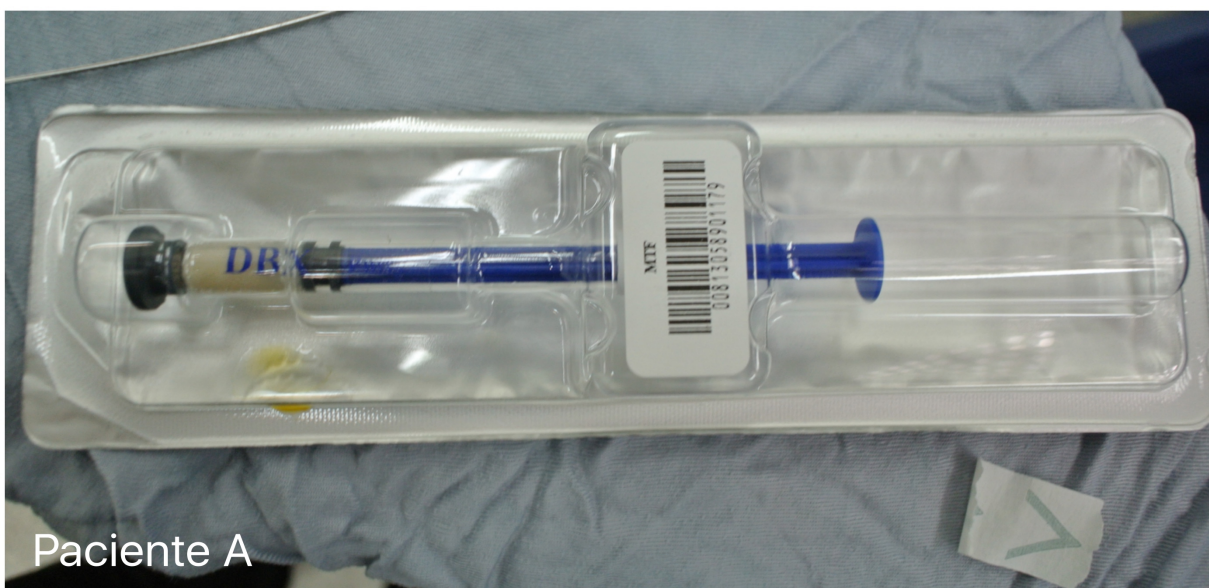Imagen 9: Ubicación de la fístula nasoalveolar en pacientes con secuelas de labio y paladar fisurado que fueron intervenidos quirúrgicamente en cirugía de cierre de fístula nasoalveolar con injerto óseo. (Paciente A: Aloinjerto Óseo) (Paciente B: Implante Óseo Aloplástico).



4.1.10.e.- SELECCIÓN DEL INJERTO ÓSEO:

La selección del injerto óseo para la cirugía del cierre de fístula nasoalveolar se deberá realizar en base a su disponibilidad, tamaño de la fístula o deformación ósea y recursos económicos del paciente. (Imagen 10)

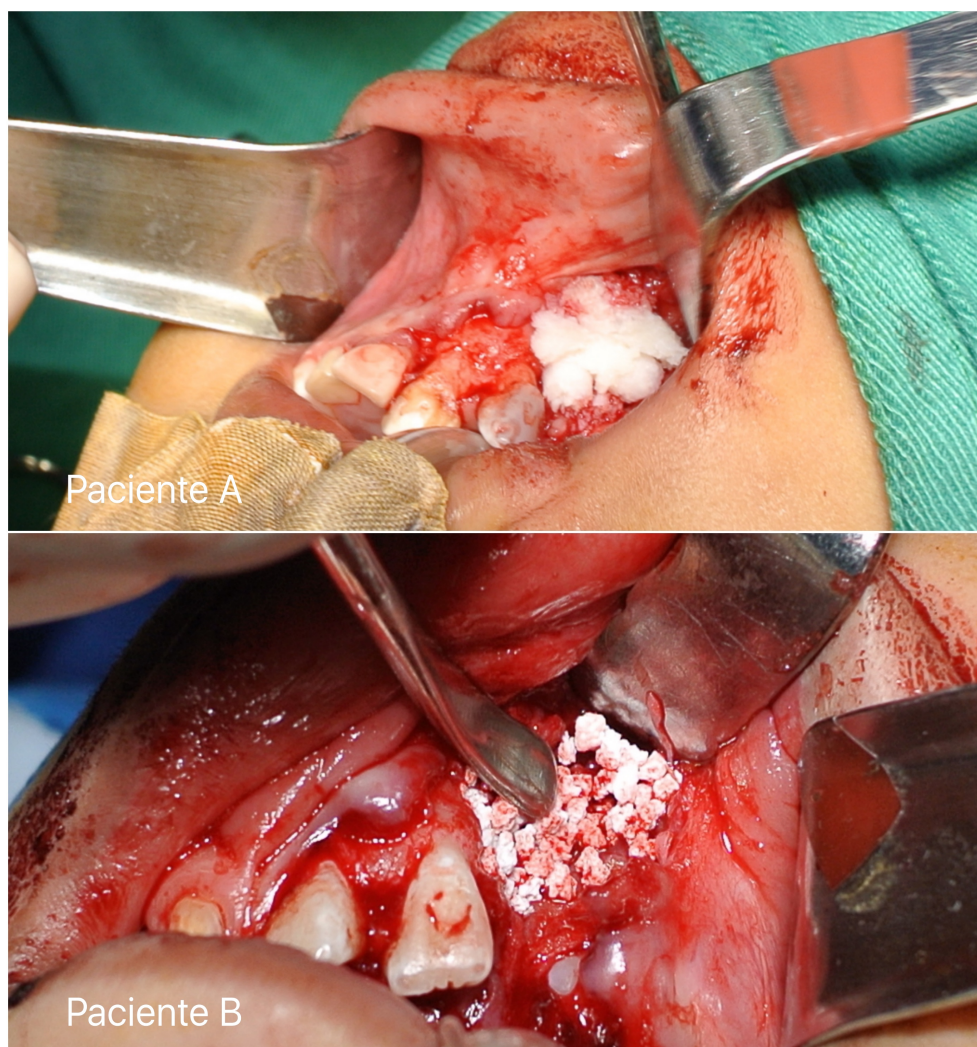
Imagen 10: Aloinjerto Óseo Desmineralizado Liofilizado marca DBX utilizado en el Paciente A, Implante Óseo Aloplástico de Betafosfato Tricálcico marca KASIOS TCP DENTAL utilizado en el Paciente B.



4.1.10.f.- COLOCACIÓN DEL INJERTO ÓSEO:

La colocación del aloinjerto y el injerto óseo aloplástico se realiza directamente desde los envases estériles de los fabricantes a la zona donde se va a rellenar, todo esto para evitar contaminación del injerto. En la imagen 11 (A) podemos observar el aloinjerto óseo y en la imagen 11 (B) observamos el implante óseo aloplástico. Los 2 tipos de injertos óseos se colocan de la misma manera para luego mezclarse con el coágulo de sangre del paciente y posteriormente compactarse.

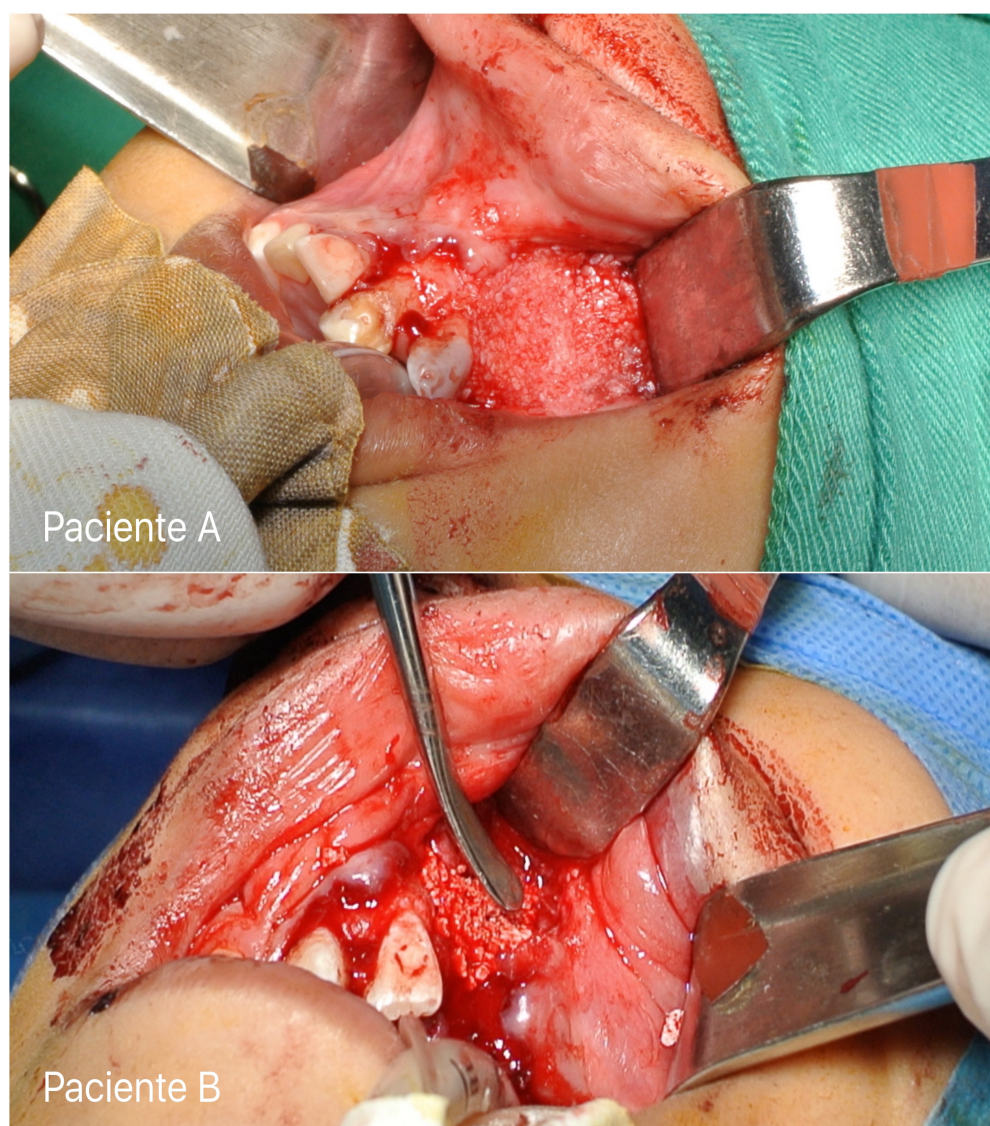
Imagen 11: Colocación del aloinjerto óseo y del implante óseo en pacientes con secuelas de labio y paladar fisurado que fueron intervenidos quirúrgicamente en cirugía de cierre de fistula nasoalveolar con injerto óseo



4.1.10.g.- COMPACTACIÓN DEL INJERTO:

Cuando la fístula nasoalveolar está completamente rellena con aloinjerto óseo (Imagen 11 A) o implante óseo aloplástico (Imagen 11 B) es mezclado con el coágulo de sangre del paciente y posteriormente compactado hasta lograr una superficie firme sin correr riesgos de derrames o desplazamientos del injerto óseo.

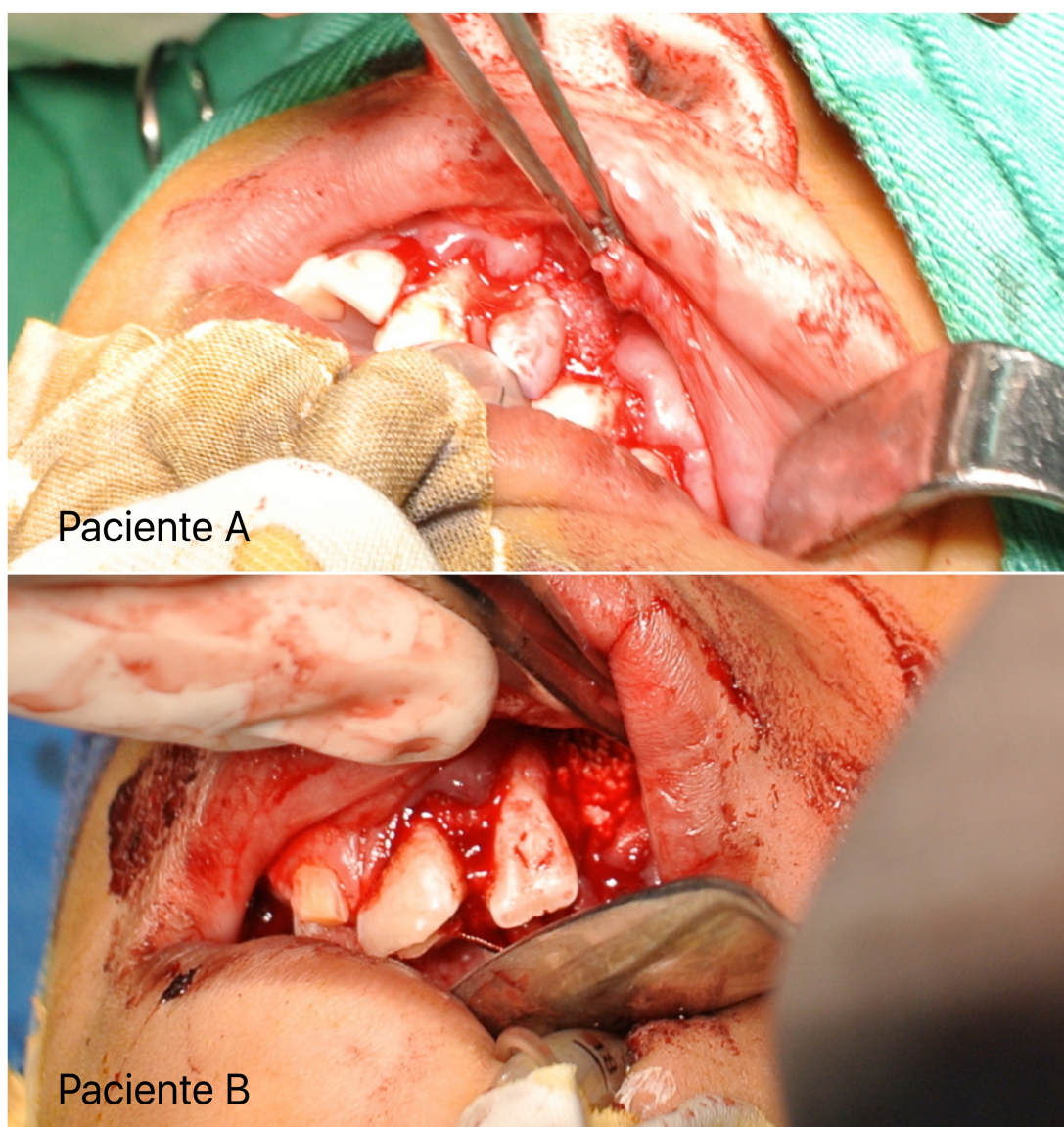
Imagen 12: Compactación del aloinjerto óseo (Paciente A) y el implante óseo aloplástico (Paciente B) en pacientes con secuelas de labio y paladar fisurado que fueron intervenidos quirúrgicamente en cirugía de cierre de fístula nasoalveolar con injerto óseo.



4.1.10.h.- REPOSICIÓN DE TEJIDOS BLANDOS:

Finalmente cuando el injerto óseo es compactado correctamente se procede a reposicionar los tejidos blandos que fueron removidos al comenzar la cirugía. Con ayuda de sutura el injerto queda completamente cubierto, el periostio íntegro y los tejidos firmes y estables. (Imagen 11 A y B)

Imagen 13: Reposición de los tejidos blandos en pacientes con secuelas de labio y paladar fisurado que fueron intervenidos quirúrgicamente en cirugía de cierre de fistula naso alveolar con injerto óseo.



4.2.- ANTECEDENTES DE LA INVESTIGACIÓN

- **Obra: Artículo de Revista:** “EVALUACIÓN DE PLASMA RICO EN PLAQUETAS SOLO O EN COMBINACIÓN CON ALOINJERTO ÓSEO DESMINERALIZADO LIOFILIZADO EN EL TRATAMIENTO DE DEFECTOS PERIODONTALES INTRAÓSEOS: UN ENSAYO CLÍNICO COMPARATIVO”²⁷.

Autores: Perna Agarwal, Anirban Chatterjee, Shankar Gokhale, Himanshu Pratap Singh, y Abhishek Kandwal

Resultado: OBJETIVO: Estudio clínico y radiográfico del Plasma Rico en plaquetas asociado al aloinjerto óseo desmineralizado liofilizado en tratamiento de defectos periodontales. RESULTADO: Reducción significativa del defecto óseo utilizando plasma rico en plaquetas con aloinjerto óseo en comparación al grupo control. CONCLUSIONES: El uso del plasma rico en plaquetas en conjunto con el aloinjerto óseo desmineralizado liofilizado logro mejores resultados de osteointegración y control del defecto óseo que el grupo control.

- **Obra: Artículo de Revista:** “REEMPLAZO TEMPOROMANDIBULAR. ¿AUTÓGENO O ALOPLÁSTICO?: REVISIÓN DE LA LITERATURA”²⁸.

Autores: González Mendoza, Enrique; Hernández Calva, Alejandra. **Resultado:** OBJETIVO: Determinar qué tipo de injerto óseo funciona mejor en el reemplazo temporomandibular. CONCLUSIONES: Se pueden obtener resultados satisfactorios al realizar reconstrucción articular autóloga o aloplástica, parcial o total, siempre que el diagnóstico, los materiales, los diseños, la planificación y la técnica quirúrgica sean adecuadas según las necesidades de cada paciente.

- **Obra: Artículo de Revista:** “FOSFATO TRICÁLCICO BETA COMO BIOMATERIAL DE INJERTOS ÓSEOS”²⁹.

Autores: Pareja Vásquez, María del Carmen; Ascarza Acuña, Amílcar.

Resultado: OBJETIVO: Determinar las propiedades del Fosfato tricálcico beta como biomaterial de injertos óseos. CONCLUSIONES: El beta fosfato tricálcico es un

biomaterial con alta capacidad osteocondutora que puede ser utilizado con éxito en reparación ósea. Es una alternativa para ser empleada en cirugías de implantes inmediatos, colocación de implantes en rebordes atróficos y elevación de piso de seno maxilar.

- **Obra: Artículo de Revista:** “EVALUACIÓN CLÍNICA Y RADIOGRÁFICA DE INJERTOS BIOCERÁMICOS TIPO HIDROXIAPATITA COMO ALTERNATIVA EN LA RECONSTRUCCIÓN DE ALVEOLOS DENTARIOS POSTEXODONCIA”³⁰.

Autor: Julián Gallón Nausa

Resultado: OBJETIVO: Este estudio pretende evaluar el comportamiento de injertos aloplásticos en alveolos pos exodoncia y la consiguiente colocación de implantes dentales para estimar la ubicación dimensional de la cresta alveolar mesial y distal, teniendo como referente la plataforma del implante que presenta una superficie maquinada y modificada. CONCLUSIONES: El biomaterial evaluado de composición hidroxiapatita, colágeno y proteína morfogenéticas porcina demostró un comportamiento satisfactorio como material de relleno óseo y contribuye a la conservación de la masa ósea en los defectos tratados, lográndose integridad y estabilidad de los implantes estudiados ; sin presentar reacciones adversas en ninguno de los casos estudiados.

- **Obra: Artículo de Revista:** “RECONSTRUCCIÓN DE LA HENDIDURA ALVEOLAR CON INJERTO ÓSEO ALOGÉNICO: CONSIDERACIONES CLÍNICAS”³¹.

Autores: Omar Gabriel da Silva Filho; Terumi Okada Ozawa; Cláudia Bachega; Marco Aurélio Bachega

Resultado: OBJETIVO: El presente artículo analiza la alternativa al injerto óseo autógeno con el hueso alogénico, obtenido de un banco de huesos humanos. CONCLUSIONES: Los aloinjertos óseos son alternativas para la reconstrucción de fisuras alveolares. Las ventajas como la eliminación de la zona donante, hueso disponible en forma y cantidad adecuada, además de las propiedades biológicas de reparación ósea descritos en la literatura, estimulan su uso.

- **Obra: Artículo de Revista:** “ALOINJERTO ÓSEO FRESCO CONGELADO (FFBA) EN LA RECONSTRUCCIÓN DEL MAXILAR ATRÓFICO. EVALUACIÓN DE LA VIABILIDAD CLÍNICA E HISTOLÓGICA A LOS SEIS Y NUEVE MESES EN EL SENO MAXILAR”³².

Autores: Ana Paula F. Bassi; Rogerio Acedo Vieira; Marisa Akemi Matsumoto; Iris Monica Steckelberg; Gabriel Ramalho-Ferreira & Leonardo Perez Faverani

Resultados: CONCLUSIONES: A pesar de que radiográficamente se tenía una buena neoformación ósea en nuestro caso, clínicamente el tejido óseo en el período de 6 meses se presenta con poca resistencia muy similar a un tejido osteoide. Aunque se ha obtenido la estabilidad de los implantes, debido al hecho de que se utilizó una técnica quirúrgica que condujo a esta situación (compactación implantes con subinstrumentation), sentimos una mayor seguridad de los implantes instalados en la región con 9 meses después de la operación.

- **Obra: Artículo de Revista:** “MATRIZ ÓSEA DESMINERALIZADA PARA LA CONSTRUCCIÓN ALVEOLAR HENDIDA”³³.

Autores: José Rolando Prada Madrid, MD, Viviana Gómez, MD, Bibiana Mendoza, MD

Resultados: OBJETIVO: El objetivo de este artículo es describir los resultados del uso de matriz ósea desmineralizada en la hendidura alveolar de los pacientes con labio y paladar hendido. CONCLUSIONES: La matriz ósea desmineralizada DBX cuando se utiliza para tratar las fisuras alveolares en nuestro estudio no es eficaz por sí mismo para inducir la formación de hueso como observamos en los 10 pacientes.

- **Obra: Artículo de Revista:** “LA RECONSTRUCCIÓN DE LA HENDIDURA ALVEOLAR TODAVÍA ES CONTROVERTIDA? (REVISIÓN DE LITERATURA)”³⁴.

Autor: Sameh A. Seifeldin

Resultados: CONCLUSIONES: En términos de promover el crecimiento y la restauración de la función, los injertos óseos secundarios de la hendidura alveolar

son ampliamente aceptados para la reconstrucción quirúrgica. Los injertos de hueso autólogo todavía se consideran el estándar de oro para la reconstrucción de la hendidura alveolar con resultados más fiables, predecibles y mejores a pesar de la aparición de nuevos materiales de injerto compuestos con capacidades osteoinductoras potentes.

5.- HIPÓTESIS

La reparación de los defectos óseos no difieren en cuanto a calidad y cantidad de calcificación según se utilice Aloinjertos Óseos o Implantes Óseos Aloplásticos.

CAPITULO II
PLANTEAMIENTO OPERACIONAL

1.- MARCO METODOLÓGICO

1.1 Enfoque:

El enfoque de la Investigación es cuantitativo

1.2 Diseño de la Investigación

Documental, debido a que se basó en los registros escritos y radiográficos de los expedientes clínicos de los pacientes con secuelas de labio y paladar fisurado intervenidos quirúrgicamente para la cirugía de cierre de fístula nasoalveolar en el Hospital de la Mujer y el niño.

1.3 Nivel de la Investigación

Descriptivo.

1.4 Tipo de Investigación

Retrospectivo porque se investigaron procedimientos quirúrgicos ya realizados.

2.- POBLACIÓN Y MUESTRA.

La población de estudio fue de todos los pacientes que presentaron diagnóstico de secuelas de labio y paladar fisurado que fueron intervenidos quirúrgicamente en el hospital de la Mujer y el Niño en el periodo de Enero 2015 a Octubre 2016.

2.1.- Criterios de selección

2.1.a.- Criterios de Inclusión

Se incluyeron en este estudio todos los pacientes con diagnóstico de secuelas de labio y paladar fisurado que fueron intervenidos quirúrgicamente en cierre de fístula nasoalveolar con aloinjerto óseo y con implante óseo aloplástico.

Pacientes con secuelas de labio y paladar fisurado unilateral o bilateral

Pacientes con expediente clínico y radiográfico completo.

2.1.b Criterios de exclusión:

Se excluyeron del estudio a los pacientes con diagnóstico de secuelas de labio y paladar fisurado que fueron intervenidos quirúrgicamente en cierre de fístula nasoalveolar sin injerto óseo o con un tipo diferente de injerto óseo a los antes mencionados.

Pacientes sin un expediente clínico y radiográfico suficiente.

3. OPERACIONALIZACIÓN DE VARIABLES

VARIABLE	DEFINICIÓN CONCEPTUAL	DEFINICIÓN OPERATIVA	INDICADOR	TIPO ESTADÍSTICO	ESCALA
Edad	Tiempo Transcurrido desde el nacimiento hasta la actualidad	Radiografías y Tomografías de personas entre los 5 y 25 años	5 a 10 11 a 15 16 a 20 21 a 25	Cuantitativo	De Razón
Sexo	Características Fenotípicas que diferencian hombres de mujeres	Características externas que diferencian al varon de la mujer	Masculino Femenino	Cualitativo	Nominal
Calcificación Ósea	La calcificación ósea es la acumulación gradual de calcio en un área de tejido del cuerpo	Es la fusión o conexión entre el hueso vivo y el injerto óseo implantado	Densidad Calcificación Tiempo	Cualitativo	Nominal

4. INSTRUMENTOS, MATERIALES Y RECURSOS PARA LA RECOLECCIÓN DE DATOS.

4.1 Instrumentos Documentales: Se analizaron las fichas, fotografías y radiografías panorámicas de los pacientes con diagnóstico de secuelas de labio y paladar fisurado que fueron intervenidos quirúrgicamente en cierre de fístula nasoalveolar con injerto óseo para tener una mejor percepción y precisión en cuanto al análisis y observación. Se Registró la información acerca del tipo de injerto óseo, fecha de la intervención quirúrgica, sexo y edad.

4.2 instrumentos Mecánicos: En el centro radiológico particular del cantón Cuenca se realizaron las radiografías panorámicas y rayos X Cone Beam a los pacientes seleccionados para la realización de este proyecto. Mediante la observación de las radiografías y rayos X Cone Beam digitales en la computadora se realizó el análisis de injerto óseo. El Tomógrafo utilizado es "Cone Beam 3D Imaging NewTom" y el software utilizado es VGI.

4.3 Materiales: Solo se utilizaron materiales de escritorio.

4.4 Recursos: Para llevar a cabo el estudio se necesitaron recursos institucionales (UCACUE, Centro Radiológico Maxilofacial, Hospital de la Mujer y el Niño), recursos humanos (Examinador y Tutores) y recursos financieros (autofinanciados).

5.- PROCEDIMIENTO PARA LA TOMA DE DATOS

5.1 Ubicación Espacial: El Hospital de la Mujer y el Niño está ubicado en la ciudad de Cuenca y el Centro Radiológico Maxilofacial se encuentra ubicado en el edificio "Acropolis" de la ciudad de Cuenca. Cuenca esta ubicada en el centro austral de la República del Ecuador, es la capital de la provincia del Azuay, cuenta con 330.000 habitantes. Es la tercera ciudad más importante del Ecuador.

5.2 Ubicación Temporal: La investigación se realizó entre los meses de Agosto y Octubre del año 2016, recolectando los datos de las fichas, Fotografías y Radiografías Panorámicas tanto Físicas como Digitales de pacientes con secuelas de labio y paladar fisurado que fueron tomadas entre Enero de 2015 y Octubre 2016.

5.3 Procedimientos de la toma de datos: Para el registro de los datos se analizaron las fichas y radiografías de pacientes con secuelas de labio y paladar fisurado que fueron intervenidos quirúrgicamente en el Hospital de la Mujer y el Niño entre Enero de 2015 y Octubre de 2016. Se registró la información acerca de presencia o ausencia de injerto óseo y

a partir de esto se clasificó a los pacientes. También se tomó en cuenta sexo, edad de cada paciente y fecha de la intervención quirúrgica.

5.3.a.- Método de Examen:

Primero se examinaron las fichas, fotografías y radiografías panorámicas iniciales de los pacientes seleccionados. En las fichas se encontró la información acerca del protocolo utilizado en la intervención quirúrgica. Después se procedió a identificar la fístula nasoalveolar en las fotografías y radiografías panorámicas. El injerto óseo implantado fue evaluado mediante estudios de rayos X Cone Beam y se procedió a medir la densidad del hueso maxilar y del injerto óseo en unidades hounsfield, así mismo se analizó la calcificación ósea en los estudios de imagen posteriores.

El examinador debió seguir las siguientes recomendaciones:

- a) Examinar que los expedientes de los pacientes seleccionados estén completos.
- b) Examinar que las fotografías y radiografías panorámicas de los pacientes sean visibles y se pueda identificar claramente la fístula nasoalveolar.
- c) Considerar la disponibilidad de los pacientes para la realización de estudios de imagen posteriores.

5.3.b.- Criterios de registro de hallazgos

Cuando se realiza la examinación de expedientes, los datos se consignan en las casillas correspondientes, anotando los datos que representan el criterio de clasificación que se detallan en el cuadro 1.

Cuadro No 1

Criterios de Clasificación de Pacientes según Género, Edad, Posición de la Fístula Nasoalveolar, Tipo de Injerto Óseo, Fecha de Intervención quirúrgica.

Paciente	Género	Edad	Posición Fístula	Injerto Óseo	Fecha intervención
1	F	22	Izq	Aloplástico	May. 2016
2	F	7	Izq	Aloinjerto	Abr. 2016
3	F	9	Izq	Aloplástico	Feb. 2016
4	M	12	Izq - Der	Aloplástico	Dic. 2015
5	F	9	Der	Aloplástico	Dic. 2015
6	F	16	Izq	Aloinjerto	Nov. 2015

6.- PROCEDIMIENTOS PARA EL ANÁLISIS DE DATOS

Se calculó la densidad del hueso maxilar en unidades hounsfield

Luego se realizó el mismo cálculo del injerto óseo en unidades hounsfield.

Se comparó los estudios de Rayos X Cone Beam con las radiografías panorámicas para analizar la calcificación del injerto óseo

Después de procedio a analizar qué injerto óseo tiene más unidades hounsfield.

7.- ASPECTOS BIOÉTICOS

Se requiere entrega y firma de consentimientos informados a los pacientes seleccionados.

Se requiere aprobación del consejo de bioética de la Facultad de Ciencias Médicas

CAPITULO III
RESULTADOS, DISCUSIÓN, CONCLUSIONES

1. RESULTADOS

El presente estudio fue realizado con los datos de las fichas, fotografías y radiografías panorámicas que constan en los expedientes del Hospital de la Mujer y el Niño de la ciudad de Cuenca, así mismo los estudios de rayos X Cone Beam constan en los archivos del Centro Radiológico del Dr. Juan Hermida, mostrando los siguientes resultados:

Tabla N 1. Distribución de la muestra de acuerdo a género

EDADES	MASCULINO	%	FEMENINO	%	TOTAL	%
5 - 10	0	0%	3	50%	3	50%
11 - 15	1	16.6%	0	0%	1	16.6%
16 - 20	0	0%	1	16.6%	1	16.6%
21 - 25	0	0%	1	16.6%	1	16.6%
TOTAL	1	16.6%	5	83.2%	6	100%

Interpretación: La mayoría de pacientes que recibieron injerto óseo son de género femenino, siendo un 83.2% de la muestra. Mientras que los pacientes de género masculino representan un 16.6%.

Tabla N 2. Distribución de la muestra de acuerdo al tipo de injerto óseo que recibieron

INJERTO ÓSEO	MASCULINO	%	FEMENINO	%	TOTAL	%
ALOINJERTO	0	0%	2	33.3%	2	33.3%
ALOPLÁSTICO	1	16.6%	3	50%	4	66.6%
TOTAL	1	16.6%	5	83.3%	6	100%

Interpretación: La mayoría de pacientes recibieron implante óseo Aloplástico siendo un 66.6% de la muestra. Mientras que los pacientes que recibieron Aloinjerto Óseo representan un 33.3%.

Tabla N 3. Distribución de la muestra de acuerdo a la posición de la fístula nasoalveolar

POSICIÓN FÍSTULA	MASCULINO	%	FEMENINO	%	TOTAL	%
IZQUIERDA	0	0%	4	66.6%	4	66.6%
DERECHA	0	0%	1	16.6%	1	16.6%
BILATERAL	1	16.6%	0	0%	1	16.6%
TOTAL	1	16.6%	5	83.3%	6	100%

Interpretación: La mayoría de pacientes que recibieron injerto óseo tienen fístula nasoalveolar izquierda representando un 66.6% de la muestra, los pacientes con fístula nasoalveolar derecha representan un 16.6% y los pacientes con fístula bilateral representan un 16.6%.

Tabla N 4. Unidades Hounsfield Maxilar Superior y Aloinjerto Óseo Desmineralizado Liofilizado (DBX[®])

PACIENTE	MAXILAR SUPERIOR	ALOINJERTO
2	688 UH	219 UH
6	480 UH	100 UH

Interpretación: En esta tabla se puede evidenciar que los valores de densidad de el Aloinjerto Óseo Desmineralizado Liofilizado (DBX[®])son inferiores a los valores de densidad del maxilar superior del mismo paciente con un promedio de 3/1.

Tabla N 5. Unidades Hounsfield Maxilar Superior e Implante óseo Aloplástico de Betafosfato Tricálcico (Kasios®)

PACIENTE	MAXILAR SUPERIOR	ALOPLÁSTICO
1	450 UH	385 UH
3	490 UH	284 UH
4	590 UH	610 UH
5	595 UH	330 UH

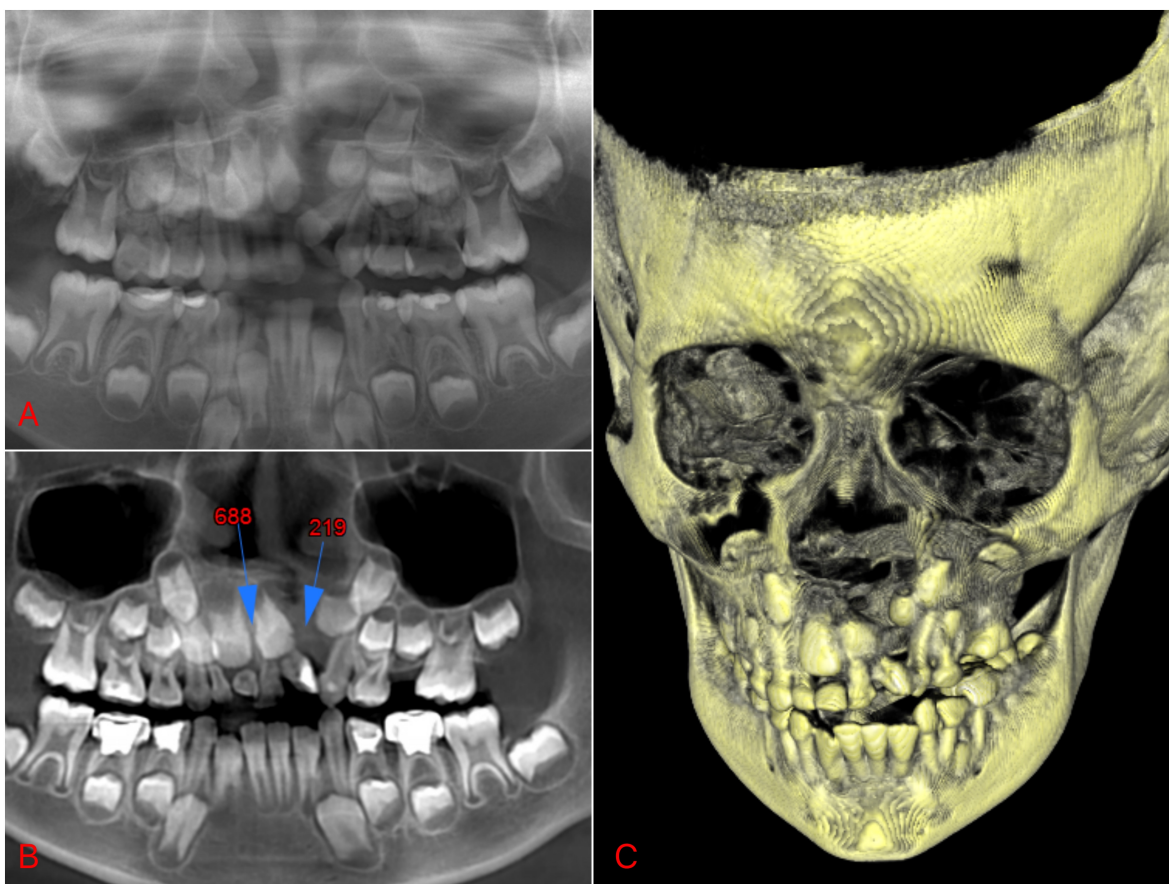
Interpretación: En esta tabla se puede evidenciar que los valores de densidad el Implante óseo Aloplástico de Betafosfato Tricálcico (Kasios®) son inferiores a los valores de densidad del maxilar superior del mismo paciente con un promedio de 2/1.

Tabla N 6. Comparación de la densidad del Maxilar Superior con Aloinjerto Óseo Desmineralizado Liofilizado (DBX®) e Implante óseo Aloplástico de Betafosfato Tricálcico (Kasios®).

PACIENTE	MAXILAR SUPERIOR	ALOINJERTO ÓSEO	IMPLANTE ALOPLASTICO
1	450 UH	-----	385 UH
2	688 UH	219 UH	-----
3	490 UH	-----	284 UH
4	590 UH	-----	610 UH
5	595 UH	-----	330 UH
6	480 UH	100 UH	-----
TOTAL	548 UH	159 UH	393.25 UH

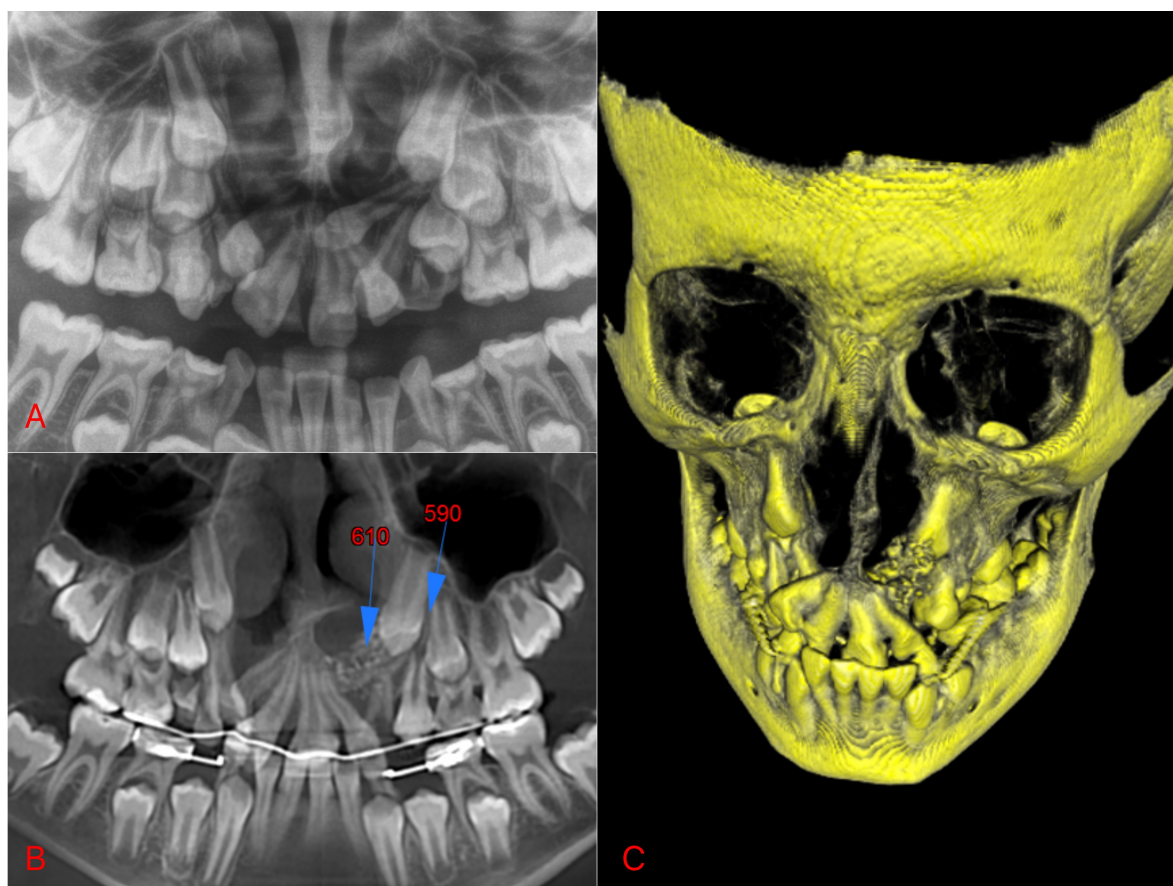
Interpretación: En esta tabla podemos observar que el valor de densidad del Implante óseo Aloplástico de Betafosfato Tricálcico (Kasios®) es superior al valor de densidad del Aloinjerto Óseo Desmineralizado Liofilizado (DBX®), pero a su vez es menor al valor de densidad del maxilar superior.

Imagen 14: Grado de Calcificación y densidad ósea del Aoinjerto Óseo Desmineralizado Liofilizado (DBX®) en cierre de fistula nasoalveolar.



Interpretación: En esta imagen podemos observar la radiografía panorámica inicial (A) del paciente que recibió aloinjerto óseo. Tenemos el resultado de los rayos X Cone Beam (B) donde se puede ver un incremento parcial de hueso en la zona donde se ubicaba la fístula nasoalveolar 6 meses después de la intervención quirúrgica, así mismo podemos observar el resultado de la densidad tanto de una zona del maxilar superior como del aloinjerto óseo. En la imagen 3D (C) podemos visualizar una delgada capa de Aoinjerto Óseo Desmineralizado Liofilizado (DBX®) compactado y calcificado.

Imagen 15: Grado de Calcificación y densidad ósea del Implante óseo Aloplástico de Betafosfato Tricálcico (Kasios®) en cierre de fístula nasoalveolar.



Interpretación: En esta imagen podemos observar la radiografía panorámica inicial (A) del paciente que recibió implante óseo aloplástico. Tenemos el resultado de los rayos X Cone Beam (B) donde se puede ver un incremento considerable de hueso en la zona donde se ubicaba la fístula nasoalveolar 9 meses después de la intervención quirúrgica, así mismo podemos observar el resultado de la densidad tanto de una zona del maxilar superior como del implante óseo aloplástico. En la imagen 3D (C) podemos visualizar una gruesa capa de Implante óseo Aloplástico de Betafosfato Tricálcico (Kasios®) compactado y calcificado.

2. DISCUSIÓN

Agarwal P y Col²⁷ demostraron que el aloinjerto óseo desmineralizado liofilizado en conjunto con plasma rico en plaquetas mostro una reducción significativa del defecto óseo en comparación al grupo control²⁷. En nuestro estudio no se utilizó plasma rico en plaquetas y el resultado de la densidad del Aloinjerto Óseo Desmineralizado Liofilizado (DBX[®]) por si solo fue muy inferior comparándolo con la densidad del maxilar superior del mismo paciente. Así mismo en los pacientes que recibieron aloinjerto óseo, radiográficamente no se mostró una mejora significativa del defecto óseo.

En el remplazo mandibular con implante óseo aloplástico e injerto autólogo. Se pueden conseguir buenos resultados al realizar reconstrucción articular autóloga o aloplástica, parcial o total, siempre y cuando el diagnóstico, los materiales, los diseños, la programación y la técnica quirúrgica sean adecuadas según las necesidades propias de cada paciente²⁸.

Gallon,J³⁰. evaluó el comportamiento de injertos aloplásticos en alveolos pos exodoncia y demostró un comportamiento satisfactorio como material de relleno óseo que contribuye a la conservación de la masa ósea en los defectos tratados sin presentar reacciones adversas en ninguno de los casos estudiados.

En nuestro estudio el Implante óseo Aloplástico de Betafosfato Tricálcico (Kasios[®]) radiográficamente mostró una corrección considerable del defecto óseo y mostro una densidad ósea más aproximada a la del maxilar superior de cada paciente. Al momento de nuestro estudio ningún paciente demostró reacciones adversas al Implante óseo Aloplástico de Betafosfato Tricálcico (Kasios[®]) ya que por su naturaleza sintética las probabilidades se reducen significativamente.

En la reconstrucción de la hendidura alveolar³¹ se demostró que los aloinjertos son buenas alternativas ya que eliminan la zona donante, se dispone de hueso en cantidad y forma adecuada. Por otro lado en nuestro estudio no se demostró que el Aloinjerto Óseo Desmineralizado Liofilizado (DBX[®]) sea la mejor alternativa debido a la limitación del tamaño de la muestra obtenida.

Los injertos de hueso autólogo todavía se consideran el estándar de oro para la reconstrucción de la hendidura alveolar con resultados más fiables, predecibles y mejores a pesar de la aparición de nuevos materiales de injerto compuestos con capacidades

osteoconductoras potentes³⁴. Esto se pudo corroborar con nuestro estudio ya que el Aloinjerto Óseo Desmineralizado Liofilizado (DBX[®]) no mostró resultados que igualen o superen al hueso autólogo, por otro lado el Implante óseo Aloplástico de Betafosfato Tricálcico (Kasios[®]) demostró solo en uno de los pacientes una densidad mayor a la del hueso maxilar. Aunque estos materiales son una opción a tomar en cuenta, se necesita de una muestra más grande para completar el estudio.

3.CONCLUSIONES

La calcificación y densidad ósea del Aloinjerto Óseo Desmineralizado Liofilizado (DBX[®]) fue inferior a la densidad ósea y calcificación del maxilar superior de el mismo paciente.

La calcificación y densidad ósea del Implante óseo Aloplástico de Betafosfato Tricálcico (Kasios[®]) en un caso fue superior a la densidad ósea y calcificación del maxilar superior de el mismo paciente y en los otros 3 casos fue inferior.

El Implante óseo Aloplástico de Betafosfato Tricálcico (Kasios[®]) demostró tener mayor capacidad de calcificación y densidad comparándolo con el Aloinjerto Óseo Desmineralizado Liofilizado (DBX[®])

El Aloinjerto Óseo Desmineralizado Liofilizado (DBX[®]) cuando se utiliza para tratar las fisuras nasoalveolares, en nuestro estudio demostró que no es eficaz por sí mismo para inducir la formación de hueso como se observaron en 2 pacientes.

El Implante óseo Aloplástico de Betafosfato Tricálcico (Kasios[®]) cuando se utiliza para tratar las fisuras nasoalveolares, en nuestro estudio demostró que sí es eficaz por sí mismo para inducir la formación de hueso como se observaron en 4 pacientes.

El injerto óseo que obtuvo mas éxito en cuanto a calcificación y densidad ósea en cirugía de cierre de fistula nasoalveolar fue el Implante óseo Aloplástico de Betafosfato Tricálcico (Kasios[®]) por lo tanto se recomienda su uso sobre el Aloinjerto Óseo Desmineralizado Liofilizado (DBX[®]).

BIBLIOGRAFÍA:

1. Matassi F, Nistri L, Chicon Paez D, Innocenti M. New biomaterials for bone regeneration. *Clin Cases Miner Bone Metab.* 2011;8(1):21–4.
2. Campana V, Milano G, Pagano E, Barba M, Cicione C, Salonna G, et al. Bone substitutes in orthopaedic surgery: from basic science to clinical practice. *J Mater Sci Mater Med.* 2014;25(10):2445–61.
3. Matthews Zúñiga F, Gatica J, Cartes-Velásquez R. Técnicas de injerto óseo alveolar en fisura labio alveolo palatina. Revisión de la literatura. *Rev Médica Electrónica.* octubre de 2015;37(5):488–501.
4. Nava DLH, Noriega JCL, Faro RFB. Cierre de fístula nasoalveolar con aspirado medular e injerto alogénico. Presentación de caso clínico. *Rev Mex Cir Bucal Maxilofac.* 2012;8(2):40–4.
5. Parikh SN. Bone graft substitutes: past, present, future. *J Postgrad Med.* 1 de abril de 2002;48(2):142.
6. Velasco Ortega E, Pato Mourelo J, Egea S, J J, Pérez Pérez O, Medel Soteras R. La utilización del beta-fosfato tricálcico como biomaterial en implantología oral. *Av En Periodoncia E Implantol Oral.* diciembre de 2007;19(3):141–50.
7. Kumar P, Vinitha B, Fathima G. Bone grafts in dentistry. *J Pharm Bioallied Sci.* junio de 2013;5(Suppl 1):S125–7.
8. Montaña López A, Rincón Rodríguez H, Landa Solís C. Grado de integración de injertos óseos nasoalveolares, en pacientes con secuelas de labio y paladar fisurado. *Rev Odontológica Mex [Internet].* 22 de febrero de 2012 [citado 29 de agosto de 2016];16(1–ESP). Disponible en: <http://www.revistas.unam.mx/index.php/rom/article/view/30354>
9. Hernández F, Arranz C, Biosca M, Garcia E, Gimeno J, Marti C. Bone grafting in oral implantology: Techniques and clinical applications. 1ª ed. Vol. 1. Quintessence books; 2006. 9-16 p.
10. KONG DIAZ CDC. Injertos Oseos Aposicionales en los Maxilares. [Lima - Peru]: Universidad Peruana Cayetano Heredia; 2010.
11. Soto Góngora S, González T, Guadalupe M. Injertos óseos: Una alternativa efectiva y actual para la reconstrucción del complejo cráneo-facial. *Rev Cuba Estomatol.* abril de 2005;42(1):0–0.
12. Kruger G. Tratado de Cirugía Bucal. 4ª ed. Vol. 1. Nueva editorial interamericana; 1978.
13. Laura Churqui SI. Rellenos oseos y/o injertos. *Rev Actual Clínica Investiga. /;*1170.

14. Daniel Buser. 20 years of guided bone regeneration in implant dentistry. 2^a ed. Vol. 2. Chicago: Quintessence Pub; 2009.
15. Bostrom MPG, Seigerman DA. The Clinical Use of Allografts, Demineralized Bone Matrices, Synthetic Bone Graft Substitutes and Osteoinductive Growth Factors: A Survey Study. HSS J. septiembre de 2005;1(1):9–18.
16. DBX® Demineralized Bone MatrixPutty, Paste & Mix [Internet]. MTF® Musculoskeletal Transplant Foundation; 2016. Disponible en: www.mtf.org
17. KASIOS® TCP DENTAL [Internet]. Kasios Bone Substitutes; 2016. Disponible en: www.kasios.com
18. Baez A. FOSFATO TETRACALCICO FRAGUABLE, HIDROXIAPATITA SINTÉTICA Y LA COMBINACIÓN ENTRE AMBOS COMO MATERIALES DE INJERTO EN REGENERACIÓN OSEA GUIADA [Thesis]. [Buenos Aires - Argentina]: Universidad Nacional de la Plata; 2012.
19. Misch C, Sotereanos G, Dietsh F. Injertos de Hueso autógeno para implantes endooseros: Indicaciones, éxitos y fracasos. 1^a ed. España: Grafos SA; 1995.
20. Campos MJ da S, de Souza TS, Mota Júnior SL, Fraga MR, Vitral RWF. Bone mineral density in cone beam computed tomography: Only a few shades of gray. World J Radiol. 28 de agosto de 2014;6(8):607–12.
21. Gücük A, Üyetürk U. Usefulness of hounsfield unit and density in the assessment and treatment of urinary stones. World J Nephrol. 6 de noviembre de 2014;3(4):282–6.
22. Norton MR, Gamble C. Bone classification: an objective scale of bone density using the computerized tomography scan. Clin Oral Implants Res. febrero de 2001;12(1):79–84.
23. Lenguas AL, Ortega R, Samara G, López MA. Tomografía computerizada de haz cónico. Aplicaciones clínicas en odontología; comparación con otras técnicas. Científica Dent Rev Científica Form Contin. mayo de 2010;67–79.
24. Draenert F, Gebhart F, Berthold M, Gosau M, Wagner W. Evaluation of demineralized bone and bone transplants in vitro and in vivo with cone beam computed tomography imaging. Dentomaxillofacial Radiol. julio de 2010;39(5):264–9.
25. Razi T, Niknami M, Alavi Ghazani F. Relationship between Hounsfield Unit in CT Scan and Gray Scale in CBCT. J Dent Res Dent Clin Dent Prospects. 2014;8(2):107–10.
26. España-López AJ, Martínez-Plaza A, Fernández-Valadés R, Guerrero-López C, Cortés-Sánchez R, García Medina B. Tratamiento ortopédico con moldeador nasoalveolar prequirúrgico en la fisura labiopalatina unilateral. Rev Esp Cir Oral Maxilofac. diciembre de 2012;34(4):166–71.
27. Agarwal P, Chatterjee A, Gokhale S, Singh HP, Kandwal A. Evaluation of platelet-rich

- plasma alone or in combination with demineralized freeze dried bone allograft in treatment of periodontal infrabony defects: A comparative clinical trial. *J Indian Soc Periodontol.* 2016;20(1):42–7.
28. González Mendoza E, Hernández Calva A. Reemplazo temporomandibular. ¿Autógeno o aloplástico?: revisión de la literatura. *Rev ADM.* 2007;244–9.
 29. Vásquez P, Carmen M del, Ascarza Acuña A. Fosfato tricálcico beta como biomaterial de injertos óseos. *Kiru.* 2007;29–34.
 30. Gallón Nausa J. Clinical and radiographic evaluation of Hydroxyapatite-based bioceramic grafts as alternatives in the reconstruction of dental alveoli post-exodontia. *Nova.* julio de 2014;12(22):157–64.
 31. Filho S, Da OG, Ozawa TO, Bachega C, Bachega MA. Reconstruction of alveolar cleft with allogeneous bone graft: clinical considerations. *Dent Press J Orthod.* diciembre de 2013;18(6):138–47.
 32. Bassi APF, Vieira RA, Matsumoto MA, Steckelberg IM, Ramalho-Ferreira G, Faverani LP. Aloinjerto Óseo Fresco Congelado (FFBA) en la Reconstrucción del Maxilar Atrófico: Evaluación de la Viabilidad Clínica e Histológica a los Seis y Nueve Meses en el Seno Maxilar. *Int J Odontostomatol.* agosto de 2013;7(2):305–13.
 33. Madrid JRP, Gomez V, Mendoza B. Demineralized Bone Matrix for Alveolar Cleft Management. *Craniomaxillofacial Trauma Reconstr.* diciembre de 2014;7(4):251–7.
 34. Seifeldin SA. Is alveolar cleft reconstruction still controversial? (Review of literature). *Saudi Dent J.* enero de 2016;28(1):3–11.

ANEXOS