



UNIVERSIDAD
CATÓLICA
DE CUENCA

UNIVERSIDAD CATÓLICA DE CUENCA

Comunidad Educativa al Servicio del Pueblo

UNIDAD ACADÉMICA DE SALUD Y BIENESTAR

CARRERA DE MEDICINA

**“INFECCIÓN ASOCIADA A LA ATENCIÓN EN SALUD POR
RAOULTELLA ORNITHINOLYTICA EN PACIENTE CON
DIAGNÓSTICO DE COVID – 19 EN EL HOSPITAL JOSÉ
CARRASCO ARTEAGA: REPORTE DE CASO”**

**TRABAJO DE TITULACIÓN PREVIO A LA OBTENCIÓN DEL
TÍTULO DE MÉDICO**

AUTOR: MARÍA BELÉN BRAVO ARCOS

DIRECTOR: DR. JORGE ANDRÉS TORRES JERVES

CUENCA - ECUADOR

2023

DIOS, PATRIA, CULTURA Y DESARROLLO



UNIVERSIDAD CATÓLICA DE CUENCA

Comunidad Educativa al Servicio del Pueblo

UNIDAD ACADÉMICA DE SALUD Y BIENESTAR

CARRERA DE MEDICINA

**“INFECCIÓN ASOCIADA A LA ATENCIÓN EN SALUD POR
RAOULTELLA ORNITHINOLYTICA EN PACIENTE CON
DIAGNÓSTICO DE COVID – 19 EN EL HOSPITAL JOSÉ
CARRASCO ARTEAGA: REPORTE DE CASO”**

**TRABAJO DE TITULACIÓN PREVIO A LA OBTENCIÓN DEL
TÍTULO DE MÉDICO**

AUTOR: MARÍA BELÉN BRAVO ARCOS

DIRECTOR: DR. JORGE ANDRÉS TORRES JERVES

CUENCA - ECUADOR

2023

DIOS, PATRIA, CULTURA Y DESARROLLO

DECLARATORIA DE AUTORÍA Y RESPONSABILIDAD

María Belén Bravo Arcos portador(a) de la cédula de ciudadanía N° **0105186076**. Declaro ser el autor de la obra: “**Infección asociada a la atención en salud por Raoultella Ornithinolytica en paciente con diagnóstico de COVID – 19 en el Hospital José Carrasco Arteaga: Reporte de caso**”, sobre la cual me hago responsable sobre las opiniones, versiones e ideas expresadas. Declaro que la misma ha sido elaborada respetando los derechos de propiedad intelectual de terceros y eximo a la Universidad Católica de Cuenca sobre cualquier reclamación que pudiera existir al respecto. Declaro finalmente que mi obra ha sido realizada cumpliendo con todos los requisitos legales, éticos y bioéticos de investigación, que la misma no incumple con la normativa nacional e internacional en el área específica de investigación, sobre la que también me responsabilizo y eximo a la Universidad Católica de Cuenca de toda reclamación al respecto.

Cuenca, 27 de junio de 2023

F: 
.....
María Belén Bravo Arcos
C.I. 0105186076

www.ucacue.edu.ec

Cuenca: Av. de las Américas y Tarqui. ☎ Telf: 2830751, 2824365, 2826863 Azuagues: Campus Universitario "Luis Cordero El Grande", (Frente al Terminal Terrestre).
☎ Telf: 593 (7) 2241 - 613, 2243-444, 2245-205, 2241-587 Cañar: Calle Antonio Avila Clavijo. ☎ Telf: 072235268, 072235870 San Pablo de la Troncal: Cda. Universitaria
km.72 Quinceava Este y Primera Sur ☎ Telf: 2424110 Macas: Av. Cap. José Villanueva s/n ☎ Telf: 2700393, 2700392

CERTIFICACIÓN DEL DIRECTOR / TUTOR

Certifico que el presente trabajo denominado "Infección asociada a la atención en salud por *Raoultella Ornithinolytica* en paciente con diagnóstico de COVID – 19 en el Hospital José Carrasco Arteaga: Reporte de caso" realizado por Bravo Arcos María Belén con documento de identidad No. 0105186076, previo a la obtención del título profesional de Médico, ha sido asesorado, supervisado y desarrollado bajo mi tutoría en todo su proceso, cumpliendo con la reglamentación pertinente que exige la Universidad Católica de Cuenca y los requisitos que determina la investigación científica.

Cuenca, 27 de junio de 2023

Dr. Jorge Andrés Torres Jerves
MÉDICO EPIDEMIOLOGO

F:
Senescyt: 10272018233436

Dr. Jorge Andrés Torres Jerves
DIRECTOR / TUTOR

www.ucacue.edu.ec

DEDICATORIA

El presente trabajo se lo dedico a mi madre Miriam Arcos por todo el apoyo que me ha brindado estos años, por estar presente y motivarme a continuar siempre, por las noches de desvelos en los que me brindaba su apoyo y confianza y sobre todo por alentarme a lograr lo que quiero.

A mis abuelos Abdón Arcos y Blanca Ordoñez quienes me educaron y me enseñaron que con esfuerzo y dedicación es posible lograr lo que me propongo, por alentarme a continuar en los momentos difíciles y estar presentes en cada paso y logro a lo largo de mi vida.

A mi hermano Santiago Bravo quien fue y es un apoyo con quien comparto sueños y metas por alcanzar, quien me motiva a ser mejor cada día y buscar lo mejor. A mi hermana Danna Bravo quien me apoya en cada proyecto y en cada aspecto de mi vida.

A mi pequeña Lupa, quien estuvo presente en mi vida muchos años y me acompañaba en noches de desvelos, en mis entrenamientos, mi amuleto de la suerte.

AGRADECIMIENTO

Al culminar una etapa más en mi formación como médico, quiero agradecer en primer lugar a Dios por permitirme cumplir uno de mis objetivos. A mis docentes por ser una guía en mi formación académica, quienes aportaron su conocimiento y su pasión por la medicina y me motivaron a continuar y aprender más, al Dr. Jorge Torres y Dr. Patricio Martínez por confiar en mí, considerar cada uno de mis aportes y sobre todo apoyarme y sacar adelante bajo su guía el presente trabajo de titulación.

Quiero agradecer a mi familia por estar presentes en cada proceso y motivarme a continuar y no darme por vencida. A mis amigos por estar presentes y motivarme a dar lo mejor.

A la Universidad Católica de Cuenca, mi lugar de estudios, en donde pude formarme como médico, cada una de las enseñanzas brindadas por mis docentes me ayudaron y me guiaron para ser profesional. Al Hospital José Carrasco Arteaga, en donde pude culminar mis estudios y terminar una etapa en mi formación, me dieron el espacio y la confianza de desarrollar mis destrezas con la guía de grandes profesionales.

RESUMEN

INTRODUCCIÓN: La pandemia causada por la COVID –19 ha ocasionado un colapso en los sistemas de salud a nivel mundial, la clínica puede ser variada desde casos asintomáticos hasta casos graves, siendo una de sus complicaciones las infecciones nosocomiales, la cual es común en pacientes que se encuentran en la UCI. Se ha evidenciado que la infección por *Raoultella Ornithinolytica* es extremadamente rara en seres humanos, siendo un predisponente la hospitalización prolongada en la UCI, esta bacteria puede sobrevivir a un entorno hospitalario y se ha comparado su virulencia severa y resistencia a fármacos con el género *Klebsiella spp.*

DESCRIPCIÓN DE CASO: Paciente masculino de 54 años de edad, ingresa por diagnóstico de insuficiencia respiratoria con un hisopado nasofaríngeo para la COVID-19 positivo por lo que ingresa a la Unidad de Cuidados Intensivos en donde permanece bajo ventilación mecánica, se toma muestras de hemocultivos en el día 2 y 9 de hospitalización, siendo en este último donde se aísla *Raoultella Ornithinolytica*, *Klebsiella Oxytoca* y *Serratia Marcescens* con mecanismo multirresistente, se inicia antibioticoterapia, sin embargo, paciente presenta inestabilidad hemodinámica y fallece.

CONCLUSIÓN: Las infecciones secundarias a la COVID – 19 disminuye la supervivencia de los pacientes en especial en aquellos que se encuentran en la UCI, la detección de una sobreinfección por *R. Ornithinolytica* resulta ser un desafío en la práctica médica debido a que se trata de una bacteria con una aparición infrecuente, por lo cual su diagnóstico y tratamiento representan un reto.

PALABRAS CLAVE: infección, *Raoultella Ornithinolytica*, COVID-19, nosocomial.

ABSTRACT

INTRODUCTION: The pandemic caused by COVID-19 has resulted in a collapse in health systems worldwide. The clinic can be varied from asymptomatic cases to severe cases; being one of its complications nosocomial infections, which are common in patients who are in the Intensive Care Unit (ICU). It has been evidenced that infection by *Raoultella Ornithinolytica* is extremely rare in humans. A predisposing factor is a prolonged hospitalization in the ICU because this bacterium can survive a hospital environment, and its severe virulence and drug resistance have been compared with the genus *Klebsiella spp.*

CASE DESCRIPTION: A 54-year-old male patient was admitted for diagnosis of respiratory failure with a positive nasopharyngeal swab for COVID-19. He was admitted to the ICU and remained on mechanical ventilation. Blood culture samples were taken on days 2 and 9 of hospitalization, the latter being where *Raoultella Ornithinolytica*, *Klebsiella Oxytoca*, and *Serratia Marcescens* with multidrug-resistant mechanisms were isolated. Antibiotic therapy was started; however, the patient presented hemodynamic instability and died.

CONCLUSION: Secondary infections to COVID-19 decrease the survival of patients, especially those in the ICU. The detection of superinfection by *R. Ornithinolytica* is a challenge in medical practice because it is a bacterium with an infrequent occurrence, so its diagnosis and treatment represent a challenge.

KEYWORDS: infection, *Raoultella Ornithinolytica*, COVID-19, nosocomial.

ÍNDICE

RESUMEN	7
ABSTRACT.....	8
CAPITULO I	10
1.1 INTRODUCCIÓN	10
1.2. OBJETIVOS	13
1.2.1. Objetivo General.....	13
1.2.2. Objetivos Específicos.....	13
1.3. METODOLOGÍA DEL TRABAJO DE INVESTIGACIÓN.....	14
1.3.1. Criterios de inclusión	14
1.3.2. Criterios de exclusión	14
1.3.3. Estrategia de recolección de datos	14
1.4. JUSTIFICACIÓN	14
CAPITULO II.....	16
2. DESCRIPCIÓN DE CASO	16
CAPITULO III.....	22
3. DISCUSIÓN	22
CAPITULO IV.....	24
4.1. CONCLUSIÓN.....	24
4.2. FINANCIAMIENTO	24
4.2. DISPONIBILIDAD DE DATOS Y MATERIALES	25
4.3. CONTRIBUCIÓN DE LOS AUTORES	25
4.4. CONFLICTO DE INTERESES.....	25
REFERENCIAS BIBLIOGRÁFICAS.....	26
AUTORIZACIÓN DE PUBLICACIÓN EN EL REPOSITORIO INSTITUCIONAL	29

CAPITULO I

1.1 INTRODUCCIÓN

En la actualidad el mundo entero está atravesando una pandemia ocasionada por un virus perteneciente a la familia Coronaviridae, el Síndrome Respiratorio Agudo Severo Coronavirus 2 (SARS-CoV-2), mundialmente conocida como la COVID – 19, el mismo que ha sido comparado por su transmisión zoonótica y características clínicas con los brotes de SARS – CoV (2002-2003) en China y con el coronavirus del Síndrome Respiratorio de Oriente Medio (2012) en Arabia Saudita (1,2).

El nuevo coronavirus apareció a finales de diciembre de 2019 en la ciudad de Wuhan, China, siendo a finales de enero de 2020 declarada por la Organización Mundial de la Salud (OMS) una emergencia internacional de Salud Pública con su posterior declaración como pandemia mundial en marzo 11 del mismo año (3).

A nivel mundial los sistemas de atención de la salud se han visto abrumados por la aparición de la pandemia, las limitaciones de recursos han socavado la implementación efectiva de medidas preventivas y terapéuticas y la protección de los trabajadores de la salud con el equipo adecuado en algunos entornos. Los protocolos iniciales en los Centros para el Control y Prevención de Enfermedades (CDC) en Estados Unidos de Norteamérica recomiendan detectar otros virus en las muestras obtenidas para identificar otros posibles virus como el de la influenza junto con paneles respiratorios para la detección de virus de la parainfluenza, adenovirus, rinovirus humano, virus sincitial respiratorio, *Bordetella pertussis*, *Chlamydia Pneumoniae* y *Mycoplasma Pneumoniae* (4,5).

Uno de los siete tipos de coronavirus identificados hasta el momento es el SARS – CoV – 2, su genoma codifica una poliproteína (ORF1ab) que está involucrada en la transcripción y replicación del ARN viral, cuatro proteínas estructurales: envoltura (E), membrana (M), nucleocápside (N) necesaria para la síntesis viral y la proteína S para Spike que permite la entrada y la infección a la célula huésped (6).

Se ha visto que todos los coronavirus afectan el tracto respiratorio, sin embargo, el SARS – CoV – 2 afecta el corazón, el sistema gastrointestinal, el hígado, los riñones y el sistema nervioso central lo que eventualmente conduce a una falla multiorgánica (7). La clínica en pacientes infectados por SARS-CoV-2 es amplia en los que se incluye casos asintomáticos hasta neumonías graves e incluso la muerte. Se ha evidenciado que las infecciones víricas estacionales del tracto respiratorio tienen un mayor riesgo de una coinfección bacteriana,

debido a que la respuesta inmune innata contra el SARS – CoV - 2 puede comprometer las defensas del huésped contra bacterias (1,4,8). Se conoce que los agentes virales ocasionan un daño a nivel de las células ciliares, provocando una mayor colonización bacteriana en el tracto respiratorio, por lo tanto, los patógenos virales pueden causar una neumonía bacteriana secundaria (9).

Los pacientes COVID-19 se pueden clasificar como asintomáticos y sintomáticos, en este último los síntomas pueden variar desde leves a graves y críticos. La transmisión de la infección sucede a través del contacto directo entre persona y persona o por medio de gotitas esparcidas al toser o estornudar de una persona infectada (6,10). Estudios sugieren que pacientes asintomáticos o con sintomatología leve pueden liberar grandes cantidades de virus durante la etapa inicial de la infección lo que ayuda a su rápida propagación (6).

Los marcadores tradicionales como recuento de células blancas, proteína C reactiva y anomalías en radiografías del tórax que sirven como guía del tratamiento con antibiótico resultan inútiles en la infección por la COVID-19. Si bien el papel de la Procalcitonina no está claro, el tratamiento antibiótico empírico se emplea cuando sus cifras se elevan del valor normal según el protocolo actual (5,8).

Estudios recientes muestran que climas presuntamente más fríos se relacionan con una mayor tasa de coinfección (50%) en pacientes con COVID-19 típicamente influenza o rinovirus. Algunos de estos agentes virales como los virus de la influenza se pueden asociar con neumonía bacteriana secundaria que puede aparecer durante la hospitalización y desencadenar la muerte de personas con o sin enfermedades respiratorias preexistente (4,11).

La clínica en pacientes infectados por SARS-CoV-2 es amplia en los que se incluye casos asintomáticos hasta neumonías graves e incluso la muerte. Se ha evidenciado que las infecciones víricas estacionales del tracto respiratorio tienen un mayor riesgo de una coinfección bacteriana, debido a que la respuesta inmune innata contra el SARS – CoV - 2 puede comprometer las defensas del huésped contra bacterias (1,8).

La neumonía nosocomial (NP) en la Unidad de Cuidados Intensivos (UCI) es el principal factor de riesgo para los pacientes y la salud de los mismos, en especial en aquellos que se encuentran intubados. Las infecciones nosocomiales son aquellas infecciones adquiridas durante las primeras 48-72 horas del ingreso a hospitalización y se propagan a través del contacto de persona a persona, dispositivos o instrumentos. Entre los principales microorganismos

encontramos las siguientes bacterias *Estafilococo spp.*, *Enterococcus spp.*, *Klebsiella Pneumoniae*, *Enterobacter spp.*, *Escherichia Coli*, *Acinobacter spp* y *Pseudomona spp* (8).

Se ha evidenciado que los adultos mayores son más propensos a la sobreinfección bacteriana por lo que el tratamiento antibiótico puede ser justificado, el cual debe continuar siempre y cuando exista una fuerte evidencia clínica o microbiológica de infección bacteriana independiente de los resultados de la prueba para COVID-19 y debe considerarse una vez que se han identificado los organismos específicos (4).

Un estudio llevado a cabo en Irán evidencio que el *S. Aureus* es resistente a la metilina (MRSA), penicilina, cefoxitina, azitromicina, eritromicina, gentamicina, cotrimoxazol, linezolid y ciprofloxacina. Sin embargo, no se observó resistencia a la Vancomicina ni a la tetraciclina. Algunas cepas de *A. Baumannii* mostraron resistencia generalizada a todas las diferentes clases de antibióticos, algunas cepas aisladas de UCI se clasificaron como multirresistentes con una alta incidencia de resistencia a carbapenémicos (8).

El género *Raoultella* forma parte de la familia *Enterobacteriaceae*, son bacilos gramnegativos, inmóviles, encapsulados, productor de catalasa, fermentan lactosa y reducen los nitratos a nitritos, son anaerobios facultativos capaces de crecer en temperaturas de 4 a 40 grados centígrados (11,12).

Podemos encontrar cuatro tipos del género *Raoultella*: *R. Ornithinolytica*, *R. Planticola*, *R. Terrigena* y *R. Eléctrica* las cuales tienen un componente exógeno y endógeno. La *Raoultella Ornithinolytica* se aísla con mayor frecuencia en peces, garrapatas, termitas, agua e incluso la dentina de conductos radiculares infectados, además, presenta una resistencia y sobrevivencia en la saliva humana (11–13). La incidencia de la enfermedad humana asociada a este género de bacteria es baja y su baja prevalencia podría explicarse por los desafíos y la dificultad para identificar adecuadamente esta especie con pruebas bioquímicas y fenotípicas convencionales (14).

Se le ha considerado a la *Raoultella Ornithinolytica* como una especie de *Klebsiella* hasta 2001 y separado de las mismas basado en un estudio de secuenciación genética de su ARNr 16S y rpoB. Se trata de un bacilo aerobio gram negativo encapsulado perteneciente a la familia *Enterobacteriaceae*. Las infecciones en humanos causadas por *Raoultella spp.* son extremadamente raras (15,16).

Las infecciones por *Raoultella spp.* son más predisponentes en pacientes inmunodeprimidos y en aquellos pacientes con alguna neoplasia, se lo asocia con una mortalidad que varía entre 8%

a 100%, asociándose con mayor frecuencia con el género *R. planticola* en comparación con *R. Ornithinolytica* (17). Este tipo de bacteria puede ser una causa de infecciones nosocomiales debido a que puede sobrevivir en un entorno hospitalario, su potencial de virulencia severa y resistencia a múltiples fármacos son comparables con el género *Klebsiella spp.* (16,17). Su resistencia se le atribuye al gen *bla*, lo cual la hace resistente a los betalactámicos, ciprofloxacino y cotrimoxazol (13).

R. Ornithinolytica es considerada como una infección oportunista en humanos con comorbilidades especialmente en quienes presentan inmunosupresión (18). Se ha evidenciado algunos factores predisponentes para una colonización por *Raoultella* entre las cuales encontramos sondas de alimentación enteral, prematuridad, recién nacido y lactantes, hospitalización prolongada en UCI, terapia antibiótica a largo plazo, cáncer, quimioterapia, diabetes y endoscopias (11).

La infección suele causar bacteriemia, fiebre entérica, infección del tracto urinario, infección en heridas, neumonía, peritonitis, septicemia e infección de prótesis articular, es causante principalmente de infecciones sistémicas e infecciones del tracto urinario (11). Además, esta bacteria convierte a histidina en histamina lo cual puede causar intoxicación por histamina con enrojecimiento cutáneo, conocido como síndrome escombroides asociado a intoxicación por pescado, este síndrome puede causar vómitos, diarrea, dolor de cabeza y prurito dependiente de la cantidad de histamina ingerida (14).

Luego de una extensa búsqueda bibliográfica en páginas indexadas no se ha encontrado casos que evidencien una sobreinfección por *Raoultella Ornithinolytica* en pacientes con diagnóstico de COVID – 19 positivo, por lo que este reporte de caso es pertinente para tener base de las sobreinfecciones que puede adquirir un paciente con infección por SARS-CoV-2.

1.2. OBJETIVOS

1.2.1. Objetivo General

Describir el caso clínico de sobreinfección por *Raoultella Ornithinolytica* en paciente COVID – 19 positivo ingresado en la Unidad de Cuidados Intensivos en el Hospital José Carrasco Arteaga en el año 2020.

1.2.2. Objetivos Específicos

1. Conocer la relación entre la COVID – 19 y el riesgo de una sobreinfección bacteriana.

2. Identificar el patrón de resistencia de *Raoultella Ornithinolytica* en el paciente a describir
3. Describir la evolución clínica del paciente desde su ingreso a Unidad de Cuidados Intensivos (UCI) y su diagnóstico por *Raoultella Ornithinolytica*

1.3. METODOLOGÍA DEL TRABAJO DE INVESTIGACIÓN

La metodología empleada es de tipo observacional descriptiva y de tipo transversal, debido a que los datos se obtuvieron en un solo momento

1.3.1. Criterios de inclusión

- Pacientes con diagnóstico de COVID – 19 positivo
- Pacientes que se encuentren en la Unidad de Cuidados Intensivos
- Pacientes con cultivo positivo para *Raoultella Ornithinolytica*

1.3.2. Criterios de exclusión

- Pacientes que no fueron atendidos en el Hospital de Especialidades José Carrasco Arteaga

1.3.3. Estrategia de recolección de datos

El presente trabajo se lo realizó mediante reporte de caso más una revisión de la literatura sistemática mundial en bases de datos indexadas acerca de las sobreinfecciones por *Raoultella Ornithinolytica* en pacientes que se encuentran en el servicio de cuidados intensivos con diagnóstico de COVID – 19, sin embargo, no se dispone de información acerca del tema a tratar, por lo que se emplea dos métodos de búsqueda, la primera acerca del COVID – 19 y la segunda acerca de infecciones causadas por *R. Ornithinolytica*, sin embargo, al ser una bacteria infrecuente no se logró obtener información actualizada por lo que se empleó artículos de relevancia para el estudio del caso.

1.4. JUSTIFICACIÓN

El presente reporte de caso se escogió con la finalidad de dar a conocer las sobreinfecciones que puede tener un paciente con diagnóstico de COVID – 19 debido a que constituye una temática de interés para investigación en el campo de la salud a nivel mundial.

El Hospital de Especialidades José Carrasco Arteaga, es un hospital centinela para los casos de COVID – 19 desde que se declaró pandemia por el mismo, es importante identificar las diferentes manifestaciones asociadas en sobreinfecciones por *Raoultella Ornithinolytica* debido a que es una bacteria poco frecuente y su diagnóstico supone un reto en la práctica médica.

El caso clínico en análisis presenta dificultades para un diagnóstico oportuno, debido a que una sobreinfección por *Raoultella Ornithinolytica* puede ocasionar una infección sistémica debido a su elevada virulencia y su resistencia a múltiples fármacos.

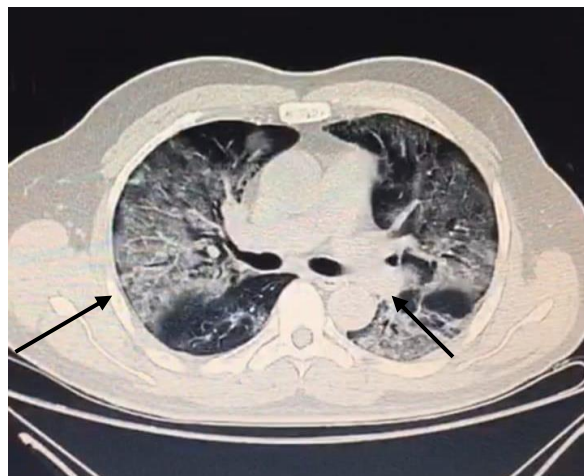
Es importante tener en consideración una sobreinfección por este género de bacteria, especialmente en aquellos pacientes que se encuentran hospitalizados con diagnóstico de COVID – 19.

CAPITULO II

2. DESCRIPCIÓN DE CASO

Se presenta el caso de un paciente de sexo masculino, de 54 años de edad, sin antecedentes patológicos personales, ni familiares de relevancia. El paciente acude al Hospital José Carrasco Arteaga en agosto de 2020, por presentar un cuadro de 7 días de evolución de malestar general, que se acompaña de odinofagia, el cuadro se exacerbó sumándose cefalea holocraneana de gran intensidad EVA 9/10, disnea de moderados esfuerzos que llegó a ortopnea, con aparición de anosmia y ageusia. Paciente negó nexo epidemiológico con pacientes con diagnóstico de COVID-19, es valorado en triaje respiratorio y trasladado al área de contención viral COVID-19 a su ingreso signos vitales: tensión arterial (TA) 100/70 mmHg, taquicárdico con frecuencia cardíaca (FC) 119 latidos por minutos (lpm), temperatura 37.5°centígrados, saturación de oxígeno (SatO₂)75% a fracción inspirada de oxígeno (FIO₂) 21%. por lo que se indica oxígeno suplementario logrando saturaciones entre 88 – 90% a FIO₂ 60% (8 litros). Al examen físico mucosas orales secas, orofaringe congestiva, tórax simétrico, uso de musculatura accesorio, campos pulmonares hipoventilados, murmullo vesicular disminuido, cardiaco R1 – R2 hipofonéticos y marcha limitada por esfuerzo respiratorio. Se decide realizar TAC el cual reportó la presencia de abundante infiltrado intersticial en patrón de vidrio esmerilado de forma difusa y bilateral, predominante en el campo pulmonar izquierdo con signos de atrapamiento aéreo bilateral, hilios y sistema vascular incrementado, un mediastino central y la tráquea permeable (Imagen 1). La silueta cardíaca de características normales, porción ósea y columna dorsal con signos osteodegenerativos, por lo que se decide iniciar antibioticoterapia con ceftriaxona más claritromicina. No se evidencia alteraciones en otros órganos o sistemas. Se decide tomar hemocultivo con una muestra tomada del catéter venoso central.

Imagen 1. Tomografía computarizada de tórax evidencia abundante infiltrado intersticial en patrón de vidrio esmerilado de forma difusa y bilateral.



Fuente: Departamento de imagenología HJCA

En sus primeras 13 horas de hospitalización en contingencia viral paciente con deterioro clínico presentando disnea de pequeños esfuerzos por lo que se le realiza hisopado nasofaríngeo que confirma el diagnóstico de COVID – 19, Paciente hemodinamicamente estable sin requerimientos de vasoactivos con una TA de 90/60 mmHg, se realizó gasometría arterial (GSA), misma que evidencia una saturación de oxígeno (SatO₂): 96% con Fracción Inspirada de oxígeno (FIO₂): 40%, Frecuencia Respiratoria (FR): 24 respiraciones por minuto (rpm), un pH: 7.4, una presión parcial de dióxido de carbono (PCO₂): 31, bicarbonato (HCO₃): 19.3 y una presión parcial de oxígeno (PO₂):61 con un índice de Kirby (PAO₂/FIO₂):122, en base a parámetros señalados se diagnóstica de insuficiencia respiratoria y se decide su ingreso a servicio a la Unidad de Cuidados Intensivos (UCI) para ventilación mecánica en donde se inicia ventilación rápida con colocación de premedicación son sedoanalgesia y bloqueo neuromuscular se inició secuencia de ventilación rápida con tubo endotraqueal número 8 a 22 centímetros (cm) de arcada alveolar, procedimiento sin complicaciones, se toma muestra para hemocultivos. Además, se coloca sonda nasogástrica, sonda vesical y se indica acceso venoso central dirigido por ultrasonido con punción yugular anterior derecha más línea arterial humeral izquierda, sin complicaciones. Se inicia antibioticoterapia empírica a base de ceftriaxona más claritromicina misma que se suspende posterior a recibir una dosis.

En su tercer día de hospitalización se mantiene bajo sedoanalgesia y bloqueo neuromuscular con una puntuación en escala RASS de -4, bajo ventilación protectora en modo controlado por volumen presentando los siguientes parámetros VT: 440 ml, FIO₂: 75%, FR: 22 rpm, Presión positiva al final de la espiración (PEEP): 12, se decide colocar al paciente en posición decúbito

prono, PAFI: 140 – 200, sin soporte vasoactivos con una presión arterial media (PAM) >86 y una frecuencia cardíaca (FC) de 66, sus controles de glucemia varían entre 136 mg/dL y 148 mg/dL. Se decide iniciar nutrición enteral con fórmula nutricional completa a través de sonda nasogástrica, paciente presentó una buena tolerancia por sonda nasogástrica a goteo continuo 900 kcal a 25 ml/hora, no se evidenció sobrecarga hídrica.

Al cuarto día de hospitalización paciente permanece bajo ventilación mecánica protectora con PAFI de 200, última de 148.1, paraclínicos de control muestran PCR 7.54, procalcitonina 0.36, INR 0.93, TP 11.2 segundos, TTP 24.4, Leucocitos: 9.670, HB: 12.5, HCT: 39.9%, Plaquetas: 327.000, Neutrófilos: 93.1%, Na: 144, K: 4.61, Cl: 105, Urea: 71, Creatinina: 1.13. Calcio Total: 7.80, Bilirrubina Total: 0.35, Directa: 0.12, Indirecta: 0.23, Mg: 2.22, AST: 22, ALT: 38, LDH: 586. CPK: 165, CK MB: 16.70, FA: 114, GGT: 76, Proteínas Totales: 5.1, Albúmina: 3.1. Paciente presenta inestabilidad hemodinámica se indica terapia física. Además se evidencia presencia de débito tipo bilioso de 100 ml por sonda nasogástrica por lo que se suspende nutrición enteral durante 6 horas y se indica procinético, debido a la falta de disponibilidad de midazolam y propofol se inicia con diazepam, sin embargo, paciente se despierta y se extuba, se asiste con bolsa reservorio y se realiza bajo secuencia rápida intubación endotraqueal con tubo N°8 a 21 cm de arcada dentaria y se coloca en decúbito prono y se incrementa dosis de sedoanalgesia.

A su quinto día de hospitalización paciente en iguales condiciones, paciente se extuba por lo que se realiza nuevamente intubación endotraqueal con tiopental, se mantiene en decúbito prono, paraclínicos evidenciaron Leucocitos: 8.800, HB: 13.5, HCT: 42.8%, Plaquetas: 351.000, Neutrófilos: 83.8%, Dímero D: 1.76, Glucosa: 112.8, Na: 143, K: 4.13, Cl: 103, Urea: 71, Creatinina: 0.85, Calcio Total: 8.57, Bilirrubina Total: 0.36, Directa: 0.09, Indirecta: 0.27, Mg: 2.08, AST: 103, ALT: 70, LDH: 967, FA: 110, Gasometría: pH 7.40, PCO₂: 45.50, PO₂: 85.30, SAO₂: 96.5, HCO₃: 27.80, EB: 2.6. PAFI: 142. Resultado negativo de hemocultivos a los cinco días de incubación.

En su sexto día de hospitalización paciente presenta movimientos de extremidades superiores y cabeza, se indica propofol a 20 ml/hora, sin embargo, por falta de disponibilidad de medicación se administra clonazepam como medida contingente. Gasometría de control AAD02.: 147.3 BE: 1.600 HCO₃: 28.100 O₂SAT.: 89.10 PCO₂: 52.000 PHS.: 7.351 PO₂.: 59.600

Al séptimo día paciente despierto se extuba, permanece sin sedación debido a la falta de disponibilidad de los mismos, se suspende infusión de rocuronio y se deja fentanilo. Paciente se encuentra irritable al manejo, no colaborador, presentó un pico febril de 39°C por lo que se administra antipirético (paracetamol), se decidió suspender nutrición enteral con fórmula por alta probabilidad de broncoaspiración y por la presencia de secreciones espesas. Permanece en decúbito supino con 9 horas post extubación con inadecuada tolerancia a la administración de oxígeno con PAFI <100, se inicia secuencia de ventilación rápida con colocación de premedicación con sedoanalgesia y bloqueo neuromuscular, se coloca tubo endotraqueal N°7.5 a 22 cm de arcada alveolar, procedimiento sin complicación y se coloca en posición decúbito prono

En su octavo día de hospitalización persiste en ventilación mecánica en decúbito prono, con soporte ventilatorio modo controlado por volumen: VT: 385 ml, FIO2: 60%; PEEP: 10, FR: 22, gasometría de control AAD02.: 260.4 BE: 1.600 HCO3: 25.200 O2SAT.: 98.00 PCO2: 36.200 PHS.: 7.460 PO2.: 97.100 PAFI: 129, se realiza radiografía de tórax el cual evidencia en parénquima pulmonar, infiltrados alveolo intersticiales bilaterales de predominio en lóbulo superior izquierdo, hemidiafragmas elevados, ángulos costofrénicos y cardiofrénicos libres.

En su noveno día de hospitalización presenta presiones pico alto que no mejora con la aspiración, se comprueba ubicación de tubo y se indica hidrocortisona más sulfato de magnesio por posible broncoespasmo, sin presentar mejoría, se decide reiniciar dieta al 50% de su requerimiento y continúa con la administración de furosemida 20 mg c/12h. La función renal se encuentra con los siguientes parámetros: urea: 58; creatinina: 1.02; ingesta: 2256, eliminación 3375; balance hídrico: -1119, diuresis horaria: 1.0ml/kg/hora. Se realiza aspiración de secreciones con lavado de tubo endotraqueal además se revisa circuitos y se optimiza sedación sin descenso de la presión. Presenta un pico febril con secreciones purulentas en moderada cantidad razón por lo que se indica antibioticoterapia a base de piperacilina/tazobactam. Se evidencia sonda nasogástrica no funcional por lo que se solicita retirar sonda nasogástrica y realizar cultivo de secreción bronquial, sin embargo, no se logra obtener muestra y aspirar secreciones por circuito cerrado. Se suspende la combinación de quetiapina – clonazepam y se indica nueva ronda de hemocultivos.

Al décimo día persiste febril sin mejora tras la administración de paracetamol y medios físicos, se evidencia abundante cantidad de secreción purulenta por cavidad bucal, se intenta aspirado bronquial sin obtener muestra, presenta presiones pico altas, signos de broncoespasmo, taquicárdico, hipoxémico con necesidad de incremento de FIO2, paraclínicos de control

muestran PCR: 41.80, Leucocitos: 30.97, HB: 14.1, Plaquetas: 180.000, Neutrófilos: 93.7%, Glucosa: 121.70, Na: 150, K: 3.82, Cl: 105, Urea: 96, Creatinina: 2.54, Bilirrubina Total: 1.48, Directa: 1.07, Indirecta: 0.49, AST: 63, ALT: 90, LDH: 1095, FA: 400, GGT: 509, Proteínas Totales: 5.3, Albumina: 2.6. Permanece hipotenso con oliguria razón por lo que se indica norepinefrina, con falla multiorgánica. La GSA evidencia un pH: 7,31; PCO₂: 40; HCO₃: 20; EB-5: PAFI: 100, hipotensión por lo que se incrementa dosis de vasopresor. Procalcitonina 100; PCR: 41; BH: reacción leucemoide: 30.970, leucocitos con 93% de neutrófilos, anúrico en las últimas 3 horas con un balance acumulado de -1176ml, una elevación de azoados: 2,54; hipoalbuminemia y transaminasas elevadas. La evolución es desfavorable, con choque séptico de foco pulmonar con neumonía atípica por SARS-CoV-2 más nosocomial VS asociada al ventilador. El paciente se encuentra con deterioro hemodinámico, presentando hipotensión a pesar de la infusión del vasopresor a dosis alta 0,4ncg/k con una PAM de 53, se mantiene anúrico. La GSA evidencia: acidosis mixta. pH: 2.27. PCO₂: 44.7, HCO₃: 20, PO₂: 72. PAO₂/FIO₂: 110.7, Lactato 7, evidencia una falla renal, alteración hepática, metabólica y circulatoria. Se considera la adición de nuevo antibiótico vancomicina y segundo vasopresor. SOFA Score 10. APACHE 23, los cuales indican una mortalidad del 46%. Preliminares de hemocultivo obtenidos del catéter venoso central evidencian una sobreinfección por *Klebsiella Oxytoca*, *Raoultella Ornithinolytica* y *Serratia Marcescens* (tabla 3) mecanismos aislados a las 8 horas de incubación.

En su décimo primer día de hospitalización paciente presentó parada cardiorrespiratoria siendo reanimado con 3 dosis de adrenalina y bicarbonato, se le practicó reanimación cardiopulmonar (RCP) y retorna a ritmo sinusal permaneciendo hipotenso con dosis al límite de vasoactivos, doble epinefrina y dopamina con presiones PAM entre 40-53 mmHg con una PAM de 38 mmHg y una FC 78 lpm y en descenso, muestra acidosis metabólica post parada cardiaca por lo que se administra bicarbonato. No fue posible estabilizar a paciente el mismo que presenta taquicardia ventricular con posterior asistolia, no responde a maniobras de reanimación y fallece.

Tabla 3. *Sensibilidad y resistencia de bacterias aisladas*

Bacteria Aislada	Amikacina	Ampicilina + Sulbactam	Cefepima	Ceftazidima	Ceftriaxona	Ciprofloxacina	Gentamicina	Imipenem	Meropenem	Piperacilina + Tazobactam	Tigeciclina	Blebe	Doripenem
Klebsiella Oxytoca	Sensible - ≤ 2	Resistente - 16	Resistente - 2	Resistente - ≤ 1	Resistente - ≥ 64	Sensible - $\leq 0,25$	Sensible - ≤ 1	Sensible - $\leq 0,25$	Sensible - $\leq 0,25$	Resistente - ≤ 4	Sensible - $\leq 0,5$	Pos (+)	Sensible - $\leq 0,12$
Raoultella (K.) Ornithinolytica	Sensible - 4	Resistente - ≥ 32	Sensible - 2	Intermedio - 8 (I)	Resistente - ≥ 64	Resistente - 1	Sensible - ≤ 1	Resistente - 8	Resistente - ≥ 16	Resistente - ≥ 128	Sensible - 2		Resistente - ≥ 8
Serratia Marcescens	Sensible - ≤ 2		Sensible - ≤ 1	Sensible - ≤ 1	Sensible - ≤ 1	Sensible - $\leq 0,25$	Sensible - ≤ 1		Sensible - $\leq 0,25$		Sensible - 2		Sensible - 0,25

Fuente: Sistema AS - 400 IESS – Cuenca.

CAPITULO III

3. DISCUSIÓN

En el estudio “*A comprehensive review of COVID – 19 characteristics*” evidenciaron que al presentarse una asociación entre la infección secundaria a COVID – 19 y su permanencia en la UCI disminuye significativamente la supervivencia de los pacientes, en especial en aquellos pacientes con enfermedades de gravedad quienes tienen una mayor probabilidad de una sobreinfección por bacterias, hongos y otros virus (1). Lo cual corrobora al estudio “*Incidence of co-infections and superinfections in hospitalized patients with COVID-19: a retrospective cohort study*” donde señalan que las sobreinfecciones se han relacionado con el ingreso a la UCI, en especial en aquellos que necesitan ventilación mecánica y catéteres (19).

En un estudio realizado en Turquía se encontró que 7684 pacientes fueron diagnosticados de COVID – 19 y tratados en UCI entre marzo de 2020 y diciembre de 2021. De los cuales el 76.7% presentaban enfermedades subyacentes como diabetes, cáncer, cardiopatías, hipertensión arterial, enfermedades renales o enfermedades autoinmunes. Siendo el 65.9% de los pacientes quienes fallecieron posterior a adquirir una infección bacteriana. Se tomaron muestras de esputo, lavados broncoalveolares y aspirados endotraqueales, en donde se aislaron en el 24.1% bacterias gram positivas y el 75.9% bacterias gram negativas siendo los agentes más frecuentes el *Acinetobacter spp.* 15.2%, *S. Aureus* 12.3%, *K. Pneumoniae* 10.4%, *P. Aeruginosa* 7.5%, *S. Maltophilia* 5.4%, *C. striatum* y *E. Coli* 5.1%. Encontrándose dos agentes en el 10.1% de los pacientes y tres en el 1.7%. Además, se evidenció que el 6.9% de los pacientes presentaron una infección del torrente sanguíneo simultáneamente con una infección del tracto respiratorio con los mismos agentes causales (9).

Es importante tener en cuenta que a pesar de que las infecciones por *R. Ornithinolytica* son infrecuentes, su presentación ha ido en aumento en humanos, reportándose pocos casos a partir del año 2015 en los cuales incluyen infección del tracto urinario, neumonía, abscesos cutáneos, mamarios, bacteriemia, infección de catéter, meningitis e infecciones gastrointestinales. Entre algunos factores de riesgo encontramos procedimientos invasivos (catéteres urinarios, ventilación mecánica, catéteres venosos centrales), cáncer, inmunodeficiencia, diabetes mellitus y enfermedad renal crónica (20).

Hajjar et al. (14) señalan que las enfermedades asociadas a *R. Ornithinolytica* es baja y poco documentada en la literatura por lo que se puede explicar por qué presenta un desafío y dificultad para su identificación adecuada mediante pruebas bioquímicas y fenotípicas convencionales. De acuerdo al estudio realizado por Seixas et al. (21) señalan que algunos casos

de infección sistémica con *R. Ornithinolytica* se presentan como bacteriemia, pero sin una fuente identificable de infección, afectando sobre todo a paciente con inmunodeficiencias o enfermedades malignas por lo que convierten a este género como una de las infecciones más complejas.

Con respecto al tratamiento en el estudio “*A comprehensive review of COVID-19 characteristics*” señalan en su mayoría los pacientes infectados por COVID – 19 fueron tratados empíricamente por antibióticos de amplio espectro entre los cuales se incluyen cefalosporinas, quinolonas y carbapenémicos. No obstante, debido a la resistencia al menos de una clase de antibióticos, la terapia empírica podría tener un efecto limitado en especial en aquellas infecciones adquiridas en el hospital. Por lo que en este grupo de pacientes debe reservarse la terapia antibiótica a menos que exista una presentación grave de la enfermedad (1).

El estudio “*Raoultella ornithinolytica: Emergence and Resistance*” señala que con un tratamiento adecuado de inicio temprano para *R. Ornithinolytica* se podrá mejorar el pronóstico del paciente, debido a que se considera una bacteria muy virulenta en especial en aquellos pacientes con comorbilidades importantes, a pesar de ello su pronóstico es variable y depende esencialmente del estado general de salud del paciente y del tipo de infección. Se ha evidenciado que algunas especies de *Raoultella spp.* presentan una resistencia intrínseca a la ampicilina y ticarcilina como resultado de beta – lactamasas codificadas cromosómicamente, similitud que comparte con algunos géneros de *Klebsiella* (14).

En el estudio “*Carbapenemase-producing enterobacteriaceae recovered from a Spanish river ecosystem*” señalan que en la terapéutica actual los carbapenémicos son de uso en aquellos casos en los que se presentan infecciones difíciles de tratar, debido a que estos microorganismos presentan un fenotipo de resistencia de múltiples fármacos. Se ha evidenciado que cepas de *Enterobacteriaceae* resistentes a carbapenémicos son más frecuentes por lo que compromete el resultado de los pacientes que reciben estos pacientes, siendo una amenaza para los sistemas de salud (22). Lo cual se evidenció en el caso antes descrito, al aislarse *R. Ornithinolytica* con mecanismo multirresistente a carbapenémicos.

Actualmente no se ha reportado una sobreinfección por *R. Ornithinolytica* en pacientes con diagnóstico de la COVID – 19 en la Unidad de Cuidados Intensivos, siendo este el primer caso documentado en el Hospital de Especialidades José Carrasco Arteaga.

CAPITULO IV

4.1. CONCLUSIÓN

La detección de una sobreinfección debido a *R. Ornithinolytica* resulta ser de gran dificultad debido a que se trata de una bacteria Gram negativa de aparición infrecuente, representando un desafío para su diagnóstico y tratamiento, en especial en aquellos casos en los que presenta un mecanismo multirresistente. La terapéutica en este paciente fue de gran complejidad debido a la escasa información que se disponía en ese momento acerca del manejo de la COVID – 19, como también, por el momento particular que se vivió en el país y en el resto del mundo como la saturación de pacientes en las casas de salud, la falta de disponibilidad de medicación y en nuestro caso las complicaciones al obtener diferentes muestras para cultivo.

En el presente caso clínico no se logró un éxito terapéutico a pesar del inicio con antibioticoterapia empírica a base de piperacilina / tazobactam debido a que en resultado de antibiograma se evidenció un mecanismo de multirresistencia en el género *Raoultella* con cepa productora de carbapenemasas y en el género *Klebsiella* con cepa productora de betalactamasas de espectro extendido, por lo que el empleo de amino penicilinas, cefalosporinas de primera a cuarta generación y piperacilina / tazobactam no resultaría oportuno y adecuado, sin embargo, en el momento del diagnóstico se desconocía el mecanismo de multirresistencia, por ende se obtuvo una falla terapéutica y posterior fallecimiento de paciente.

El empleo de la guía de sepsis de manera oportuna en el presente caso hubiera resultado adecuado, la cual sugiere una terapia combinada de un β – lactámico con fluoroquinolona, macrólido o aminoglucósido esperando una cobertura adecuada para diferentes microorganismos gram negativos (23,24). En este contexto, en el caso clínico antes descrito, el paciente presenta sensibilidad para aminoglucósidos, es por ello que al iniciar una terapia combinada de un β – lactámico más un aminoglucósido (amikacina) de manera empírica se hubiera logrado obtener una cobertura para los diferentes microorganismos aislados y quizá el desenlace del paciente hubiera sido diferente.

4.2. FINANCIAMIENTO

Autofinanciado

4.2. DISPONIBILIDAD DE DATOS Y MATERIALES

Las referencias bibliográficas se obtuvieron de revistas indexadas en revistas con un alto nivel de impacto obtenidos en la Biblioteca Virtual de la Universidad Católica de Cuenca.

4.3. CONTRIBUCIÓN DE LOS AUTORES

BB: Recolección de datos de la historia clínica y seguimiento de caso, búsqueda de evidencia científica referente a la patología. JT y PM: Revisión de documento y análisis crítico. Todos los autores leyeron y aprobaron la versión final del manuscrito.

4.4. CONFLICTO DE INTERESES

Los autores no reportan conflicto de intereses.

REFERENCIAS BIBLIOGRÁFICAS

1. Esakandari H, Nabi-Afjadi M, Fakkari-Afjadi J, Farahmandian N, Miresmaeili SM, Bahreini E. A comprehensive review of COVID-19 characteristics. *Biol Proced Online*. 2020;22(1):1-10.
2. Cucchiari D, Pericàs JM, Riera J, Gumucio R, Md EC, Nicolás D. Pneumococcal superinfection in COVID-19 patients: A series of 5 cases. *Med Clin (Barc)*. 2020;(xx).
3. Al Janabi T, Chinsky R, Pino MA. Perceptions of COVID-19 vaccines among osteopathic medical students (OMS). *Int J Osteopath Med*. 2021;42:23-8.
4. Toombs JM, Van den Abbeele K, Democratis J, Mandal AKJ, Missouriis CG. Pneumococcal coinfection in COVID-19 patients. *J Med Virol*. 2020;0-3.
5. Castillo EM, Coyne CJ, Brennan JJ, Tomaszewski CA. Rates of coinfection with other respiratory pathogens in patients positive for coronavirus disease 2019 (COVID-19). *J Am Coll Emerg Physicians Open*. 2020:1-5.
6. Oliveira BA, de Oliveira LC, Sabino EC, Okay TS. SARS-CoV-2 and the COVID-19 disease: A mini review on diagnostic methods. *Rev Inst Med Trop Sao Paulo*. 2020;62:1-8.
7. Majumder J, Minko T. Recent Developments on Therapeutic and Diagnostic Approaches for COVID-19. *AAPS J*. 2021;23(1):14.
8. Sharifipour E, Shams S, Esmkhani M, Khodadadi J, Fotouhi-Ardakani R, Koohpaei A, et al. Evaluation of bacterial co-infections of the respiratory tract in COVID-19 patients admitted to ICU. *BMC Infect Dis*. 2020;20(1):646.
9. Mumcuoğlu İ, Çağlar H, Erdem D, Aypak A, Gün P, Kurşun Ş, et al. Secondary bacterial infections of the respiratory tract in COVID-19 patients. *J Infect Dev Ctries*. 2022;16(07):1131-7.
10. Rothan HA, Byrareddy SN. The epidemiology and pathogenesis of coronavirus disease (COVID-19) outbreak. *J Autoimmun*. 2020;109:102433.
11. Sękowska A. *Raoultella* spp.—clinical significance, infections and susceptibility to antibiotics. *Folia Microbiol (Praha)*. 2017;62(3):221-7.


12. Pérez Pr. Infecciones urinarias por el género *Raoultella*. Revisión de la literatura y aportación de 1 caso por *Raoultella ornithinolytica*. 2021;74(3):279-86.
13. Castillo-Macías A, Flores-Aréchiga A, Llaca-Díaz J, Pérez-Chávez F, Casillas N. Microbiología del género *Raoultella*, características clínicas y dificultades para su diagnóstico. *Rev Med Inst Mex Seguro Soc*. 2020;13:1091-104.
14. Hajjar R, Ambaraghassi G, Sebahang H, Schwenter F, Su SH. *Raoultella ornithinolytica*: Emergence and Resistance. *Infect Drug Resist*. 15 de abril de 2020;13:1091-104.
15. González-Castro A, Rodríguez-Borregán JC, Campos S, Pérez Canga JL. Catheter-related bacteraemia caused by *Raoultella ornithinolytica*. *Rev Esp Anesthesiol Reanim*. 2018;65(2):116-8.
16. Hong KW, Cheon YH, Moon K, Hong SI, Ryu BH, Cho OH, et al. Comparison of the clinical characteristics and outcomes of bloodstream infections caused by *Raoultella* species and *Klebsiella pneumoniae*. *Infect Dis*. 2020;52(7):489-97.
17. Goodman D, Murphy D, Dorairaj J. Case Study: Soft tissue infection with *Raoultella ornithinolytica*. *JPRAS Open*. 2022;33:17-20.
18. Tayo A, Nyame K. Sepsis From Multisystem Infection With Multidrug-Resistant *Raoultella ornithinolytica*. *Cureus [Internet]*. 2022 [citado 10 de mayo de 2023]; Disponible en: <https://www.cureus.com/articles/78283-sepsis-from-multisystem-infection-with-multidrug-resistant-raoultella-ornithinolytica>
19. Garcia-Vidal C, Sanjuan G, Moreno-García E, Puerta-Alcalde P, Garcia-Pouton N, Chumbita M, et al. Incidence of co-infections and superinfections in hospitalized patients with COVID-19: a retrospective cohort study. *Clin Microbiol Infect*. 2021;27(1):83-8.
20. Surani A, Slama EM, Thomas S, Ross RW, Cunningham SC. *Raoultella ornithinolytica* and *Klebsiella oxytoca* pyogenic liver abscess presenting as chronic cough. *IDCases*. 2020;20:e00736.
21. Seixas R, Alves A, Selaru A, Vanzeller M, Shiang T, Conde S. *Raoultella ornithinolytica* in MALT-type non-Hodgkin Lymphoma. *Eur J Case Rep Intern Med*. 16 de noviembre de 2021;14.

22. Piedra-Carrasco N, Fàbrega A, Calero-Cáceres W, Cornejo-Sánchez T, Brown-Jaque M, Mir-Cros A, et al. Carbapenemase-producing enterobacteriaceae recovered from a Spanish river ecosystem. Chang YF, editor. PLOS ONE. 2017;12(4):e0175246.
23. Rhodes A, Evans L, Alhazzani W. Guía internacional para el manejo de la sepsis y el shock séptico. Care Med. 2017; 45(3):486-552.
24. Evans L, Rhodes A, Alhazzani W, Antonelli M, Coopersmith CM, French C, et al. Surviving sepsis campaign: international guidelines for management of sepsis and septic shock 2021. Intensive Care Med. 2021;47(11):1181-247.

AUTORIZACIÓN DE PUBLICACIÓN EN EL REPOSITORIO INSTITUCIONAL

María Belén Bravo Arcos portador(a) de la cédula de ciudadanía N° **0105186076**. En calidad de autor/a y titular de los derechos patrimoniales del trabajo de titulación **“Infección asociada a la atención en salud por Raoultella Ornithinolytica en paciente con diagnóstico de COVID – 19 en el Hospital José Carrasco Arteaga: Reporte de caso”** de conformidad a lo establecido en el artículo 114 Código Orgánico de la Economía Social de los Conocimientos, Creatividad e Innovación, reconozco a favor de la Universidad Católica de Cuenca una licencia gratuita, intransferible y no exclusiva para el uso no comercial de la obra, con fines estrictamente académicos y no comerciales. Autorizo además a la Universidad Católica de Cuenca, para que realice la publicación de éste trabajo de titulación en el Repositorio Institucional de conformidad a lo dispuesto en el artículo 144 de la Ley Orgánica de Educación Superior.

Cuenca, 27 de junio de 2023

F: 

María Belén Bravo Arcos
C.I. **0105186076**