

## **Estimulación de nervio vago en epilepsia refractaria y callosotomía previa sin mejoría. Reporte de caso**

Vagus nerve stimulation in refractory epilepsy and previous callosotomy without improvement. Case report.

Estimulação do nervo vago em epilepsia refratária e calosotomia prévia sem melhora. Relato de caso.

**José David Andrade Villalta<sup>1</sup>**

david.andrade.v@gmail.com  
<https://orcid.org/0000-0003-0838-868X>

**Andrés Felipe Mercado González<sup>1</sup>**

drandresmercado@gmail.com  
<https://orcid.org/0000-0002-2436-2490>

**Margarita Rosa Aveiga Narváez<sup>2</sup>**

dramargaros@gmail.com  
<https://orcid.org/0000-0002-0598-055X>

**Homero Abel Chacho Aucay<sup>1</sup>**

homeroabelchacho@gmail.com  
<https://orcid.org/0000-0002-7712-5341>

**1. Universidad Católica de Cuenca, Cuenca-Ecuador**

**2. Hospital Monte Sinaí, Cuenca Ecuador**

### **RESUMEN**

La epilepsia refractaria es una patología que se presenta hasta en un 40% de pacientes diagnosticados de epilepsia a nivel mundial, en este contexto es preciso mencionar que muchos de estos pacientes son subdiagnosticados y tratados de forma incorrecta, empeorando a largo plazo su cuadro clínico. El fallo del tratamiento farmacológico antiepiléptico conlleva a la implementación de métodos quirúrgicos como tratamientos paliativos para esta enfermedad, entre el principal método se encuentra la callosotomía como primera línea y al fracaso de la misma existen otras alternativas como la estimulación de nervio vago izquierdo y las estimulaciones transcraneales. Se presenta el caso de paciente masculino de 24 años de edad con antecedente patológico de convulsiones tipo tónico clónicas generalizadas confirmadas por video electroencefalograma de 24 horas, de predominio nocturno de 13 años de evolución, es sometido a 2 regímenes farmacológicos

antiepilépticos diferentes en un período de 7 años de duración, posteriormente diagnosticado con epilepsia refractaria, por lo que se realiza callosotomía sin control de su cuadro clínico, el mismo año se realiza estimulación de nervio vago, presentando resultados favorables en su evolución.

**Palabras clave:** Cuerpo caloso; Epilepsia, Estimulación del Nervio Vago; Informes de Casos; Resistencia a Medicamentos.

## ABSTRACT

Refractory epilepsy is a pathology that occurs in up to 40% of patients diagnosed with epilepsy worldwide. In this context, it should be mentioned that many of these patients are underdiagnosed and incorrectly treated, worsening their clinical picture in the long term. The failure of antiepileptic pharmacological treatment leads to the implementation of surgical methods as palliative treatments for this disease, among the main method is callosotomy as the first line and if it fails, there are other alternatives such as left vagus nerve stimulation and stimulations transcranial. We present the case of a 24-year-old male patient with a pathological history of generalized tonic-clonic seizures confirmed by a 24-hour video electroencephalogram, predominantly nocturnal for 13 years, undergoing 2 different antiepileptic drug regimens over a period of 7 years in duration, later diagnosed with refractory epilepsy, for which callosotomy was performed without control of its clinical picture, the same year vagus nerve stimulation was performed, presenting favorable results in its evolution.

**Key words:** Case Reports; Corpus Callosum; Drug Resistance; Epilepsy, Vagus Nerve Stimulation.

## RESUMO

A epilepsia refratária é uma patologia que ocorre em até 40% dos pacientes diagnosticados com epilepsia em todo o mundo, cabendo ressaltar que muitos desses pacientes são subdiagnosticados e tratados incorretamente, agravando seu quadro clínico a longo prazo. O insucesso do tratamento farmacológico antiepiléptico leva à implementação de métodos cirúrgicos como tratamentos paliativos para esta doença, entre os principais métodos está a calosotomia como primeira linha e caso esta falhe, existem outras alternativas como a estimulação do nervo vago esquerdo e as estimulações transcranianas. Apresentamos o caso de um doente do sexo masculino de 24 anos com antecedentes patológicos de crises tónico-clónicas generalizadas confirmadas por vídeo-eletroencefalograma de 24 horas, predominantemente nocturnas há 13 anos, submetido a 2 regimes farmacológicos antiepilépticos diferentes durante 7 anos de duração, posteriormente diagnosticada com epilepsia refratária, para a qual foi realizada calosotomia sem controle de seu quadro clínico, no mesmo ano foi realizada estimulação do nervo vago, apresentando resultados favoráveis em sua evolução.

**Palavras-Chave:** Corpo Caloso; Epilepsia, Estimulação do Nervio Vago; Relatos de Casos; Resistência a Medicamentos.

## INTRODUCCIÓN

La liga Internacional contra la epilepsia (ILAE) define a la epilepsia refractaria como el fracaso en el uso de 2 esquemas de fármacos antiepilépticos (FAE) que son tolerados y elegidos apropiadamente y empleados por lo menos 2 años, ya sea en combinación o en monoterapia, con el fin de lograr una ausencia sostenida de crisis (1). La incidencia y prevalencia de epilepsia refractaria es de 25% en población infantil, y 14,6% en población de adultos en edades mixtas, por otra parte, la prevalencia fue de 13,7% en estudios poblacionales/comunitarios, pero del 36,3% en cohortes basadas en clínicas (2).

La epilepsia refractaria se produce por una deficiencia en los diferentes mecanismos fisiológicos para detener una convulsión aislada, causada por la persistencia de actividades inhibitorias o excitatorias, sin embargo, aún se desconocen en gran medida los mecanismos asociados, pero se estima que están influenciados por múltiples etiologías como infecciones, alteraciones metabólicas o genéticas, malformaciones cerebrales y displasias, que aparecen en edad infantil hasta un 80% (3). Existen alternativas quirúrgicas cuando falla el tratamiento farmacológico habitual para el control de la epilepsia, entre las alternativas invasivas tenemos la callosotomía, la cirugía resectiva; tanto temporal como extra temporal, siendo usadas estas cirugías como primera línea de tratamiento después del fracaso en uso de FAE (4,5).

La estimulación del nervio vago (ENV), la estimulación del nervio trigémino (ENT), la estimulación magnética transcraneal (EMT) y la estimulación transcraneal de corriente continua (ETCC), que son alternativas no invasivas para epilepsia refractaria, siguen siendo aún estudiadas antes de considerarse como primera opción de tratamiento (6,7). El uso clínico más común de la ENV implica la implantación quirúrgica de un dispositivo generador de impulsos programable comercialmente disponible, la cirugía es realizada mediante anestesia general, generalmente como un procedimiento ambulatorio; el generador se implanta por vía subcutánea en la parte superior izquierda del tórax o en el borde axilar izquierdo, el cable conductor del electrodo se conecta al nervio vago cervical medio izquierdo a través de una segunda incisión en el área izquierda del cuello y el cable conductor se pasa a través de un túnel subcutáneo y se conecta al generador de impulsos (8).

El mecanismo de acción en ENV involucra núcleos tanto del tracto solitario, tronco encefálico, raíz terminal término de las vías aferentes vágales que contiene proyecciones indirectas o directas al locus coeruleos, formación reticular, núcleos del rafe; demostrándose que todos estos núcleos influyen en la susceptibilidad hacia convulsiones cerebrales, de esta manera la estimulación vagal de uno o varios de estos núcleos podría representar efectivo como mecanismo para suprimir las convulsiones (9).

En el contexto mencionado, el nervio vago y su función inmunomoduladora es de gran interés debido a que señales aferentes pueden encender la conocida vía antiinflamatoria colinérgica y a través de dicha vía, las fibras nerviosas vago-eferentes impiden la descarga de citoquinas proinflamatorias logrando reducir la inflamación, la misma que en los últimos años ha sido implicada fuertemente en el desarrollo de cuadros convulsivos y epilepsia, por consiguiente gracias a la ENV y su capacidad de activar esta vía podría disminuir la

respuesta inflamatoria y de este modo explicar sus efectos clínicos (10). Anteriormente se contaba con equipos estimuladores básicos que manejaban 2 parámetros de estimulación basados en una corriente normal y en una magnética, ahora existen modelos que incluyen un algoritmo basado en la variación de la frecuencia cardiaca ictal (mayor a 120 latidos por minuto) que inicia una estimulación activada automáticamente para terminar un ataque en curso o inminente, optimizando también de esta manera el consumo de energía del estimulador (11).

Aunque, se cuenta con evidencia suficiente sobre la ENV y su utilidad como tratamiento terapéutico aplicado en epilepsia refractaria, lamentablemente sigue siendo un tratamiento subutilizado en países que están en desarrollo (12). El caso describe un cuadro severo de epilepsia refractaria que se presenta desde la edad infantil, el cual se trató de corregir con régimen FAE durante varios años y posterior callosotomía, sin mejora del cuadro clínico, finalmente se realiza ENV el cual representa el tratamiento actual del paciente. La importancia de reportar el caso radica en el aporte científico para orientar en un futuro al manejo de estos pacientes, sobre todo en países en desarrollo.

## DESCRIPCIÓN DEL CASO CLÍNICO

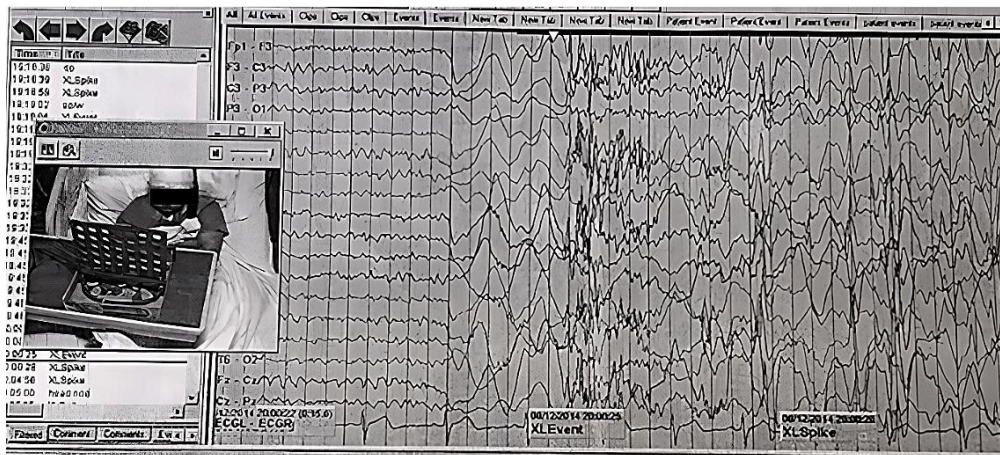
Se reporta caso clínico de un hombre de 24 años nacido y residente en Ecuador, con antecedente a los 12 años de debut de crisis convulsivas diarias sin aparente causa desencadenante, es llevado por familiares a varias instituciones médicas del mismo país, donde es valorado por varios especialistas, los cuales realizan exámenes y diagnostican de epilepsia tónico-clónico por lo cual se instaura tratamiento farmacológico antiepiléptico (FAE) con duración de 2 años, sin embargo, paciente no presenta mejoría de cuadro clínico. Dos años posterior a tratamiento instaurado y a la edad de 14 años es valorado en Estados Unidos donde se le instala un nuevo régimen de FAE, el mismo que tuvo una duración de 3 años, dando así una duración total de 5 años de uso de FAE desde el inicio de su enfermedad, sin mejoría. **(Tabla 1)**.

**Tabla 1:** Tratamiento FAE 3 años de duración (14-17 años de edad)

Fármaco	Presentación	Dosis	Cantidad
Carbamazepina de Acción Prolongada de 12 horas (TEGretol-XR)	Tableta oral	200 mg	1 tableta diaria
Carbamazepina de Acción Prolongada de 12 horas (TEGretol-XR)	Tableta oral	400 mg	1 tableta antes de dormir
Clonazepam	Tableta oral dispersable	0,25 mg	1 tableta 2 veces al día
Acido Valproico de liberación retardada (Divalproex Sodium)	Tableta oral	500 mg	2 tabletas 2 veces al día

Después de último régimen FAE y sumados 5 años de tratamiento farmacológico y convulsiones diarias sin mejoría, en 2014 el paciente con 17 años de edad es trasladado por su familia nuevamente a Estados Unidos al área de Neurología Pediátrica en North Shore LJ Medical Group ubicado en New York Estados Unidos para una evaluación de seguimiento por retraso en el desarrollo y trastorno convulsivo.

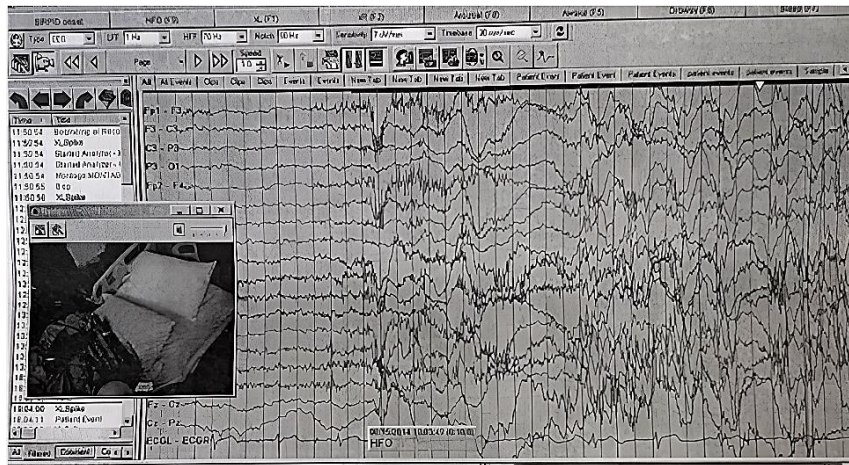
Al paciente ahora con 17 años se le solicita video-electroencefalograma (Video-EEG) de 24 horas para evaluar nuevamente sus convulsiones (**Figura 1**), donde se evidenció 2 episodios de cabeceo lento de predominio nocturno. El EEG se caracterizó por un estallido de actividad generalizada de mayor voltaje de 1-1,5 Hz seguido de un breve período de actividad beta (en el primer episodio), seguido por el patrón de onda lenta y pico lento habitual del paciente.



**Figura 1.** EEG Clasificación: 2-2,5 Hz punta lenta y onda lenta, generalizada. Spikes (picos), multifocales. Convulsiones electroclínicas generalizadas; atónico.

Los hallazgos indican la presencia de múltiples focos potencialmente epileptógenos y la presencia de una epilepsia generalizada, en relación a un posible síndrome de Lennox Gastaut. Previo a nueva valoración por consulta externa, familiares refieren que paciente presenta convulsión de 5 minutos durante el día posterior a su última visita, seguido de convulsiones de corta duración que ocurren 10 minutos luego de que se despierta, caracterizados por parpadeos y espasmos, esto antes de recibir los medicamentos matutinos. Su familiar también menciona que el paciente presenta cambios en su estado de ánimo caracterizados por enfado e ira, sin embargo, los patrones de sueño han mejorado en el paciente.

Se decide realizar nuevo Video-EEG de 24 horas, en donde se evidencia electrográficamente, una frecuencia delta de voltaje más alta generalizada inicial con picos superpuestos interrumpidos con breves períodos de atenuación de voltaje seguidos por un pico lento generalizado de 2-2,5 Hz y una descarga de onda lenta que duró un total de 1,5 minutos (**Figura 2**).



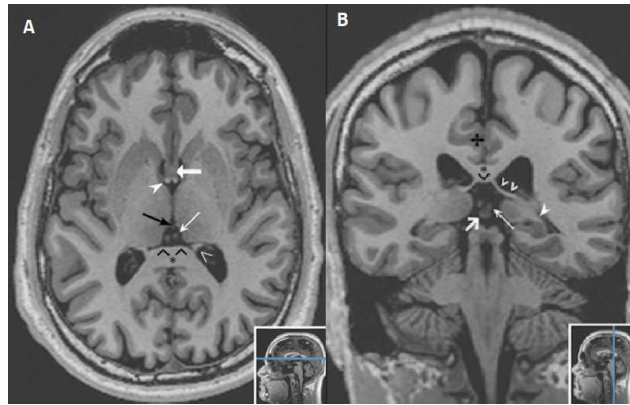
**Figura 2.** EEG pico lento 2-2,5 Hz con descarga onda lenta en 1,5 minutos

En base a los resultados del Video-EEG se diagnosticó de epilepsia refractaria y posible Síndrome de Lennox-Gastaut nuevamente, iniciándose nuevo plan de tratamiento FAE para el paciente, ajustando dosis y fármacos del tratamiento anterior. **(Tabla 2)**

**Tabla 2.** Tratamiento FAE 2 años de duración (17-19 años de edad)

Fármaco	Presentación	Dosis	Cantidad
Acido Valproico de liberación retardada (Divalproex Sodium)	Tableta oral	250 mg	2 tabletas 3 veces al día
Lamotrigina (Lamictal)	Tableta oral	100 mg	1/2 tableta 2 veces al día
Levetiracetam (Keppra)	Tableta oral	500 mg	2 tabletas 3 veces al día
Clobazam (Onfi)	Tableta Oral	10 mg	1 tableta en la mañana y 2 tabletas en la tarde

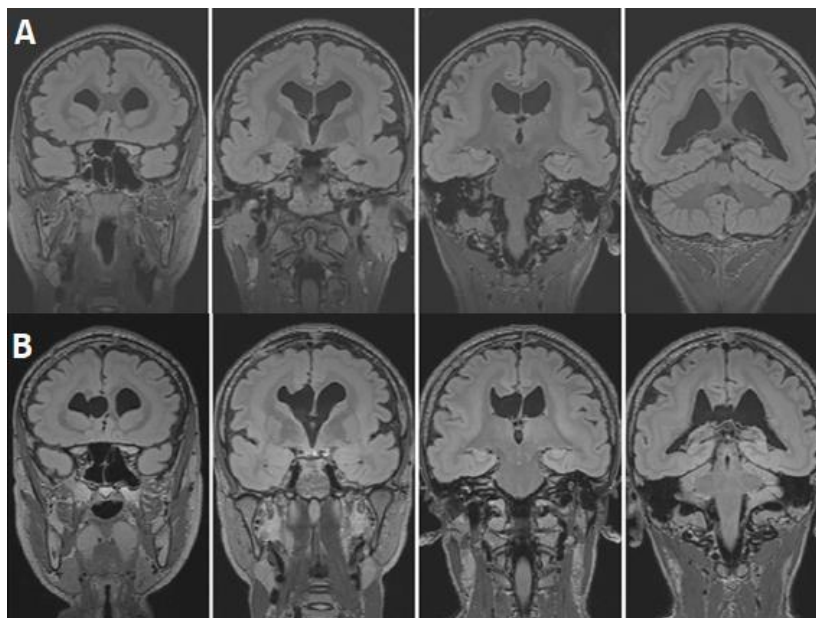
Luego de 2 años del último régimen FAE las convulsiones diarias se mantienen en número promedio de 10 al día, entre fuertes y débiles y no presenta una mejoría significativa comprometiendo el desarrollo normal del paciente y sus actividades diarias por lo que se realiza una nueva valoración neurológica del paciente en centro anteriormente mencionado decidiéndose como candidato a un procedimiento paliativo quirúrgico conocido como callosotomía **(Figura 3A,B)**, buscando una mejora a su condición deciden realizar el procedimiento.



**Figura 3.** Resonancia magnética A-B flechas indican el lugar de Sección

Bajo anestesia general se realizó procedimiento, el cual duró 4 horas, sin complicaciones pre o intra operatorio, paciente permanece en observación en Unidad de Cuidados Intensivos por 48 horas, luego de lo cual es dado de alta a piso de neurología para su recuperación donde no presento complicaciones. Se da alta a paciente con régimen farmacológico previo, el cual se mantiene hasta la actualidad (**Tabla 2**).

A los 3 meses posterior al alta médica se programó seguimiento por consulta externa con resonancia magnética (**Figura 4**). En su visita de control familiares manifiestan que no presenta mejoría significativa del cuadro epiléptico, presentando múltiples convulsiones diarias, acompañado de períodos de pérdida de la memoria, dificultad para escribir y dificultad para entender las palabras que pronuncia, llegando como conclusión que la cirugía no tuvo éxito para la mejoría del paciente, con sospecha de síndrome de desconexión interhemisférica como efecto secundario de la intervención.



**Figura 4.** Resonancia Magnética Secuencia FLAIR Plano coronal A. prequirúrgica. B. 3 meses postquirúrgica.

Al no presentar mejoría con la callosotomía el mismo año se decide procedimiento de ENV el cual se realizó bajo anestesia general corta con una duración de 1 hora y media, sin ninguna complicación y es dado de alta el mismo día. El ENV se programó con parámetros inicialmente bajos tanto, en el modo normal inicial como en el modo magneto, y modo de autoestimulación que responde a frecuencia cardiaca ictal (**Tabla 3**), los cuales el paciente tolera sin complicaciones.

**Tabla 3.** Parámetros ENV Iniciales usados en el paciente. mA.: Miliamperios, Hz: Hercio,  $\mu$ s: Microsegundo, min: Minutos

Modo	Corriente de Salida	Ancho de pulso	de	Tiempo de señal encendida	Frecuencia de señal	Tiempo de señal apagada
Normal	1000 mA.	250 $\mu$ s		30 s	20 Hz	3.0 min
Magneto	1100 mA.	250 $\mu$ s		60 s		
Autoestimulación	1000 mA.				250 $\mu$ s	60 s

Se valora mensualmente al paciente con registro de ENV de 10 crisis en 3 meses con régimen FAE establecido (**Tabla 4**) y ajustando configuración de estimulación en el último mes tanto modo Magneto con corriente de salida 1250 mA. y autoestimulador en Corriente de Salida 1125 Hz con una activación total del magneto de 13 veces y el autoestimulador en promedio de 12 veces diarias, en los últimos 3 meses, con un total de 10 crisis no frenadas, leves de predominio nocturno caracterizadas por cabeceos y espasmos.

**Tabla 4.** Régimen FAE inicial después de ENV con duración de 3 meses

Fármaco	Presentación	Dosis	Cantidad
Lamotrigina (Lamictal)	Tableta oral	100 mg	2 veces al día
Carbamazepina de liberación controlada (CBZ cr)	Tableta oral	400 mg	2 veces al día
Clobazam (Urbadan)	Tableta Oral	10 mg	1 vez al día

Por los registros del monitor ENV y por historial de crisis anotado por el paciente se decide añadir Lacosamida (**Tabla 5**) al régimen FAE anterior, reajustando parámetros del ENV con modo Magneto en Corriente de salida 1375 mA y Autoestimulador con Corriente de salida 1250 mA paciente.

**Tabla 5.** Régimen FAE con posterior adición de Lacosamida

<b>Fármaco</b>	<b>Presentación</b>	<b>Dosis</b>	<b>Cantidad</b>
Lacosamida (Lacotem)	Tableta oral	100 mg	2 veces al día
Lamotrigina (Lamictal)	Tableta oral	100 mg	2 veces al día
Carbamazepina de liberación controlada (CBZ cr)	Tableta oral	400 mg	2 veces al día
Clobazam (Urbadan)	Tableta Oral	10 mg	1 vez al día

Cuatro meses posteriores a su última revisión paciente demuestra respuesta favorable al tratamiento instaurado con promedio de 14 autoestimulaciones diarias y 18 activaciones del magneto en los últimos 4 meses respectivamente, reduciendo notablemente las crisis con mejoría del cuadro.

A considerar existieron 3 crisis que no fueron de mayor preocupación, pero de larga duración, aproximadamente de 15 minutos cada una, en las cuales existieron cabeceos y mareos de leve intensidad en dicho periodo de tiempo. El médico tratante decide reajustar nuevamente los parámetros del ENV (**Tabla 6**) manteniéndose régimen FAE actual (**Tabla 5**).

**Tabla 6.** Ajustes finales ENV. mA: miliamperios,  $\mu$ s: microsegundos, s: segundos

<b>Modo Magneto</b>	<b>Autoestimulador</b>
Corriente de salida: 1635 mA. Ancho de pulso: 500 $\mu$ s Tiempo de señal encendida: 60 s	Corriente de salida: 1375 mA Ancho de pulso: 250 $\mu$ s Tiempo de señal encendida: 60 s

Un mes posterior a su última configuración se valora al paciente y familiares manifiestan mejoría considerable con la última configuración del ENV, manteniendo un número reducido de crisis leves sin mayores complicaciones y sin presencia de crisis de larga duración como las presentadas en meses anteriores. el paciente tolera sin inconvenientes la estimulación vagal y el régimen FAE en conjunto y se ha podido evidenciar que no se han presentado efectos secundarios derivados de este tratamiento combinado. Finalmente, al paciente se le solicita un nuevo estudio de Video-EEG de 24 horas para seguimiento de su estado actual el cual se presenta como favorable y resultando como exitoso, mostrando una notable mejoría comparada con el inicio de su enfermedad, reduciéndose de un promedio de 10 crisis diarias a 4 crisis en 6 meses.

## DISCUSIÓN

La epilepsia ha demostrado tener una alta probabilidad de presentarse en países de bajos recursos económicos o en vías de desarrollo, demostrando una gran diferencia entre países de primer mundo y otros subdesarrollados, llegando a la conclusión que la calidad de vida

es un punto muy importante para comprender la experiencia de personas que padecen epilepsia, haciéndolos de mayor riesgo a padecer dicha enfermedad (13). Esta información coincide con el caso expuesto debido que el paciente proviene de un país en vías de desarrollo como Ecuador en el cual, no tuvo una solución oportuna a su problema y optó por trasladarse a un país más desarrollado en tecnología para obtener mejor tratamiento.

Nuestros resultados obtenidos en el caso acerca de la falla del tratamiento en solitario con FAE después del segundo régimen coinciden con resultados reportados en la literatura internacional como lo menciona Brodie MJ et al (14), en donde demuestra que después del fracaso de la primera instauración de un régimen FAE, la tasa de efectividad al añadir un segundo régimen es significativamente menor cayendo de un 49% de éxito hasta un 12% al tratar de controlar la enfermedad.

Dentro de las intervenciones quirúrgicas para el tratamiento de la epilepsia refractaria, se presenta la callosotomía total, la cual es considerado como un procedimiento sumamente efectivo, fue descrita por primera vez en 1940 por Wagenen y Herren, se la realiza una extracción total del cuerpo calloso en un intento de detener la propagación de las descargas epilépticas de un hemisferio cerebral hacia otro y de esta manera evitar una crisis generalizada (15). Se ha demostrado que en la callosotomía total existe un riesgo del 12,5% de padecer síndrome de desconexión (16), el cual es caracterizado por problemas leves como apraxia ideomotriz, mutismo transitorio, dificultad para articular palabras, pérdida de memoria (17), y otros problemas más severos como esquizofrenia, trastornos obsesivos compulsivos, trastornos por déficit de atención o hiperactividad (18). En el presente caso se manifiesta un síndrome de desconexión adquirido por el paciente después de la cirugía de extracción total del cuerpo calloso aumentando la morbilidad del mismo.

La terapia ENV comenzó desde el año 1988 y después de 3 décadas la comprensión sobre su función antiepiléptica ha ido creciendo constantemente (9), sin embargo, sigue siendo subutilizada en países poco desarrollados (12). El ENV busca la estimulación automática del nervio vago de manera intermitente y regular según lo programado, no existe una regla exacta a seguir en la programación del ENV, pero se puede iniciar con intensidades pequeñas como una corriente de salida de 0,25mA, una frecuencia de la señal de 30Hz, un ancho de pulso de 500µseg y un tiempo de señal apagada de 5 minutos, la configuración se pueden ir ajustando mensualmente dependiendo de la respuesta, tanto en modo automático y modo imán o también llamado magneto (19). El modo magneto se usa cuando la corriente inicial anterior no es suficiente para controlar la crisis y hace uso de una corriente adicional proveniente de un magneto estimulador, a cargo del paciente o del cuidador (20).

El paciente presenta una tendencia a responder mejor a frecuencias altas de estimulación concordando con estudios analizados en revisiones sistemáticas, donde se comprueba que a mayor frecuencia en los valores de estimulación mejor es la respuesta que los pacientes tienen al momento de frenar las crisis, demostrando así la buena tolerancia al ENV (21).

La implantación en el nervio vago derecho suele evitarse, debido a un mayor riesgo de bradicardia sinusal o asistolia, debido a la distribución asimétrica de las fibras izquierdas frente a las derechas (22). Las complicaciones tempranas y tardías, principalmente molestias laringofaríngeas como tos y ronquera por estimulación del nervio laríngeo recurrente izquierdo suelen ser transitorias (23). Desafortunadamente, a pesar del creciente

número de dispositivos para la neuroestimulación, existe un conocimiento relativamente pobre sobre los mecanismos subyacentes y una falta de pautas o consenso general entre los centros de epilepsia sobre cuándo y cómo usar estos tratamientos (24). A pesar de toda esta información recolectada sobre efectos secundarios, en el presente estudio el paciente no ha reflejado ningún efecto a corto ni a largo plazo después de la implantación de ENV siendo un éxito el procedimiento.

## **CONCLUSIÓN**

El tratamiento de epilepsia refractaria con la colocación de un estimulador de nervio vago izquierdo asociado a un correcto régimen FAE es una alternativa muy eficaz para considerar en estos pacientes. En países en vías de desarrollo donde, se ha demostrado el mayor número de prevalencia e incidencia de esta patología y se hace necesario la elaboración de mejores protocolos de salud en cuanto a manejo y tratamiento en estos pacientes, ya que está comprobado estadísticamente que en muchos de estos países no se conocen ni manejan correctamente este tipo de tratamientos y gran cantidad de pacientes son sub diagnosticados o subtratados como en el presente estudio y retrasando el tiempo para el inicio de un correcto tratamiento y empeorando así su cuadro de morbilidad, y a su vez aumentando la tasa de mortalidad temprana por complicaciones de dicha enfermedad.

## **CONFLICTO DE INTERESES.**

Los autores declaran que no existe conflicto de intereses para la publicación del presente artículo científico.

## **FINANCIAMIENTO**

Los autores solventaron todos los gastos del presente artículo, sin recibimiento de financiamiento externo.

## **AGRADECIMIENTOS**

Los autores agradecen a todos los involucrados en la elaboración del artículo, y de manera especial a familiares, médico tratante y paciente por facilitarnos toda la información necesaria para la presentación del caso.

## **REFERENCIAS BIBLIOGRÁFICAS**

1. Kwan P, Arzimanoglou A, Berg AT, Brodie MJ, Allen Hauser W, Mathern G, et al. Definition of drug resistant epilepsy: consensus proposal by the ad hoc task force of the ILAE commission on therapeutic strategies. *Epilepsia*. (2010) 51:1069–77. Disponible en: <https://onlinelibrary.wiley.com/doi/10.1111/j.1528-1167.2009.02397.x>
2. Sultana B, Panzini MA, Veilleux Carpentier A, Comtois J, Rioux B, Gore G, Bauer PR, Kwon CS, Jetté N, Josephson CB, Keezer MR. Incidence and Prevalence of Drug-Resistant Epilepsy: A Systematic Review and Meta-analysis. *Neurology*. 2021;96(17):805-817. Disponible en: <https://n.neurology.org/content/96/17/805.long>

3. Gomes D, Pimentel J, Bentes C, Aguiar de Sousa D, Antunes AP, Alvarez A, et al. Consensus Protocol for the Treatment of Super-Refractory Status Epilepticus. *Acta Med Port.* 2018;31(10):598-605. Disponible en: <https://www.actamedicaportuguesa.com/revista/index.php/amp/article/view/9679>
4. López González FJ, Rodríguez Osorio X, Gil-Nagel Rein A, Carreño Martínez M, Serratos Fernández J, Villanueva Haba V, Donaire Pedraza AJ, Mercadé Cerdá JM. Drug-resistant epilepsy: definition and treatment alternatives. *Neurologia.* 2015;30(7):439-46. Disponible en: <https://www.elsevier.es/es-revista-neurologia-295-linkresolver-epilepsia-resistente-farmacos-concepto-alternativas-S0213485314001200>
5. Jobst BC, Cascino GD. Resective epilepsy surgery for drug-resistant focal epilepsy: a review. *JAMA.* 2015;313(3):285-93. Disponible en: <https://jamanetwork.com/journals/jama/article-abstract/2091309>
6. Boon P, De Cock E, Mertens A, Trinka E. Neurostimulation for drug-resistant epilepsy: a systematic review of clinical evidence for efficacy, safety, contraindications and predictors for response. *Curr Opin Neurol.* (2018) 31:198–210. Disponible en: [https://journals.lww.com/co-neurology/Abstract/2018/04000/Neurostimulation\\_for\\_drug\\_resistant\\_epilepsy\\_a.15.aspx](https://journals.lww.com/co-neurology/Abstract/2018/04000/Neurostimulation_for_drug_resistant_epilepsy_a.15.aspx)
7. Gil-López F, Boget T, Manzanares I, Donaire A, Conde-Blanco E, Baillés E, Pintor L, Setoaín X, Bargalló N, Navarro J, Casanova J, Valls J, Roldán P, Rumià J, Casanovas G, Domenech G, Torres F, Carreño M. External trigeminal nerve stimulation for drug resistant epilepsy: A randomized controlled trial. *Brain Stimul.* 2020;13(5):1245-1253. Disponible en: [https://www.brainstimjrnl.com/article/S1935-861X\(20\)30123-6/fulltext](https://www.brainstimjrnl.com/article/S1935-861X(20)30123-6/fulltext)
8. Terry RS, Tarver WB, Zabara J. The implantable neurocybernetic prosthesis system. *Pacing Clin Electrophysiol.* 1991;14(1):86-93. Disponible en: <https://onlinelibrary.wiley.com/doi/abs/10.1111/j.1540-8159.1991.tb04052.x?sid=nlm%3Apubmed>
9. Vonck K, Raedt R, Naulaerts J, De Vogelaere F, Thiery E, Van Roost D, et al. Vagus nerve stimulation...25 years later! What do we know about the effects on cognition? *Neurosci Biobehav Rev.* 2014;45:63-71. Disponible en: <https://www.sciencedirect.com/science/article/abs/pii/S0149763414001225?via%3Dihub>
10. Ryvlin P, Rheims S, Hirsch LJ, Sokolov A, Jehi L. Neuromodulation in epilepsy: state-of-the-art approved therapies. *Lancet Neurol.* 2021;20(12):1038-1047.

- Disponibile en: <https://journals.sagepub.com/doi/10.1177/15357597211065587>
11. Kulju T, Haapasalo J, Rainesalo S, Lehtimäki K, Peltola J. Autostimulation in Vagus Nerve Stimulator Treatment: Modulating Neuromodulation. *Neuromodulation*. 2019;22(5):630-637. Disponibile en: [https://www.neuromodulationjournal.org/article/S1094-7159\(21\)01973-5/fulltext](https://www.neuromodulationjournal.org/article/S1094-7159(21)01973-5/fulltext)
  12. Flesler S, Reyes G, Fortini S, Ramos B, Cersosimo R, Bartuluchi M, et al. Vagus nerve stimulation: treatment of 158 pediatric patients with a long-term follow-up. *Rev Neurol*. 2017;64(11):496-501. Disponibile en: <https://neurologia.com/articulo/2016458>
  13. Saadi A, Patenaude B, Mateen FJ. Quality of life in epilepsy-31 inventory (QOLIE-31) scores: A global comparison. *Epilepsy Behav*. 2016;65:13-17. Disponibile en: [https://www.epilepsybehavior.com/article/S1525-5050\(16\)30333-X/fulltext](https://www.epilepsybehavior.com/article/S1525-5050(16)30333-X/fulltext)
  14. Brodie MJ, Barry SJE, Bamagous G, Norrie JD, Kwan P. Patterns of treatment response in newly diagnosed epilepsy. *Neurology*. (2012) 78:1548–54. Disponibile en: <https://www.ncbi.nlm.nih.gov/pmc/articles/PMC3348850/>
  15. Van Wagenen WP, Herren RY. Surgical division of commissural pathways in the corpus callosum relation to spread of an epileptic attack. *Arch NeurPsych*. 1940;44(4):740-759. Disponibile en: <https://jamanetwork.com/journals/archneurpsyc/article-abstract/648623>
  16. Barrit S, Park EH, El Hadwe S, Madsen JR. Complete Corpus Callosotomy for Refractory Epilepsy in Children. *World Neurosurg*. 2022;164:69. Disponibile en: <https://www.sciencedirect.com/science/article/abs/pii/S1878875022005496?via%3Dihub>
  17. Asadi-Pooya AA, Sharan A, Nei M, Sperling MR. Corpus callosotomy. *Epilepsy Behav*. 2008;13:271–278. Disponibile en: [https://www.epilepsybehavior.com/article/S1525-5050\(08\)00102-9/fulltext](https://www.epilepsybehavior.com/article/S1525-5050(08)00102-9/fulltext)
  18. Tirapu-Ustárroz J, Díaz-Leiva J. Interhemispheric Disconnections: The Role of Lateralization and Functional Differentiation on Mental Health Syndromes. *Cuadernos de Neuropsicología / Panamerican Journal of Neuropsychology*. 2018;12:1. Disponibile en: <https://www.redalyc.org/journal/4396/439656155002/>
  19. Yamamoto T. Vagus nerve stimulation therapy: indications, programming, and outcomes. *Neurol Med Chir (Tokyo)*. 2015;55(5):407-15. Disponibile en: <https://www.ncbi.nlm.nih.gov/pmc/articles/PMC4628168/>

20. Fisher RS, Eggleston KS, Wright CW. Vagus nerve stimulation magnet activation for seizures: a critical review. *Acta Neurol Scand.* 2015;131(1):1-8. Disponible en: <https://onlinelibrary.wiley.com/doi/10.1111/ane.12288>
21. Thompson SL, O'Leary GH, Austelle CW, Gruber E, Kahn AT, Manett AJ, Short B, Badran BW. A Review of Parameter Settings for Invasive and Non-invasive Vagus Nerve Stimulation (VNS) Applied in Neurological and Psychiatric Disorders. *Front Neurosci.* 2021;15:709436. Disponible en: <https://www.ncbi.nlm.nih.gov/pmc/articles/PMC8313807/>
22. Giordano F, Zicca A, Barba C, Guerrini R, Genitori L. Vagus nerve stimulation: Surgical technique of implantation and revision and related morbidity. *Epilepsia.* 2017;58 Suppl 1:85-90. Disponible en: <https://onlinelibrary.wiley.com/doi/10.1111/epi.13678>
23. Révész D, Rydenhag B, Ben-Menachem E. Complications and safety of vagus nerve stimulation: 25 years of experience at a single center. *J Neurosurg Pediatr.* 2016;18(1):97-104. Disponible en: <https://thejns.org/pediatrics/view/journals/j-neurosurg-pediatr/18/1/article-p97.xml>
24. Starnes K, Miller K, Wong-Kisiel L, Lundstrom BN. A review of neurostimulation for epilepsy in pediatrics. *Brain Sci.* (2019) 9:283. Disponible en: <https://www.mdpi.com/2076-3425/9/10/283>