



UNIVERSIDAD CATÓLICA DE CUENCA

Comunidad Educativa al Servicio del Pueblo

UNIDAD ACADÉMICA POSGRADO

Especialidad en Rehabilitación Oral y Prótesis Implanto

Asistida

Rehabilitación Oral de paciente edéntulo total a través de prótesis

híbrida, un reporte de caso

**PROYECTO DE TITULACIÓN PREVIO A LA OBTENCIÓN DEL TÍTULO DE
ESPECIALISTA EN REHABILITACIÓN ORAL Y PRÓTESIS IMPLANTO ASISTIDA**

AUTOR: MARÍA EUGENIA MOGROVEJO RIVERA

TUTOR: BOLÍVAR ANDRÉS DELGADO GAETE

Cuenca-Ecuador

2024

DIOS, PATRIA, CULTURA Y DESARROLLO

Rehabilitación Oral de paciente edéntulo total a través de prótesis híbrida, un reporte de caso

Resumen

El presente reporte de caso describe el tratamiento de rehabilitación oral de una paciente edéntula total, quien presentaba una afectación importante en su calidad de vida debido a esta condición. Después de varios análisis se llegó al consenso de que el uso de una prótesis híbrida fija soportada por implantes tipo MIS es una opción viable a través de la técnica All-on-4. Se reestableció la funcionalidad masticatoria, fonética y estética, mejorando la calidad de vida de la paciente en concordancia con la literatura científica actual. La fase quirúrgica incluyó la colocación de cuatro implantes distribuidos para garantizar la estabilidad primaria y la osteointegración, con un torque de inserción entre 25 y 40 N. Se realizaron procedimientos como la colocación de anillos de cicatrización, toma de impresiones abiertas, y pruebas en barra metálica. Los resultados son consistentes con la literatura científica, se menciona que la técnica All-on-4 en la rehabilitación de edentulismo total es adecuada.

Palabras clave: Rehabilitación oral, edentulismo total, prótesis híbrida, técnica All-on-4.

Abstract

The present case report describes the oral rehabilitation treatment of a completely edentulous patient using a fixed hybrid prosthesis supported by MIS implants, employing the All-on-4 technique. The masticatory, phonetic, and aesthetic functions were restored, significantly improving the patient's quality of life. The surgical phase included the placement of four implants strategically distributed to ensure primary stability and osseointegration, with insertion torque ranging from 25 to 40 N. Techniques such as the placement of healing caps, open-tray impressions, and metallic bar trials were performed. The results are consistent with the scientific literature, indicating that the All-on-4 technique is an appropriate approach for the rehabilitation of total edentulism.

Keywords: Oral rehabilitation, total edentulism, hybrid prosthesis, All-on-4 technique.

Introducción

La condición estomatognática conocida como edentulismo, en palabras de Alarcón et al. (1) consiste en la pérdida parcial o total de las piezas dentales y afecta directamente la capacidad funcional para la masticación, la fonación y la estética facial; y según varios estudios (2,3) estas afecciones se exhiben a otros aspectos amplios como el bienestar emocional y la autoestima de los pacientes. Según datos de la Organización Mundial de la Salud (OMS), el edentulismo es una condición prevalente en adultos mayores, especialmente en regiones con acceso limitado a servicios odontológicos de calidad, sobre todo alcanzando cifras que superan el 23% de las personas mayores a 60 años (4).

En este sentido, los tratamientos de rehabilitación oral han evolucionado a través del tiempo como por ejemplo, con el uso de prótesis híbridas implanto soportadas se busca que los pacientes que padecen esta condición tengan una mejor calidad de vida, dado que un estudio realizado en la ciudad de Quito en el periodo 2019-2020 y publicado en 2023 demostró que quienes tienen implantes híbridos presentan mejor función física, un bienestar social, menor dolor, mayor vitalidad y una mejor salud mental lo cual se tradujo en mejores condiciones de vida para los pacientes (1).

En esta línea de ideas, este estudio se enfoca en profundizar en los aspectos clínicos y prácticos que implica la rehabilitación oral mediante una prótesis híbrida soportada, que combina implantes dentales con elementos protésicos que buscan garantizar una adecuada funcionalidad. Para lograr este objetivo se va a abordar un breve acercamiento al tema a manera de marco teórico y las principales contribuciones académicas y científicas en torno al proceso completo de

rehabilitación, después, se realizará una descripción detallada del tratamiento administrado desde la evaluación inicial del paciente y la planificación del tratamiento, hasta los procedimientos quirúrgicos y protésicos empleados.

Marco teórico

El edentulismo conocido como la pérdida total o parcial de dientes se clasifica en dos tipos: el edentulismo primario, cuando no hay erupción dental primaria o permanente debido a alteraciones congénitas, y el edentulismo secundario, que surge por pérdida progresiva o total de los dientes causada por enfermedad periodontal, fracturas o extracciones dentales (5). En términos funcionales, complica directamente la capacidad de masticar y deglutir convergiendo en una diversa cantidad de alteraciones, incluso se han documentado casos severos en los que se presenta en el desgaste e inflamación de los tejidos blandos, dando un aspecto de deterioro en la estructura facial del paciente (6). El edentulismo además de la pérdida de dientes conlleva una profunda afectación en la autoestima y la forma en que las personas se perciben a sí mismas, varios estudios confirman que los pacientes lo perciben como un desafío emocional, puesto que al enfrentar cambios en su sonrisa, dificultad para expresarse con confianza y temor a los estigmas sociales se genera aislamiento, tristeza y vulnerabilidad sobre todo en adultos mayores (7,8).

Bajo esta perspectiva, la rehabilitación oral en pacientes edéntulos totales o parciales se enmarca en opciones que van desde prótesis completas removibles hasta prótesis híbridas implanto soportadas (9). Dicho esto, Barbosa et al. (10) explican que las prótesis fijas son dispositivos de rehabilitación oral que se fijan directamente a implantes dentales integrados en el hueso maxilar o mandibular, actuando como raíces dentales que forman una base estable para soportar la

prótesis y brindan una sensación más cercana a los dientes naturales. Desde un punto de vista funcional, las prótesis implanto soportadas mejoran de forma considerable la capacidad masticatoria y reducen la sensación de movilidad y desplazamiento de los aparatos puesto que se elimina la necesidad de adhesivos dentales lo que permite una mejor comodidad durante su uso diario (11).

Prótesis All-on-4

La técnica conocida como All-on-4 se utiliza en pacientes que poseen una estructura y densidad ósea apropiada tanto en el maxilar superior como en el inferior y se basa en la colocación de mínimo cuatro implantes dentales distribuidos de manera que optimicen la estabilidad de la prótesis, dos de los implantes se ubican en la región anterior, mientras que los otros dos se colocan en la región posterior con una inclinación específica que maximice la fuerza de anclaje del soporte(12). De acuerdo con Aldana et al. (13) este diseño distribuye las cargas masticatorias dispersando el sobreesfuerzo en áreas específicas y asegurando la longevidad del sistema de implantes, dado que en la mayoría de los casos no es necesaria la cirugía de injertos óseos, sobre todo en pacientes que aún conservan una buena masa ósea en ambas arcadas.

Explayando esto, la técnica híbrida híbrida All-on-4 combina el uso de dos implantes dentales convencionales paralelos en la región anterior con dos implantes cigomáticos en la región posterior que son más largos que los implantes tradicionales y se fijan en el hueso cigomático, puesto que es una estructura ósea densa y estable que proporciona un anclaje robusto (14). Esta técnica combinada es usada cuando no es posible la colocación del implante en la región posterior

del maxilar y elimina la necesidad de injertos óseos, reduciendo el tiempo de tratamiento y las posibles complicaciones postoperatorias (13).

Por otro lado, Lan et al. (15) consideran que la técnica Quad Zigoma es una solución diseñada específicamente para pacientes con pérdida ósea severa en el maxilar superior, dado que se colocan cuatro implantes cigomáticos que se distribuyen dos en cada lado del maxilar superior, utilizando el hueso cigomático como punto de anclaje. Esta técnica elimina la necesidad de injertos óseos permitiendo una rehabilitación más rápida en pacientes que serían candidatos para procedimientos más invasivos y aunque requiere un enfoque exhaustivo que combine la experticia de cirujanos y rehabilitadores, su pronóstico es viable a resultados funcionales y estéticos (16,17).

Colocación de Implantes en la Masa Ósea

La colocación de implantes en la masa ósea es un procedimiento que implica la inserción del cuerpo de los implantes dentales en el hueso maxilar o mandibular considerando factores biomecánicos como la densidad ósea, la estabilidad inicial y la distribución de las fuerzas masticatorias (18). En este sentido, uno de los aspectos más importantes es la aplicación de fuerzas de torque durante la inserción de los aparatos dentro de la masa ósea, este parámetro está medido en newton-centímetros (Ncm) y evalúa la estabilidad primaria del implante, que es la fijación inicial lograda en el hueso (19). Al respecto Brancacci et al. (20) explican que el rango recomendado para un torque adecuado oscila entre 20 y 45 Ncm ya que permite una estabilidad suficiente sin generar un estrés excesivo en el hueso circundante, es decir, este torque no

ocasiona microfracturas o necrosis, pero el estudio también menciona que es necesario evitar torques inferiores a 20 Ncm, ya que indican una baja estabilidad primaria.

Diámetros y Longitudes de los Implantes en la Técnica All-on-4

La selección del diámetro y la longitud de los implantes en la técnica All-on-4 debe tomar en cuenta y adaptarse a las características anatómicas particulares del paciente, la calidad y cantidad de la masa ósea disponible y las fuerzas biomecánicas que la prótesis deberá soportar a largo plazo (21). Según Lee et al. (22) en esta técnica los implantes tienen diámetros que oscilan entre 3.5 mm y 5.0 mm y son seleccionados en relación con la cantidad de masa ósea disponible, el espacio interdental y la ubicación en la arcada. Sin embargo, también es viable el uso de implantes más estrechos por debajo de 3.5 mm que se emplean en áreas con menor densidad ósea como en la región anterior del maxilar o la mandíbula(23). Por otro lado, los implantes de mayor diámetro superiores a 4.1 mm se utilizan en zonas con mayor disponibilidad ósea dado que pueden tener una mayor superficie de contacto, una mejor distribución de fuerzas masticatorias y mayor resistencia mecánica en pacientes con cargas funcionales del tipo parafunciones como bruxismo (24).

En cuanto a la longitud de los implantes usados en la técnica All-on-4, Pellizer et al (12) explica que los cuerpos de los implantes utilizados tienen longitudes que oscilan entre 8 mm y 18 mm para los de clasificación estándar, pero en casos específicos alcanzan hasta 52.5 mm en los implantes de tipo cigomático. De este modo, los implantes cortos inferiores 10 mm son utilizados para pacientes con altura ósea limitada y que tienen proximidad a estructuras sensibles como el seno maxilar o el nervio alveolar inferior, puesto que mediante estos aparatos se logra evitar

procedimientos más invasivos y aunque requieren una calidad ósea adecuada existen estudios que concluyen que su tasa de éxito es similar a la de los implantes de mayor longitud (25,26)

En esta línea de ideas los implantes de uso más común se encuentran entre los 10 a 15 mm y se caracterizan porque ofrecen un equilibrio entre estabilidad y adaptabilidad dado que son adecuados para zonas con buena altura de la masa ósea, propia de la región anterior de los maxilares (27). Sin embargo, existen casos de atrofia ósea severa en los que es necesario buscar puntos de anclaje más profundos en el hueso cigomático para lo cual se utilizan cuerpos de implantes que pueden ir desde los 30mm a 52mm (28), aunque en principio se pueden presentar ciertas complicaciones leves, a largo plazo estos implantes representan una tasa de supervivencia superior al 95% (29).

Descripción del caso clínico

Se presenta en la unidad de Clínicas de Posgrado de la Universidad Católica de Cuenca Especialidad de Rehabilitación una paciente femenina de 84 años de edad, con antecedentes de hipertensión controlada mediante valsartán y enalapril, clasificada como ASA II. La paciente acudió a consulta expresando por su intención de mejorar su calidad de vida puesto que presentaba edentulismo total bimaxilar que estaba afectando su función masticatoria, fonética y estética, influyendo de forma negativa en su calidad de vida.

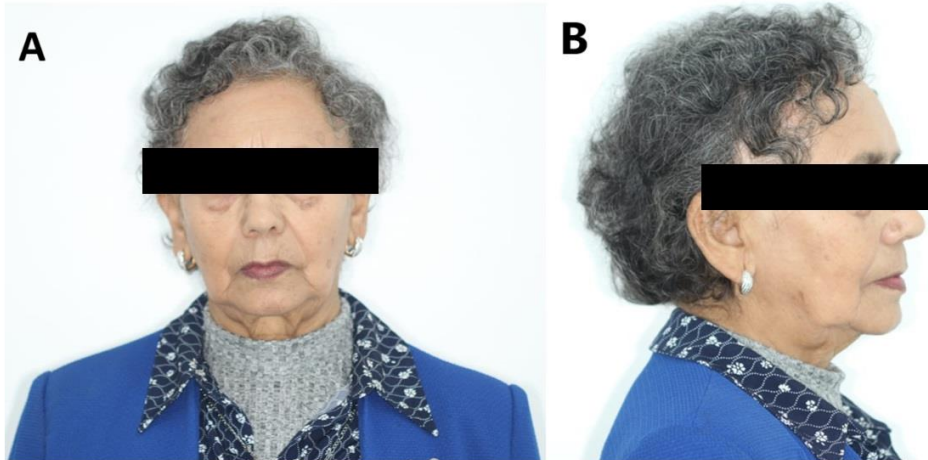


Figura 1. (A) Vista frontal, (B) vista lateral.

En la evaluación inicial se realizaron una historia clínica completa y un examen físico intraoral y extraoral, donde se confirmó la ausencia total de piezas dentales en ambas arcadas, adicional se complementó el diagnóstico con estudios radiográficos panorámicos y tomografías que evidenciaron una adecuada calidad ósea en la región mandibular anterior, mientras que en el maxilar superior se observó una mayor reabsorción ósea.

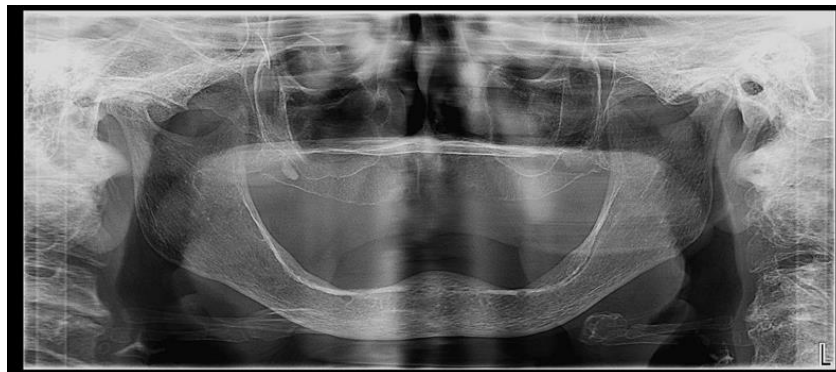

Figura 2. Radiografía panorámica que confirma edentulismo total.

Tomando en cuenta sus necesidades funcionales y preferencias estéticas, se optó por una rehabilitación combinada de una prótesis híbrida fija en la arcada inferior soportada por implantes dentales y una prótesis total removible para la arcada superior. El proceso de

rehabilitación oral se estructura en dos fases, una quirúrgica y una fase de rehabilitación protésica, a continuación se detallan los procedimientos clínicos llevados a cabo.

Fase quirúrgica

El procedimiento quirúrgico se realizó bajo anestesia local, a la par se hizo una desinfección del área y se procedió a la exposición del reborde alveolar mediante incisiones en la mucosa gingival. Se utilizó como guía quirúrgica la prótesis convencional que la paciente presentaba con anterioridad junto con las tomografías de la paciente, lo cual brindó una angulación correcta de los implantes según las características anatómicas del paciente.

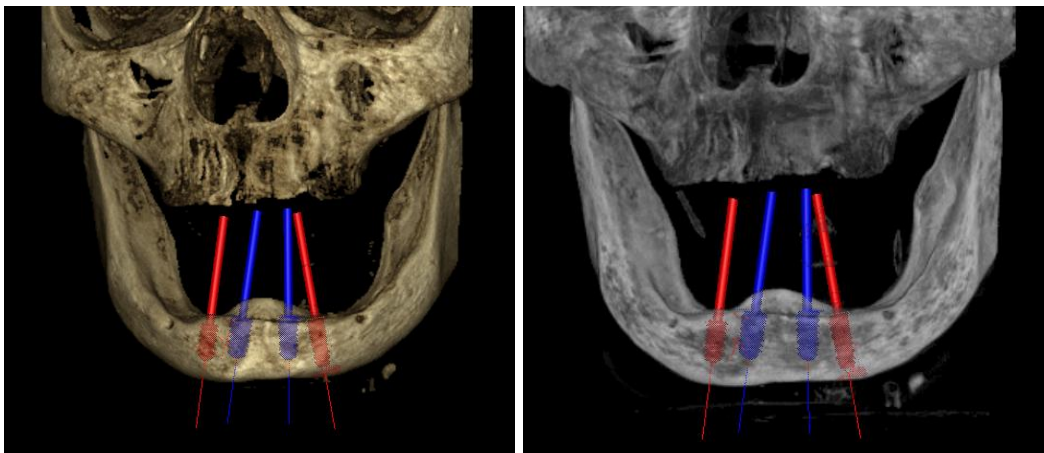


Figura 3. Tomografía computarizada

En la región mandibular se colocaron cuatro implantes dentales siguiendo la técnica All-on-4, de forma que dos implantes paralelos fueron insertados en la región anterior aprovechando la densidad ósea utilizando cuerpos de implantes de 10 mm de longitud y 3.3 mm de diámetro para maximizar la estabilidad primaria. De la misma forma, en la región mandibular posterior se colocaron dos implantes paralelos evitando el contacto con el nervio alveolar inferior y para

mejorar la distribución de las cargas masticatorias se usaron cuerpos de implantes de 8 mm de longitud y 3.75 mm de diámetro.

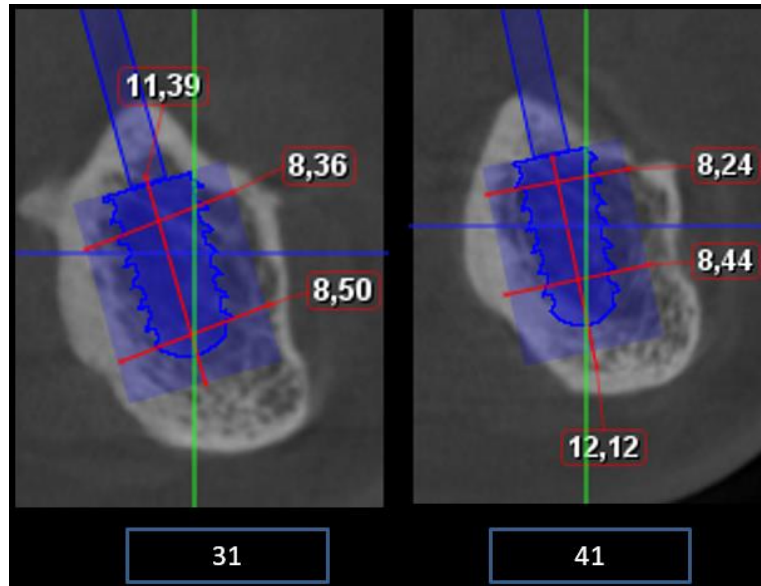


Figura 4. Tomografía transversal que muestra la colocación de los implantes para la colocación de las piezas dentales 31 y 41. Se observan longitud y diámetros óseos circundantes.

En cuanto al torque de inserción de los implantes este parámetro fue monitoreado durante el procedimiento mediante la llave dinamométrica, los valores alcanzados fueron de 40 N en el implante posterior derecho y 25 N en los demás implantes, observándose una estabilidad primaria adecuada para la osteointegración. Tras la colocación de los implantes, se suturaron los tejidos blandos y se dejaron los pilares de cicatrización cubiertos para protegerlos durante el periodo de osteointegración. El periodo de osteointegración se estableció en cinco meses para permitir la integración completa de los implantes en el hueso mandibular y se realizaron controles periódicos para monitorear el proceso de cicatrización y atender posibles complicaciones.

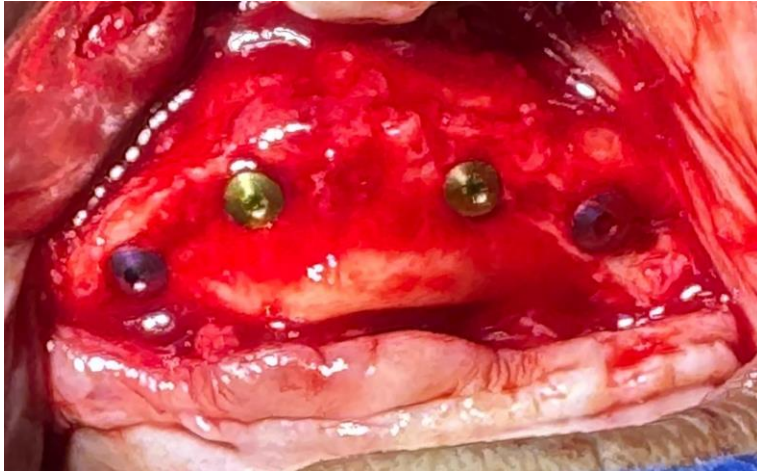

Figura 5. Vista intraoral posterior a la colocación de implantes dentales en la mandíbula.

Finalizado el periodo de osteointegración, se procedió a colocar los anillos de cicatrización sobre los implantes durante dos semanas para moldear los tejidos blandos periimplantarios y crear un perfil con una forma adecuada para el futuro acople del implante. En lo posterior se realizó la toma de impresiones con el uso de cubetas individuales y mediante técnica de impresión abierta se logró verificar la posición y orientación de los implantes en relación con los tejidos circundantes.

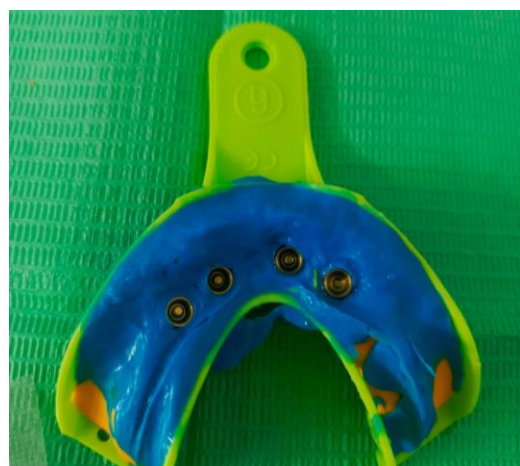
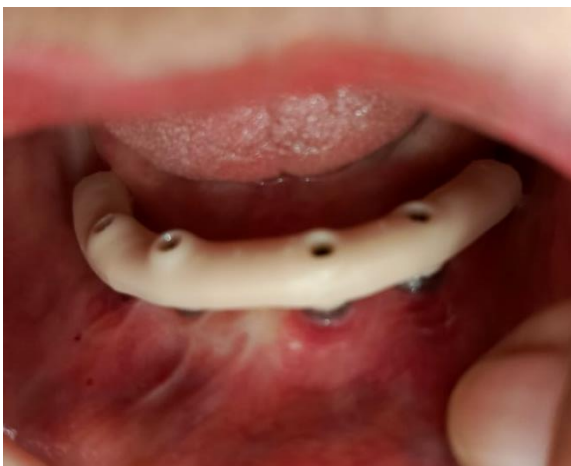

Figura6, Toma de impresión final utilizando la técnica de impresión abierta y prueba en barra metálica durante el proceso de rehabilitación oral

Tres semanas después de la toma de impresiones, se recibieron los rodetes en cera que fueron usados para medir la dimensión vertical de oclusión y la relación céntrica y se establecieron referencias funcionales, como la línea de la sonrisa y la posición de los dientes según las necesidades de la paciente. En el periodo de las siguientes dos semanas, se realizó la prueba en barra metálica para verificar el ajuste pasivo de la estructura que soportaría la prótesis definitiva y evitar tensiones sobre los implantes.

Finalmente, en un plazo de un mes después se colocó la prótesis definitiva atornillada sobre los implantes, los aparatos fueron confeccionados en materiales híbridos con una base metálica y dientes acrílicos que brindan durabilidad y una adecuada estética, se hicieron correcciones mínimas para una oclusión funcional y una distribución uniforme de las cargas masticatorias.

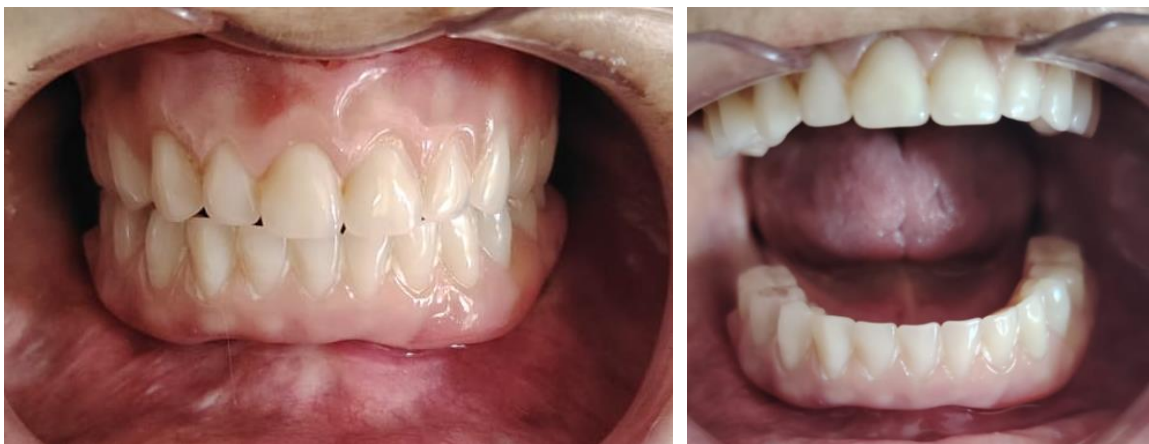


Figura 8. Fotos intraorales, control despues de 4 meses.

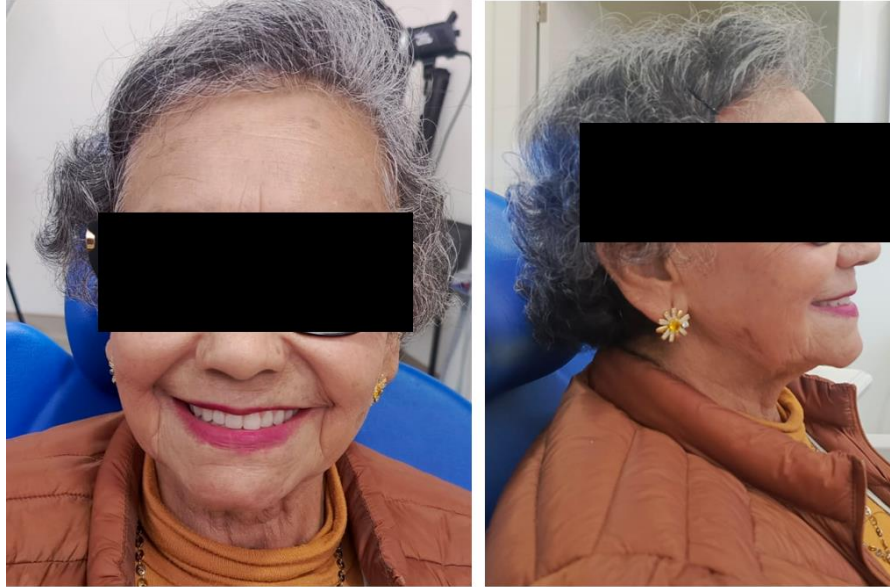

Figura 9. Vista frontal y lateral del resultado final de la rehabilitación oral con prótesis híbrida. La paciente recupera completamente la funcionalidad masticatoria, fonética y estética.

Discusión

Los hallazgos de este reporte de caso coinciden con la literatura científica que valida la técnica All-on-4 para restaurar la funcionalidad y estética la paciente lo cual mejora de forma sustancial su calidad de vida (10). En este sentido se observa que estos resultados coinciden con lo aportado por Braccacci et al. (20) puesto que la selección de los parámetros quirúrgicos, como la longitud, el diámetro de los implantes y el torque de inserción forman parte central en la sustanciación y administración del tratamiento de prótesis híbridas. En cuanto al torque, los resultados refuerzan las conclusiones de Henrique et al. (19) ya que se utilizó un torque de inserción entre 25 y 45 N el cual es un rango adecuado para garantizar una osteointegración exitosa y permitiendo una estabilidad primaria correcta. Asimismo, se complementa lo descrito por Lee et al. (22) ya que la

elección implantes de longitudes y diámetros específicos según la densidad ósea y la región anatómica permiten la distribución correcta de las fuerzas masticatorias.

Sin embargo, los estudios posteriores deben enfocarse en explorar este tipo de tratamientos a largo plazo sobre todo en la calidad de vida del paciente y realizar comparaciones directas con otras opciones de tratamiento, como prótesis soportadas por implantes cigomáticos.

Conclusiones

Se concluye que la técnica All-on-4 es una solución eficiente que mejora la distribución óptima de las fuerzas masticatorias, reduce la necesidad de procedimientos invasivos como injertos óseos y reduce el tiempo total del tratamiento, lo que favorece la comodidad del paciente. Por otro lado, se discurre que el uso de técnicas como anillos de cicatrización, impresiones abiertas y pruebas en barra son herramientas de rehabilitación oral que hacen que los aparatos protésicos se adapten en funcionalidad y estética, logren cubrir las necesidades clínicas de la paciente, cumpla las expectativas y mejore su autoestima.

Finalmente, es importante mencionar que la paciente expresó un alto nivel de satisfacción con el resultado final del tratamiento, señalando sentirse más joven y revitalizada con un aumento en su autoestima y confianza personal sobre todo para retomar actividades que antes consideraba limitadas debido a su condición edéntula. La satisfacción de la paciente refuerza la viabilidad de esta opción terapéutica.

Bibliografía

1. Alarcón MF, Alarcón SA, Balseca Ibarra MC, Vallejo Rosero KA. Calidad de vida relacionada a salud oral y general en edéntulos totales rehabilitados con prótesis totales mucosoportadas e implantosoportadas. Quito. Metro Ciencia. 2023;30(1).
2. Carrasco M, Sandoval S, Arteaga SX. Salud bucal en paciente con prótesis total. Revista Arbitrada Interdisciplinaria de Ciencias de la Salud Salud y Vida. 2019;3(6).
3. Pozo I, Lascano Á, Guaila G, Charro H, Vivas V, Villacrés M. Sobredentaduras una opción terapéutica mejor que las dentaduras tradicionales. Reporte de caso. Odontología (Lima). 2022;24(2).
4. OMS. Salud bucodental. Organización Mundial de la Salud. 2024;
5. Almeida E de S, Machado K da S, De Souza GC. Próteses odontológicas: impacto, beneficios e avanços na odontologia atual. Brazilian Journal of Health Review. 2023;6(6).
6. Escudero E, Muñoz V, De La Cruz ML, Aprili L, Valda Mobarec. Prevalencia del edentulismo parcial y total, su impacto en la calidad de vida de la población de 15 a 85 años de sucre. 2019. Revista de Ciencia, Tecnología e Innovación. 2020;18(21).
7. Salles A de C, Da Silva MR. Impacto das condições bucais na qualidade de vida do adulto: Uma revisão de literatura / Impact of oral conditions on the adult quality of life: A review of the literature. Brazilian Journal of Health Review. 2021;4(6).

8. Sharka R, Abed H, Hector M. Oral health-related quality of life and satisfaction of edentulous patients using conventional complete dentures and implant-retained overdentures: An umbrella systematic review. Vol. 36, Gerodontology. 2019.
9. Gonzales-Mattos J, Kobayashi Shinya A, Quintana del Solar M. Rehabilitación oral compleja en un paciente comprometido periodontalmente. Reporte de caso clínico y seguimiento por 6 años. Revista Estomatológica Herediana. 2020;30(2).
10. Barbosa BCA, Moreira CP, Morais MA de, Souza GC de, Meira G de F. Reabilitação oral protética sob o aspecto estético e funcional do sorriso / Oral prosthetic rehabilitation under the aesthetic and functional aspect of smile. Brazilian Journal of Health Review. 2021;4(6).
11. Srinivasan M, Kamnoedboon P, Angst L, Müller F. Oral function in completely edentulous patients rehabilitated with implant-supported dental prostheses: A systematic review and meta-analysis. Clin Oral Implants Res. 2023;34(S26).
12. Pellizzer K, Dal Paz J. Implantes dentários: técnica All-on-Four. Journal of Multidisciplinary Dentistry. 2024;13(2).
13. Aldana Caceres A, Barcena Taco J. El concepto de tratamiento all-on-four en el tratamiento de pacientes con prótesis fija de arcada completa. Revista Odontológica Basadrina. 2020;4(2).
14. Pesce P, Menini M, Bagnasco F, Gamalero M, Pera F, Tealdo T. Outcomes of Zygomatic Implants Combined with Anterior Regular Implants: A Retrospective Analysis with a Mean

- Follow-up Time of 36 Months. *International Journal of Oral and Maxillofacial Implants*. 2023;38(2).
15. Lan K, Wang F, Huang W, Davó R, Wu Y. Quad Zygomatic Implants: A Systematic Review and Meta-analysis on Survival and Complications. *Int J Oral Maxillofac Implants*. 2021;36(1).
 16. Davó R, David L. Quad Zygoma Protocol. Vol. 29, *Atlas of the Oral and Maxillofacial Surgery Clinics of North America*. 2021.
 17. Davó R, David L. Quad Zygoma: Technique and Realities. Vol. 31, *Oral and Maxillofacial Surgery Clinics of North America*. 2019.
 18. Rauber S. Osseodensificação em implantes dentários: Uma Revisão de Literatura. *Brazilian Journal of Implantology and Health Sciences*. 2019;
 19. Henrique GMS, Prado FDS, Leite GB. Comparison between dental implants insertion torque and stability coefficient. *Clin Oral Implants Res*. 2019;30(S19).
 20. Brancacci E, García González S, Galve-Huertas A, Bennani A, Hernández Alfaro F, Aboul-Hosn Centenero S. Influence of Insertion Torques on the Surface Integrity in Different Dental Implants: An Ex Vivo Descriptive Study. *Materials*. 2023;16(6).
 21. Mello A de, Dal Paz J, Battistella MA. Fatores de influência para estabilidade dos implantes no protocolo com carga imediata utilizando a técnica All on Four - uma revisão de literatura. *Journal of Multidisciplinary Dentistry*. 2023;13(1).

22. Lee H, Jo M, Sailer I, Noh G. Effects of implant diameter, implant-abutment connection type, and bone density on the biomechanical stability of implant components and bone: A finite element analysis study. *Journal of Prosthetic Dentistry*. 2022;128(4).
23. Moreira de Melo EJ, Francischone CE. Three-dimensional finite element analysis of two angled narrow-diameter implant designs for an all-on-4 prosthesis. *Journal of Prosthetic Dentistry*. 2020;124(4).
24. Sezer T, Kilic K, Esim E. Effect of Implant Diameter and Bruxism on Biomechanical Performance in Maxillary All-on-4 Treatment: A 3D Finite Element Analysis. *Int J Oral Maxillofac Implants*. 2022;37(4).
25. Nielsen HB, Schou S, Isidor F, Christensen AE, Starch-Jensen T. Short implants (≤ 8 mm) compared to standard length implants (> 8 mm) in conjunction with maxillary sinus floor augmentation: a systematic review and meta-analysis. Vol. 48, *International Journal of Oral and Maxillofacial Surgery*. 2019.
26. Lozano-Carrascal N, Anglada-Bosqued A, Salomó-Coll O, Hernández-Alfaro F, Wang HL, Gargallo-Albiol J. Short implants (< 8 mm) versus longer implants (≥ 8 mm) with lateral sinus floor augmentation in posterior atrophic maxilla: A meta-analysis of RCT's in humans. *Med Oral Patol Oral Cir Bucal*. 2020;25(2).
27. Invernizzi-Mendoza CR, Martín-Meza L, Arce MAL, Verna L, Acosta-de Hetter ME, Flores-Alatorre JF. Características clínicas de implantes más utilizados en pacientes que acuden a la cátedra de Implantología Oral de la Facultad de Odontología de la Universidad Autónoma

de Asunción (UAA). Memorias del Instituto de Investigaciones en Ciencias de la Salud. 2019;17(1).

28. Weyh AM, Nocella R, Salman SO. Commentary - Step-by-Step: Zygomatic Implants. Vol. 78, Journal of Oral and Maxillofacial Surgery. 2020.
29. Pellegrino G, Basile F, Relics D, Ferri A, Grande F, Tarsitano A, et al. Computer-aided rehabilitation supported by zygomatic implants: A cohort study comparing atrophic with oncologic patients after five years of follow-up. J Clin Med. 2020;9(10).