

UNIVERSIDAD CATÓLICA DE CUENCA
Comunidad Educativa al Servicio del Pueblo
UNIDAD ACADÉMICA DE SALUD Y BIENESTAR

CARRERA DE ODONTOLOGIA

**TRATAMIENTO DE MALOCLUSIONES ESQUELETALES CLASE II EN
PACIENTES EN CRECIMIENTO. UNA REVISIÓN BIBLIOGRÁFICA.**

**PROYECTO DE TITULACIÓN PREVIO A LA OBTENCIÓN DEL TÍTULO DE
ODONTÓLOGO**

AUTOR: ANDREA LISBETH PARRA ANDRADE

DIRECTOR: OD. ESP. PAOLA ALEXANDRA ORDÓÑEZ CRESPO

AZOGUES - ECUADOR

2025

DIOS, PATRIA, CULTURA Y DESARROLLO



Declaratoria de Autoría y Responsabilidad

Andrea Lisbeth Parra Andrade portador(a) de la cédula de ciudadanía N° 0650528078 . Declaro ser el autor de la obra: **“Tratamiento de maloclusiones esqueléticas clase II en pacientes en crecimiento. Una revisión bibliográfica.”**, sobre la cual me hago responsable sobre las opiniones, versiones e ideas expresadas. Declaro que la misma ha sido elaborada respetando los derechos de propiedad intelectual de terceros y eximo a la Universidad Católica de Cuenca sobre cualquier reclamación que pudiera existir al respecto. Declaro finalmente que mi obra ha sido realizada cumpliendo con todos los requisitos legales, éticos y bioéticos de investigación, que la misma no incumple con la normativa nacional e internacional en el área específica de investigación, sobre la que también me responsabilizo y eximo a la Universidad Católica de Cuenca de toda reclamación al respecto.

Azogues, 15 de mayo del 2025

F: .....

Andrea Lisbeth Parra Andrade

C.I. 0650528078

CERTIFICACIÓN DEL DIRECTOR DE TESIS

Od. Esp. Paola Alexandra Ordoñez Crespo

DOCENTE DE LA CARRERA DE ODONTOLOGIA

De mi consideración:

Certifico que el presente trabajo de titulación denominado: "**Tratamiento de maloclusiones esqueléticas clase II en pacientes en crecimiento. Una revisión bibliográfica.**", realizado por: **Andrea Lisbeth Parra Andrade**, con documentos de identidad: **0650528078**, previo a la obtención del título de **odontólogo** ha sido asesorado, orientado, revisado y supervisado durante su ejecución, bajo mi tutoría en todo el proceso, por lo que certifico que el presente documento, fue desarrollado siguiendo los parámetros del método científico, se sujeta a las normas éticas de investigación que exige la Universidad Católica de Cuenca, por lo que está expedito para su presentación y sustentación ante el respectivo tribunal.



Azogues 15 de mayo del 2025

FIRMA...  ... SELLO

PAOLA ALEXANDRA ORDOÑEZ CRESPO

0103930418

DIRECTOR

AGRADECIMIENTO

Primeramente, agradezco a Dios, quien me ha brindado fuerza, sabiduría y resiliencia a lo largo de este camino académico.

A mis padres y hermanos, gracias por su amor incondicional, por creer en mí incluso en los momentos más difíciles y por ser mi mayor soporte. También agradezco a mis amigas de carrera, por su compañerismo, por cada palabra de aliento y por compartir conmigo esta etapa llena de aprendizajes, retos y logros.

Expreso mi profundo agradecimiento a mi tutora de tesis, Dra. Paola Ordóñez, por su dedicación y por guiarme con sabiduría durante el desarrollo de este proyecto. Asimismo, a la Ing. Johanna Reyes, tutora metodológica, por compartir conmigo sus conocimientos y orientarme con compromiso y sabiduría.

Finalmente, extendiendo mi agradecimiento a cada uno de los docentes que, con vocación y entrega, nos han compartido sus conocimientos desde el inicio de la carrera hasta su culminación. Gracias por sembrar en nosotros no solo conocimientos, sino también valores que llevaremos siempre en nuestra práctica profesional.

DEDICATORIA

A mis padres, Margarita Andrade y Marco Parra, quienes con esfuerzo y sacrificio han sido el pilar fundamental de mi vida. Gracias por brindarme amor y por demostrar a través de su incansable trabajo diario, un profundo compromiso con mi educación y formación. Les debo en gran parte lo que soy.

A mis hermanos, Valeria Parra y Jairo Parra, por ser mi apoyo y mi refugio constante. Gracias por estar siempre presentes, por compartir risas que aligeran el corazón y por ese apoyo silencioso, pero firme en cada paso que doy, siento su presencia y su cariño que me da fuerzas para seguir. Gracias por caminar a mi lado, por llenar mi vida de luz, de confianza y de amor.

A mis cuatro compañeros de vida: mis mascotas. Seres leales que, sin decir una palabra, me han acompañado en cada etapa, en cada traspaso y cada alegría. En especial, al Dinqui, que durante 18 años fue mi sombra, mi consuelo y mi fuerza, y que hoy, desde el cielo, sé que celebra conmigo este sueño cumplido.

Expreso mi agradecimiento a toda mi familia, por ser seres con tanta alegría, por enseñarme que, con esfuerzo y compromiso se logran las metas y a Fernando Narváez, por su invaluable apoyo, paciencia y acompañamiento, sin importar el día ni la hora. Gracias por estar siempre dispuesto a colaborar en este proceso.

A mi tutora, Dra. Paola Ordóñez, y a mi tutora metodológica, Ing. Johanna Reyes, por ser fuentes de inspiración y apoyo a lo largo de este proyecto. Su conocimiento fue fundamental para el desarrollo de este trabajo. Les agradezco profundamente por su dedicación y por compartir su experiencia y sabiduría, lo que me permitió alcanzar mis metas.

**Tratamiento de maloclusiones esqueléticas clase II en pacientes en crecimiento.
Una revisión bibliográfica.**

Andrea Lisbeth Parra Andrade - Paola Alexandra Ordoñez Crespo
Universidad Católica de Cuenca, andrea.parra.78@est.ucacue.edu.ec

RESUMEN

OBJETIVO: Identificar los tratamientos terapéuticos más utilizados en pacientes en crecimiento con diagnóstico de Clase II esquelética. **MATERIALES Y MÉTODOS:** Se desarrolló una revisión en las bases digitales de la Universidad Católica de Cuenca a través de: PubMed, Scopus, ProQuest, Scielo, mediante la siguiente estrategia de búsqueda. Usando las palabras claves, se revisaron los títulos, resúmenes, revisiones de texto completo de artículos relevantes donde se obtuvo un total de 27 artículos. **RESULTADOS:** De acuerdo con el análisis de los estudios seleccionados, se encontró que la duración del tratamiento varió entre 9 meses y 3 años, dependiendo del nivel de severidad y la etapa etaria del paciente, con una mejor respuesta en niños de 6 a 10 años, además no se observaron diferencias significativas en la efectividad del tratamiento entre sexos, aunque los varones presentaron una ligera reducción en el tiempo de corrección, se identificó la retrognatía mandibular como el principal factor etiológico de la maloclusión clase II esquelética en los casos analizados. **CONCLUSIÓN:** Se determinó que el tiempo de tratamiento varía entre 18 y 36 meses, y que la efectividad del mismo depende del tipo de maloclusión presente. La aparatología funcional, como el Bionator, Klammt, Forsus, activador de Andreasen Haupl, bloques gemelos, pistas planas y el expansor de Haas, representa una alternativa terapéutica clave en la corrección de este tipo de trastornos. Por ello, una adecuada identificación del problema esquelético y la selección precisa del aparato según las necesidades individuales del paciente son fundamentales para asegurar una corrección exitosa y favorecer un desarrollo facial armónico.

Palabras clave: Maloclusión clase II, Ortopédico, Tratamiento

**Treatment of Skeletal Class II Malocclusions in Growing Patients:
A Literature Review.**

Andrea Lisbeth Parra Andrade, Paola Alexandra Ordoñez Crespo
Catholic University of Cuenca, andrea.parra.78@est.ucacue.edu.ec

ABSTRACT

OBJECTIVE: To identify the most commonly used therapeutic treatments for growing patients diagnosed with skeletal Class II malocclusion. **MATERIALS AND METHODS:** A literature review was conducted using the digital databases of the Catholic University of Cuenca, including PubMed, Scopus, ProQuest, and SciELO. Titles and full-text reviews of relevant articles were screened, resulting in a final selection of 27 articles. **RESULTS:** Based on the analysis of the selected studies, treatment duration ranged between 9 months and 3 years, depending on severity and the patient's developmental stage, with the best response observed in children aged 6 to 10 years. Treatment effectiveness did not show significant variations based on sex, although males exhibited a slight reduction in correction time. Mandibular retrognathia was identified as the primary etiological factor. **CONCLUSION:** Treatment duration was determined to range from 18 to 36 months, with effectiveness dependent on the type of malocclusion present. Functional appliances—such as the Bionator, Klammt, Forsus, Andreasen-Häupl activator, twin blocks, bite planes, and Hass expander—represent viable therapeutic options. Thus, proper skeletal diagnosis and individualized appliance selection are essential to ensure successful correction and promote harmonious facial development.

Keywords: Class II malocclusion, orthopedic, treatment



INDICE

AGRADECIMIENTO	3
DEDICATORIA	4
RESUMEN	5
ABSTRACT.....	6
TITULO:	8
INTRODUCCION	9
CAPITULO I.....	11
PLANTEAMIENTO TEORICO	11
1.-PLANTEAMIENTO DE LA INVESTIGACIÓN	12
MARCO TEÓRICO	15
MARCO CONCEPTUAL	15
PREVALENCIA.....	15
ETIOLOGIA	15
Diagnóstico	16
Maloclusión clase II esquelética	17
TRATAMIENTO TEMPRANO EN PACIENTES EN CRECIMIENTO	17
APARATOLOGÍA	18
Bionator tipo II.....	18
Lip Bumper.....	19
Klammt.....	20
Activador de Andreasen Haupl	20
Placa C active	21
Bloques Gemelos o Twin Block	21
Pistas Planas	22
Forsus FRD	23
Expansor de Hass.....	23
Marco metodológico	26
CAPÍTULO II.....	27
Tabla 1: OPERACIONALIZACION DE VARIABLES	28
Tabla 2: CRITERIOS DE SELECCION	29
Tabla 3: BASES DIGITALES SELECCIONADAS.....	29
CAPITULO III.....	30
RESULTADOS	31
Tabla 4: CARACTERÍSTICAS DE LOS ESTUDIOS SELECCIONADOS.	32
DISCUSIÓN:	36
CONCLUSIONES:	38
REFERENCIAS BIBLIOGRÁFICAS.....	39

TITULO:

**Tratamiento de maloclusiones esqueléticas clase II en pacientes en crecimiento.
Una revisión bibliográfica.**

INTRODUCCION.

Las anomalías sagitales de clase II tienen distintos componentes etiológicos en el que el crecimiento desarrollo y posición ósea se ven alterados por factores como la genética, desequilibrios hormonales, nutrición deficiente, dientes retenidos, complicaciones durante la gestación o en el nacimiento, alteración del desarrollo provocados por traumatismos y hábitos orales perjudiciales en la infancia, como la respiración bucal o succión del dedo.(1-3)

Este tipo de maloclusión se manifiesta entre un 18% y el 32% de la población general por ello es importante su reconocimiento temprano, ya que este es proporcional a la eficacia y al tiempo de las intervenciones, en edades tempranas, cuando el crecimiento óseo aún es activo, los tratamientos ortopédicos son más efectivos, por el contrario, en pacientes adolescentes o adultos jóvenes, cuando el crecimiento ha disminuido o finalizado, los tratamientos tienden a ser más lentos y su enfoque terapéutico va a ser distinto o requieren de un tratamiento quirúrgico, dado que las estructuras óseas ya no responden tan fácilmente a la modificación, en este sentido, el tratamiento ortopédico tiene el propósito interceptar esta anomalía. (4-6)

La maloclusión de Clase II esquelética es una alteración en la relación entre la arcada superior e inferior, originada por un desajuste en el desarrollo óseo en la que la mandíbula se encuentra desplazada hacia atrás en relación con el maxilar, un maxilar protruido o una combinación, se caracteriza por tener overjet y overbite aumentados, clase II molar, clase II canina, cambios en la dirección, tamaño y forma de las arcadas, tercio inferior aumentado, dientes superiores sobresalientes, perfil facial convexo, mentón retruido, relación labial superior e inferior alterada, altura facial disminuida, arcada superior estrecha, arcada inferior en forma de U y alteración en el plano mandibular lo que provoca un desequilibrio en la mordida.(1,2)

Para obtener un diagnóstico preciso, es esencial contar con un enfoque integral teniendo en cuenta que el tratamiento debe ser de carácter etiológico, centrado en la corrección de la posición mandibular y/o maxilar, buscando generar cambios en el sistema esquelético y en los tejidos blandos. Esto se logra a través de aparatos ortopédicos diseñados específicamente para cada paciente. (1-5)

El diagnóstico de la maloclusión de Clase II esquelética se realiza mediante el análisis de fotografías, modelos de diagnóstico y radiografías cefálicas laterales, las cuales nos permiten evaluar parámetros que reflejan la relación entre los huesos faciales, como los ángulos SNA y SNB. En la maloclusión de Clase II cuando el valor del ángulo SNA es mayor nos indica que el maxilar se encuentra adelantado y si ángulo SNB es menor nos

muestra una mandíbula retraída. Estos parámetros son fundamentales para realizar una evaluación precisa y planificar el tratamiento adecuado. (7,8)

La duración del tratamiento de ortopedia funcional en pacientes en crecimiento está influenciada por varios factores, como la edad, la severidad, tipo de maloclusión, cooperación en el uso de los aparatos, tipo de aparato, frecuencia de las citas, la necesidad de tratamientos adicionales, factores genéticos y la salud general del niño. Cada caso es único, lo que requiere una evaluación exhaustiva para establecer un plan de tratamiento adecuado y estimar su duración. (5,9) El objetivo de la presente investigación es identificar los tratamientos terapéuticos más utilizados en pacientes en crecimiento con diagnóstico de Clase II esquelética.

CAPITULO I
PLANTEAMIENTO TEORICO

1.-PLANTEAMIENTO DE LA INVESTIGACIÓN

A pesar que en los últimos años se ha alcanzado avances significativos en las diversas técnicas de tratamientos, aún persisten debates respecto a la efectividad y la mejor estrategia terapéutica para corregir estas alteraciones esqueléticas en pacientes en crecimiento. El enfoque de tratamiento puede variar según la severidad de la maloclusión, la edad del paciente y el momento del desarrollo óseo. Los tratamientos se enfocan en la utilización de distintos aparatos funcionales. La falta de consenso sobre los mejores métodos de intervención y los resultados a largo plazo plantea una necesidad de investigación profunda. Esta investigación tiene la finalidad de obtener información sobre las distintas estrategias terapéuticas usadas para las maloclusiones esqueléticas de Clase II.

Un problema relevante en la investigación sobre el tratamiento de ortopedia en pacientes en crecimiento es la variabilidad en los resultados del tratamiento que a pesar de que se siguen protocolos estandarizados, la duración del tratamiento puede diferir significativamente entre pacientes, incluso con diagnósticos similares. Esta variabilidad se da por factores que interactúan y alteran el tiempo de tratamiento. Por lo tanto, surge la pregunta de investigación: ¿Cuáles son los tipos de aparatología utilizados para corregir la maloclusión clase II esquelética en pacientes en crecimiento?

2.- JUSTIFICACIÓN

El tratamiento en pacientes con maloclusión clase II esquelética constituye un área de estudio importante en odontología, con beneficios significativos para la salud y bienestar general de los pacientes, debido a la alta prevalencia de esta maloclusión en pacientes en periodo de crecimiento entre los 5 y 14 años, esta investigación otorga un beneficio científico ya que permite enriquecer el conocimiento, identificar patrones y correlaciones que mejoren la comprensión de esta condición y su manejo clínico. Este enfoque basado en la evidencia puede optimizar los resultados clínicos y la experiencia del paciente. Asimismo, al llenar vacíos en la literatura científica, esta investigación abre nuevas líneas de estudio y contribuye al avance del conocimiento en ortopedia.

Además, representa una importante contribución social al abordar problemas que afectan directamente la salud física y emocional de los pacientes, desde una perspectiva humanitaria, se busca el bienestar integral con un tratamiento enfocado en satisfacer las necesidades funcionales y psicológicas especialmente en pacientes que están en un proceso de crecimiento, quienes son más susceptibles a la burla o el rechazo debido a su apariencia.

La corrección de estos problemas previene complicaciones futuras que pueden afectar la calidad de vida y autoestima de los jóvenes, reduciendo el riesgo de problemas sociales como el bullying y mejora la integración social. Por lo tanto, la investigación propuesta tiene relevancia científica, social y un aporte al bienestar integral de los pacientes.

3.-OBJETIVOS

3.1.-OBJETIVO GENERAL:

Identificar los tratamientos terapéuticos más utilizados en pacientes en crecimiento con diagnóstico de Clase II esquelética.

3.2.-OBJETIVOS ESPECÍFICOS:

Determinar los tratamientos más efectivos para la maloclusión de Clase II esquelética, con énfasis en el tiempo de tratamiento a través de un análisis de casos clínicos.

MARCO TEÓRICO

MARCO CONCEPTUAL

PREVALENCIA

La maloclusión clase II de tipo esquelética es una alteración frecuente ya que su prevalencia varía entre 18% a 32% a nivel mundial, de acuerdo a un estudio desarrollado en el Hospital Monte Sinaí en Cuenca-Ecuador la maloclusión predominante fue la clase III, representando el 49%, seguido de la clase II con el 43,56%, mientras que la clase I fue la menos común con un 7,42%. En cuanto al sexo femenino la clase II con un 20,29% y en el sexo masculino un 23,26%, el segmento poblacional entre 8 a 20 años es el que frecuentemente manifiesta clase II esquelética con un 19,30%, por otro lado, en la provincia del Guayas se presenta la clase II esquelética en un 43%. (1,3,10)

En la ciudad de Cuenca el sexo masculino tiene una mayor prevalencia en clase III y I, mientras que el sexo femenino tiene una mayor prevalencia en la clase II esquelética, de las cuales 54% son a causa de la mandíbula, un 15% por el maxilar y un 31% a causa de variaciones en ambos (Layana, 2018). En las provincias de Pichincha y Chimborazo la Clase II es la maloclusión que se presenta con mayor frecuencia con un 78,18% y un 47,05% respectivamente. (10)

ETIOLOGIA

En el año 2021, Johnson et al. postulan que el origen de la maloclusión Clase II es multifactorial y se presenta de forma individual o combinada, siendo la más compleja la genética y otros factores ambientales como desequilibrio hormonal, nutrición deficiente en los primeros años de vida, presencia de dientes retenidos o impactados que modifica la erupción de los dientes permanentes, factores durante el embarazo como infecciones maternas o el consumo de sustancias nocivas que alteran el desarrollo fetal, hábitos como la respiración bucal, causada por obstrucciones nasales o alergias, succión del labio, respiración bucal, morder las uñas u objetos, deglución atípica y succión del dedo durante la infancia que produce una continua presión sobre los maxilares y los dientes, si estas acciones persiste hasta después de los tres años de edad se considera un hábito capaz de producir alteraciones en el desarrollo y la severidad va a depender de la frecuencia e intensidad. (1,4,5)

Diagnóstico

Se realiza mediante un análisis de la historia clínica del paciente con preguntas como el motivo de consulta, toma signos vitales, se lleva a cabo una inspección extraoral e intraoral, toma fotografías, modelos de yeso de diagnóstico, radiografía panorámica y cefálica lateral del cráneo para estudiar la relación entre los maxilares. La combinación de estos procedimientos nos permite clasificar la maloclusión, determinando la necesidad de un tratamiento. (6,7)

Las características extraorales en pacientes con clase II cuentan con un tercio inferior disminuido, perfil facial convexo, lo que genera una curvatura excesiva hacia adelante y un mentón poco prominente o retruído, incisivos superiores suelen estar protruidos, creando una desalineación entre las arcadas, aparece un ángulo mandibular obtuso o menos definido dependiendo de la gravedad de la maloclusión, en algunos casos, los huesos cigomáticos aparecen más prominentes debido a la relación desproporcionada entre los maxilares y una leve asimetría facial. (7)

En las características intraorales se observa una alteración con una arcada superior desplazada hacia adelante en relación con la arcada inferior lo que resulta en una oclusión anómala, se presentan problemas verticales como una sobremordida, en la que los incisivos superiores tienen cobertura excesiva de los incisivos inferiores situándose en una posición anterior respecto a los incisivos inferiores, también se puede identificar una mordida abierta anterior y desplazamiento de la línea media dental. (8,9)

Balters dice que, para un correcto desarrollo de las arcadas, es necesario que exista un equilibrio entre la lengua, el mecanismo perioral y el cierre labial durante la respiración, ya que este equilibrio es responsable que se logre una intercuspidación ideal. (11)

El diagnóstico de la maloclusión esquelética se realiza mediante la toma de una radiografía cefálica lateral que implica la evaluación de la inclinación de los planos maxilar y mandibular con respecto a la base del cráneo que se realiza a través de diversos trazos cefalométricos, con autores como Vert que analiza el biotipo facial del paciente, Steiner nos indica posición del maxilar (SNA) y la mandíbula (SNB) determinando la discrepancia anteroposterior entre ambos e inclinación de los dientes, Mcnamara evalúa la relación entre los maxilares, los dientes y la base del cráneo, por otro lado Witts proporcionan información sobre la maloclusión esquelética del paciente es decir la relación antero-posterior entre el maxilar y la mandíbula, a través de la medición de la distancia entre los puntos A y B. Estos trazos los realizamos como un método de diagnóstico efectivo para poder planificar el tratamiento acorde a las necesidades propias de cada paciente. (7,8,12)

Maloclusión clase II esqueletal

La maloclusión es el término usado para describir variaciones individuales o combinadas en el que existe una relación anómala entre los maxilares, se presentan por alteraciones en las bases óseas la cual puede verse afectada en diversos aspectos.(10)

- 1- Volumen: Existe una alteración anteroposterior, transversal y vertical que se presenta como micrognatismo mandibular y/o maxilar que es desarrollo insuficiente de tamaño de los maxilares, por otro lado, el macrognatismo que se refiere al crecimiento excesivo del maxilar o la mandíbula con un aumento en su tamaño. (10)
- 2- Posición: El prognatismo ya sea al maxilar o la mandíbula se encuentran hacia adelante, retrognatismo las estructuras óseas están proyectadas hacia atrás, el dextrognatismo es el desplazamiento de la mandíbula hacia el lado derecho del plano sagital, mientras que el levognatismo implica la desviación hacia el lado izquierdo, ambos afectando la simetría facial y la funcionalidad masticatoria. (10)
- 3- Dirección: La proinclinación es la inclinación excesiva hacia adelante mientras que la retroinclinación indica una inclinación hacia atrás, afectando la relación entre los maxilares y generando alteraciones en la mordida. (10)

TRATAMIENTO TEMPRANO EN PACIENTES EN CRECIMIENTO

La ortopedia funcional de los maxilares (OFM) proporciona una variedad de medios terapéuticos que favorecen a la modificación de las maloclusiones logrando obtener completa armonía y función entre los maxilares usando las fuerzas y movimientos que se genera cuando realizamos actos fisiológicos como la masticación, deglución y respiración.(11)

Según Moyers, el abordaje temprano de las maloclusiones es la terapia ortopédica que se realiza a lo largo de los periodos en el que el crecimiento óseo y dental se encuentra activos, dado que los huesos maxilares aún están en desarrollo, lo que permite hacer cambios antes de que las estructuras se consoliden.(13)

La relación entre la edad y el diagnóstico de la maloclusión influye en que el tratamiento tenga un carácter conservador y menos invasivo. En niños y adolescentes se pueden emplear aparatología funcional para guiar el crecimiento y corregir las discrepancias esqueléticas. En contraste, en adultos cuya fase de crecimiento ha terminado, el tratamiento requiere cirugía ortognática junto con ortodoncia para corregir la maloclusión

de manera más compleja. De este modo, un diagnóstico preciso y oportuno en relación con la edad del paciente permite seleccionar el tratamiento más adecuado, mejorando los resultados estéticos y funcionales a largo plazo. (13-15)

Según Graber, la colaboración de los pacientes es el denominado “talón de Aquiles” ya que constituye uno de los principales desafíos de muchos protocolos de tratamiento temprano, por ello es necesario realizar controles de seguimiento, además tener la capacidad para motivar e informar al paciente para que el tratamiento tenga éxito.(16)

APARATOLOGÍA

El uso de dispositivos removibles en ortopedia funcional representa una alternativa terapéutica para corregir discrepancias sagitales de clase II. Cuando este tipo de intervención se implementa antes del pico de crecimiento puberal se obtiene una mejor respuesta ósea, estos aparatos son estéticos y permite un tratamiento más flexible, sin embargo, en ocasiones se logran obtener resultados en un periodo de tiempo más largo por que se necesita la colaboración del paciente o existe la necesidad de reforzar con una segunda fase mediante aparatología fija.(1,8)

Otra opción son los aparatos funcionales fijos presentan la ventaja de no requerir la colaboración del paciente logrando así la corrección continua, ya que están permanentemente instalados en la boca, lo que asegura que el tratamiento no se interrumpa. Además, son eficaces para maloclusiones severas. Sin embargo, presentan desventajas como la dificultad para mantener una higiene adecuada, lo que aumenta el riesgo de caries y enfermedades gingivales, pueden causar incomodidad al principio y requieren ajustes frecuentes, lo que puede ser molesto para algunos pacientes. (17)

La selección del dispositivo funcional para tratar la maloclusión de Clase II estará determinada por la edad, gravedad, cooperación del paciente, operador, y factores económicos. (18)

El objetivo es reorientar el crecimiento y desarrollo de los maxilares para aprovechar estas fases es fundamental seleccionar adecuadamente el enfoque terapéutico que permita interceptar, corregir o disminuir la gravedad de este tipo de maloclusión con la finalidad de obtener una evolución favorable de la relación del maxilar, mandíbula y tejidos blandos, generando resultados estructurales positivos. (2,6,19)

Bionator tipo II

Aparatología funcional establecido por Balters como aparatos funcionales con acción integral, denominado despertador vital que se utiliza para corregir la clase II esquelética

cuando existen protrusiones dentarias, aumenta la dimensión vertical, lleva la mandíbula hacia abajo y hacia adelante, controla el hábito de lengua, mejorar la respiración, desarrollo de las arcadas y la intercuspidación. (6)

Son aparatos bimaxilares pequeños que nos ayuda con un cambio postural terapéutico, se colocan en las caras linguales de molar a molar, se extiende al maxilar de canino a canino y acrílico en caras oclusales desde las cúspides linguales y a cuatro milímetros de los procesos alveolares, tiene un resorte palatino llamado coffin que mantiene la lengua en el paladar impulsando el crecimiento del maxilar, además tiene el arco vestibular. (6,16)



Figura 1: Bionator tipo II.

Fuente: <https://www.elsevier.es/es-revista-revista-mexicana-ortodoncia-126-articulo-ortopedia-funcional-los-maxilares-el-S2395921517300831?referer=coleccion>

Lip Bumper

Es normalmente usado cuando se combina con aparatología fija con el objetivo de tener un cambio o una guía para protruir las piezas dentales anteroinferiores, y por la fuerza normal de la lengua logramos dicha protrusión, esta confeccionado con una parte de acrílico que va en la parte vestibular de dientes inferiores. (20)

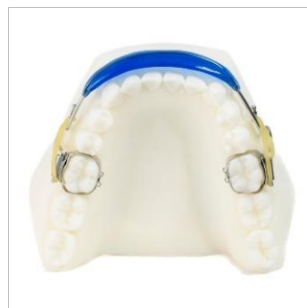

Figura 2: Lip Bumper.

Fuente: <https://ortodonciaortosol.es/categorias/aparatologia-fija/lip-bumper/>

Klammt

El activador abierto elástico de Klammt es un aparato de ortodoncia bimaxilar creado por el Dr. Georg Klammt, utilizado para el ajuste temprano de la maloclusión clase II, se recomienda usar todo el día, además el arco vestibular y el resorte lingual ayuda guiar la erupción de los incisivos. (14)

El Klammt es denominado "activador" por estimular el cambio de posición anterior mandibular y la estimulación de las actividades musculares de la cara, "elástico", porque promueve que las arcadas se expandan, mejorando la alineación de las piezas dentarias anteriores y forma del arco y "abierto" porque proporciona el espacio necesario para la lengua y permite el contacto de este con el paladar. (21)

El funcionamiento de este aparato se da por la interrelación que otorga la fuerza del organismo del paciente más las fuerzas intrínsecas de la musculatura al realizar actividades normales como masticar, hablar, deglutir, etc. Aumentando así la actividad muscular por lo tanto promoviendo al crecimiento y desarrollo de los maxilares. (21)



Figura 3: Activador elástico abierto de Klammt.

Fuente: <https://www.thejcdp.com/doi/pdf/10.5005/jp-journals-10024-1804>

Activador de Andreasen Haupl

Es el primer aparato ortopédico que nos ayuda con el reflejo tendinoso que inducen al reacondicionamiento musculo esquelético logrando obtener un patrón de cierre de la mandíbula. Este efecto incluye a los cóndilos que se adaptan al adelantamiento la mandíbula, crecen en dirección posterior y superior conservando el estado funcional y anatómico de la articulación temporomandibular. Este dispositivo permite variar o unirse a distintos elementos adicionales, como por ejemplo tornillos de expansión, resortes, etc. (8,20)



Figura 4:Activador de Andreasen Haupl.

Fuente: https://ve.scielo.org/scielo.php?script=sci_arttext&pid=S0001-63652007000400013

Placa C active

Se usa en pacientes con dentición mixta que tienen protrusión del maxilar para ello se usa la placa activa el cual dirige el overbite, así logramos la retrusión del frente anterior que necesitamos. Depende del caso se puede realizar extracciones seriadas. (20)

La placa activa está compuesta por plano metálico, 2 retenedores Adams, 1 arco deslizante de acero, puede llevar un tornillo de expansión, que se activa 1 vez al mes para trabajar de acuerdo con el crecimiento y desarrollo. (20)

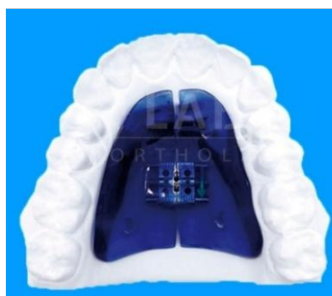

Figura 5: Placa activa.

Fuente: <https://lab.ortholab.es/aparatologia-con-microtornillos/placa-c-expander/>

Bloques Gemelos o Twin Block

Diseñado por el Dr. William Clark, en Escocia, tiene muy buenos efectos clínicos ya que provoca corrección funcional de la maloclusión en un menor periodo de tiempo producida por las transmisiones de fuerzas, favoreciendo al plano inclinado oclusal que cubren los dientes posteriores, se usa en dentición mixta con maloclusión clase II por retrusión mandibular con patrón braquifacial o mesofacial, en su estructura tiene un botón lingual y escudos labiales para modificar hábitos de la lengua o de los labios y lograr un desarrollo normal. (15)

Twin Block tiene un gran impacto en las estructuras dentoalveolares con efectos esqueléticos limitados. En pacientes con clase II división 1 se logra protrusión mandibular y si presenta división 2 se usa una placa activa con tornillo triple Bertoni con el objetivo de incrementar el torque de los incisivos superiores y el overjet y posterior a esto usamos el Twin Block. (22)

La altura e inclinación es necesaria que sea en un ángulo de 70° porque mantiene al maxilar superior adelantado en condición de reposo, los cambios tanto clínicos como en la radiografía cefálica lateral se observa a los 6 meses del tratamiento. (22)

La recomendación para la obtención de mejores resultados de cualquier aparato ortopédico es que se use el mayor tiempo posible ya que es un aparato de adaptación rápida estimulando al máximo el desarrollo para la corrección la relación esquelética y dental. (15)

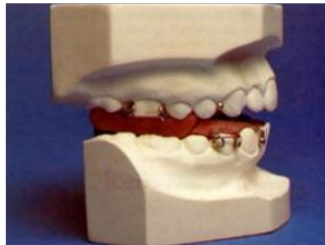

Figura 6: Bloques gemelos.

Fuente: <http://scielo.sld.cu/pdf/est/v42n3/est07305.pdf>

Pistas Planas

Son dispositivos usados guiar el desarrollo del sistema estomatognático y para rehabilitación neuro oclusal (RNO) fueron desarrolladas por el Doctor Pedro Planas de uso bimaxilar para corregir discrepancias oclusales, su diseño permite estimular de una forma controlada.(23)



Figura 7: Pistas Planas.

Fuente: <https://orthofix.es/producto/pistas-planas/>

Forsus FRD

Es un dispositivo usado principalmente para la corrección de discrepancias esqueléticas de clase II actuando mediante la aplicación de fuerzas continuas en sentido anteroposterior. Se fija en el primer molar superior y en el molar inferior, está compuesto por resorte helicoidal superelástico con el material níquel-titanio su diseño tiene un mecanismo de pistón que ayuda a realizar movimientos controlados. (24)

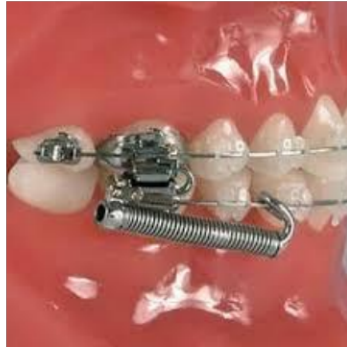

Figura 8: Forsus.

Fuente: <https://burkeredfordorthodontists.com/forsus-appliance/>

Expansor de Hass

Es un aparato utilizado en pacientes para la corrección de problemas transversales del maxilar, especialmente utilizados en mordidas cruzadas posteriores, está compuesta por la combinación de una parte metálica activa con partes acrílicas que se apoya en el paladar permitiendo una expansión controlada y gradual mediante las activaciones de un tornillo central. (25)

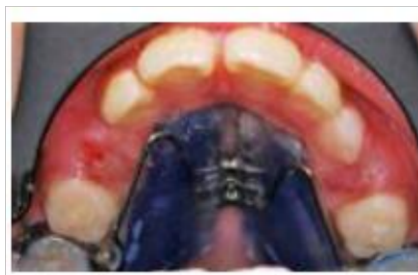

Figura 9: Expansor de Hass.

Fuente: <https://www.medigraphic.com/pdfs/ortodoncia/mo-2020/mo202f.pdf>

ANTECEDENTES DE LA INVESTIGACION

- Yanez C, et al. investigaron en el 2023 la efectividad del tratamiento ortopédico temprano en pacientes con clase II, en donde se destaca la importancia de que se realice un diagnóstico y por lo tanto un tratamiento durante el desarrollo esquelético para redireccionar el crecimiento y modificar discrepancias maxilomandibulares. En sus casos clínicos presentaron mejoras significativas en la relación sagital y un avance mandibular exitoso, evidenciando la efectividad del tratamiento temprano.
- Aguilar Lucero, et al. En su investigación realizada en 2022 analizaron el uso combinado de terapias ortopédicas funcionales destinadas para corregir la clase II esquelética, demostrando que la individualización según la etapa de desarrollo y morfología del paciente mejora los resultados y reduce la duración de tratamiento.
- Faruqi S, et al. (2018) presentan análisis clínicos con un enfoque cuantitativo y estadístico sobre los factores individuales, como la colaboración del paciente y el tipo de aparatología, influyen en los resultados, además permite realizar un predicción del tiempo de tratamiento, para la planificación terapéutica.
- Bharti et al. (2024) proponen un tratamiento en dos fases con aparatos funcionales Twin Block y Quad Block, se basan en el principio del crecimiento guiado de la mandíbula en etapas tempranas del desarrollo, Se presentan casos clínicos donde se demuestra una mejoría evidente en la relación maxilar-mandíbula, el perfil facial y la oclusión, respaldan la efectividad de este enfoque secuencial para lograr estabilidad a largo plazo en pacientes en crecimiento.
- Borbón et al. destacan el uso del Bionator como herramienta funcional para corregir discrepancias esqueléticas en clase II, favoreciendo el crecimiento mandibular mediante reprogramación neuromuscular. Los resultados clínicos en una niña de 12 años en donde se evidencian mejoras en la proyección mandibular, el resalte incisivo y el perfil facial en un año y 9 meses.
- Hirji S, et al. (2021). Realizaron una revisión bibliográfica en donde se recopila la evidencia científica sobre el tratamiento de maloclusiones clase II usando aparatos funcionales removibles como el Twin Block, Bionator y activadores, los cuales favorecen a tener cambios esqueléticos y dentales al modificar la función muscular y estimular el crecimiento mandibular.
- González et al. (2019) investigaron las opciones terapéuticas más utilizadas por ortodoncistas en Colombia para tratar maloclusiones clase II y III, observando una

tendencia notable hacia dispositivos como Twin Block y el Bionator. además, cuentan con un respaldo en la práctica clínica.

- Rodríguez A, et al. Presentaron un caso clínico en el que se empleó un activador funcional removible para tratar una maloclusión de Clase II en un paciente que ya había alcanzado el pico de crecimiento puberal, aun con este antecedente el tratamiento logro que la paciente tenga una buena relación entre el maxilar y la mandíbula, corrección de la mordida cruzada, armonización facial, demostrando que incluso en pacientes post-pubertarios es posible observar resultados positivos cuando se trata al paciente con un enfoque individualizado
- Escalante C. et al. (2020) Describieron el uso del expansor Hass como una alternativa en casos de maloclusiones de Clase II asociados a una discrepancia esquelética, su uso es recomendado cuando el maxilar se encuentra estrecho ya que su principal finalidad es la expansión transversal lo que ayuda a equilibrar la relación entre el maxilar y la mandíbula.

MARCO METODOLÓGICO

Se realizó una búsqueda electrónica en las bases digitales de la Universidad Católica de Cuenca a través de: PubMed, Scopus, ProQuest, Scielo, mediante la siguiente estrategia de búsqueda ("Clase II" OR "Maloclusión de Clase" II OR "Class II skeletal" OR "Malocclusion" OR "Malocclusion" OR "skeletal class ii") AND ("Ortodoncia" OR "Ortoperdia" OR "Aparato **Ortopédico**" OR "Orthopedics" OR "Orthodontic appliance" OR "orthodontic treatment") AND ("growth pase" OR "growth period" OR "children" OR "adolescents" OR "adolescents" OR "growth spurt" OR "Adolescents") AND ("Tratamiento" OR " Treatment" OR "Therapy" OR "management" OR "intervention" OR "orthodontic treatment") criterios de inclusión fueron: artículos gratuitos, título acorde al tema, casos clínicos, revisiones bibliográficas, artículos de texto completo.

Palabras clave: Malocclusion clase II, ortopédico, pacientes en crecimiento y tratamiento

CAPÍTULO II
PLANTEAMIENTO OPERACIONAL

Tabla 1: OPERACIONALIZACION DE VARIABLES

TERMINO	Decs	Mesh
A) MALOCLUSION CLASE II	<ul style="list-style-type: none"> - Clase II - Maloclusión de Clase II 	<ul style="list-style-type: none"> - Class II skeletal - Malocclusion - <u>skeletal class ii</u>
- "Clase II" OR "Maloclusión de Clase" II OR "Class II skeletal" OR "Malocclusion" OR "Malocclusion" OR "SKELETAL CLASS II"		
B) ortopédico	<ul style="list-style-type: none"> - Ortodoncia - Ortoperdia - Aparato Ortopédico 	<ul style="list-style-type: none"> - <u>Orthopedics</u> - Orthodontic appliance - <u>Therapeutics</u> - functional appliances
- "Ortodoncia" OR "Ortoperdia" OR "Aparato Ortopédico" OR " <u>Orthopedics</u> " OR "Orthodontic appliance" OR "orthodontic treatment"		
C) Pacientes en crecimiento	<ul style="list-style-type: none"> - Pacientes en crecimiento - Adolescentes - niños 	<ul style="list-style-type: none"> - growth pase - growth period - children - adolescents - growth spurt
C) "growth pase" OR "growth period" OR "children" OR "adolescents" OR "adolescents" OR "growth spurt" OR "Adolescents"		
D) D	<ul style="list-style-type: none"> - TRATAMIENTO - 	<ul style="list-style-type: none"> - Treatment - Therapy - Management - Intervention - orthodontic treatment
- "Tratamiento" OR " Treatment" OR "Therapy" OR "management" OR "intervention" OR "orthodontic treatment"		
<p>CADENA= A+B+C+D</p> <p>("Clase II" OR "Maloclusión de Clase" II OR "Class II skeletal" OR "Malocclusion" OR "Malocclusion" OR "skeletal class ii") AND ("Ortodoncia" OR "Ortoperdia" OR "Aparato Ortopédico" OR "<u>Orthopedics</u>" OR "Orthodontic appliance" OR "orthodontic treatment") AND ("growth pase" OR "growth period" OR "children" OR "adolescents" OR "adolescents" OR "growth spurt" OR "Adolescents") AND ("Tratamiento" OR " Treatment" OR "Therapy" OR "management" OR "intervention" OR "orthodontic treatment")</p>		

Tabla 2: CRITERIOS DE SELECCION

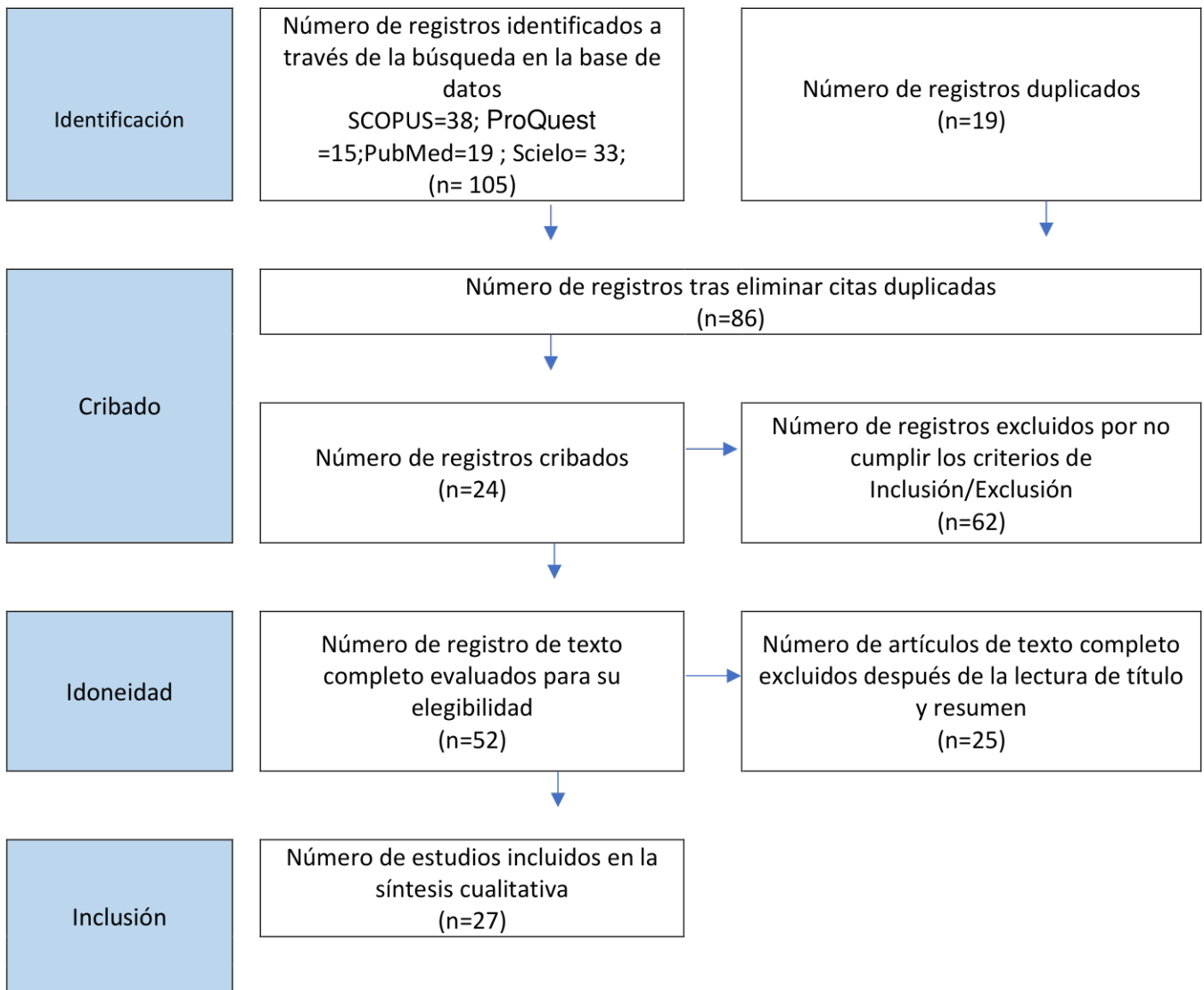


Tabla 3: BASES DIGITALES SELECCIONADAS

Base de datos	Búsqueda inicial	Luego de aplicar los criterios de inclusión y exclusión	Lectura de título	Lectura de resumen y texto completo
SCOPUS	38	34	13	10
ProQuest	15	11	6	4
PubMed	19	16	12	6
Scielo	33	27	15	7
Total	105	88	46	27

CAPITULO III

RESULTADOS

Los resultados obtenidos en esta investigación sobre el tratamiento de la maloclusión clase II esquelética de pacientes en crecimiento reflejan la efectividad de distintos dispositivos de aparatología funcional, tales como el Klammt, Bionator, Forsus, Activador, bloques gemelos, pistas planas y expansor de Has en la corrección de las discrepancias esqueléticas.

El tiempo de tratamiento varió considerablemente entre los pacientes, con un promedio de entre 9 meses a 3 años, lo que sugiere que el tiempo del tratamiento varía dependiendo de la severidad de la maloclusión y de la edad del paciente, en donde los pacientes más jóvenes, con edades alrededor de los 6 a 10 años existe la modificación dental y ósea más rápida a los tratamientos, lo cual resalta la importancia de intervenir durante las fases tempranas del crecimiento.

La relación entre el sexo y los resultados del tratamiento no muestra diferencias notables en cuanto a la efectividad, aunque los datos indican una ligera diferencia en menor tiempo de tratamiento en género masculino en los casos clínicos seleccionado y que el éxito del tratamiento está también influenciado por la colaboración del paciente, especialmente en el caso de dispositivos removibles, lo que resalta la necesidad de un enfoque personalizado en la planificación del tratamiento ortodóntico.

En cuanto a la culpabilidad en la maloclusión, la retrognatia mandibular fue un factor común en la mayoría de los casos, indicando que la retrusión mandibular es una manifestación constante en la maloclusión clase II esquelética.

Después de un tratamiento inicial con ortopedia depende del diagnóstico y severidad existen casos donde es necesario implementar una segunda fase con ortodoncia fija como en el caso de bloques gemelos (15) y pistas planas (23), esto se debe a que, aunque la ortopedia puede corregir las discrepancias esqueléticas y mejorar la relación entre los maxilares, a menudo no es suficiente para lograr una alineación dental óptima y una oclusión funcional a largo plazo. En la tabla 4 se presenta:

Tabla 4: CARACTERÍSTICAS DE LOS ESTUDIOS SELECCIONADOS.

AUTOR	Año de publicación	TIPO DE ARTICULO	APARATOLOGÍA	EDAD EN LA QUE SE DIAGNÓSTICO	GÉNERO	DIAGNÓSTICO	TIEMPO DE TRATAMIENTO	RESULTADOS
Saldarriaga J, Álvarez E, Botero P. (4)	2013	Reporte de caso clínico	Klammt de clase II	7 años	Femenino	-Maxilar protruído, -mandíbula retrognatica, -clase II esquelética	1 año tres meses	- Maxilar en adecuada posición con relación a SN - Corrección de Clase II esqueletal
Abbing A, Koretsi M, Kalavritinos T, Schröder T, Eliades S, Papageorgiou . (6)	2024	Revisión Sistemática	Bionator tipo II Activador abierto elástico de Klammt	10 años 9 años	44 pacientes 45 pacientes 47% mujeres 53 % hombres	-Mandíbula retrognatica, -clase II esquelética	1 año y 6 meses	Clase I esqueletal
Torres M, Bioti M, Hermes A, Valdés A (21)	2018	Revisión Sistemática	activador abierto elástico de Klammt	10 pacientes	7 y 14 años. 70% mujeres	Retrusión mandibular, Clase II división 1	1 año dos meses	Mejoría del perfil, relación molar, clase esqueletal
Bharti B, Abhishek D. Sanchla,	2024	Reporte de caso clínico	Bloques gemelos	12 años	Masculino	Patrón esquelético de	9 meses	Labios

Pallavi Daigavane P, Shrivastav S, Kamble R, Bhargava A, BharadwajS, Surendran A, Suchak D (15)						clase II, sobremordida profunda Posición mandibular retruida		competentes con un perfil recto, reducción de la sobremordida, relación molar de clase I se necesitó una segunda fase de tratamiento con terapia Quad Block
Alvarado E, Gutiérrez J, Rojas A (16)	2017	Reporte de caso clínico	Pistas planas	10 años y 5 meses	Masculino	Mordida abierta anterior, clase II esquelética con la mandíbula retruida con respecto a base craneal	9 meses	Mejoro formas de arcos avance de la mandíbula disminuyendo la maloclusión de clase II esquelética, pero se necesitó de una segunda fase con aparato fija
Abhay K. Jain, Anand K. Patil L, Sanjay V. Ganeshkar, B. Sangamesh, Tina Chugh (24)	2012	Reporte de caso clínico	Forsus FRD	14 años	femenino	Maloclusión de clase II, división 1 Clase II esquelético con mandíbula severamente retruida	21 meses	Avance mandibular corrección del resalte y la competencia de los tejidos blandos.
J. Aylwin Ramírez, A. Hidalgo Rivas, E. Palma Díaz (26)	2013	Reporte de caso clínico	Activador funcional de klammt	13 años y 3 meses	Masculino	Uso de biberón hasta los 7 años relaciones molares y caninas bilateralmente de clase II	8 meses	Clase I esqueletal La mordida en tijera se corrigió, relaciones molares y caninas de clase I y línea media dental centrada.

						Relación de clase II esquelética por mandíbula retrognática mordida en tijera		
Borbón C, Gutiérrez J, Díaz R (16)	2013	Reporte de caso clínico	Bionator tipo II	12 años 5 meses	femenino	Clase II esquelética debido a retrusión mandibular Clase II dental	1 año con 9 meses	Clase I molar y caninas y la corrección del overjet y overbite.
Martínez Y, Zaldivar L, Gumila M, Soto A, Cuenca K (22)	2019	Revisión Sistemática	Bloques gemelos	11 y 14 años	10 pacientes (femenino y masculinos)	Clase II esquelética, causada por retrognatismo mandibular, trastornos temporomandibulares	11 meses	Clase I y corrección de trastornos temporomandibulares
Herrera I, Torres A. (11)	2017	Reporte de caso clínico	Bionator tipo II	6 años de edad	femenino	Clase II esquelética por causa de una retrusión de la mandíbula, clase II molar bilateral	1 año	-Perfil de convexo a recto -corrección del crecimiento vertical a un neutro, equilibrio en la relación sagital, maxilar, mandibular y dental -disminución de la proinclinación de incisivos superiores e inferiores.

Escalante Hernández G, Pesqueira Rodríguez	C-, R,	2020	Reporte de caso clínico	Expansor Hass	13 años de edad	Masculino	Mordida abierta anterior, clase dos esquelética por retrusión mandibular	34 meses	Protrusión mandibular, perfil recto, corrección de mordida abierta
--	--------	------	-------------------------	---------------	-----------------	-----------	--	----------	--

Fuente: Tomado de artículos de revisión sistemática y reportes de casos clínicos

DISCUSIÓN:

Los estudios analizados muestran una variedad de enfoques en el tratamiento de la maloclusión Clase II esquelética con diferentes tipos de aparatología y tiempos de tratamiento. Autores como Abbing et al (6) concluyeron que el uso del activador y el Bionator lograron la corrección a clase I esquelética en un tiempo de tratamiento de aproximadamente 1 año y 6 meses en pacientes de 9 a 10 años. Sin embargo, Bharti et al. (15) encontraron que el tratamiento con bloques gemelos se logró buenos resultados en 9 meses, aunque fue necesaria una segunda fase con terapia Quad Block debido a la necesidad de lograr una correcta alineación y nivelación de los dientes. Estas diferencias en la duración del tratamiento pueden deberse a la variabilidad en la severidad de la maloclusión y las características individuales de cada paciente.

Por otro lado, varios estudios coinciden en que la retrognatia mandibular es el principal factor etiológico en la maloclusión clase II y que la aparatología funcional induce a que exista cambios esqueléticos positivos. Saldarriaga et al. (4) y Herrera et al. (11) reportaron que el tratamiento con Klammt y Bionator, respectivamente, generó un avance mandibular significativo, logrando la conversión a una clase I esquelética y mejorando el perfil facial en sus pacientes. Asimismo, Martínez et al. (22) observaron que los bloques gemelos fueron efectivos en pacientes de 11 a 14 años, no solo en la corrección de la clase II esquelética, sino también en la reducción de trastornos temporomandibulares, lo que resalta el impacto funcional de estos dispositivos.

Otro punto de consenso es la importancia del diagnóstico temprano para optimizar los resultados del tratamiento. Herrera et al. (11) reportaron que una paciente de 6 años tratada con Bionator experimentó una corrección eficaz de la maloclusión en un año, con mejoría en la relación maxilomandibular y dental. De manera similar, Alvarado et al.(23) encontraron que un paciente de 10 años tratado con pistas planas mostró un avance mandibular significativo en solo 9 meses, aunque fue necesaria una segunda fase con aparatología fija.

Estos hallazgos refuerzan la idea que los aparatos funcionales como el Klammt, Bionator y Pistas Planas son muy efectivos cuando se utilizan en edades tempranas, ya que su acción se basa en estimular y redirigir el crecimiento óseo y en modificar patrones neuromusculares antes de que los cartílagos de crecimiento comiencen a cerrarse. Por otro lado, dispositivos como Forsus (24), activadores funcionales(26) y expansores de Hass (25) se los puede aplicar en pacientes adultos jóvenes ya que aprovechan el

crecimiento remanente generando movimientos dentoalveolares cuando el desarrollo óseo ya es más limitado como lo reportaron Jain et al.(24) y Escalante et al. (25) quienes observaron una mejora en la protrusión mandibular y la corrección de la mordida abierta en adolescentes de 13 y 14 años. Estos estudios subrayan que, si bien la intervención temprana es ideal, el tratamiento ortopédico puede ser exitoso en distintas etapas del desarrollo.

La literatura revisada sobre el tratamiento de la maloclusión Clase II esquelética en pacientes en crecimiento presenta limitaciones, particularmente en la disponibilidad de estudios longitudinales que analicen los efectos a largo plazo de las diferentes terapias. Aunque existen investigaciones sobre la efectividad de los aparatos funcionales y ortopédicos, se necesita más evidencia sobre la estabilidad de los resultados en la adultez y su influencia en la función y la estética facial a largo plazo.

Asimismo, los resultados de esta investigación coinciden en gran medida a la teoría con los casos clínicos analizados, lo que demostró que la elección de un aparato funcional para tratar la maloclusión Clase II esquelética debe basarse en la etiología específica del caso, el diagnóstico precoz y la biomecánica de cada dispositivo. El diagnóstico permite identificar la causa subyacente de la discrepancia maxilomandibular, lo que guía la elección del aparato el cual cada uno tiene distinto mecanismo de acción como los aparatos removibles, como el Bionator y el Activador, fomentan el crecimiento mandibular, mientras que los dispositivos fijos, como el Forsus FRD, aplican fuerzas ortodóncicas más constantes. Los resultados clínicos reflejan que, cuando se selecciona el aparato correcto según estos factores, se logra una mejora significativa en la relación maxilomandibular y en la estabilidad del tratamiento.

Finalmente, los aparatos removibles como el Bionator (6,16), Klammt (4,14,21), Activador de Andresen-Haupl (20), Bloques Gemelos (13,15,22) requieren una mayor cooperación por parte de los pacientes y sus padres, ya que su efectividad depende del uso constante y adecuado según las indicaciones del odontopediatra, si el paciente no los usa el tiempo recomendado o los retira con frecuencia, el tratamiento puede prolongarse o no lograr los resultados esperados. En cambio, los aparatos fijos, como las Pistas Planas (23,27), Lip Bumper, el expansor Haas (25), forsus (24) y las placas activas(11), requieren menos cooperación del paciente, ya que permanecen en la boca de manera continua, ejerciendo su función de manera automática sin depender de la voluntad del paciente.

CONCLUSIONES:

Esta investigación permitió analizar las diferentes opciones de tratamientos terapéuticos utilizados para corregir la maloclusión clase II esquelética en pacientes en crecimiento, proporcionando una visión integral sobre la etiología, la efectividad y la duración de los tratamientos. A través de la revisión de casos clínicos y la bibliografía existente, se identificó que la retrognatia mandibular es la causa principal de la maloclusión clase II, la importancia de una intervención de forma temprana mejora significativamente los resultados del tratamiento también se puede aplicar en pacientes adolescentes pero los resultados tienden a ser más lentos, además, se observó que la efectividad del tratamiento no muestra grandes diferencias entre pacientes masculinos y femeninos.

Se determinó que los tratamientos más efectivos varían dependiendo de la magnitud de maloclusión, destacando que la aparatología funcional como el Bionator, Klammt, Forsus, bloques gemelos, activador de Andreasen Haupl, pistas planas y expansor de Hass. Son opciones terapéuticas para la corrección de este trastorno, es por ello que la correcta identificación del problema esquelético y la elección adecuada de la aparatología según el caso específico son esenciales para garantizar una corrección exitosa y un desarrollo facial armonioso.

El tratamiento de la maloclusión esquelética clase II representa un desafío clínico que exige un enfoque integral y personalizado, por ello el tiempo de tratamiento puede variar dependiendo múltiples factores como el grado de discrepancia ósea, edad, diagnóstico, aparatología utilizada, compromiso con el proceso terapéutico, necesidad de intervenciones complementarias. Este proceso puede extenderse entre 18 y 36 meses, con el propósito de lograr una oclusión estable, funcional y con resultados estéticos satisfactorios a largo plazo.

REFERENCIAS BIBLIOGRÁFICAS.

1. Yanez-Zurita C, Naranjo Freire B, Martillo Chiriguaya A. Tratamiento temprano ortodóncico/ortopédico en pacientes con anomalías sagitales de clase II. Una revisión. *Revista Científica Odontológica*. 27 de septiembre de 2023;11(3):e165.
2. Rosero Mendoza J MRAF, Pin Oviedo V. Orthopedic treatment of class II division 1. *Revista Científica Mundo de la investigación y el conocimiento [Internet]*. 2022 [citado 13 de abril de 2025];70-84. Disponible en: <https://recimundo.com/index.php/es/article/view/1662>
3. Aguilar-Lucero V del C, Salame-Ortiz VA. Tratamiento ortopédico funcional y mecánico para la corrección de la clase II esquelética. *Revista Arbitrada Interdisciplinaria de Ciencias de la Salud Salud y Vida [Internet]*. 2022;6:338. Disponible en: <http://dx.doi.org/10.35381/s.v.v6i1.1739>
4. Saldarriaga-Valencia A, Alvarez -Varela E, Botero -Mariaca P. Treatments for skeletal Class II malocclusion combined. Vol. 26, Clase II esquelética combinada. *Rev. CES Odont*. 2013.
5. Faruqi S, Fida M, Shaikh A, Khan A, Pakistán K. ARTICULO ORIGINAL FACTORES QUE AFECTAN LA DURACIÓN DEL TRATAMIENTO: UN DILEMA EN ORTODONCIA [Internet]. Vol. 30, *J Ayub Med Coll Abbottabad*. 2018. Disponible en: <http://www.jamc.ayubmed.edu.pkTraducidodelinglésaespañol-www.onlinedoctranslator.com>
6. Abbing A, Koretsi V, Kalavritinos M, Schröder T, Eliades T, Papageorgiou SN. Comparative assessment of two-phase class II treatment with Activator or Bionator followed by fixed appliances: A retrospective controlled before-and-after study. *Int Orthod*. 2024;22.
7. Martínez García R, Mendoza Oropeza L, Fernández López A, Haroldo II, Pérez E, li T. *Revista Odontológica Mexicana Características cefalométricas en la maloclusión clase II [Internet]*. Vol. 12. 2008. Disponible en: www.medigraphic.com
8. González L, Suárez García MC, Bosch Núñez AI, Romero García LI. Diagnóstico interdisciplinario del síndrome de clase II esquelética. *Archivos de Medicina (Manizales)*. 7 de abril de 2021;21(2).
9. Ghaleb H, Akl R, Houry E, Ghoubril J. Estimation and comparison of the duration of the pubertal peak in skeletal class II and class I subjects using the cervical

- vertebrae maturation index method. *Journal of Contemporary Dental Practice*. 2019;20(9):1095-101.
10. Borja Espinosa DM, Ortega Montoya EA, Cazar Almache ME. Prevalencia de las maloclusiones esqueléticas en la población de la provincia del Azuay - Ecuador. *Research, Society and Development*. 25 de abril de 2021;10(5):e24010515022.
 11. Herrera Navarrete I, Torres Jiménez A. *Revista Mexicana de Ortodoncia* [Internet]. Vol. 5. 2017. Disponible en: www.medigraphic.org.mx
 12. Vidaurre Latorre F. Distribución Morfológica de las Clases II según su naturaleza esquelética en una muestra de población adulta de la Facultad de Odontología de la Universidad de Chile. *Odontoestomatología*. 15 de marzo de 2023;24(40).
 13. Valdivieso Arias M CPMRCARR. Uso del twin-block en niños de 5 a 12 años con maloclusión Clase II y III. Revisión de la literatura Use of the twin-block in patients aged 5 to 12 years with class II and III malocclusion. *Literature Review*.
 14. Inamassu-Lemes SM, Fuziy A, Costa ALF, Carvalho PEG, Nahás-Scocate ACR. Dentoskeletal and soft tissue effects in the treatment of class II malocclusion with Klammt's elastic open activator. *Journal of Contemporary Dental Practice*. 2016;17(1):63-9.
 15. Bharti L, Abhishek D, Daigavane P, Shrivastav S, Kamble R, Bhargava A, et al. From Twin Blocks to Quad Blocks: A Two-Phase Approach to Class II Correction. *Cureus*. 2024;
 16. Borbón C, Gutiérrez J, Díaz R. Empleo del aparato funcional Bionator para tratamiento de clase II esquelética. 2013.
 17. Hirji SN, Qamruddin I, Mudassar MA, Khurshid Z, Alam MK. Treatment of Class II Malocclusion with Removable Functional Appliances: A Narrative Review. Vol. 10, *European Journal of General Dentistry*. Georg Thieme Verlag; 2021. p. 170-5.
 18. Franchi L, Pavoni C, Faltin K, McNamara JA, Cozza P. Long-Term skeletal and dental effects and treatment timing for functional appliances in Class II malocclusion. *Angle Orthodontist*. 2013;83(2):334-40.
 19. Kallunki J, Bondemark L, Paulsson L. Early headgear activator treatment of Class II malocclusion with excessive overjet: A randomized controlled trial. *Eur J Orthod*. 1 de diciembre de 2021;43(6):639-47.

20. González Hernández EM, Plaza Ruiz SP, Barrera Chaparro JP, Barreto Gómez LJ, Ríos Agudelo LM, Rojas Polanco EF. Aparatos funcionales preferidos por ortodoncistas en Colombia para tratar maloclusiones clases II y III. *Universitas Odontologica*. 7 de abril de 2019;38(80).
21. Torres Lima M, Bioti Torres AM, Valdés H, Martínez Vergara Y. Treatment with Klammt Elastic Open Activator in Class II, division 1. Vol. 22, *Rev. Ciencias Médicas de Pinar del Río*. Enero-febrero. 2018.
22. Martínez Y, Zaldivar L, Jardines M, Soto Cortes A, Cuenca Garcell K. Twin blocks in the treatment of class II division 1 syndrome with temporomandibular disorders [Internet]. Vol. 48, *Revista Cubana de Medicina Militar*. 2019. Disponible en: <http://scielo.sld.cu><http://www.revmedmilitar.sld.cu>[http://www.bajolicenciaCreativeCommons](http://www.bajolicencia.creativecommons.org/licenses/by-nc/4.0/)
<http://scielo.sld.cu><http://www.revmedmilitar.sld.cu>
23. Alvarado torres E, Gutierrez rojo J, Rojas García A. Uso de pistas planas en el tratamiento de una maloclusión de clase II con asimetría mandibular. 2017;5(*Practica privada en Ortodoncia en Culiacán, Sinaloa.*):529-31.
24. Abhay K., Patil AK, Ganeshkar S V., Sangamesh B, Chugh T. Non-extraction treatment of skeletal class II malocclusion. *Contemp Clin Dent*. 2013;3(3):334-7.
25. Escalante C, Hernández G, Pesqueira R, Rodríguez. A. Corrección de maloclusión clase II esquelética con colapso maxilar y mordida abierta anterior mediante expansor Hass. *Revista Mexicana de Ortodoncia*. 2020;8:113-24.
26. J. Aylwin Ramírez AHREPD. Successful treatment with removable functional activator in a skeletal class II patient with scissor bite, after pubertal growth peak: clinical case and literature review. *Av Odontoestomatol*. 2020;36(*Odontoestomatologia*).
27. Cruz Rivas Y, Marin Manso G, Gordon Delgado L, Llanes Rodriguez M. Presentación de casos Pistas planas en el tratamiento de la clase II. Presentación de un caso. Vol. 42, *Rev Cubana Estomatol*. 2005.



AUTORIZACIÓN DE PUBLICACIÓN EN EL REPOSITORIO INSTITUCIONAL

Andrea Lisbeth Parra Andrade portador(a) de la cédula de ciudadanía N° **0650528078**. En calidad de autor/a y titular de los derechos patrimoniales del proyecto de titulación **“Tratamiento de maloclusiones esqueléticas clase II en pacientes en crecimiento. Una revisión bibliográfica.”** de conformidad a lo establecido en el artículo 114 Código Orgánico de la Economía Social de los Conocimientos, Creatividad e Innovación, reconozco a favor de la Universidad Católica de Cuenca una licencia gratuita, intransferible y no exclusiva para el uso no comercial de la obra, con fines estrictamente académicos y no comerciales. Autorizo además a la Universidad Católica de Cuenca, para que realice la publicación de este proyecto de titulación en el Repositorio Institucional de conformidad a lo dispuesto en el artículo 144 de la Ley Orgánica de Educación Superior.

Azogues, 15 de mayo del 2025

F: 

ANDREA LISBETH PARRA ANDRADE

C.I. 0650528078