



UNIVERSIDAD
CATÓLICA
DE CUENCA

UNIVERSIDAD CATÓLICA DE CUENCA

Comunidad Educativa al Servicio del Pueblo

UNIDAD ACADÉMICA DE SALUD Y BIENESTAR

CARRERA DE MEDICINA

**RINOPLASTIA TERCIARIA CON RECONSTRUCCIÓN
VALVULAR CON TÉCNICA EXTENSOR SEPTAL VECTORIAL
593: REPORTE DE CASO**

**PROYECTO DE TITULACIÓN PREVIO A LA OBTENCIÓN DEL
TÍTULO DE MÉDICO**


AUTOR: NICOLE ANETTE MALO CORDERO

DIRECTOR: DR. DIEGO RODRIGO CORDERO TERÁN

CUENCA - ECUADOR

2025

DIOS, PATRIA, CULTURA Y DESARROLLO



UNIVERSIDAD CATÓLICA DE CUENCA

Comunidad Educativa al Servicio del Pueblo

UNIDAD ACADÉMICA DE SALUD Y BIENESTAR

CARRERA DE MEDICINA

**RINOPLASTIA TERCIARIA CON RECONSTRUCCIÓN
VALVULAR CON TÉCNICA EXTENSOR SEPTAL
VECTORIAL 593: REPORTE DE CASO**

**PROYECTO DE TITULACIÓN PREVIO A LA OBTENCIÓN DEL
TÍTULO DE MÉDICO**

AUTOR: NICOLE ANETTE MALO CORDERO

DIRECTOR: DR. DIEGO RODRIGO CORDERO TERÁN

CUENCA - ECUADOR

2025

DIOS, PATRIA, CULTURA Y DESARROLLO

DECLARATORIA DE AUTORÍA Y RESPONSABILIDAD

Nicole Anette Malo Cordero portador(a) de la cédula de ciudadanía N° 0105776405. Declaro ser el autor de la obra: “Rinoplastia Terciaria con Reconstrucción Valvular con Técnica Extensor Septal Vectorial 593: Reporte de Caso”, sobre la cual me hago responsable sobre las opiniones, versiones e ideas expresadas. Declaro que la misma ha sido elaborada respetando los derechos de propiedad intelectual de terceros y eximo a la Universidad Católica de Cuenca sobre cualquier reclamación que pudiera existir al respecto. Declaro finalmente que mi obra ha sido realizada cumpliendo con todos los requisitos legales, éticos y bioéticos de investigación, que la misma no incumple con la normativa nacional e internacional en el área específica de investigación, sobre la que también me responsabilizo y eximo a la Universidad Católica de Cuenca de toda reclamación al respecto.

Cuenca, 31 de enero de 2025

F:

Nicole Anette Malo Cordero
C.I. 0105776405

CERTIFICACIÓN DEL DIRECTOR / TUTOR

Certifico que el presente trabajo denominado "Rinoplastia Terciaria con Reconstrucción Valvular con Técnica Extensor Septal Vectorial 593: Reporte de Caso" realizado por Nicole Anette Malo Cordero con documento de identidad No. 0105776405, previo a la obtención del título profesional de Médico, ha sido asesorado, supervisado y desarrollado bajo mi tutoría en todo su proceso, cumpliendo con la reglamentación pertinente que exige la Universidad Católica de Cuenca y los requisitos que determina la investigación científica.

Cuenca, 31 de enero de 2025

F:

Dr. Diego Rodrigo Cordero Terán
DIRECTOR / TUTOR

DEDICATORIA

Filipenses 4:13

A Dios, quien puso en mi corazón la vocación de ser médico y ha sido mi guía en cada paso. A Ti, fuente de fortaleza y esperanza, te entrego este logro, que es tanto tuyo como mío, gracias amado Padre por sostenerme cuando mis fuerzas flaqueaban y por recordarme siempre que este llamado vale cada esfuerzo.

A mi abuelo y a mi tío, dos médicos extraordinarios que me mostraron que la medicina es más que una profesión; es un legado de amor y servicio a los demás. Gracias por cada lección, por creer en mí incluso en los días más grises, y por ser mis primeros maestros. Su ejemplo me inspira a dar lo mejor de mí, y les prometo que llevaré con orgullo el compromiso que ambos me heredaron.

A mi madre, mi mayor inspiración y mi ejemplo de dedicación incansable. A ti, que siempre estuviste a mi lado, secando mis lágrimas y celebrando mis logros, recordándome la fuerza que llevo dentro. Gracias por ser el pilar que sostiene cada sueño y por impulsarme siempre a dar un paso más.

A Gabs y Paulina, mis amigas y mis cómplices en esta gran y loca aventura, con quienes empecé a descifrar el enigma de convertirnos en adultas. Este viaje no habría sido el mismo sin sus ocurrencias que me devolvían la alegría, no me imagino haberlo hecho sin su amistad pura y sincera.

A esas pocas, pero excepcionales amistades que encontré durante estos cinco años. Gracias por su apoyo incondicional, por ser refugio y luz en los momentos difíciles y por compartir conmigo las victorias y los aprendizajes. Aunque nuestros caminos se separen, los llevaré por siempre en mi corazón.

Y, finalmente, a esa niñita suquita con los cachetes rojos que un día soñó con este momento. A esa Nicky con una mirada llena de ilusiones y corazón valiente, hoy le digo: gracias por no rendirte, por enfrentarte con firmeza a cada desafío y por mantener la fe en tí misma, aun cuando todo parecía cuesta arriba. Hoy, ese sueño se hace realidad, y te aseguro que cada sacrificio y cada esfuerzo valieron la pena. Gracias, pequeña Nicky, por recordarme quién soy y por nunca dejar de soñar.

No los defraudaré.

Con mucho amor, Nicole.

AGRADECIMIENTO

A la Universidad Católica de Cuenca, mi alma máter, por ser el pilar fundamental en mi formación académica y por brindarme las herramientas necesarias para alcanzar este importante logro.

Al Dr. Diego Cordero, por su invaluable apoyo, dedicación y guía durante este proceso, siempre dispuesto a compartir su conocimiento y experiencia, dejando en mí una huella imborrable como profesional y como persona.

A todos quienes de alguna manera contribuyeron con este proyecto, mi más sincero agradecimiento.

RESUMEN

Introducción. La rinoplastia es una cirugía que modifica la forma de la nariz por razones estéticas y funcionales, utilizando técnicas precisas como el recorte del dorso cartilaginoso y de los huesos propios de la nariz. Es importante para la literatura científica conocer sobre las rinoplastias de reconstrucción valvular ya que aportan técnicas avanzadas para restaurar la funcionalidad respiratoria como estética nasal, ampliando las opciones de tratamiento y mejorando los resultados clínicos en casos de alta dificultad. Esta intervención requiere movimientos milimétricos para lograr una armonía facial perfecta.

Objetivo de la revisión: El Extensor Septal Vectorial 593 se enfoca en la reconstrucción valvular usando cartílago intercostal para regular el flujo de aire y la vascularización, afectando la temperatura y humidificación del aire inhalado. Un enfoque integral asegura resultados funcionales y estéticos exitosos, minimizando riesgos y complicaciones postoperatorias.

Resumen del caso. Paciente de 27 años con inconformidad estética y dificultad para respirar, quien había tenido una rinoplastia primaria más un retoque posterior. Se evidenció un colapso del dorso cartilaginoso y ausencia de estructura valvular nasal. Se realizó una rinoplastia terciaria con reconstrucción valvular total usando la técnica quirúrgica extensor septal vectorial 593. Dos semanas después, la paciente se mostró satisfecha con el resultado estético y sin dificultad respiratoria, a pesar de la inflamación.

Conclusión. Esta técnica proporciona una estructura de soporte y mejora la respiración en pacientes con deformidades nasales complejas. Este abordaje es particularmente útil ya que permite resultados funcionales y estéticos satisfactorios cuando se acompaña de un seguimiento postoperatorio riguroso.

PALABRAS CLAVE: Cartílago, Cirugía, Reporte de caso, Rinoplastia, Tabique nasal.

ABSTRACT

Introduction. Rhinoplasty is a surgical procedure that modifies the shape of the nose for aesthetic and functional reasons, using precise techniques such as trimming the cartilaginous dorsum and the bones of the nose. The scientific literature demonstrates that valve reconstruction rhinoplasties provide advanced techniques to restore respiratory functionality and nasal aesthetics, expanding treatment options and improving clinical outcomes in complicated cases. This procedure requires millimeter movements to achieve perfect facial harmony.

Review Objective. The Extensor Septal Vectorial 593 focuses on valve reconstruction using intercostal cartilage to regulate airflow and vascularization, affecting the temperature and humidification of inhaled air. A comprehensive approach ensures successful functional and aesthetic results, minimizing postoperative risks and complications.

Case Summary. A 27-year-old patient with aesthetic discomfort and shortness of breath had undergone primary rhinoplasty plus a subsequent touch-up. A collapse of the cartilaginous dorsum and the absence of nasal valvular structure were evident. A tertiary rhinoplasty with total valve reconstruction was performed using Extensor Septal Vectorial 593 surgical technique. Two weeks later, the patient was satisfied with the aesthetic result and had no respiratory distress despite the inflammation.

Conclusion. This technique provides a supporting structure and improves breathing in patients with complex nasal deformities. This approach is beneficial as it allows satisfactory functional and aesthetic results accompanied by rigorous postoperative follow-up.

KEYWORDS: Cartilage, Surgery, Case report, Rhinoplasty, Nasal septum.



ÍNDICE

RESUMEN	7
ABSTRACT.....	8
INTRODUCCIÓN	10
OBJETIVOS	12
REPORTE DEL CASO.....	13
Información del paciente.....	13
Hallazgos clínicos.....	13
Línea de tiempo	15
Intervención terapéutica	15
Seguimiento y resultados	17
DISCUSIÓN.....	19
PERSPECTIVA DEL PACIENTE.....	23
CONCLUSIONES.....	24
BIBLIOGRAFÍA	26
GLOSARIO	30
ANEXOS	32

INTRODUCCIÓN

La nariz es catalogada como el principal órgano de la cara que resalta al hablar de belleza y armonía (1). Para muchos, la rinoplastia es vista como una cirugía estética, pero en realidad aborda correcciones anatómicas y secuelas de traumatismo (2). Es esencial mencionar que se realizan rinoplastias primarias para equilibrar las facciones y la funcionalidad, pero a veces se necesita una rinoplastia secundaria para mejorar los resultados (3).

La rinoplastia es un procedimiento quirúrgico que modifica la forma de la nariz por razones estéticas o funcionales, recortando el dorso cartilaginoso y los huesos nasales (4). Es considerada un arte, ya que requiere movimientos milimétricos para lograr armonía facial (5). La anatomía de la nariz es clave en este procedimiento. Esta estructura piramidal en el tercio medio de la cara tiene un esqueleto óseo y cartilaginoso. El tabique nasal, compuesto por huesos y cartílago, es esencial para la función nasal (6), y la parte ósea incluye huesos como el vómer, etmoides y nasales (7). La nariz se extiende desde las narinas hasta las coanas, y sus cornetes laterales filtran y calientan el aire inspirado (8, 9). La irrigación proviene de la arteria maxilar y la esfenopalatina (10).

La nariz posee dos válvulas que regulan el flujo de aire: la interna, la más estrecha y resistente (11), y la externa, localizada en el vestíbulo nasal (12). La dinámica del flujo de aire es influenciada por el movimiento de las alas nasales y las válvulas (13). El aire inhalado es calentado en la cavidad nasal y el exhalado se enfría, causando condensación (14, 15).

Las cirugías nasales se dividen en estéticas, como la rinoplastia, y funcionales, como la septoplastia, que corrige desviaciones del septum para mejorar la ventilación (16, 17). Es crucial evaluar el tipo de obstrucción nasal (18), así como si el paciente ha tenido cirugías nasales previas o si sufre de alguna enfermedad inflamatoria no tratada (19). El colapso

de la válvula externa, causado por el envejecimiento o intervenciones quirúrgicas previas, puede generar problemas respiratorios (20, 21). Las complicaciones, como el sangrado o infecciones, pueden requerir cirugías adicionales para corregir problemas como obstrucción nasal o desviación residual (22).

En un estudio realizado en Paraguay se demostró que de 76 rinoplastias, el 68% fueron pacientes de sexo femenino, 47,36% acudió por obstrucción nasal, 42,1% por molestias obstructivas y estéticas y 10,52% únicamente estético (23). En México de 234 rinoplastias 33,76% eran mujeres entre 16 y 68 años, mientras que el 13,67% eran varones entre 17 y 49 años (24).

Este tipo de cirugía no está exenta de complicaciones en el postoperatorio, que van desde alteraciones funcionales hasta graves problemas estéticos generados por desviación e incluso amputamiento (25). Existen muchas técnicas descritas hasta el momento que buscan dar una simetría adecuada y funcionalidad de la nariz (26) tales como injertos de la punta nasal (27), injertos autólogos de extensor septal caudal (28) e injerto columelar extendido angulado (29). El Extensor Septal Vectorial 593 (ESV593) es una técnica creada por un ex alumno de la Universidad Católica de Cuenca, Dr. Cristian Cordero Carvallo.

Se está realizando este reporte de caso clínico, para dar a conocer nuevas estrategias quirúrgicas en el manejo de la rinoplastia, no solo en el aspecto estético sino funcional. Por lo tanto nos realizamos la siguiente pregunta de investigación ¿Cuáles son los beneficios estéticos y funcionales del Extensor Septal Vectorial 593?

OBJETIVOS

Objetivo General

Presentar un Caso Clínico en el que se utilice la técnica quirúrgica Extensor Septal Vectorial 593

Objetivos Específicos

- Comparar la efectividad del Extensor Septal Vectorial 593 con otros tipos de extensores septales.
- Analizar casos clínicos similares en donde se utilicen diferentes técnicas quirúrgicas en rinoplastias.
- Conocer las complicaciones quirúrgicas más frecuentes que se pueden presentar en el postoperatorio de una rinoseptoplastia.

REPORTE DEL CASO

Información del paciente

Mujer femenina de 27 años que acude a consulta por presentar inconformidad estética, desde hace aproximadamente 12 meses, dificultad respiratoria que se exagera con el esfuerzo físico y los cambios climáticos. Hace 1 año y medio la paciente se sometió a una rinoplastia primaria con un retoque de la misma 6 meses después, en la cual sufrió complicaciones por una infección ocasionando su estado actual; Además, refiere colocación de prótesis mamaria hace 10 años y una cesárea hace 7 años. Antecedente familiar de padre hipertenso. Dentro de sus antecedentes gineco-obstétricos Gesta 1; Cesárea: 1; Hijos vivos: 1

Hallazgos clínicos

A la exploración física se puede evidenciar un colapso dinámico total de la válvula externa e interna de la nariz, mediante flujo laminar en inspiración forzada el colapso se intensifica.

A la palpación se observan áreas de depresión marcadas a nivel del tercio medio (válvula interna) y tercio inferior (válvula externa).

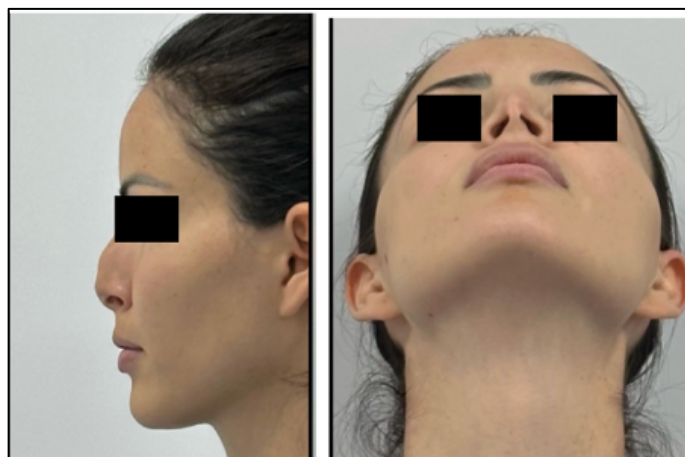

Figura 1. Fotografía en consulta para valoración quirúrgica. Fuente Historia clínica del paciente.

Se presenta un gran amputamiento de toda el área cartilaginosa. Se observa desde el radix hasta el punto K una giba de 2 mm, siguiendo el punto K en la trayectoria nasal se puede observar 2 cm menos del área cartilaginosa, tanto en la parte supero-inferior y desde la porción anterior que es la región de proyección. En la válvula interna tenemos una destrucción masiva en donde se colapsa completamente los cartílagos alares, sus cruras laterales no las presenta, se encuentran completamente amputadas y seccionadas.

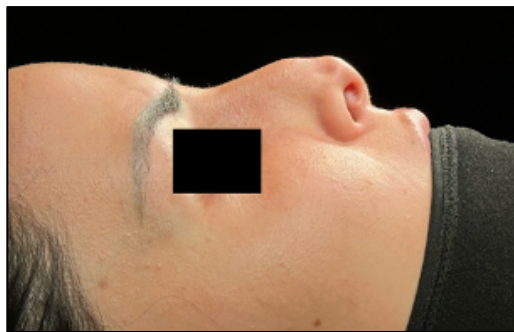


Figura 2. se visualizan las alteraciones anatómicas del área cartilaginosa. Fuente Historia clínica del paciente

En la parte de 3/4 podemos observar el gran problema que presenta la válvula externa que no tiene comunicación con la válvula interna. Desde la parte posterior se puede observar cómo el dorso óseo, no se encuentra acorde con el dorso cartilaginoso. Se manifiestan grandes retracciones por falta del sustento cartilaginoso, a lo que se le conoce como una rinoplastia de amputamiento. Desde la base no se encuentra nada de estructura cartilaginosa.

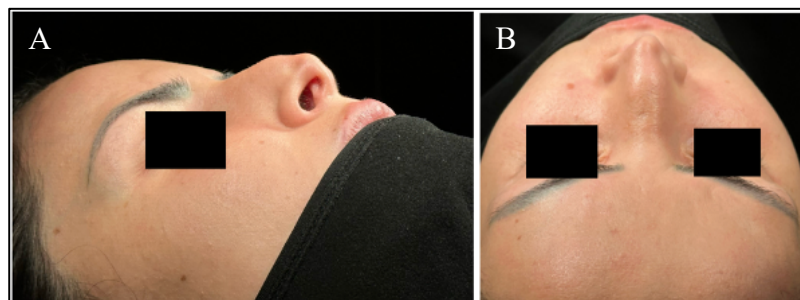


Figura 3. A. Ausencia de la válvula interna. B. Falta de armonía entre el dorso óseo y el dorso cartilaginoso

Línea de tiempo

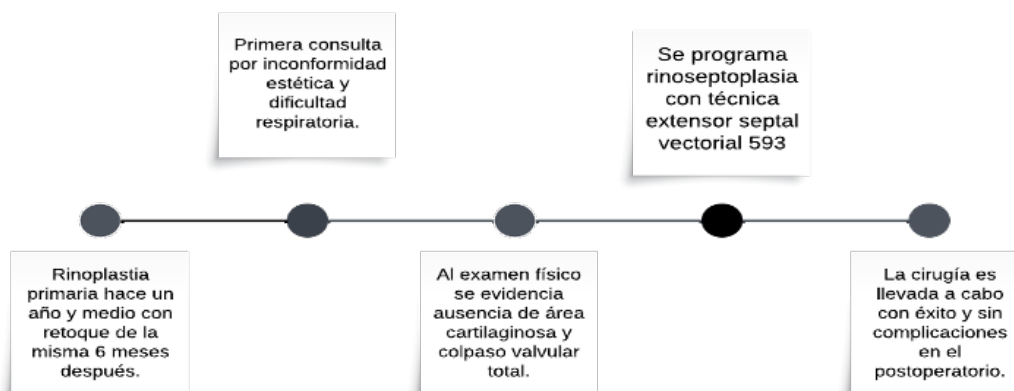


Figura 5. Línea de tiempo del caso presentado. Realizado por los autores.

Intervención terapéutica

El plan quirúrgico para este caso es realizar una rinoseptoplastia terciaria con reconstrucción valvular total con técnica quirúrgica Extensor Septal Vectorial 593. realizó siguiendo el siguiente protocolo operatorio:

Para el preoperatorio se le solicitó un hemograma (Anexo 2). El procedimiento comienza con la anestesia general y la intubación orotraqueal del paciente. Luego, se colocan los campos operatorios y se infiltra lidocaína al 2% con una ampolla de epinefrina en la región dorsal, las ramas ascendentes del maxilar, la zona columelar, el área marginal, el septum y los cornetes.

Para la extracción de cartílago costal, se realiza una incisión inframamaria derecha, seguida de la disección de la piel, tejido celular subcutáneo y músculo. Se visualizan los cartílagos costales quinto y sexto, que son extraídos. Se comprueba la permeabilidad de los campos pulmonares mediante la maniobra de Valsalva y se cierra la incisión por planos.

Para la rinoplastia, se realizan incisiones marginales extendidas y el decolamiento anterior de las cruras medias y laterales, fijándose con vicryl 5-0 en la región retrodomal para exposición quirúrgica. Se procede con el decolamiento sub-pericondral y la exposición de la cúpula cartilaginosa.

Luego, se lleva a cabo el decolamiento sub-periosteal del dorso óseo y del septum membranoso, y la exposición de la espina nasal anterior. Se identifica el septum cuadrangular en la región caudal y se realiza el decolamiento sub-pericondrial progresivo del septum para formar los túneles inferiores.

Se efectúa una gibeotomía ósea con fresas diamantadas y se maneja el dorso cartilaginoso con spreaders bilaterales. Se llevan a cabo osteotomías medias, transversales laterales bajas con ultrasonido, y se extrae el cartílago cuadrangular para confeccionar un extensor septal con dos sheen.

Al momento de empezar con la reconstrucción valvular no se presenta suficiente tejido mucoso por una infección severa en su primera rinoplastia, se optó dar puntos a los colgajos mucosos para realizar un colgajo de rotación. Finalmente, se forma la mecánica valvular con doble ala ring bilateral, se colocan placas nasales y el paciente es transferido a la unidad de cuidados postoperatorios.

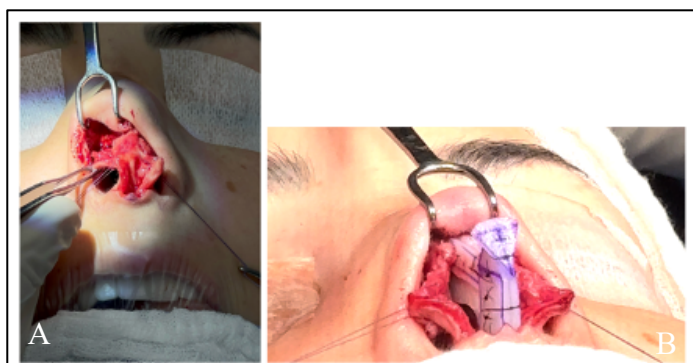

Figura 5. A. Descolamiento del septum membranoso y exposición de la espina nasal anterior. B. Colocación de Extensor septal vectorial 593. Fuente Historia clínica del paciente.

Luego de más de 7 horas de cirugía se llega a una reconstrucción valvular, en donde se visualiza una nariz funcional tanto en su válvula externa como interna, que facilita el flujo de aire por la cavidad nasal aliviando las molestias por las cuales la paciente llegó a consulta, siendo la inconformidad estética el motivo principal. No se encuentran depresiones en el dorso cartilaginoso y se puede ver en su parte superior la armonía entre dorso óseo y dorso cartilaginoso.

En el postquirúrgico inmediato, se le colocó una férula de Aquaplast dorso de la nariz y unos pequeños insertos “Splints”, para mantener la estructura nasal hasta que la inflamación ceda. Se pronostica una recuperación de 2 semanas, en donde la paciente deberá regresar a consulta para la respectiva curación y valoración posquirúrgica.

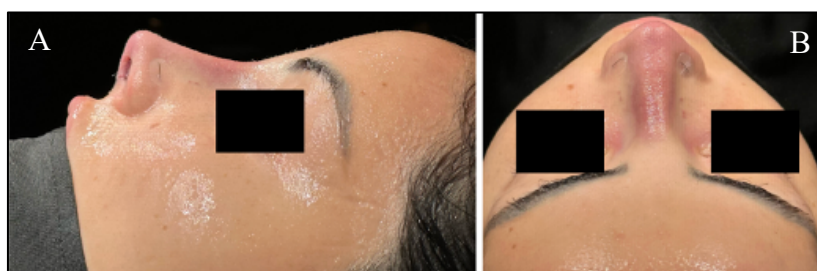

Figura 7. A. Reconstrucción valvular externa e interna. B. continuidad de dorso óseo y dorso cartilaginoso. Fuente Historia clínica del paciente.

Seguimiento y resultados

Dos semanas después de postoperatorio la paciente regresó a consulta para valorar estados de cicatrización de heridas e inflamación. A pesar de tener signos de inflamación la recuperación es muy buena, se evidencia un gran cambio estético, en donde ya se puede ver con claridad el tercio medio e inferior de la nariz y funcional al presentar una mejoría en las respiración.

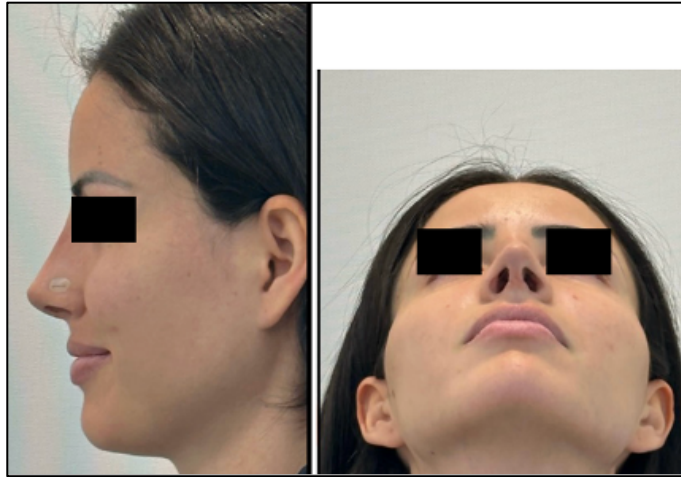

Imagen 9. Segunda semana post operatoria. Fuente Historia clínica del paciente.

Para la fecha la paciente, ha podido realizar su vida cotidiana sin ningún tipo de inconveniente con total ausencia de inconformidad por su cirugía. En la última evaluación luego de un año postquirúrgico se puede observar una recuperación total con una proyección de la punta en alta definición.



Figura 11. 1 año de evolución de rinoplastia terciaria con técnica quirúrgica extensor septal vectorial 593. Fuente foto proporcionada por la paciente.

DISCUSIÓN

La reconstrucción de la punta nasal es considerada una de las intervenciones más complejas y desafiantes dentro del campo de la rinoplastia, debido a la precisión que requiere y a las complejas interacciones anatómicas que están involucradas. La cirugía se complica aún más en casos donde existen deformidades severas o cuando el paciente ha sido sometido previamente a múltiples procedimientos.

Por esta razón, es imperativo que el cirujano tenga un conocimiento profundo tanto de las técnicas quirúrgicas más recientes como de la anatomía y fisiología nasal. Cada estructura debe ser cuidadosamente evaluada y preservada para obtener un resultado funcional y estético satisfactorio.

Este informe de caso clínico presenta un caso de amputación total del área cartilaginosa de la nariz, secundario a una infección que se desarrolló tras un retoque de una rinoplastia inicial. Este tipo de complicación no es común, pero puede ocurrir especialmente cuando la piel y el tejido subyacente se ven comprometidos por infecciones postoperatorias. Un caso similar fue reportado por Mottura y Rossi (30), en el que un paciente sufrió un colapso bilateral de las alas nasales junto con una deformidad significativa en la punta nasal. A este paciente se le realizó una rinoplastia abierta, utilizando injertos de cartílago auricular para restaurar la estructura perdida. Sin embargo, 14 días después de la operación, desarrolló una secreción purulenta en la punta nasal. Esto requirió intervenciones adicionales, incluyendo la realización de tres incisiones para drenar la secreción y la irrigación con rifampicina para controlar la infección (30).

En el caso que se describe en este informe, se utilizó cartílago costal para la reconstrucción nasal, lo que permitió una mayor estabilidad y soporte estructural. A diferencia del caso reportado por Mottura y Rossi (30), no se observaron complicaciones postoperatorias, lo que sugiere que el cartílago costal puede ser una opción viable en

situaciones similares. Según Ortega y colaboradores (31), el injerto de cartílago septal suele ser la opción preferida para la reconstrucción nasal, debido a su proximidad anatómica y a sus características estructurales ideales.

En las cirugías de revisión, donde el cartílago septal puede ser escaso o ya haber sido utilizado, el cartílago costal se convierte en una alternativa sólida. A pesar de que ofrece una estructura resistente y de características similares al injerto septal, se reconoce que el cartílago costal tiene ciertas desventajas, como la posibilidad de deformarse con el tiempo, especialmente en pacientes de edad avanzada, ya que su uso no se recomienda por la alta posibilidad de que este se encuentre calcificado y no pueda ser utilizado como un injerto viable (31).

Un estudio realizado por Canto y Docil se analizó diversos enfoques y técnicas para la rinoplastia enfocada en la corrección de la punta nasal. A lo largo de los años, múltiples técnicas han sido descritas, y muchas de ellas han evolucionado para mejorar tanto la función como la estética. En la rinoplastia abierta, las incisiones más comunes incluyen la transcolumelar y la infracartilaginosa, ya que proporcionan un excelente acceso a las estructuras subyacentes, lo que facilita la corrección precisa de deformidades complejas. Además de estas incisiones, existen otras opciones, como la intercartilaginosa, marginal, transcartilaginosa, en la mucosa, en el pilar lateral, en la base del pilar lateral y la transfixiante, cada una con sus indicaciones particulares dependiendo del caso (32).

En este caso específico, la paciente había sido sometida a una rinoplastia terciaria, lo que significa que ya había tenido al menos dos cirugías previas en la nariz. Debido a la naturaleza compleja del caso, se optó por una técnica abierta con incisiones transcolumelar e infracartilaginosa. Esta técnica permitió un acceso más amplio a las estructuras cartilagosas, facilitando una corrección más precisa de la anatomía nasal. Se prestó especial atención al área valvular, que era de suma importancia para mejorar la

comodidad respiratoria de la paciente. Las estructuras valvulares internas y externas son fundamentales en la función nasal, ya que regulan el flujo de aire, y cualquier alteración en estas áreas puede llevar a obstrucciones significativas.

Canto y Docil también revisan el uso de injertos de cartílago, tanto autólogos (del propio paciente) como homólogos (de donantes), como una opción efectiva para mejorar la proyección y definición de la punta nasal, particularmente en casos donde se han encontrado acortamiento o depresión de la misma. En su práctica, prefieren utilizar cartílago del septo nasal o del pabellón auricular, ya que estos materiales ofrecen buenos resultados estéticos y funcionales. Se desaconsejan el uso de cartílago costal debido a su tendencia a contraerse y provocar deformidades como la laterorrinia, a la cual se le conoce como desviación de la nariz (32).

Debido a la complejidad del caso de nuestra paciente, se tomó la decisión de utilizar un injerto autólogo de cartílago costal. Este material fue moldeado para crear un extensor septal vectorial 593, una técnica que permite una alta definición en la punta nasal y proporciona un excelente soporte al sistema valvular tanto interno como externo. A pesar de las preocupaciones expresadas por Canto y Docil sobre el uso de cartílago costal, en este caso particular se consideró que era la mejor opción quirúrgica debido a la necesidad de precisión en la reconstrucción. Se recomendó una vigilancia constante durante el período postoperatorio para evitar posibles deformidades.

Krljin, por su parte, propone el uso de un injerto de extensión septal elaborado a partir del cartílago cuadrangular del septo nasal, aunque también recomienda el uso de cartílago auricular o costal. Este enfoque difiere de la preferencia de Canto y Docil, pero es una opción válida en casos donde se requiere un soporte adicional en la columela. El injerto descrito por Krljin consiste en una lámina única de cartílago en forma triangular, que se posiciona desde la espina nasal hasta la punta (32,33). Este injerto se fija con suturas en

el borde caudal del septo nasal y en la espina nasal, lo que proporciona un anclaje sólido y previene desplazamientos postoperatorios (33).

Una fortaleza del estudio de este caso clínico es la arquitectura del Extensor Septal Vectorial 593, ya que se basa en un diseño triangular en la punta nasal, que actúa como un elemento de fuerza vectorial. Esta estructura triangular sostiene de manera equilibrada y simétrica los domos alares, proporcionando soporte adicional a las cruras laterales. Al estabilizar las cruras laterales, se optimiza la funcionalidad del sistema valvular externo, lo que resulta en una apertura más eficiente de la válvula nasal. Este soporte no solo mejora la estabilidad estructural de la nariz, sino que también facilita un flujo continuo de aire durante cada respiración, lo que contribuye a una mayor eficiencia respiratoria y una mejoría clínica significativa en pacientes con obstrucciones nasales.

Nuestros resultados dan como breve resumen que el uso de injertos de cartílago costal en rinoplastias terciarias puede ofrecer resultados satisfactorios en términos de estructura y función, siempre y cuando se realice una vigilancia postoperatoria adecuada para evitar complicaciones. Futuras investigaciones podrían centrarse al igual que este reporte de caso clínico en la importancia de la selección de técnicas y materiales en cirugías de reconstrucción nasal complejas.

PERSPECTIVA DEL PACIENTE

La paciente durante su primera revisión postquirúrgica, pudo expresar su gran conformidad por su notorio cambio tanto estético como funcional, en sus propias palabras dijo “Luego de un año y medio de tener la nariz que tenía, es una alegría inexplicable en todos los sentidos, me siento muy feliz, muchas gracias”

Su esposo la acompañó ese día quien también dio su opinión acerca de la cirugía “Yo cuando la conocí, la conocí con su problema, nunca la vi con su nariz natural... sabía que tenía que buscar una solución rápida y efectiva para su problema y afortunadamente pudimos encontrarla con esta técnica que es una bendición, a veces piensan que simplemente es una nariz, pero no lo es, muchas veces son los sentimientos detrás de esa persona y es muy importante.”

CONCLUSIONES

Objetivo específico 1. Comparar la efectividad del Extensor Septal Vectorial 593 con otros tipos de extensores septales.

1. Podemos concluir que el Extensor Septal Vectorial 593 demuestra ser superior a otros tipos de extensores septales en términos de estabilidad estructural y funcionalidad nasal. Su diseño triangular proporciona un soporte más robusto y equilibrado a los domos alares, mejorando significativamente la respiración en pacientes con deformidades complejas de la punta nasal, lo que lo convierte en una opción preferida en casos de rinoplastias ya sean primarias o terciarias.

Objetivo específico 2. Analizar casos clínicos similares en donde se utilicen diferentes técnicas quirúrgicas en rinoplastias.

2. Los abordajes quirúrgicos abiertos, como el uso de incisiones transcolumelares e infracartilagosas, permiten un acceso más preciso a las estructuras nasales, lo que es esencial en la corrección de deformidades graves o en pacientes con múltiples cirugías previas. En comparación con otros enfoques menos invasivos, el abordaje abierto facilita una intervención más detallada y efectiva en rinoplastias de alta complejidad.

Objetivo específico 3. Conocer las complicaciones quirúrgicas más frecuentes que se pueden presentar en el postoperatorio de una rinoseptoplastia.

3. Las complicaciones postoperatorias, como infecciones y deformidades, son riesgos propios de la rinoplastia, especialmente en casos de cirugías revisionales. Sin embargo, el uso de injertos de cartílago costal, junto con un seguimiento postoperatorio riguroso, ha demostrado reducir significativamente el riesgo de

complicaciones a largo plazo, ofreciendo resultados tanto funcionales como estéticos satisfactorios en la reconstrucción nasal.

BIBLIOGRAFÍA

1. Baqueiro A. Historia de la rinoplastia. Anales de Otorrinolaringología Mexicana. [internet] 2022. [16 de mayo de 2024]; 66 (4): 340-357. Disponible en: <https://otorrino.org.mx/article/historia-de-la-rinoplastia/>
2. Gil A. Rinoplastia de Rejuvenecimiento. Sociedad Boliviana de Cirugía Plástica. [Internet] 2020. [16 de mayo de 2024]. Disponible en: <https://revistabolivianacirplastica.org/index.php/ojs/article/view/64/64>
3. Canto B. Rinoplastia Primaria y Secundaria. Scielo. [internet]. 2013. [16 de mayo de 2024]. 10 (5). Disponible en: http://scielo.sld.cu/scielo.php?script=sci_arttext&pid=S1727-897X2012000500007
4. Casanueva F, Astudillo D, Santamaría A, Cardemil F. Autoespaciador en rinoplastia por técnica abierta y cerrada. [Internet]. 2015. [16 de mayo de 2024]. 75(2). Disponible en: https://www.scielo.cl/scielo.php?script=sci_arttext&pid=S0718-48162015000200004
5. Puigrós V, Pujol O, Montserrat J. Patología del septum nasal. Septoplastia. [Internet]. 2015. [16 de mayo de 2024]. Disponible en: <https://seorl.net/PDF/Nariz%20y%20senos%20paranasales/048%20-%20PATOLOG%C3%8DA%20DEL%20SEPTUM%20NASAL.%20SEPTOPLASTIA.pdf>
6. Celada E, Serna J, Valencia J. Prevalencia de desviación del septum nasal. [Internet]. Minciencias.gov.co. 2015 [16 de mayo de 2024]. Disponible en: https://redcol.minciencias.gov.co/Record/COOPER2_e367d2699e228aa16e15e89aee6d4fd8
7. Rouvière H, Delmas A. Anatomía Humana Descriptiva, Topográfica y Funcional. 11va edición. Barcelona-España: Masson, S.A; 1999.
8. Fuentes F, A La cara. aspectos anatómicos i. [Internet]. morfología; 2012 [16 de mayo de 2024] Universidad Nacional de Colombia Revistas electrónicas UN Morfología. Disponible en: <https://repositorio.unal.edu.co/handle/unal/41936>
9. Sologuren N. Anatomía de la Vía Aérea. Rev. Chil Anest. [Internet]. 2009. [17 de mayo de 2024] 38: 78-83. Disponible en: <https://revistachilenadeanestesia.cl/PII/revchilanestv38n02.05.pdf>
10. Klossek J, Desmons C, Serrano E, Percodani J. Anatomía de las cavidades nasosinusales. EMC - Otorrinolaringología [Internet]. 2000 [17 de mayo de 2024] ;29(1):1-14. Disponible en: <https://www.sciencedirect.com/science/article/abs/pii/S1632347500719540>
11. Casanueva F, Alzérreca J. Válvula nasal en rinoplastia. Revista de otorrinolaringología y cirugía de cabeza y cuello [Internet]. 2017 [17 de mayo de 2024];77(4):441-8. Disponible en: https://www.scielo.cl/scielo.php?script=sci_arttext&pid=S0718-48162017000400441
12. Giacomotti J, Ottone N, Bertone V, Arruñada F, Cirugliano V, et.al. Válvula nasal interna y rinoplastia estética. [internet]. 2013. [17 de mayo de 2024]. 39(4). Disponible en: <https://scielo.isciii.es/pdf/cpil/v39n4/original1.pdf>

13. Basso L, Morales F, Ishihara D, Diaz D. Caracterización morfológica del complejo nasal de la vía aérea en población chilena. Revista de otorrinolaringología y cirugía de cabeza y cuello [Internet]. 2024 [17 de mayo de 2024];84(3):280–6. Disponible en: <https://www.revistaotorrino-sochiorl.cl/index.php/orl/article/view/507>
14. Martínez A, Ibañez A, Pinilla M. Fisiología de la nariz y de los senos paranasales. Mecanismo de la olfacción. [internet]. 2005. [17 de mayo de 2024]. Disponible en: <https://seorl.net/PDF/Nariz%20y%20senos%20paranasales/042%20-%20FISIOLOG%C3%8DA%20DE%20LA%20NARIZ%20Y%20DE%20LOS%20SENOS%20PARANASALES.%20MECANISMOS%20DE%20LA%20OLFACCI%C3%93N.pdf>
15. Vargas L, Ramírez F, Girón E, Gomez O, Lugo J. Dimensiones tomográficas del cuerpo vestibular nasal en relación con obstrucción nasal en adultos. Anales de Otorrinolaringología Mexicana [Internet]. 2022 [17 de mayo de 2024];67(1):91–8. Disponible en: <https://www.medigraphic.com/cgi-bin/new/resumen.cgi?IDARTICULO=104559>
16. Alvo A, Breinbauer H, Boettiger P, Stott C, Valdés C, et al. Manual de Otorrinolaringología. Universidad de Chile. 2017
17. Basterra J. Tratado de Otorrinolaringología y Patología Cérvico Facial. Valencia, España: Elsevier Masson; 2009.
18. Fattah A, Sherifa E, Mohammed H, El Fahar M, Radwan El-Hadidy, Ahmed M, et al. Versatile Applications of Different Septal Correction Techniques in Rhinoplasty. Plast Reconstr Surg [Internet]. 2020 [17 de mayo de 2024];44(3). Disponible en: https://ejprs.journals.ekb.eg/article_122299_6434292de17a3b15aebd4408fdd0d661.pdf
19. Shah J, Roxbury C, Sindwany R. Techniques in Septoplasty: Traditional Versus Endoscopic Approaches. [internet]. 2018 [17 de mayo de 2024]. 51(5): 909-917. Disponible en: [https://www.oto.theclinics.com/article/S0030-6665\(18\)30093-8/abstract](https://www.oto.theclinics.com/article/S0030-6665(18)30093-8/abstract)
20. Serrano MC. La septoplastia es más eficaz que los tratamientos tópicos para la insuficiencia ventilatoria nasal asociada a desvío septal . Evid actual pract ambul [Internet]. 2024 [17 de mayo de 2024];27(2):e007120. Disponible en: <https://www.evidencia.org.ar/index.php/Evidencia/article/view/7120>
21. Campoverde L, Calderón D, Alemán D, Larriva M, Rivera M. Management of External Nasal Valve Collapse: Literature Review. International Journal of Medical and Surgical Sciences [Internet]. 2020 [17 de mayo de 2024];47–54. Disponible en: <https://revistas.uautonoma.cl/index.php/ijmss/article/view/481>

22. Zambrana T. Rinoplastía estética y funcional. *Revista Boliviana de Cirugía Plástica* [Internet]. 2021[17 de mayo de 2024];1(2):34–9. Disponible en: <https://www.revistabolivianacirplastica.org/index.php/ojs/article/view/35>
23. Benitez A, Tornaco R, González J, Lezcano A, Mena C. Funcional and aesthetic rhinoplasty, our experience in the Otorhinolaryngology and Head and Neck Surgery Service. *Anales de la Facultad de Ciencias Médicas (Asunción)* [Internet]. 2020 [17 de mayo de 2024];53(2):17–24. Disponible en: http://scielo.iics.una.py/scielo.php?pid=S1816-89492020000200017&script=sci_abstract&lng=en
24. Flores O, Cárdenas R, Olivares O. Injertos e Implantes en rinoplastia y rinoseptoplastia. Experiencia en el Hospital Ignacio Zaragoza, ISSSTE. *Revista de Especialidades Médico-Quirúrgicas*. [internet]. 2013 [18 de mayo de 2024] 18:189-194. Disponible en: <https://www.redalyc.org/pdf/473/47328902004.pdf>
25. Oñate C, Montero J, Hortua A, Rojas A. Complicaciones postquirúrgicas del manejo del dorso nasal con la técnica de cartílago en puente. *Acta de Otorrinolaringología & Cirugía de Cabeza y Cuello*. [internet]. 2021. [18 de mayo de 2024]; 49(1):36-42. Disponible en: <https://docs.bvsalud.org/biblioref/2021/04/1151893/02-complicaciones-posquirurgicas-vol-49-1.pdf>
26. Vallarta A, Chávez F, Rojas P, González C, Vallarta S. Rinoplastia funcional y estética, fusionando conceptos. *Cirugía Plástica Ibero-Latinoamericana* [Internet]. 2018 [17 de mayo 2024];44(4):355–62. Disponible en: https://scielo.isciii.es/scielo.php?script=sci_arttext&pid=S0376-78922018000400003
27. Chau E. Cirugía de rinoplastia con injerto de punta nasal de silicona tallada realizada en una clínica de Lima, Perú en el 2022. *Horizonte Médico (Lima)* [Internet]. 2024 Sep 17 [18 de mayo de 2024];24(3):e2384–4. Disponible en: <https://www.horizontemedico.usmp.edu.pe/index.php/horizontemed/article/view/2384>
28. Colombo C, Gutierrez A, Aponte C. Manejo de la proyección de la punta nasal con injerto autólogo tipo extensor septal caudal. Seguimiento a un año. [internet] 2018. [18 de mayo de 2024]. 44(4): 363-377. Disponible en: <https://scielo.isciii.es/pdf/cpil/v44n4/0376-7892-cpil-44-4-363.pdf>
29. Benitez A, Andrade B, Serafín Sánchez Gómez D, Ramón M, Luna D, Alfonso S, et al. TÍTULO CIRUGÍA PLÁSTICA ESTÉTICA Y FUNCIONAL DE LA PUNTA NASAL AUTOR [Internet]. [18 de mayo de 2024]. Disponible en: https://dspace.unia.es/bitstream/handle/10334/9244/1540_Benites.pdf?sequence=2&isAllowed=y

30. Mottura A, Rossi M. Rinoplastia secundaria: infección nasal en el postoperatorio. [internet]. 2024 [26 de agosto de 2024]; 30(1): 85-89. Disponible en: https://adm.meducatum.com.ar/contenido/articulos/33300850089_2579/pdf/33300850089.pdf
31. Ortega G, Pio G, Muñoz D, Pinto J, Cardemil F. Injeto costal para reconstrucción nasal: Experiencia de 6 años en el Hospital San Juan de Dios. [internet]. 2017. [26 de agosto de 2024]; 77(1). Disponible en: https://www.scielo.cl/scielo.php?script=sci_arttext&pid=S0718-48162017000100006
32. Canto B, Docil A. Resultados de rinoplastias de la punta nasal en Cienfuegos. [internet]. 2015. [26 de agosto de 2024]; 13(2). Disponible en: http://scielo.sld.cu/scielo.php?script=sci_arttext&pid=S1727-897X2015000200010
33. Krljih F. Injerto de extensión septal. [internet]. 2013. [26 de agosto de 2024]; 18(2). Disponible en: <https://faso.org.ar/revistas/2013/2/3.pdf>

GLOSARIO

1. **Rinoplastia** : Procedimiento quirúrgico que modifica la estructura y forma de la nariz con fines estéticos o funcionales.
2. **Septoplastia** : Cirugía que corrige las desviaciones del tabique nasal para mejorar la ventilación y la función respiratoria.
3. **Cartílago** : Tejido conectivo flexible que forma parte de la estructura nasal y es utilizado en injectores para la reconstrucción nasal.
4. **Válvula nasal** : Estructura anatómica ubicada en la parte interna y externa de la nariz que regula el flujo de aire durante la respiración.
5. **Extensor septal** : Injerto de cartílago utilizado en rinoplastia para proporcionar soporte estructural y mejorar la funcionalidad nasal.
6. **Vectorial 593** : Técnica quirúrgica de reconstrucción nasal que emplea un inyector de cartílago costal para restaurar la funcionalidad de la válvula nasal.
7. **Revisión quirúrgica** : Procedimiento correctivo realizado tras una cirugía previa para mejorar los resultados estéticos o funcionales.
8. **Colapso valvular** : Condición en la que las estructuras de la válvula nasal interna o externa fallan, provocando dificultad respiratoria.
9. **Tabique nasal** : Pared de cartílago y hueso que divide las fosas nasales y contribuye a la estructura y funcionalidad de la nariz.
10. **Osteotomía** : Técnica quirúrgica que consiste en realizar cortes en los huesos nasales para modificar su forma o alineación.
11. **Gibectomía** : Procedimiento que elimina una protuberancia en el dorso nasal para mejorar la estética de la nariz.
12. **Septum cuadrangular** : Parte del tabique nasal compuesto por cartílago que proporciona estabilidad a la estructura nasal.

13. **Cruras laterales** : Estructuras cartilagosas que forman parte del soporte de la punta nasal y contribuyen a su proyección y definición.
14. **Desviación septal** : Alteración en la alineación del tabique nasal que puede causar obstrucción nasal y dificultades respiratorias.
15. **Injerto costal** : Fragmento de cartílago extraído de las costillas y utilizado en cirugía reconstructiva para reparar estructuras nasales.
16. **Espina nasal** : Proyección ósea en la base del tabique nasal que contribuye al soporte estructural de la nariz.
17. **Corrección anatómica** : Procedimiento quirúrgico destinado a restablecer la anatomía normal de una estructura afectada por traumatismos o cirugías previas.
18. **Flujo aéreo nasal** : Movimiento del aire a través de las fosas nasales, influenciado por la anatomía y la funcionalidad de las válvulas nasales.
19. **Cirugía reconstructiva** : Intervención quirúrgica que busca restaurar la forma y función de una estructura dañada o alterada.
20. **Postoperatorio** : Período posterior a una cirugía en el que el paciente se recupera y se monitorea para evitar complicaciones.

ANEXOS

- Anexo 1. Exámenes complementarios.

HEMATOLOGÍA

Prueba	Resultado	Unidad	Intervalo de referencia**
BIOMETRIA HEMÁTICA			
Glóbulos Blancos (WBC)	4.30	$10^3/\text{mm}^3$	4.50 – 10.00
Glóbulos Rojos (RBC)	4.57	$10^3/\text{mm}^3$	3.70 – 5.48
Hemoglobina	12.70	g/dl	12.30 – 15.30
Hemátocrito	38.40	%	35.00 – 47.00
VCM	83.40	fl	80.00 - 98.00
HCM	27.80	pg	27.00 – 32.00
CHCM	33.30	g/dl	30.00 – 36.00
RDW-CV	13.10	%	11.50 – 14.50
PLAQUETAS	259	$10^3/\text{mm}^3$	150 - 450
FORMULA LEUCOCITARIA			
Neutrofilos #	1.70	$10^3/\text{mm}^3$	2.00 – 8.00
Linfocitos #	2.13	$10^3/\text{mm}^3$	1.00 – 4.00
Monocitos #	0.38	$10^3/\text{mm}^3$	0.10 – 0.70
Eosinofilos #	0.06	$10^3/\text{mm}^3$	0.05 – 0.50
Basófilos #	0.02	$10^3/\text{mm}^3$	0.01 – 0.10
Neutrofilos %	39.60	%	55.00 – 65.00
Linfocitos %	49.50	%	20.00 – 45.00
Monocitos %	8.80	%	2.00 – 8.00

Eosinófilos	1.4	%	1.0 – 4.0
Basófilos	0.5	%	Menor a 1.0
Granulocitos Inmaduros IG#	0.01	10 ³ /mm ³	Menor a 0.05
Granulocitos Inmaduros %	0.20	%	Menor a 0.50
TEST DE HEMOSTASIA			
TIEMPO DE PROTROMBINA (TP)	14.00	segundos	11.50 – 13.50
PORENTAJE ACTIVO	86.00	%	70.00 – 100.00
INR	1.20	segundos	0.98 – 1.18
TIEMPO DE TROMBOPLASTINA PARCIAL (TTP)	33.20	segundos	25.00 – 40.00
INMUNOLOGÍA			
Prueba	Resultado	Unidad	
HIV 1 + 2	No reactivo	COL	

Tabla 1. Exámenes de laboratorio. Realizada por los autores. Fuente Historia Clínica del paciente

**AUTORIZACIÓN DE PUBLICACIÓN EN EL
REPOSITORIO INSTITUCIONAL**

Nicole Anette Malo Cordero portador(a) de la cédula de ciudadanía N° **0105776405**. En calidad de autor/a y titular de los derechos patrimoniales del Proyecto de Titulación **“Rinoplastia Terciaria Con Reconstrucción Valvular Con Técnica Extensor Septal Vectorial 593: Reporte de Caso”** de conformidad a lo establecido en el artículo 114 Código Orgánico de la Economía Social de los Conocimientos, Creatividad e Innovación, reconozco a favor de la Universidad Católica de Cuenca una licencia gratuita, intransferible y no exclusiva para el uso no comercial de la obra, con fines estrictamente académicos y no comerciales. Autorizo además a la Universidad Católica de Cuenca, para que realice la publicación de éste trabajo de titulación en el Repositorio Institucional de conformidad a lo dispuesto en el artículo 144 de la Ley Orgánica de Educación Superior.

Cuenca, 25 de febrero de 2025

F:

Nicole Anette Malo Cordero
C.I. 0105776405