



**UNIVERSIDAD CATÓLICA DE CUENCA**  
*Comunidad Educativa al Servicio del Pueblo*  
**UNIDAD ACADÉMICA SALUD Y BIENESTAR**

**CARRERA DE ODONTOLOGIA**

**TEMA**

**FACTORES ASOCIADOS AL FRACASO EN UN TRATAMIENTO  
ENDODONTICO. REVISION BIBLIOGRAFICA.**

**PROYECTO DE TITULACIÓN PREVIO A LA OBTENCIÓN DEL  
TÍTULO DE ODONTOLOGO**

**AUTOR: JONNATHAN JAVIER OLIVEROS CALLE**

**DIRECTOR: CRISTINA MERCEDES CRESPO CRESPO**

**AZOGUES – ECUADOR**

**2025**

**DIOS, PATRIA, CULTURA Y DESARROLLO**



**Declaratoria de Autoría y Responsabilidad**

**Jonnathan Javier Oliveros Calle** portador(a) de la cédula de ciudadanía N° **0301805834**. Declaro ser el autor de la obra: **“Factores asociados al fracaso en un tratamiento endodóntico. Revisión bibliográfica”**, sobre la cual me hago responsable sobre las opiniones, versiones e ideas expresadas. Declaro que la misma ha sido elaborada respetando los derechos de propiedad intelectual de terceros y eximo a la Universidad Católica de Cuenca sobre cualquier reclamación que pudiera existir al respecto. Declaro finalmente que mi obra ha sido realizada cumpliendo con todos los requisitos legales, éticos y bioéticos de investigación, que la misma no incumple con la normativa nacional e internacional en el área específica de investigación, sobre la que también me responsabilizo y eximo a la Universidad Católica de Cuenca de toda reclamación al respecto.

Azogues, **04 de julio de 2025**

F: 

**Jonnathan Javier Oliveros Calle**

**C.I. 0301805834**

## CERTIFICACIÓN DEL DIRECTOR DE TESIS

Od. Esp. Luis Emilio Coloma Calle

DOCENTE DE LA CARRERA DE ODONTOLOGIA

De mi consideración:

Certifico que el presente trabajo de titulación denominado: "**Factores asociados al fracaso en un tratamiento endodóntico. Revisión bibliográfica.**", realizado por: **Jonnathan Javier Oliveros Calle**, con documentos de identidad: **0301805834**, previo a la obtención del título de **Odontólogo** ha sido asesorado, orientado, revisado y supervisado durante su ejecución, bajo mi tutoría en todo el proceso, por lo que certifico que el presente documento, fue desarrollado siguiendo los parámetros del método científico, se sujeta a las normas éticas de investigación que exige la Universidad Católica de Cuenca, por lo que está expedito para su presentación y sustentación ante el respectivo tribunal.

Azogues, 04 de julio de 2025



UNIVERSIDAD CATOLICA DE CUENCA  
Unidad Académica de Salud y Bienestar  
Carrera de Odontología

LUISEMILIO COLOMA CALLE  
ESPECIALISTA EN ENDODONCIA  
REG. ACCESS: 0919265249

Luis Emilio Coloma Calle

0919265249

DIRECTOR

## **AGRADECIMIENTOS:**

Quiero expresar mi más sincero agradecimiento a todas las personas que han sido fundamentales en este proceso de formación académica. En primer lugar, a mis padres: Rosa Calle y Manuel Oliveros, por su amor incondicional, su apoyo constante y por enseñarme siempre el valor del esfuerzo y la perseverancia; sin ustedes, este logro no habría sido posible.

A mis hermanos y amigos, quienes me brindaron su compañía, apoyo emocional, me compartieron sus conocimientos, experiencias, consejos valiosos, contribuyendo de manera significativa en mi desarrollo profesional a lo largo de este viaje; gracias por siempre estar ahí en los momentos difíciles y por alegrar mis días con su amistad.

Finalmente, agradezco a la Dra. Cristina Crespo la docente que ha sido una guía especial en este camino, por su paciencia, dedicación y por creer en mi potencial, su apoyo emocional y enseñanzas han sido clave para alcanzar esta meta.

A todos ustedes, mis más profundas bendiciones.

## **DEDICATORIA.**

Antes que todo, expreso mi más profundo agradecimiento a mis padres, quienes con esfuerzo, dedicación y amor trabajaron incansablemente para que hoy pueda alcanzar este anhelado sueño profesional.

También agradezco a mis familiares y amigos por su confianza, lo cual fue fundamental para cumplir con los requisitos clínicos necesarios.

## **Factores asociados al fracaso en un tratamiento endodóntico. Revisión bibliográfica**

Jonnathan Javier Oliveros Calle, Luis Emilio Coloma Calle.

Universidad Católica De Cuenca, jjoliverosc34@est.ucacue.edu.ec

### **RESUMEN**

**OBJETIVO:** El objetivo de esta investigación es identificar los factores más relevantes que influyen negativamente en el éxito del tratamiento endodóntico. **MATERIALES Y MÉTODOS:** Se realizó una revisión bibliográfica que describe la influencia de la anatomía radicular interna en tratamientos terapéuticos endodónticos primarios fallidos, en las bases de datos: PubMed, Scielo y Google Scholar, aplicando los criterios de inclusión y exclusión, que finalmente se obtuvo un total de 12 artículos pertinentes con el tema de estudio. **RESULTADOS:** El 66.6% de los 12 artículos revisados señala que la falta de localización de conductos radiculares es causa de fracaso endodóntico; se encontró un 30.36% de conductos no tratados en general y un 58.69% de conductos MV2 no tratados, según el análisis de siete autores. Y el 33.3% de los estudios indican que los conductos en "C" predisponen al fracaso endodóntico, evidenciando que su compleja anatomía puede dificultar la instrumentación y obturación, lo que contribuye a resultados clínicos desfavorables. **CONCLUSIÓN:** la omisión de conductos radiculares como el MV2 y aquellos con morfología en "C", es una causa importante de fracaso endodóntico, al estar asociada con lesiones periapicales e infecciones persistentes. La detección y tratamiento exitoso dependen del uso de tecnología avanzada como la tomografía de haz cónico y la magnificación óptica, así como de la experiencia clínica del operador; una técnica meticulosa basada en conocimiento anatómico y recursos diagnósticos adecuados es clave para mejorar los resultados en endodoncia.

*Palabras clave:* retratamiento endodóntico, fracaso endodóntico, conductos radiculares

## **Factors Associated with Failure in Endodontic Treatment: A Literature Review**

Jonnathan Javier Oliveros Calle, Luis Emilio Coloma Calle.

Catholic University of Cuenca, jjoliverosc34@est.ucacue.edu.ec

### **ABSTRACT**

**OBJECTIVE:** This study aims to identify the most relevant factors that negatively influence the success of endodontic treatment. **MATERIALS AND METHODS:** A literature review was conducted to describe the influence of internal root canal anatomy on failed primary endodontic treatments, using PubMed, SciELO, and Google Scholar databases. Inclusion and exclusion criteria were applied, resulting in a total of 12 articles relevant to the topic of study. **RESULTS:** Among the 12 studies reviewed, 66.6% reported that the failure to locate root canals is a cause of endodontic treatment failure. An overall 30.36% of root canals were found to be untreated, including 58.69% of second mesiobuccal “MB2” canals, according to the analysis of seven authors. Additionally, 33.3% of the studies highlighted that C-shaped canals predispose to endodontic failure, demonstrating that their complex anatomy can make instrumentation and obturation difficult, contributing to unfavorable clinical outcomes. **CONCLUSION:** The omission of root canals such as MB2 and those with C-shaped morphology is an important cause of endodontic failure, often linked to persistent infections and periapical lesions. Detection and successful treatment depend on the use of advanced technologies such as cone-beam computed tomography and optical magnification, as well as the clinical experience of the operator. A meticulous technique based on anatomical knowledge and appropriate diagnosis resources is key to improving outcomes in endodontics.

*Keywords: Endodontic retreatment, endodontic failure, root canals*



## INDICE

### Paginas Preliminares

Página de portada.....	II
Página de declaración.....	III
Página de certificación del tutor.....	IV
Página de certificación del departamento de investigación.....	V
Dedicatoria.....	VI
Epígrafe.....	VII
Agradecimientos.....	VIII
Resumen.....	11
Abstract.....	12
<b>Capítulo I.....</b>	<b>13</b>
<b>Planteamiento Teórico.....</b>	<b>13</b>
<b>Introducción.....</b>	<b>13</b>
<b>1.-Planteamiento de la Investigación.....</b>	<b>14</b>
<b>2.-Justificación.....</b>	<b>15</b>
<b>3.-Objetivos.....</b>	<b>16</b>
3.1.-Objetivo General.....	16
3.2.-Objetivos Específicos.....	16
<b>4.-Marco Teórico.....</b>	<b>17</b>
4.1.- Endodoncia: principios y factores asociados en la pérdida de eficacia.....	17
4.1.1.- Conductos no tratados.....	18
4.1.2.- Conductos radiculares accesorios.....	20
4.1.3.- Región apical.....	22
4.3.4.- Conductos en forma de “C”.....	23
<b>Capitulo II.....</b>	<b>25</b>
<b>Planteamiento Operacional.....</b>	<b>25</b>
1.-Metodologia.....	25
1.1.-Criterios de Inclusión.....	25
1.2.-Criterios de Exclusión.....	25
Tabla 1: FLUJOGRAMA.....	26

<b>Capítulo III</b> .....	27
<b>Resultados, Discusión y Conclusiones</b> .....	27
1. Resultados.....	27
Tabla 2: Causas del fracaso de la terapia endodoncia relacionada con la falta de localización de los conductos radiculares.....	27
Tabla 3: Causas del fracaso de la terapia endodontica relacionada con la presencia de conductos con tipología en C.....	32
2. Discusión.....	36
3. Conclusiones.....	38
Bibliografía.....	39
Anexos.....	46

# CAPÍTULO I

## INTRODUCCION

El fracaso endodóntico es una condición clínica que se presenta cuando un tratamiento de conductos no logra su objetivo terapéutico, evidenciándose por la persistencia o aparición de sintomatología, inflamación o lesiones periapicales.<sup>1</sup> Entre los factores que pueden contribuir a este fracaso, la anatomía radicular desempeñan un papel fundamental: como conductos accesorios, conductos no tratados, conductos en forma de “C” o sistemas radiculares complejos pueden dificultar la limpieza, desinfección y sellado adecuados, lo que favorece la supervivencia de microorganismos y por lo tanto compromete el éxito del tratamiento.<sup>2</sup>

El retratamiento endodóntico surge como una alternativa terapéutica ante el fracaso del tratamiento inicial. Su objetivo es eliminar completamente los restos del material obturador anterior, desinfectar nuevamente el sistema de conductos y lograr un sellado apical eficaz.<sup>3</sup> En la mayoría de los casos, este procedimiento se indica cuando la causa del fracaso está relacionada con infecciones persistentes originadas por una limpieza insuficiente o por la omisión de conductos, frecuentemente asociada a complejidades anatómicas no identificadas o mal manejadas durante el tratamiento inicial.<sup>4 5</sup>

Diversos estudios demuestran que el fracaso endodóntico es multifactorial, ya sea porque el sistema de conductos radiculares se volvió contaminar, errores técnicos o factores anatómicos. Hernández et. al.(2020) en un estudio, analizaron las causas mas comunes de los retratamientos endodónticos: los resultados demostraron que la principal causa fue la filtración coronal (70%), seguida de la subobturación (18%) y los tratamientos inconclusos (10%). La sobreobturación se presento con menos frecuencia.<sup>6</sup> Numerosos estudios demuestran que los fracasos endodónticos también están asociados con la presencia de conductos no tratados según la literatura disponible. Alawfi. et. al (2024) realizaron un estudio transversal para determinar la presencia de conductos no localizados y se encontró que los primeros molares superiores tenían la mayor prevalencia de 40.12%, seguidos por los primeros molares inferiores con 18.83% y el 54% de las piezas dentales multirradiculares analizadas presentaron lesiones periapicales, destacando la importancia de una exploración exhaustiva del sistema de conductos radiculares. <sup>7</sup>

Esta investigación se lleva acabo en Azogues-Ecuador, con el objetivo de identificar los factores anatómicos radiculares que han contribuido al fracaso endodóntico en las últimas décadas, mediante una revisión de literatura científica y así determinar: ¿Cuáles son los factores anatómicos más relevantes que influyen negativamente en el éxito del tratamiento endodóntico?.

## **1.-PLANTEAMIENTO DE LA INVESTIGACIÓN**

A pesar de los avances en endodoncia, el fracaso endodóntico continúa siendo un reto clínico frecuente. Una de las principales causas asociadas a estos fracasos es la complejidad anatómica del sistema radicular la cual puede dificultar la localización, instrumentación y obturación adecuada de todos los conductos; la presencia de conductos no tratados pueden pasar inadvertidos durante el tratamiento, favoreciendo así la persistencia de bacterias y el desarrollo de lesiones periapicales o la aparición de sintomatología recurrente; esta problemática plantea la necesidad de investigar la relación entre la anatomía radicular y los fracasos endodónticos, con el fin de mejorar los protocolos diagnósticos y terapéuticos y aumentar el pronóstico favorable de los tratamientos de endodoncia. Por consiguiente, este trabajo tiene la finalidad identificar las causas anatómicas más prevalentes que influyen en el fracaso de los tratamientos endodónticos, realizando una revisión exhaustiva de la literatura científica como base. Mediante este estudio, la presente investigación busca responder: ¿Cuáles son las causas anatómicas radiculares de los fracasos endodónticos?

## **2.- JUSTIFICACIÓN**

Los beneficiarios directos de esta investigación serán los pacientes que han experimentado complicaciones tras un tratamiento endodóntico. El fracaso endodóntico afecta directamente la salud oral y la calidad de vida de los pacientes. Investigar su relación con la anatomía radicular permite mejorar los tratamientos, reducir complicaciones y ofrecer una atención más eficiente y duradera a la población. De manera particular esta investigación beneficiará a pacientes de distintas edades, especialmente a aquellos jóvenes y adultos que enfrentan tratamientos endodónticos complejos. Y por último los beneficiarios indirectos que mejorarán su conocimiento científico serán estudiantes de odontología, odontólogos y especialistas, que tendrán datos de interés para tomar en consideración al realizar un tratamiento de conductos radiculares, para un progreso de la comunidad odontológica profesional.

### **3.1-OBJETIVOS**

- Identificar los factores anatómicos más relevantes que influyen negativamente en el éxito del tratamiento endodóntico.

### **3.2- Objetivos específicos:**

1. Describir la prevalencia de los conductos no tratados en el éxito o fracaso de los tratamientos endodónticos.
2. Verificar la influencia de los conductos en forma de C en los casos de fracaso endodóntico.

## 4.-MARCO TEÓRICO

### 4.1 ENDODONCIA: PRINCIPIOS Y FACTORES ASOCIADOS EN LA PERDIDA DE EFICACIA

En el área de endodoncia podemos decir que para asegurar el éxito en las terapias endodónticas existen tres metas fundamentales: 1 -retirar los irritantes de los conductos radiculares; desinfección y conformación”, 2- una completa obturación tridimensional de los conductos radiculares y 3- un sellado coronal hermético para prevenir una futura contaminación de los conductos radiculares.<sup>8</sup> Por consiguiente; el fracaso endodóntico es un fenómeno complejo que puede atribuirse a múltiples factores, siendo la persistencia de microorganismos uno de los más significativos, la literatura nos indica que el enterococcus faecalis es el patógeno más comúnmente asociado con la reinfección de conductos radiculares tratados, debido a su capacidad para formar biopelículas resistentes a los agentes antimicrobianos y su habilidad para sobrevivir en condiciones adversas dentro del conducto radicular; este microorganismo no solo es resistente a la desinfección convencional, sino que también puede invadir los túbulos dentinarios, lo que complica aún más su erradicación.<sup>9</sup>

Además de la microbiología, otros factores contribuyen al fracaso endodóntico, como la calidad del tratamiento inicial, que incluye la limpieza y obturación del conducto, es crucial, un sellado inadecuado o conductos no tratados puede permitir la entrada de microorganismos y la posterior reinfección.<sup>10</sup> Estudios han demostrado que la morfología del sistema de conductos radiculares, especialmente en dientes como los molares, puede influir en el éxito del tratamiento, la dificultad para localizar y tratar todos los conductos, como el canal mesiobucal 2 (MB2) en molares maxilares, es una causa frecuente de fracaso.<sup>11</sup> La presencia de patologías periapicales preexistentes también juega un papel importante en el pronóstico del tratamiento endodóntico, la literatura sugiere que un estado pulpar y periapical comprometido antes del tratamiento puede aumentar la probabilidad de fracaso.<sup>12</sup> Además, factores técnicos como la fractura de instrumentos durante el tratamiento, conductos no tratados y la falta de habilidades adecuadas del operador pueden contribuir significativamente a los resultados insatisfactorios. En resumen, el fracaso endodóntico se lo considera que es multifactorial, y su comprensión requiere un enfoque multidisciplinario que considere aspectos microbiológicos, anatómicos, técnicos y clínicos.<sup>13</sup>

#### 4.1.1. CONDUCTOS NO TRATADOS

Los conductos radiculares no tratados en endodoncia son canales dentro del sistema de conductos radiculares que no han sido localizados, instrumentados ni obturados durante el tratamiento, estos conductos pueden albergar bacterias y tejidos necróticos, lo que puede llevar a infecciones persistentes y al fracaso del tratamiento endodóntico.<sup>14</sup> En el tratamientos de conductos, uno de los factores que más afecta el pronóstico a largo plazo es la presencia de conductos radiculares que no fueron localizados ni tratados adecuadamente, estos suelen pasar desapercibidos debido a variaciones anatómicas complejas, limitaciones en la visualización durante el procedimiento o la falta de experiencia clínica; los molares, especialmente los primeros molares superiores, son los dientes más frecuentemente asociados a este problema, siendo común que presenten un cuarto conducto mesiobucal 2 (MB2) que puede ser difícil de identificar sin el uso de técnicas avanzadas; en los dientes posteriores tenemos una anatomía más estructural en donde por lo general existen tres raíces y tres o cuatro conductos radiculares; el acceso es más difícil por la mayor cantidad de conductos.<sup>15</sup>

La anatomía radicular de los molares, más que en incisivos, es un tema crucial en endodoncia ya que la variabilidad en la morfología de los conductos radiculares puede influir significativamente en el éxito del tratamiento, los molares, tanto maxilares como mandibulares, presentan una diversidad de configuraciones anatómicas que requieren un conocimiento detallado para realizar un tratamiento endodóntico efectivo, la omisión de uno o más conductos implica que el tejido pulpar necrótico o las bacterias presentes en su interior no se eliminan ni se sellan, lo que puede originar la persistencia de infecciones, dolor postoperatorio o la aparición de lesiones periapicales crónicas.<sup>16</sup> La literatura nos menciona que los molares maxilares, como el primer molar maxilar, son conocidos por su compleja morfología, que incluye la posibilidad de tener múltiples canales en una sola raíz, lo que aumenta la tasa de fracaso en los tratamientos endodónticos.<sup>17</sup> Los primeros molares maxilares generalmente tienen tres raíces: una mesiobucal (MB), una distobucal (DB) y una palatina (P), con un rango de tres a cuatro conductos radiculares.<sup>18</sup>

En particular, la raíz mesiobucal es conocida por tener un segundo conducto (MB2), cuya localización es crítica para evitar fracasos en el tratamiento endodóntico, la falta de identificación de este canal es una de las principales causas de fracaso en los tratamientos, para reducir la probabilidad de que un conducto pase desapercibido, se recomienda el uso de lupas o microscopios operatorios, radiografías anguladas, y sobre todo, la tomografía computarizada de haz cónico (CBCT), que permite una visión tridimensional de la anatomía interna del diente; identificar y tratar todos los conductos presentes es esencial para asegurar un tratamiento endodóntico exitoso y evitar futuras complicaciones clínicas.<sup>19</sup> Como lo afirma Vilca R, en la ciudad de Perú, donde analizo 254 primeros molares superiores de 144 tomografías, y resulto que 104 molares (41%) tienen el conducto MB2 y 150 molares (59%) no tienen el conducto MB2. Según el lado se encontró en el derecho 39.5% y en el izquierdo 42.4%. El sexo más predisponente

fue femenino tiene 34.8% y el masculino 51.6% y según la edad, un 40 años 64.90%.<sup>20</sup> Sánchez. Y. ET. AL (2023), concuerda con lo mismo ya que en el país de Bolivia analizaron 64 imágenes de TCHC, en donde querían comprobar la prevalencia del canal MB2 en molares superiores; y de las 64 órganos dentales con la TCHC; la RMV del PMM; mostro una frecuencia del conducto MV2 en 34 raíces (53%) y ausente en 30 raíces (47%).<sup>21</sup>

La literatura actual y numerosos estudios nos demuestra la importancia de un enfoque minucioso y tecnológico en el tratamiento endodóntico del cuarto conducto MB2 en el primer molar superior ya que conducto se presenta el mas del 50% de los casos, por ello, la utilización de herramientas avanzadas, como el ultrasonido y la tomografía computarizada de haz cónico (TCHC), facilita la localización precisa de este conducto, mejorando significativamente los resultados clínicos.<sup>22</sup> La identificación y tratamiento de todos los canales radiculares son cruciales, ya que la falta de tratamiento de un canal puede resultar en la persistencia de infecciones y en última instancia, en el fracaso del tratamiento. Además, la irrigación y desinfección adecuadas son esenciales para el éxito del tratamiento, ya que la irrigación convencional a menudo resulta insuficiente para limpiar adecuadamente los tejidos contaminados en anatomías complejas como ya lo mencionamos anteriormente.<sup>23</sup>

Que podemos recalcar aquí, pues la literatura sugiere que la morfología de este conducto varía significativamente, desde configuraciones independientes hasta anastomosis con el MB1 lo que requiere un abordaje clínico adaptado para su desinfección y obturación adecuadas, la ubicación exacta de este conducto ha sido ampliamente estudiada; Cortez. J, Et. Al. (2022) en un estudio in vitro analizó 60 primeros molares maxilares y encontró que el MB2 se localiza, en promedio a 1.8 mm del MB1 y a 0.45 mm de la línea que une el conducto distal con el palatino, estos hallazgos enfatizan la importancia de utilizar herramientas de magnificación y tomografía de haz de cono (CBCT) para la localización efectiva del MB2. En ocasiones el conducto MB2 puede estar cubierto por dentina secundaria y ser más difícil de localizar sin magnificación óptica con microscopio y adecuada eliminación del techo cameral.<sup>24</sup>

Una de las causas por la que no se logra localizar los conductos son las calcificaciones radiculares y en endodoncia son conductos radiculares que han sufrido una obliteración parcial o total debido a la deposición de dentina dentro del conducto radicular, esto dificultando la visualización, localización y acceso de los tratamientos endodónticos.<sup>25</sup> Las calcificaciones radiculares se pueden dar por varias causas como el envejecimiento fisiológico ya que con el paso del tiempo, se produce una deposición continua de dentina secundaria, lo que puede reducir el espacio pulpar y favorecer la calcificación del conducto radicular,<sup>26</sup> otra causa puede ser los traumatismos dentales estas son lesiones físicas (necrosis pulpar, luxaciones, caries profundas, fuerzas ortodónticas aumentadas )en los dientes pueden desencadenar una respuesta pulpar que resulta en la formación de dentina terciaria o calcificación distrófica, contribuyendo a la obliteración

del conducto.<sup>27</sup> En endodoncia, la localización y negociación de los conductos radiculares es un paso crítico para el éxito del tratamiento, no obstante, la presencia de conductos clasificados u obliterados representa un desafío significativo, esto dificulta su identificación clínica y radiográfica lo que puede llevar a una falsa interpretación de la anatomía interna del diente.<sup>28</sup>

Por lo tanto, la recomendación general es ser intuitivo en cada caso e implementar técnicas imagenológicas y tecnologías de magnificación para asegurar el éxito en la endodoncia apoyado críticamente del conocimiento detallado de la anatomía radicular interna, también la explorar con equipo más avanzado como ultrasonidos y la magnificación en la región mesiolingual del MB1, avanzando suavemente con limas #10 y un explorador DG-16, para evitar perforaciones y asegurar la localización y permeabilidad del MB2. Los hallazgos enfatizan la necesidad de aplicar técnicas de diagnóstico precisas y adaptar las estrategias de tratamiento a la complejidad anatómica específica de cada diente, especialmente en aquellos con configuraciones radiculares más complejas.<sup>29</sup>

24

#### **4.1.2 CONDUCTOS RADICULARES ACCESORIOS**

Los conductos laterales son pequeñas extensiones que se ramifican desde el conducto radicular principal hacia los tejidos periodontales, aunque pueden aparecer en cualquier parte de la raíz, se observan con mayor frecuencia en la zona cercana al ápice y en las áreas de bifurcación de los molares. Se acepta generalmente que los dientes de una sola raíz tienen una anatomía de conducto radicular más simple, lo que hace que sea más fácil para los dentistas acceder y realizar cómodamente un tratamiento de conducto completo en estos dientes y, por lo tanto, los dientes de una sola raíz tienen una mayor tasa de curación apical.<sup>30</sup> La anatomía radicular de los dientes anteriores es un tema muy relevante, ya que estos dientes parecen ser más fáciles de tratar y rellenar, pero puede haber variaciones anatómicas que afecten el resultado de los procedimientos endodónticos; como por ejemplo: conductos laterales o accesorios frontales, como en los incisivos y los caninos, y esto puede variar mucho, en tratamientos endodónticos, estos conductos representan una dificultad clínica importante, ya que por su reducido tamaño y ubicación son complicados de localizar, limpiar y obturar; la presencia de bacterias o restos de tejido en estas ramificaciones puede poner en riesgo el éxito del tratamiento.<sup>30 31</sup>

Como señaló Ortega (2023), se ha documentado que los conductos radiculares de los incisivos centrales maxilares pueden estar bifurcados, lo que supone un desafío y requiere un conocimiento profundo de estas variaciones anatómicas y una amplia capacitación.<sup>31</sup> Además, otros conductos radiculares, como los conductos laterales o accesorios, se encuentran comúnmente en los caninos y pueden complicar el tratamiento endodóntico si no se identifican adecuadamente. Además, se ha observado diversidad radicular anatómica en premolares, con una alta frecuencia de conductos

radiculares múltiples en dientes comúnmente aceptados como uniradiculares.<sup>32 33</sup> Kirthick, K. ET. AL (2020) nos menciona que los incisivos centrales y laterales mandibulares la morfología más común fue la presencia de un conducto que salía de la cámara pulpar, el cual se dividía en dos dentro de la raíz y luego se fusionaba para salir como un solo conducto en el 18 % y el 25,5 %, respectivamente. La presencia de un conducto que salía de la cámara pulpar y se dividía cerca del ápice en dos conductos separados y distintos con forámenes apicales separados se registró en el 14,5 % y el 12 %, respectivamente, los dientes anteroinferiores presentaron una alta prevalencia de dos conductos, especialmente en los incisivos centrales y laterales.<sup>34</sup>

Aunque la literatura nos mencione que los dientes anteriores presenten una sola raíz y un conducto, esto no puede aplicarse a la mayoría de los casos, puesto que numerosos estudios demuestran la presencia de una raíz con dos o hasta tres conductos; por lo tanto el éxito endodóntico depende de una adecuada limpieza, eliminación de las bacterias y una obturación de todos los conductos presentes; y en la región apical de los órganos dentales o en cualquier lugar a lo largo de la raíz pueden aparecer conductos laterales, colaterales y apicales que también pueden comprometer el éxito y el fracaso de los tratamientos endodónticos. En resumen, es necesario entender las posibles morfologías de los conductos radiculares y sus numerosas variaciones antes de empezar el tratamiento.<sup>35</sup> Por lo tanto, la presencia de conductos laterales pueden aparecer en cualquier tipo de dientes pero son más propensos en dientes anteriores y cuanto más grandes sean las ramas, más espacio hay para la colonización bacteriana y la acumulación de factores de virulencia, pero me pregunto por qué las lesiones peri-apicales alrededor de los dientes no se ven con mayor frecuencia si las ramas están muy espaciadas, esto se debe principalmente a su tamaño, permeabilidad y estado microbiano: cuanto más anchas sean las ramas, más espacio hay para la colonización bacteriana y la acumulación de factores de virulencia.<sup>36</sup>

Para abordar la presencia de conductos laterales en dientes anteriores y prevenir el fracaso endodóntico, se debe tener la formación académica adecuada como endodoncista y lo esencial; seguir capacitándose con los conocimientos actualizados que nos proporciona la literatura; por ende, si el retratamiento es por esta causa o se tiene la sospecha de la presencia de conductos laterales y conductos múltiples, una tomografía computarizada es clave para identificar estas estructuras, además; la irrigación no puede tomarse a la ligera, la combinación de hipoclorito de sodio al 5.25% con activación ultrasónica, EDTA y clorhexidina es indispensable para asegurar una desinfección efectiva de bacterias y el Smart leayer que se alojados en los conductos accesorios difíciles de instrumentar, en cuanto a la obturación ya se necesita una buena técnica de obturación y condensación (condensación vertical caliente y gutapercha termoplastificada) y la activación ultrasónica del sellador biocerámicos (estos tienen la ventaja de promover la formación de tejido mineralizado y expandirse ligeramente al fraguar mejorando el sellado tridimensional) antes de realizar la obturación para favorecer la penetración del material en los conductos accesorios, o cualquier otra técnica que sellen estos conductos accesorios y eviten la recontaminación, el cual esta es una de las causas de reinfecciones a futuro, así al final

es necesario un seguimiento radiográfico y clínico para evaluar la evolución y prevenir complicaciones.<sup>37 38</sup>

#### **4.1.3.- ZONA APICAL**

En la parte final del sistema de conductos radiculares, conocida como la zona apical, se encuentra una anatomía especialmente complicada y cambiante, esta región puede presentar diferentes tipos de formas: desde conductos redondos hasta ovalados y, en algunos casos, formas irregulares como los conductos en "C". Esta variabilidad hace que sea difícil limpiar y sellar completamente el conducto durante un tratamiento de conducto; por eso es importante contar con estudios de imagen avanzados, como la tomografía de haz cónico, que ayudan a conocer mejor esta zona antes de comenzar el procedimiento, permitiendo así una planificación más segura y precisa.<sup>39</sup> La región apical de los dientes presenta una anatomía incierta ya que incluye estructuras como la constricción apical, el foramen apical y posibles ramificaciones o conductos accesorios, esta complejidad puede dificultar la completa instrumentación, irrigación y obturación durante los tratamientos endodónticos, lo que puede conducir a complicaciones como la persistencia de microorganismos y la aparición de infecciones periapicales crónicas; esta complejidad anatómica es una de las principales causas del fracaso endodóntico, ya que los instrumentos convencionales pueden no alcanzar todas las ramificaciones, dejando restos de tejido pulpar necrótico o contaminado.<sup>40</sup>

Estudios previos como Mamat, R. et. al. (2023), han demostrado que más del 60% del foramen apical no se encuentra en el ápice radiográfico, con distancias que son diferentes dependiendo la edad de la persona tratante, en donde se encontró que el diámetro desde el foramen apical y el ápice radiográfico resulto de 0,48 milímetros y 0,6 milímetros.<sup>41</sup> Una adecuada longitud de trabajo en endodoncia se define como la distancia comprendida entre un punto de referencia coronal fijo y el límite apical donde debe culminar la preparación, desinfección y obturación del sistema de conductos radiculares; este límite idealmente corresponde a la constricción apical, una zona anatómica estrecha ubicada entre el conducto radicular y el foramen apical, la determinación precisa de esta longitud es esencial para garantizar la eficacia del tratamiento, evitar la sobreinstrumentación, prevenir la extrusión de materiales y promover la cicatrización periapical.<sup>42</sup> Moreno, A. 2024 en un estudio comparativo encontró que los localizadores apicales electrónicos ofrecen una mayor precisión (86,6%) en la determinación de la longitud de trabajo en comparación con la radiografía convencional (26,6%), esto se atribuye a la capacidad de los localizadores para detectar la constricción apical con mayor exactitud.<sup>43</sup>

En cambio Estrella, A (2018) demostró que la tomografía computarizada de haz cónico (CBCT) demostró una precisión del 99,49% en la medición de la longitud de trabajo, superando a la radiografía digital (96,33%), aunque el localizador apical Root ZX II mostró resultados similares, la CBCT proporciona una visualización tridimensional que

puede ser beneficiosa en casos complejos; un cálculo incorrecto puede provocar sobreinstrumentación o subinstrumentación del conducto radicular, lo cual puede resultar en lesiones periapicales, dolor postoperatorio, persistencia de bacterias, obturación deficiente y en consecuencia el fracaso del tratamiento endodóntico. <sup>44</sup>

Una anatomía apical irregular y no reconocida ocasiona una falsa longitud de trabajo dando como resultado la falta de una adecuada limpieza y desinfección permitiendo la supervivencia de microorganismos en los túbulos dentinarios y ramificaciones apicales; quedando tejido infectado en la zona apical (subinstrumentación), favoreciendo infecciones persistentes o recurrentes; dando la falsa sensación de conducto limpio; en cambio sí se intenta compensar la dificultad anatómica apical con una instrumentación excesiva, se puede extruir material necrótico o irrigante hacia los tejidos periapicales, causando inflamación o dolor postoperatorio (sobreinstrumentación), así pues el conducto no está conformado correctamente, la obturación con gutapercha y sellador no será efectiva, dejando espacios vacíos que pueden permitir la filtración bacteriana.

45

#### **4.1.4. CONDUCTOS EN FORMA DE “C”**

Los conductos en forma de "C" representan una variación anatómica significativa en la morfología de los conductos radiculares, observada principalmente en los segundos molares inferiores, esta configuración se caracteriza por una fusión parcial o completa de las raíces que da lugar a un sistema de conductos interconectados, formando una estructura similar a la letra "C" en cortes transversales; la prevalencia de esta morfología varía según la población, siendo más común en individuos de ascendencia asiática. <sup>46</sup>

La identificación precisa de los conductos en forma de "C" es esencial para el éxito del tratamiento endodóntico, sin embargo, su detección puede ser desafiante debido a las limitaciones de las radiografías periapicales convencionales. En este contexto, la tomografía computarizada de haz cónico (CBCT) se ha destacado como una herramienta de diagnóstico eficaz, permitiendo una visualización tridimensional detallada de la anatomía radicular y facilitando la planificación del tratamiento. <sup>47</sup>

Los conductos en “C” se clasifican anatómicamente de la siguiente manera:

- Tipo I (C1): Presenta un canal con forma de "C" continua, sin divisiones ni interrupciones visibles en el corte transversal.

- Tipo II (C2): El canal muestra una morfología interrumpida similar a un punto y coma; aunque hay discontinuidad, los ángulos  $\alpha$  o  $\beta$  no son inferiores a  $60^\circ$ .
- Tipo III (C3): Corresponde a configuraciones en las que los conductos permanecen individualizados a lo largo de su trayecto, siendo característico que los ángulos alfa y beta midan menos de 60 grados, lo que refleja una divergencia limitada entre ambos conductos.
- Tipo IV (C4): Solo se observa un conducto individual, que puede tener una forma circular u ovalada en el corte transversal.
- Tipo V (C5): No se aprecia la luz del conducto en la mayoría del trayecto; solo es visible en la región cercana al ápice radicular. <sup>48</sup>

## CAPÍTULO II

### PLANTEAMIENTO OPERACIONAL

#### 1.- Metodología

La presente investigación es una revisión bibliográfica, que describe la influencia de la anatomía radicular interna en los tratamientos endodónticos fallidos. Se emplearon los descriptores en ciencias de la salud (DeCS y MeSH), obteniendo las palabras clave: endodontic and retreatment, failure endodontic treatment, root canals causes of endodontic retreatment, realizando combinaciones con los conectores booleanos "OR" y "AND". Se emplearon las bases de datos digitales: PubMed, Scielo y Google Scholar, aplicando los criterios de inclusión y exclusión, mencionados a continuación:

##### 1.1.- Criterios de inclusión

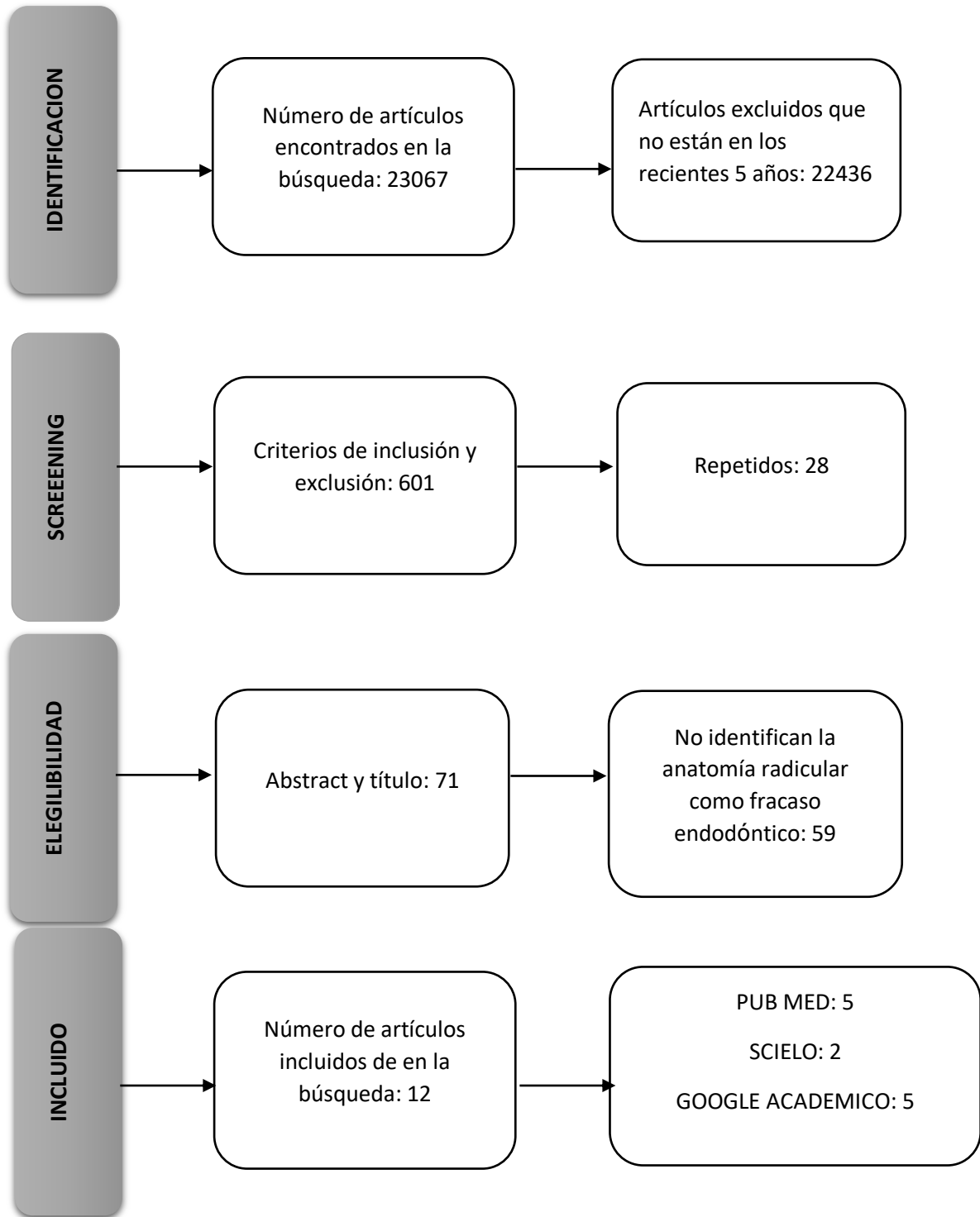
- Revisiones bibliográficas, estudios clínicos, ensayos clínicos in vitro y ex vivo.
- Selección de artículos científicos recientes (últimos cinco años), redactados en español e inglés.
- Reportes de casos clínicos que aborden aspectos relacionados con el tema de estudio.

##### 1.2.- Criterios de exclusión

- Estudios sin acceso libre y sin indexación.
- Artículos de revisión sistemática

La búsqueda dio como resultado un total de 631 artículos publicados en los últimos 5 años, de los cuales 28 se repetían siendo descartados del estudio. Posterior a la valoración de los títulos y resúmenes se excluyeron 591 por no cumplir con las variables y por su contenido insuficiente al no responder al objetivo general del proyecto. Finalmente, se consideraron 12 artículos pertinentes con el tema de estudio (Grafico 1).

**Grafico 1. FLUJOGRAMA**



# CAPÍTULO III

## RESULTADOS, DISCUSIÓN Y CONCLUSIONES

### 1. RESULTADOS:

Para la recopilación y organización de la información más relevante de los estudios analizados, se emplearon fichas bibliográficas como instrumento metodológico. A través de estas se sistematizó una variedad de datos clave, tales como: autor o autores, título del artículo, nombre de la revista científica, volumen, número de edición, año de publicación, resumen del contenido, palabras clave, temáticas principales abordadas, idea central del texto y el enlace web o URL correspondiente, la información recopilada fue condensada y organizada en la siguiente tabla con un resumen de los elementos más representativos de cada estudio revisado:

**TABLA 1: CAUSAS DEL FRACASO EN LA TERAPIA ENDODONTICA  
RELACIONADA CON LA FALTA DE LOCALIZACIÓN DE LOS CONDUCTOS  
RADICULARES.**

	Titulo	Autor/ país/ año	Objetivo/ metodología	Resultados	Conclusión	Causa
1	Prevalence of missed canals in endodontically treated teeth: A cone-beam computed tomography study	-Armita Rouhani, Et. Al.  -IRAN  -2023	-Este estudio analizo la prevalencia de conductos radiculares no tratados y lesiones periapicales en dientes tratados endodónticamente mediante tomografía computarizada de haz cónico.  -Estudio transversal	Se evaluaron un total de 772 dientes y demostraron que el 89,4 % presentaba un sellado coronal adecuado, el 13,3 % presentaba conductos radiculares omitidos y el 29,4 % presentaba lesiones periapicales. Los dientes que presentaron con mayor frecuencia conductos sin tratar fueron los primeros molares del maxilar superior (71,8 %) y los incisivos laterales de la mandíbula (33,3 %)	Los resultados revelaron una alta prevalencia de conductos perdidos y lesiones periapicales en dientes con tratamiento endodóntico en la población de estudio.	Se tiene mayor prevalencia de lesiones apicales por conductos olvidados (MB2) de primeros molares e incisivos laterales en dientes endodonciados, por lo cual se debe tener mayor conocimiento en la anatomía radicular, con un mejor uso de técnicas, dispositivos e instrumentos adecuados para reducir el fracaso endodóntico. <sup>49</sup>

2	<p>-Clinical incidence of the location of the MV2 canal in the endodontic treatment of upper first molars</p>	<p>-Rebecca Grechuski Antunes, Lucas Schroeder</p> <p>-Brasil</p> <p>-2023</p>	<p>-Evaluar clínicamente la incidencia de la localización del canal MB2 en el tratamiento endodóntico de los primeros molares superiores, mediante la destreza y la experiencia del profesional tratante.</p> <p>-Estudio clínico descriptivo.</p>	<p>-El resultado obtenido fue un 54,05% de hallazgos del canal MB2</p> <p>Analizando cada grupo por separado, se encontró que el canal MB2 fue localizado e instrumentado en el 42,1% de los grupos de estudiantes de pregrado, el 40,62% de los casos del grupo odontólogos y el 57,21% de los casos en el grupo endodonsistas y 64,95% en endodonsistas con más de 10 años de experiencia.</p>	<p>-La experiencia clínica y académica del profesional con el uso de microscopía operatoria mejora la ubicación, instrumentación y obturación del conducto MB2 en primeros molares superiores.</p>	<p>-La anatomía de los primeros molares maxilares no es exacta y presenta un desafío para el profesional tratante ya que un acceso endodóntico adecuado y limpieza de la cámara pulpar mejoran la ubicación del conducto MB2.</p> <p>50</p>
3	<p>Association between second mesiobuccal missed canals and apical periodontitis in maxillary molars of a Chilean subpopulation</p>	<p>-Fernando Peña Bengoa, Carolina Cáceres, Sven Eric Niklander, Patricio Meléndez.</p> <p>-Chile</p> <p>-2023</p>	<p>-Determinar la frecuencia de conductos (MB2) omitidos en tratamiento endodóntico previo y periodontitis apical en molares maxilares de una subpoblación chilena mediante tomografía computarizada de haz cónico.</p> <p>-Estudio de cohorte y retrospectivo</p>	<p>De los 179 molares endodónticamente tratados, el 45,78% (84) presentó conductos MB2 omitidos de los molares superiores que presentaron conductos MB2 omitidos, el 70% se asoció con periodontitis apical.</p>	<p>La omisión del conducto MB2 en los primeros molares superiores se ha correlacionado significativamente con una mayor prevalencia de lesiones periapicales, específicamente periodontitis apical, esta relación sugiere que la falta de detección y tratamiento del MB2 podría constituir un factor pronóstico negativo en el éxito del tratamiento endodóntico. e. Por tanto, la identificación sistemática del conducto MB2 mediante métodos auxiliares como la</p>	<p>Este estudio demuestra una asociación significativa entre la presencia de conductos MB2 no tratados y la aparición de periodontitis apical, lo que indica que la no localización, instrumentación y obturación de este conducto accesorio permite la persistencia de patógenos intracanal, generando inflamación periapical crónica y en consecuencia el fracaso del tratamiento endodóntico. 51</p>

					magnificación óptica o la tomografía computarizada de haz cónico (CBCT) es crucial para mejorar los resultados clínicos en endodoncia.	
4	The Influence of Missed Canals on the Prevalence of Periapical Lesions in Endodontically Treated Teeth: A Cross-sectional Study.	-Abayomi O. et al -U.S.A -2020	-Este estudio tuvo como objetivo evaluar la presencia de conductos olvidados o perdidos con lesiones periapicales en endodoncias primarias. La muestra estaba conformada por 20.863 dientes tratados endodónticamente de distintos centros de salud (enero hasta diciembre de 2018) mediante tomografías computarizadas de haz cónico.  - Estudio transversal	Hubo un 12% de canales perdidos y de estos 82,6% de conductos no tratados asociado con patología periapical. El 59,5% de fracaso por conductos perdidos en 1ros molares superiores, 40,0% en 2dos molares, 11,2 % en 1ros molares inferiores y 9,5% en 2dos molares. La raíz MB2 del primer molar maxilar presento 62,8% de canales perdidos; con 75,2% de lesiones apicales.	Este estudio demostró que las lesiones periapicales están presentes en conductos olvidados; se considera una causa y desarrollo del fracaso endodóntico, por lo que se recomienda que el médico tratante debe estar consciente de la anatomía completa del órgano dental, tratar posibles variaciones anatómicas para minimizar la pérdida de conductos durante los tratamientos endodónticos.	Este estudio informa que existe una mayor prevalencia de conducto MB2 sin tratar más que otros conductos del grupo de molares que ocasionan signos y síntomas con lesiones apicales por la persistencia y multiplicación de bacterias alojadas en los conductos, una falta de desinfección y sellado apico-coronal causa fracaso endodóntico, ya sea por un diagnóstico incompleto, complejidad anatómica, radiografías limitadas, técnica de exploración inadecuada, falta de conocimiento, etc. <sup>52</sup>
5	Prevalence of missed canals and their association with apical periodontitis in	- Mohammed Mashyakhy .et. al. -Arabia Saudita	-Aquí evaluaron 208 radiografías CBCT para conocer la presencia de conductos perdidos en tratamientos endodónticos en premolares y	De 165 dientes examinados se obtuvo una prevalencia del 18%(30 dientes) para conductos no tratados en endodoncias primarias y fue en la arcada superior	La pequeña muestra de este estudio identifico que los conductos no tratados ocasionaron periodontitis periapical en el 90%de los casos en dientes	Los conductos olvidados o no tratados suelen pasar desapercibido por una falta de localización adecuada durante la fase de acceso o

	endodontically treated posterior teeth: a CBCT study	-2021	molares superiores e inferiores y su prevalencia de periodontitis apical en una población.  -Estudio transversal	el más común fue en 1ros molares maxilares con un 40.6%(13 dientes), y luego los 1ros premolares superiores con 13.6%(3 dientes) 2dos molares con 16.7 (2 dientes) y en menor medida 2dos premolares superiores con 4.3%(1 diente); las lesiones apicales fueron 84.2%.En la arcada inferior los 1ros molares tuvo más prevalencia con un 25%(11dientes) y ninguno en los demás dientes; las lesiones apicales fueron del 100%	superiores como inferiores, muchas situaciones pueden causar fracaso endodóntico como las el estado pre-tratamiento, técnicas manuales, falta de asepsia, et.	evaluación incompleta ya sea en menor o mayor medida y su omisión causaron lesiones apicales por la persistencia de bacterias y restos orgánicos intracanal. <sup>53</sup>
6	Association between missed canals and apical periodontitis	-Costa Rica .et. al.  -Brasil  -2019	P -Este estudio evaluaron la prevalencia de conductos perdidos en 807 tomografías computarizadas de corte axial, transversal y panorámico, de dientes obturados anteriormente de la clínica privada de radiología de rio de janeiro entre enero-abril de 2015.  - Estudio transversal	Se analizó 2294 dientes con tratamiento endodóntico, el 88% (2010 dientes) presento periodontitis periapical. El 12% (281 dientes) se encontró conductos sin tratar; con una mayor frecuencia en molares superiores un 57% (160/281 dientes), luego un 26% (72/281 dientes) en molares inferiores, después un 10% (28/281 dientes) en premolares superiores y por ultimo un 6% (16/281 dientes) en premolares inferiores; con el 98% de casos	Los dientes tratados endodónticamente con conductos no tratados presentaron sintomatología y lesiones apicales luego del tratamiento; en la mayoría de los casos, siendo los primeros molares superiores con mayor frecuencia de conductos olvidados 74 % (114/154 dientes) de los casos; con 85%(106/1251ros molares) de los casos con conductos MB2 perdido.	Los dientes que presentaron conductos olvidados en tratamientos endodónticos ocasiona lesiones apicales y fracaso endodóntico; siendo los molares superiores los que presentan mayor prevalencia al fracaso, puesto que al tener una anatomía compleja y la ubicación de sus conductos son incierta, se pueden omitir conductos al no tener exámenes radiográficos en 3d. <sup>54</sup>

				(274/281 dientes) con lesión apical Los incisivos y caninos tenían pocos casos menos de 3 dientes		
7	Apical periodontitis in endodontically-treated teeth: association between missed canals and quality of endodontic treatment in a Colombian sub-population. A cross-sectional study	-Bibiana y Blanco Fuentes. Et.Al.  -Colombia  -2024	-Este estudio analizo 318 CBCT de órganos dentales endodonciados en la población de Colombia para determinar conductos no tratados, presencia de lesiones apicales y la condición del tratamiento endodóntico.  -Estudio transversal.	Resultado que el 18% se halló conductos no tratados y el 95.3% (86/462) y la presencia de lesiones apicales fue 62.34%(288/462) de todos los casos. También se obtuvo un 55.23% (58/105) en conductos perdidos en molares 96.55% con lesiones apicales y 88.52% (54/61) conducto MB2 no encontrado con 90.74% (49/54) de lesiones apicales. La prevalencia de lesiones apicales en tratamientos endodónticos adecuados fue de 27.43% (79/288) y un 72.57% (209/288) en órganos dentales con tratamiento endodónticas inadecuado.	Se obtuvo una alta prevalencia de conductos perdidos ocasionando lesiones apicales, más del 50% de órganos dentales analizados se encontró conductos perdidos en molares superiores; con el MB2 en más común.	La principal causa del fracaso endodóntico fue la presencia de conductos no tratados que causan lesiones periapicales, siendo los molares superiores en especial el MB2 el más afectado de todos los casos. La calidad inadecuada de obturación también presentó una falla del tratamiento endodóntico. <sup>55</sup>

8	Endodontic Management of Failed Root Canal Treatment in Teeth With Previously Missed Canals: A Report of Two Cases With Rare Root Canal Morphology	-Eyad A. et. Al.	<p>-Se expone un reporte sobre la resolución efectiva de dos casos en los que fracasaron tratamientos endodónticos previos: un canino superior y un premolar inferior. En ambos casos, el fracaso se atribuyó a la presencia de un segundo conducto no intervenido anteriormente, cuya morfología atípica dificultó su detección inicial.</p> <p>-Reporte de caso</p>	<p>Caso 1: Un paciente presentó sintomatología persistente en un canino superior izquierdo previamente sometido a un tratamiento endodóntico. El examen radiográfico reveló la existencia de un segundo conducto radicular que no fue identificado durante la intervención inicial. Se procedió a realizar un retratamiento endodóntico, logrando localizar y tratar ambos conductos de forma adecuada.</p> <p>Caso 2: En otro caso, un primer premolar inferior izquierdo, también con antecedentes de tratamiento endodóntico, continuaba generando molestias. El análisis clínico y radiográfico permitió detectar un segundo conducto no tratado previamente, cuya morfología inusual dificultó su identificación inicial. Se efectuó un nuevo procedimiento endodóntico en el que se abordaron correctamente ambos conductos.</p>	<p>El artículo resalta la importancia de poseer un conocimiento profundo de la anatomía radicular, así como la utilización de métodos diagnósticos avanzados, como la tomografía computarizada de haz cónico, para alcanzar el éxito en procedimientos endodónticos. Este enfoque resulta especialmente crucial en situaciones clínicas donde se presentan variaciones morfológicas inusuales. La detección y el manejo adecuado de todos los conductos radiculares, incluso aquellos con trayectorias atípicas, constituyen elementos clave para prevenir el fracaso del tratamiento.</p>	<p>En ambos casos la causa principal del fracaso fue la omisión de conductos radiculares adicionales, atribuida a variaciones anatómicas raras. La falta de identificación y tratamiento de todos los conductos puede llevar a una limpieza y obturación incompletas, permitiendo la persistencia de bacterias y, por ende, el fracaso del tratamiento.</p> <p>56</p>
---	--	------------------	---	--	--	---

**TABLA 2: CAUSAS DEL FRACASO EN LA TERAPIA ENDODONTICA RELACIONADA CON LA PRESENCIA DE CONDUCTOS CON TIPOLOGIA EN C.**

	<b>Titulo</b>	<b>Autor/ país/ año</b>	<b>Objetivo/ metodología</b>	<b>Resultados</b>	<b>Conclusión</b>	<b>Causa</b>
9	-Factors Influencing Non-Surgical Root Canal Treatment Outcomes in Mandibular Second Molars: A Retrospective Cone-Beam Computed Tomography Analysis	-Da Min Park , WooHyun Seok, Ji Young Yoon  -Corea del sur  -2024	-Este estudio tuvo como objetivo investigar la influencia de la morfología del conducto radicular de los tratamientos de conductos radiculares en segundos molares mandibulares, mediante tomografía computarizada de haz cónico.  -Estudio retrospectivo.	Se examinaron 150 dientes, 77 (51,3 %) tenían una configuración de conducto en forma de C, la tasa de éxito para los conductos en forma de C fue 26 %, en comparación con el 41,1 % para los conductos no en forma de C. En los casos de conductos omitidos o no tratados, la tasa de fracaso fue del 82,6 %	De la morfología del conducto radicular de los segundos molares mandibulares, el éxito de la RCT depende de una desinfección exhaustiva para eliminar cualquier conducto no tratado, una obturación tridimensional precisa de los conductos a la longitud de trabajo correcta y una restauración coronal sellada de forma segura para evitar fugas.	Independientemente de la morfología del conducto radicular de los segundos molares mandibulares, el éxito depende de una desinfección exhaustiva para eliminar cualquier conducto sin tratar, una obturación tridimensional precisa de los conductos a la longitud de trabajo correcta y una restauración coronal sellada de forma segura para evitar fugas. <sup>57</sup>
10	Nonsurgical endodontic retreatment of C-shaped maxillary molars: case reports and review of literature	-Ming Liu , Yanling Huang , Yixuan Wu, Yi Zhang , Zhisheng Zhang and Qianju Wu  -China  -2024	-El propósito de este trabajo es presentar dos casos de conductos en forma de C de molares maxilares y una revisión de la literatura sobre la anatomía de primeros y segundos molares maxilares durante el retratamiento endodóntico.	Caso 1 un paciente 33 años, remitido para retratamiento de conductos (26) por sintomatología hace 3 meses, se realizó una tomografía computarizada y revelo 3 raíces y 5 conductos: una raíz P fusionada en forma de C con 3 conductos: (MP), (P) y	En el caso 1 los resultados mostraron que el relleno radicular fue inadecuado en los canales MB, DB y (DP) durante el tratamiento anterior, mientras que dos canales P (MP y P) también se encontraron sin tratamiento. El caso 2 revelo que la presencia de una cúspide adicional	La literatura estudiada y los casos reportados nos demuestran que una cúspide adicional son más propensos a raíces fusionadas dando la formación de conductos en forma de C ; siendo más propensos al fracaso endodónticos por su anatomía irregular restringiendo un adecuada limpieza y

			<p>- Reporte de caso y revisión bibliográfica</p>	<p>(DP), raíces MB y DB, cada una con un solo conducto en cada raíz. Caso 2 Una paciente de 24 con antecedentes de restauración en (27) hace 3 años, se realizó una CBCT revelando un conducto en C fusionado con la raíz MB, la raíz DB y la raíz del diente supernumerario fusionadas en un solo orificio y destrucción del tejido periapical.</p>	<p>demostraba la presencia de raíces fusionadas con dientes supernumerarios y la aparición de conductos en forma de C.</p>	<p>conformación en el tratamiento endodóntico. <sup>58</sup></p>
11	Retreatment of a C-shaped maxillary second molar: case reports and literature review	Zi ang Sun, Yong Jiang  CHINA  2022	<p>-Este artículo presenta dos casos con una configuración en forma de C diagnosticada durante un retratamiento de conductos y realizar una revisión bibliográfica.</p> <p>- Reporte de caso y revisión bibliográfica</p>	<p>El caso 1 informa que dos conductos radiculares palatinos se fusionaron en una configuración en forma de C que finalmente formó un foramen apical, clasificado como Tipo D. Caso 2 refleja la fusión del conducto disto-vestibular y el conducto palatino en una configuración en forma de C, la cual fue Tipo C, siendo ambos casos la causa de una infección</p>	<p>Los casos analizados ponen de manifiesto la necesidad de una comprensión profunda y actualizada sobre estas diferencias morfológicas, permitiendo predecir con mayor exactitud la configuración interna de cada diente, los conductos en forma de "C" dificultan la limpieza y obturación adecuadas, si no se tiene las destrezas adecuadas.</p>	<p>Los conductos en forma de C representan una variación anatómica, su morfología irregular y presencia de istmos y ramificaciones dificultan la desinfección, conformación y obturación efectiva, favoreciendo la retención de tejido necrótico y bacterias, lo que puede conducir a una infección persistente y por ende al fracaso del tratamiento endodóntico si no se manejan adecuadamente con técnicas avanzadas y magnificación. <sup>59</sup></p>

				periapical y falla en el tratamiento endodóntico.		
1 2	Endodontic Retreatment of a Mandibular Second Molar With a C-shaped Root Canal Configuration: A Case Report	He Liu , Ya Shen  Canadá  2024	-Este artículo presenta un caso de un tratamiento endodóntico fallido de una pieza 3.7 con sintomatología presente y con un conducto en forma de C.  - Estudio clínico	Paciente de 23 años refiriere dolor al masticar (37) por dos semanas con tratamiento endodóntico previo, al realizar una Rx periapical mostro una mala calidad del tratamiento endodóntico previo y una zona radiolúcida alrededor del ápice, el sellado coronal marginal de porcelana fue bueno, se procedió al retratamiento endodóntico mecánico y químico; al retirar toda la gutapercha con puntas ultrasónicas se presenció istmo que conecta los conductos mesial y distal y se observó la configuración en forma de C de los conductos. Al final se culminó con un tratamiento exitoso.	El retratamiento de un segundo molar mandibular con una configuración radicular en forma de C representa desafíos para el médico tratante; por lo cual es necesario un conocimiento específico adecuado de la anatomía y con ayuda de técnicas avanzadas e instrumentos es crucial para el éxito endodóntico.	Los conductos en forma de C representan un sistema complejo con múltiples interconexiones que limitan la eficacia de la limpieza y obturación convencional, siendo estos factores primordiales en la etiología del fracaso endodóntico. El éxito depende de un diagnóstico adecuado, técnicas avanzadas de irrigación activada y el uso de sistemas de obturación termoplásticos que logren adaptarse tridimensionalmente al sistema conductos. <sup>60</sup>

**TABLA. 3 DISTRIBUCION DE PORCENTAJES DE CONDUCTOS NO TRATADOS Y MV2 NO TRATADOS REPORTADOS POR 7 AUTORES.**

No	Autores	CONDUCTOS NO TRATADOS	CONDUCTO MV2 NO TRATADO
1	Armita Rouhani, et. al.	13,3 %	71,8 %
2	Antunes Rebecca, et. al	45.95%	45.95%
3	Fernando Peña, et. al.	45,78%	45,78%
4	Abayomi O., et. al.	59,5%	59,5%
5	Mohammed Mashyakhy. et. al.	18%	40.6%
6	Costa P .et. al.	12%	----
7	Bibiana y Blanco Fuentes. et.al.	18%	88.52%
<b>Total</b>		<b>30.36%</b>	<b>58.69%</b>

## 2. DISCUSIÓN:

La persistencia de sintomatología o la aparición de lesiones periapicales tras un tratamiento de conducto puede atribuirse a múltiples factores; en este estudio la cantidad de conductos no localizados es mayor al igual que la presencia de conductos en forma de C, varios estudios han demostrado que una de las causas principales del fracaso endodóntico radica en la omisión de la instrumentación y obturación de los conductos radiculares; esta inadvertencia permite que los microorganismos continúen proliferando en el sistema de conductos no tratados, generando una infección persistente que afecta negativamente el pronóstico del tratamiento; cuando un conducto no es localizado, ni tratado puede albergar tejido pulpar necrótico o bacterias residuales que perpetúan la infección, lo que favorece la aparición de lesiones periapicales, estas lesiones representan la respuesta inflamatoria del periodonto frente a la presencia de microorganismos o sus productos tóxicos.<sup>61</sup>

De los 12 artículos considerados, el 66.6% establece como factor causal de fracaso la falta de localización de los conductos radiculares, estos resultados son coincidentes con autores como Antunes et. al., (2023) cuyo estudio clínico descriptivo analizaron 259 primeros molares superiores, evidenciando que la omisión del conducto MB2 tuvo una prevalencia de 54.05% a pesar de llevarse a cabo con la colaboración de profesionales generales de diferentes años de experiencia siendo los estudiantes de pregrado los que menor porcentaje tuvieron a la hora de localizar el conducto MB2 con un 42.1% de prevalencia.<sup>50</sup>

Rouhani, et al., (2023) afirma el tema, revelaron un 13.3 % de prevalencia en conductos no tratados al evaluar 772 órganos dentales; teniendo una mayor prevalencia en el grupo de molares maxilares, específicamente del conducto MB2 con un 71.8%, además se encontró una fuerte asociación entre conductos omitidos y la persistencia de lesiones periapicales con una prevalencia de 63.5%.<sup>49</sup> Entre otros análisis que consideran la detección de conductos no tratados se encuentra la investigación de Baruwa, et. al., (2020) quienes identificaron un 12% de prevalencia al analizar 1273 dientes endodonciados utilizando CBCT, siendo el conducto MB2 el conducto con más frecuencia en pasar desapercibido (62.8%), en una muestra que presentó un 82.6% de lesiones periapicales, lo que indica una fuerte correlación entre la omisión de conductos y la persistencia de las patologías periapicales. Los resultados de estos estudios refuerzan la importancia de una exploración exhaustiva de la anatomía radicular, especialmente en la región mesiobucal de los molares superiores para identificar y tratarlos adecuadamente.<sup>52</sup> Estudios como Peña et. al., (2023), Costa et. al., (2020) y Blanco et. al., (2024) concuerdan con los resultados de los autores y obtienen resultados similares.<sup>51 54 55</sup>

En la Tabla 3 se observa la distribución porcentual de conductos no tratados y específicamente del conducto MV2 no tratado, según lo reportado por siete autores. Los porcentajes de conductos no tratados varían ampliamente, desde un mínimo de 12%

(Costa P. et al.) hasta un máximo de 59.5% (Abayomi O. et al.) de manera similar los valores para el conducto MV2 no tratado oscilan entre el 40.6% y el 88.52%, siendo este último reportado por Bibiana y Blanco Fuentes. El promedio general de conductos no tratados fue del 30.36%, mientras que el promedio específico del conducto MB2 no tratado alcanzó el 58.69%, estos hallazgos reflejan una alta prevalencia de conductos radiculares no tratados en los estudios analizados; especialmente en el caso del MV2, lo que resalta la importancia de una exploración minuciosa durante el tratamiento endodóntico.

Otro aspecto anatómico que compromete el éxito del tratamiento endodóntico es la presencia de conductos con morfología en “C”, esta configuración común en molares inferiores complica significativamente la limpieza y su obturación debido a su forma irregular, que impide una instrumentación completa con las técnicas tradicionales; la complejidad del conducto en forma de C permite que residuos pulpares y microorganismos se mantengan en áreas inaccesibles, favoreciendo la reinfección del sistema de conductos y en consecuencia el fracaso del tratamiento.<sup>57</sup> El 33.3% de los artículos demuestran que los conductos en C tienen un cierto grado de predisposición al fracaso endodóntico. Estudios como Park et. al., (2024) en un estudio retrospectivo analizaron 150 molares mandibulares y el 51.3% tenían una configuración en forma de C con una tasa de fracaso del 74%.<sup>57</sup> Ming et. al. (2024) nos presentan un caso clínico de conductos en forma de C para retratamiento en donde al realizar la CBCT en la pieza 2.6 las raíces palatinas estaban fusionadas en forma de C (MP, P Y DP), pasando desapercibido por el clínico, siendo esta la razón por la cual hubo una inadecuada instrumentación y relleno de los conductos radiculares.<sup>58</sup>

Al igual que Liu et. al., (2024) mediante un análisis radiográfico se reveló una sospecha de una raíz única en forma de C que no estaba obturada completamente, al proceder con la apertura y retiro de gutapercha con imágenes microscópicas se logró constatar que los conductos mesial y distal estaban conectados por un istmo formando un conducto en forma de C, ocasionando falta de homogeneidad en la desinfección, instrumentación y sellado lo que permitió la persistencia de la lesión periapical sintomática.<sup>59</sup> Al igual que Sun et. al., (2022) reportó 1 caso de conducto en forma de C, en donde mediante una CBCT se pudo confirmar que el segundo molar maxilar tenía los conductos palatinos fusionados desembocando en un solo foramen, este conducto no fue identificado ni tratado adecuadamente, el caso 2 de un segundo molar maxilar mediante CBCT reveló una configuración anatómica inusual una fusión entre conductos distovestibular y palatino, formando un conducto en forma de C (no reportado en la literatura), esta morfología pasó desapercibida y no fue instrumentada ni obturada, causando una lesión periapical y el fracaso de la endodoncia.<sup>60</sup>

Estos hallazgos indican que si bien los conductos en forma de C afectan directamente el resultado del tratamiento, su complejidad morfológica puede comprometer la calidad de la obturación, lo que podría influir indirectamente en el pronóstico, estos hallazgos anatómicos complejos subrayan la importancia de adecuada formación académica, para así dar un correcto diagnóstico tridimensional de los conductos radiculares, el uso de tomografía computarizada de haz cónico y la aplicación de dispositivos de magnificación

para mejorar la detección de conductos adicionales o con morfologías atípicas, igualmente, refuerzan la necesidad de una preparación biomecánica cuidadosa y una obturación tridimensional adaptada a cada configuración anatómica.

### **3. CONCLUSION:**

Los hallazgos de este estudio respaldados por la literatura revisada, confirman que la falta de localización y tratamiento de conductos radiculares, especialmente del conducto MB2 y de aquellos con morfologías complejas como los conductos en forma de "C", representa un factor determinante en el fracaso endodóntico. La alta prevalencia de conductos no tratados (30.36%) y particularmente del conducto MV2 (58.69%), así como la asociación entre estas omisiones y la presencia de lesiones periapicales, destacan la necesidad de una exploración anatómica minuciosa. Del mismo modo, la complejidad de los conductos en forma de "C" compromete significativamente la limpieza, desinfección y obturación efectiva del sistema de conductos. Por ello, se subraya la importancia del uso de herramientas avanzadas como la tomografía computarizada de haz cónico (CBCT), la magnificación óptica y una adecuada formación académica, que permitan identificar variaciones anatómicas y aplicar técnicas personalizadas mediante la experiencia del clínico para optimizar el pronóstico del tratamiento endodóntico asegurando su éxito.

### III.- BIBLIOGRAFÍA.

1. Reyes L, Carrazana M, Fiú E. Evolución del tratamiento endodóntico y factores asociados al fracaso de la terapia. *Medicent Electrón.* 2016 jul. - sep. ;20(3). Doi: <https://doi.org/10.21615/cesodon.34.1.2>
2. Zanza A, Reda R, Testarelli L. Retratamientos ortógrados de endodoncia: desafíos y soluciones. 2023. *Clinical, Cosmetic and Investigational Dentistry*, 15:, 245-265, DOI: <https://doi.org/10.2147/CCIDE.S397835>
3. Lima L, Rodríguez I, Maso M. Eficacia de la técnica pasoatrás en tratamientos de endodoncia en una sesión.2019. *Rev Cubana Estomatol.*; 56(1):2-12. Disponible en: [http://scielo.sld.cu/scielo.php?script=sci\\_abstract&pid=S0034-75072019000100002](http://scielo.sld.cu/scielo.php?script=sci_abstract&pid=S0034-75072019000100002)
4. RouX J, Resa M, Higa R, Macchi R. Eficacia de xp-endo finisher r y xilol en la remoción de gutapercha del conducto radicular. *Methodo Investigación Aplicada a Las Ciencias Biológicas.* 2021; 6(3). DOI: [https://doi.org/10.22529/me.2021.6\(3\)06](https://doi.org/10.22529/me.2021.6(3)06)
5. Britos B, Salduna S, Martín G, Landa M. Remoción de material de obturación de molares utilizando punta ultrasónica clearsonic y limas fanta. *Methodo Investigación Aplicada a Las Ciencias Biológicas.* 2022; 7(3). DOI: [https://doi.org/10.22529/me.2022.7\(3\)05](https://doi.org/10.22529/me.2022.7(3)05)
6. Hernández A, Vargas B, Rodríguez I, López F. Causas de retratamiento endodontal en la clínica de pregrado. En: X Congreso Internacional de Endodoncia. Memorias del Segundo Concurso de Carteles. *Revista Mexicana de Estomatología.* 2016; 3(2suppl).ISSN:2007-9052.
7. Alawfi A, Shahada M, Alblowi N, Abdoh R, Almuzaini S, Shahadah S, Alassaf M. The Prevalence of Missed Canals and their Association with Apical Periodontitis in Medina Population: A CBCT Study. *Evolutionary studies in imaginative culture.* 2024. 2329–2339. DOI: <https://doi.org/10.70082/esiculture.vi.2389>
8. Caro M, Naranjo R. Prevalencia y morfología del segundo conducto en la raíz mesiovestibular de primeros molares superiores en base a cuatro técnicas ex vivo. *International Journal of Odontostomatology.* 2020; 14(3), 387-392. DOI: <https://doi.org/10.4067/s0718-381x2020000300387>
9. Vaca C, Guamán V, Cabezas C, León M. Microfiltración corono apical de enterococcus faecalis en dientes endodonciados. *Anatomía Digital.* 2024; 7(2), 147-162. DOI: <https://doi.org/10.33262/anatomiadigital.v7i2.3017>
10. Reyes L, Benítez A, Álvarez R. Factores asociados al fracaso de la terapia de conductos radiculares. *Odontología Sanmarquina.* 2018; 21(2), 93. DOI: <https://doi.org/10.15381/os.v21i2.14774>
11. Hernandez P, Moyano T, Argüelles S, Solla C, Mattea F, Martín G. Obturación endodóntica de las raíces mesiales de molares inferiores con sellador bio-c sealer y ahplus. *Methodo. Investigación Aplicada a Las Ciencias Biológicas.* 2020; 5(4). DOI: [https://doi.org/10.22529/me.2020.5\(4\)03](https://doi.org/10.22529/me.2020.5(4)03)

12. Reyes L, Benítez A, Álvarez R. Factores asociados al fracaso de la terapia de conductos radiculares. *Odontología Sanmarquina*. 2018; 21(2), 93. DOI: <https://doi.org/10.15381/os.v21i2.14774>
13. Bucay L, Loor J, Aguilar G, Vélez. Estrategias de retiro de instrumentos fracturados en la práctica endodóntica. *Recimundo*. 2023; 7(2), 163-170. DOI: <https://doi.org/10.26820/recimundo/7>
14. Alnowailaty S, Alghamdi F. Prevalence of endodontically treated premolars and molars with untreated canals and their association with apical periodontitis using cone-beam computed tomography. *Int J Health Sci (Qassim)*. 2022; 16(2):22–28. DOI: <https://doi.org/10.7759/cureus.25619>
15. Laukkanen E., Vehkalahti M. Kotiranta, A. Radiographic outcome of root canal treatment in general dental practice: tooth type and quality of root filling as prognostic factors. *Acta Odontologica Scandinavica*. 2021; 79(1), 37–42. DOI: <https://doi.org/10.1080/00016357.2020.1773531>
16. Alghamdi F, Sulaiman R, Madi E. Prevalence of untreated canals and their association with periapical lesions in endodontically treated teeth: A CBCT study. *Saudi Dent J*. 2021; 33(5):252–7. DOI: <https://doi.org/10.3390/molecules29163802>
17. Campos C, Campos A, Bellei M. Tecnologia a serviço da endodontia: avanços no diagnóstico e tratamento de canais radiculares. *HU Revista*. 2019. 44(1), 55-61. DOI: <https://doi.org/10.34019/1982-8047.2018.v44.13928.19>
18. Lizama E. Aguilar L. Tiesler V. Ramírez M, Alvarado G, López M. Cucina A. Morfología radicular y mediciones apicales en primeros molares en una población maya. *International Journal of Morphology*. 2018; 36(4), 1229-1234. DOI: <https://doi.org/10.4067/s0717-95022018000401229>
19. Machado B, Saguchi A, Araki A, Diniz M. Uso de tomografía computadorizada no diagnóstico e planeamiento endodóntico de premolar superior con doble curvatura radicular. *Research Society and Development*. 2012; 10(12), e488101220668. DOI: <https://doi.org/10.33448/rsd-v10i12.20668.21>
20. Vilca R. Frecuencia del segundo conducto mesiovestibular del primer molar superior mediante el uso de tomografía computarizada de haz cónico en pacientes atendidos en el Centro de Radiología Oral y Maxilofacial Imágenes Estomatológicas E.I.R.L., Lima 2019- 2020, tesis doctoral. Peru. UNIVERSIDAD PRIVADA NORBERT WIENER. 2020. Citado: 21-enero- 2025. <https://repositorio.uwiener.edu.pe/server/api/core/bitstreams/a611e5a0-ba1f-4bd3-9e09-49e9cfe3ce8b/content>. 22
21. Sanchez Y, Gutierrez J. Frecuencia del segundo conducto en raíz mesiovestibular del primer molar maxilar con haz de cono. *UNIVALLE*. 2023; 18(44). P: 38-46. DOI: <https://doi.org/10.52428/20756208.v18i44.937.23>

22. Cortés et al. Hallazgos radiográficos de connotación endodóntica utilizando tomografía computarizada de haz cónico. *Av Odontoestomato*. 2015; 31(2). DOI: <https://dx.doi.org/10.4321/S0213-12852015000200002>.
23. Monar J. Estudio comparativo in vitro de la efectividad del sistema hbw ultrasonic ring y la irrigación ultrasónica pasiva en la remoción de barrillo dentinario colocado artificialmente en irregularidades simuladas dentro de conductos radiculares instrumentados. *Odontoinvestigación*. 2021; 7(1). DOI: <https://doi.org/10.18272/oi.v7i1.2175.27>
24. Cortez J, Scarleth W, Espinales k. Presencia del conducto MB2 en raíz mesiovestibular, 1er molar maxilar, estudio in vitro, Universidad Católica Redemptoris Mater, 2do semestre, 2022. Maestría tesis, Universidad Católica Redemptoris Mater.
25. Fernández K, Espinoza X. Endodoncia guiada como alternativa para el manejo de dientes con conductos radiculares calcificadas: una revisión integrativa de la literatura. *Research, Society and Development*. 2021; 10(9):e11010918039. doi:10.33448/rsd-v10i9.18039.
26. Frujeri M, Oliveira G, Rocha A. Guided Endodontics in Calcified Canals: Literature Review. *J Dentists*. 2024; 12(4). doi:10.12974/2311-8695.2024.12.04
27. Kasabwala K, Saumya P, Velmurugan N, *et al*. Obliteración del conducto pulpar: una revisión. *J Oper Dent Endod* 2020; 5(1):6–11. DOI: <https://doi.org/10.5005/jp-journals-10047-0085>
28. McCabe P, Dummer P. Pulp canal obliteration: and endodontic diagnosis and treatment challenge. *Int Endod J*. 2012; 45(2):177–197. doi:10.1111/j.1365-2591.2011.01963.x
29. Carrillo. G, Camacho L, Rodríguez A. Localización del conducto Mesiovestibular 2 (MV2) en segundos molares superiores mediante el análisis de CBCT. *Revista Odontológica Mexicana Órgano Oficial De La Facultad De Odontología UNAM*. 2024; 26(4). DOI: <https://doi.org/10.22201/fo.1870199xp.2022.26.4.81239>
30. Karteva T., Manchorova N, Karteva E, Keskinova D, Kanazirska P, Jordanov G, Vladimirov S. Quality of endodontic treatment and prevalence of apical radiolucencies in a bulgarian subpopulation: a cbct analysis. *Folia Medica*. 2021; 63(1), 81-87. DOI: <https://doi.org/10.3897/folmed.63.e52204>
31. Saporiti J, Gomes A, Damian M, Ferreira N. Prevalence evaluation of apical periodontitis and its relationship with endodontic and restorative treatment in a community in southern brazil. *Brazilian Dental Science*. 2020; 23(1). DOI: <https://doi.org/10.14295/bds.2020.v23i1.1807>
32. Sacoto M. Innovación odontológica: impresión 3d de dientes caninos para mejorar la formación endodóntica. *Anatomía Digital*. 2024; 7(3), 120-136. DOI: <https://doi.org/10.33262/anatomiadigital.v7i3.3150>
33. Sánchez M, Ballesteros A, Cordero S, Toledo S, Sáenz J. Prevalencia del segundo conducto en dientes anteroinferiores usando tomografía

- computarizada cone beam. *Odo. Vit.* 2023; 1(38), 45-58. DOI: <https://doi.org/10.59334/rov.v1i38.531>
34. Kirthick K, Sindhu R, Archana S. Lateral Canals And Its Significance In Endodontics. *International Journal of Pharmaceutical Research.* 2020; 17(2). DOI: <https://doi.org/10.31838/ijpr/2020.SP2.190>
  35. Perez. A, Bierira. G, Seltenerich, S. Persistencia Bacteriana Post-tratamiento Endodóntico: Implicaciones Clínicas y Estrategias Terapéuticas. 2020. *Canal Abierto.* Vol, 43; 14-25
  36. Siqueira J, Pérez A, Marceliano M, Provenzano J, Silva S, Pires F, et al. What happens to unprepared root canal walls: a correlative analysis using micro-computed tomography and histology/scanning electron microscopy. *Int Endod J.* 2018; 51(5):501-8. DOI: 10.1111/iej.12753
  37. Arellano M, Cevallos E, Aponte R, Monar J, Viteri A. Manejo endodóntico de variaciones anatómicas radiculares en primeros premolares inferiores. *Odontoinvestigacion.* 2022; 8(2)
  38. Cedeño M, Pinos P, Segovia P. Obturación del sistema de conductos radiculares. Una revisión de la literatura.. *RECIAMUC.* 2020; 4(1). DOI: [https://doi.org/10.26820/reciamuc/4.\(1\).enero.2020.253-266](https://doi.org/10.26820/reciamuc/4.(1).enero.2020.253-266)
  39. Nik N. The Complexity of the Root Canal Anatomy and Its Influence on Root Canal Debridement in the Apical Region: A Review. *Cureus.* 2023; 15(11): e49024. DOI: 10.7759/cureus.49024
  40. Pérez L, Reinoso E. Narrative literature review on the complexity of the internal anatomy of root canals. *Salud, Ciencia y Tecnología.* 2023; 3: 640. DOI: <https://doi.org/10.56294/saludcyt2023640>
  41. Mamat R, Nik Abdul Ghani N. The Complexity of the Root Canal Anatomy and Its Influence on Root Canal Debridement in the Apical Region: A Review. *Cureus.* 2023; 15(11). DOI: [https://DOI 10.7759/cureus.49024](https://doi.org/10.7759/cureus.49024)
  42. Sethi K, Shefally S, Raji J. Working length determination: A review. *Int J Health Sci.* 2021; 5(S1):45–55. DOI: <https://doi.org/10.53730/ijhs.v5nS1.5309>
  43. Moreno A. Determinación de la longitud de trabajo mediante el uso del localizador apical vs radiografía convencional [tesis]. Guayaquil: Universidad de Guayaquil; 2024.
  44. Estrella A. Medición de la longitud de trabajo endodóntica utilizando imágenes de tomografía computarizada de haz cónico y localizador apical: estudio comparativo in vitro [tesis]. Quito: Universidad Internacional del Ecuador; 2018.
  45. Shemesh A, Kavalerchik E, Levin A, Ben J, Levinson O, Lvovsky A, Solomonov M. Root canal Morphology evaluation of central and lateral mandibular incisors using cone-beam computed tomography In an Israeli population. *J Endod.* 2018; 44: 51-55. DOI: 10.1016/j.joen.2017.08.012
  46. Vaz de Azevedo K, Lopes C, Andrade R, Pacheco da Costa F, Gonc, L. Medeiros dos Santos R, et al. C-shaped canals in first and second mandibular molars from Brazilian individuals: A prevalence study using cone-beam computed tomography. *PLoS ONE.* 2019; 14(2). DOI: <https://doi.org/10.1371/journal.pone.0211948>

47. Cañamero E. Sistema de conductos en C de segundos molares inferiores: características anatómicas y manejo clínico. En: Revista Endodoncia de la Facultad de Odontología. 2016; 1(1): 25-28. Dirección URL del artículo: <https://bdigital.uncu.edu.ar/12132>
48. Chaintiou R, Consoli E, Lenarduzzi A, Rodriguez P. Reto de la Endodoncia: Conducto en "C". Rev Fac Odontol, Univ Buenos Aires [Internet]. 22 de septiembre de 2021 [citado 12 de mayo de 2025];33(74):5-9. Disponible en: <https://revista.odontologia.uba.ar/index.php/rfouba/article/view/2>
49. Rouhani A, Aboutorabzadeh S, Reyhani M, Kheirabadi N, Mortazavi S, Navabi S. Prevalence of missed canals in endodontically treated teeth: A cone-beam computed tomography study. J Clin Exp Dent. 2023; 15(8):e605-11. DOI: <https://doi.org/10.4317/jced.60282>
50. Grechuski. R, Schroeder. L, Farias,D. Kaizer. M, Baratto.F. Clinical incidence of the location of the MV2 canal in the endodontic treatment of upper first molars. RSBO. 2023 Jan-Jun; 20(1):134-41. DOI: <http://dx.doi.org/10.21726/rsbo.v20i1.2010>
51. Peña. F, Caceres. C, Niklander. S, Melendez P. Association between second mesiobuccal missed canals and apical periodontitis in maxillary molars of a Chilean subpopulation. J Clin Exp Dent. 2023; 15(3):e173-6 DOI: <https://doi.org/10.4317/jced.60156>
52. Omokeji A, Martins J, Meirinhos J, Pereira B, Gouveia J, Quares A. The Influence of Missed Canals on the Prevalence of Periapical Lesions in Endodontically Treated Teeth: A Cross-sectional Study. JOE. 2019; 15(3). DOI: <https://doi.org/10.1016/j.joen.2019.10.007>
53. Mashyakhy M, Hadi F , Alhazmi A , Alfaifi R , Alabsi F, Bajawi H, Alkahtany M, AbuMelha. A Prevalence of Missed Canals and Their Association with Apical Periodontitis in Posterior Endodontically Treated Teeth: A CBCT Study. Int J Dent. 2021: 9962429. DOI: <https://doi.org/10.1155/2021/9962429>
54. Costa F, Pacheco J, Siqueira J, Oliveira A, Gazzaneo I, Amorim C, Santos P, Alves F. Association between missed canals and apical periodontitis. Int Endod J. 2019 Apr; 52(4):400–6. DOI: <https://doi.org/10.1111/iej.13022>
55. Blanco B, Moreno J, Mesa U, Amoroso P, Rodrigues F, Marceliano M. Apical periodontitis in endodontically-treated teeth: association between missed canals and quality of endodontic treatment in a Colombian sub-population. A cross-sectional study. Acta Odontol Latinoam. 2024 Apr; 37(1):59–67. DOI: <https://doi.org/10.54589/aol.37/1/59>
56. ALTamimi E, Agwan M, Ahmad M. Endodontic Management of Failed Root Canal Treatment in Teeth With Previously Missed Canals: A Report of Two Cases With Rare Root Canal Morphology. Cureus. 2024; 16(11): e73466. DOI: <https://doi.org/10.7759/cureus.73466>

57. Park D, Seok W, Yoon J. Factors influencing non-surgical root canal treatment outcomes in mandibular second molars: a retrospective cone-beam computed tomography analysis. *J Clin Med*. 2024 May 16; 13(10):2931. DOI: <https://doi.org/10.3390/jcm13102931>
58. Liu M, Huang Y, Wu Y, Zhang Y, Zhang Z, Wu Q. Nonsurgical endodontic retreatment of C-shaped maxillary molars: case reports and review of literature. *BMC Oral Health*. 2024 Nov 19; 24:1401. DOI: <https://doi.org/10.1186/s12903-024-05155-z>
59. Sun Z, Jiang Y, Wang K, Wang Y, Zhang Y, Zhang Y. Retreatment of a C-shaped maxillary second molar: case reports and literature review. *Heliyon*. 2022 Oct; 8(10): e10980. DOI: <https://doi.org/10.1016/j.heliyon.2022.e10980>
60. Liu H, Shen Y. Endodontic Retreatment of a Mandibular Second Molar With a C-shaped Root Canal Configuration: A Case Report. *Cureus*. 2024; 16(1): e52812. DOI: <https://doi.org/10.7759/cureus.52812>
61. Baruwa A, Martins J, Meirinhos J, Pereira B, Gouveia J, Quaresma S. The Influence of Missed Canals on the Prevalence of Periapical Lesions in Endodontically Treated Teeth: A Cross-sectional Study. *J Endod*. 2020; 46(1): 34–9. DOI: <https://doi.org/10.1016/j.joen.2019.10.007>

## CERTIFICACIÓN DEL DIRECTOR DE TESIS

Od. Esp. Luis Emilio Coloma Calle

DOCENTE DE LA CARRERA DE ODONTOLOGIA

De mi consideración:

Certifico que el presente trabajo de titulación denominado: "**Factores asociados al fracaso en un tratamiento endodóntico. Revisión bibliográfica.**", realizado por: **Jonnathan Javier Oliveros Calle**, con documentos de identidad: **0301805834**, previo a la obtención del título de **Odontólogo** ha sido asesorado, orientado, revisado y supervisado durante su ejecución, bajo mi tutoría en todo el proceso, por lo que certifico que el presente documento, fue desarrollado siguiendo los parámetros del método científico, se sujeta a las normas éticas de investigación que exige la Universidad Católica de Cuenca, por lo que está expedito para su presentación y sustentación ante el respectivo tribunal.

Azogues, 04 de julio de 2025



UNIVERSIDAD CATOLICA DE CUENCA  
Unidad Académica de Salud y Bienestar  
Carrera de Odontología

LUIS EMILIO COLOMA CALLE  
ESPECIALISTA EN ENDODONCIA  
REG. ACCES: 0919265249

Luis Emilio Coloma Calle

0919265249

DIRECTOR



## AUTORIZACIÓN DE PUBLICACIÓN EN EL REPOSITORIO INSTITUCIONAL

**Jonnathan Javier Oliveros Calle** portador(a) de la cédula de ciudadanía N° **0301805834**. En calidad de autor/a y titular de los derechos patrimoniales del proyecto de titulación "**Factores asociados al fracaso en un tratamiento endodóntico. Revisión bibliográfica.**" de conformidad a lo establecido en el artículo 114 Código Orgánico de la Economía Social de los Conocimientos, Creatividad e Innovación, reconozco a favor de la Universidad Católica de Cuenca una licencia gratuita, intransferible y no exclusiva para el uso no comercial de la obra, con fines estrictamente académicos y no comerciales. Autorizo además a la Universidad Católica de Cuenca, para que realice la publicación de éste proyecto de titulación en el Repositorio Institucional de conformidad a lo dispuesto en el artículo 144 de la Ley Orgánica de Educación Superior.

Azogues, 4 de julio de 2025.

F: 

**Jonnathan Javier Oliveros Calle**

C.I. **0301805834**