



UNIVERSIDAD
CATÓLICA
DE CUENCA

UNIVERSIDAD CATÓLICA DE CUENCA

Comunidad Educativa al Servicio del Pueblo

UNIDAD ACADÉMICA DE SALUD Y BIENESTAR

CARRERA DE MEDICINA

**“PARAPARESIA ESPÁSTICA TROPICAL ASOCIADA A
HTLV-1 Y CO-INFECCIÓN DE NEUROSÍFILIS. REPORTE
DE UN CASO.”**

**TRABAJO DE TITULACIÓN PREVIO A LA OBTENCIÓN DEL
TÍTULO DE MÉDICO**

AUTOR: OSCAR MATEO PRADO LLIVISACA

DIRECTOR: DRA. ANDREA CATALINA OCHOA BRAVO

CUENCA - ECUADOR

2024

DIOS, PATRIA, CULTURA Y DESARROLLO



UNIVERSIDAD CATÓLICA DE CUENCA

Comunidad Educativa al Servicio del Pueblo

UNIDAD ACADÉMICA DE SALUD Y BIENESTAR

CARRERA DE MEDICINA

**“PARAPARESIA ESPÁSTICA TROPICAL ASOCIADA A
HTLV-1 Y CO-INFECCIÓN DE NEUROSÍFILIS. REPORTE
DE UN CASO.”**

**TRABAJO DE TITULACIÓN PREVIO A LA OBTENCIÓN DEL
TÍTULO DE MÉDICO**

AUTOR: OSCAR MATEO PRADO LLIVISACA

DIRECTOR: DRA. ANDREA CATALINA OCHOA BRAVO

CUENCA - ECUADOR


2024

DIOS, PATRIA, CULTURA Y DESARROLLO

DECLARATORIA DE AUTORÍA Y RESPONSABILIDAD

Oscar Mateo Prado Llivisaca portador(a) de la cédula de ciudadanía N° **0105218820**. Declaro ser el autor de la obra. “**Paraparesia espástica tropical asociada a HTLV-1 y co-infección de neurosífilis. Reporte de un caso.**”, sobre la cual me hago responsable sobre las opiniones, versiones e ideas expresadas. Declaro que la misma ha sido elaborada respetando los derechos de propiedad intelectual de terceros y eximo a la Universidad Católica de Cuenca sobre cualquier reclamación que pudiera existir al respecto. Declaro finalmente que mi obra ha sido realizada cumpliendo con todos los requisitos legales, éticos y bioéticos de investigación, que la misma no incumple con la normativa nacional e internacional en el área específica de investigación, sobre la que también me responsabilizo y eximo a la Universidad Católica de Cuenca de toda reclamación al respecto.

Cuenca, 22 de febrero de 2024



F.


Oscar Mateo Prado Llivisaca

C.I. 0105218820

CERTIFICACIÓN DEL DIRECTOR / TUTOR

Certifico que el presente trabajo denominado " **Paraparesia espástica tropical asociada a HTLV-1 y co-infección de neurosífilis. Reporte de un caso.**" realizado por **Oscar Mateo Prado Llivisaca** con documento de identidad No. **0105218820**, previo a la obtención del título profesional de Médico, ha sido asesorado, supervisado y desarrollado bajo mi tutoría en todo su proceso, cumpliendo con la reglamentación pertinente que exige la Universidad Católica de Cuenca y los requisitos que determina la investigación científica.

Cuenca, 22 de febrero de 2024

F: 

Dra. Andrea Catalina Ochoa Bravo

DIRECTOR / TUTOR

DEDICATORIA

A Dios, por darme salud y guiarme en el camino. A mis padres, Oscar y Jenny, quienes han sido mi apoyo más fuerte durante esta etapa de mi vida y desde siempre. A mi hermano, José David, por quien tengo la responsabilidad de dar mi mejor esfuerzo. A mi fiel amigo Ono, que sin importar las horas, me esperó debajo del escritorio durante las madrugadas de estudio y tareas. A Karen, Memo, Rodney y Gustavo, que me demostraron que las buenas amistades están a tu lado a pesar de la distancia. A mis abuelos, tíos, primos, novia y amigos, que de una u otra manera estuvieron acompañando este camino.

AGRADECIMIENTO

Quiero agradecer a la Dra. Andrea Ochoa Bravo, por aceptar ser mi guía en este proyecto de titulación. Su apoyo y confianza en mí y su facultad para guiar han sido aportes invaluable, no solo en este proyecto, sino en mi proceso de formación. Así mismo, quiero expresar mi gratitud hacia la Dra. Stefany Albán Silva, quien desinteresadamente me brindó la información necesaria para la elaboración del presente proyecto y, con sus comentarios y recomendaciones, contribuyó ampliamente a este trabajo de titulación.

Agradezco también a la Universidad Católica de Cuenca por abrirme las puertas y permitir que me forme como profesional. En este sentido, quiero extender mis agradecimientos a los docentes de titulación, quienes fueron una guía durante este tiempo. A la paciente, por brindar la información necesaria de su caso de manera desinteresada.

Finalmente, quiero agradecer a mis padres, hermano, a Samantha, a Belén, y a los compañeros con quienes tuve el placer de coincidir y fueron un apoyo durante el tiempo que compartimos. Gracias por la paciencia, por el cariño y por hacer de esta etapa universitaria un tiempo inolvidable.

RESUMEN

Antecedentes: El virus linfotrópico humano de células T tipo 1 (HTLV-1) infecta alrededor de 10 millones de personas en todo el mundo. Más del 90% de estos infectados permanecen asintomáticos, favoreciendo de esta manera a la propagación del virus. Este virus está asociado a un trastorno neurológico progresivo conocido como paraparesia espástica tropical / mielopatía asociada a HTLV-1 (PET/MAH). La paraparesia espástica tropical no tiene cura. El tratamiento se basa en la mejoría de los síntomas del paciente y el retardo en la progresión de la enfermedad.

Descripción del caso: Se presenta el caso de una paciente femenina, de 63 años de edad, de procedencia y residencia Chile, que presenta un cuadro de 5 meses de evolución caracterizado por mialgias y trastorno de la marcha progresivo, con paresia de predominio proximal de extremidades inferiores más temblor cefálico recurrente de acción. El cuadro se exacerba con dolor intenso en las cuatro extremidades, espasmos musculares intermitentes y sensación de rigidez. Se realizaron estudios de laboratorio e imagen, donde se identifica infección por HTLV-1 y líquido cefalorraquídeo compatible con neurosífilis y se descarta mielopatía por resonancia magnética. El tratamiento administrado fue Penicilina G sódica, paracetamol, pregabalina, duloxetina y AINES, reportando una notable mejoría del cuadro.

Conclusiones: La paraparesia espástica tropical por infección de HTLV-1 es una enfermedad rara, sin cura. El tratamiento se enfoca en la prevención de la progresión de la enfermedad y la mejoría de los síntomas.

Palabras clave: HTLV-1; NEUROSIFILIS; PARAPARESIA ESPÁSTICA.

ABSTRACT

Antecedents: Human T-cell lymphotropic virus type 1 (HTLV-1) infects approximately 10 million people worldwide. More than 90% of these people remain asymptomatic, thus favoring the spread of the virus. This virus is associated with a progressive neurological disorder known as tropical spastic paraparesis/HTLV-1-associated myelopathy (PET/MAH). Tropical spastic paraparesis has no cure. Treatment is based on improving the patient's symptoms and delaying the progression of the disease.

Case description: A 63-year-old female patient from Chile who presents a record of 5-month virus evolution characterized by myalgia and progressive gait disorder, with predominantly proximal paresis of the lower extremities plus recurrent action head tremor is presented. The condition is exacerbated by intense pain in all four extremities, intermittent muscle spasms, and a feeling of stiffness. Laboratory and imaging studies were performed, in which HTLV-1 infection and cerebrospinal fluid compatible with neurosyphilis were identified, and myelopathy was ruled out by magnetic resonance imaging. The treatment administered was Penicillin G sodium, paracetamol, pregabalin, duloxetine, and NSAIDs, reporting a notable improvement in the condition.

Conclusions: Tropical spastic paraparesis due to HTLV-1 infection is a rare disease with no cure. Treatment focuses on preventing disease progression and improving symptoms.

Key words: HTLV-1; NEUROSYPHILIS; SPASTIC PARAPARESIS.

ÍNDICE

<i>RESUMEN</i>	7
<i>ABSTRACT</i>	8
<i>ÍNDICE</i>	9
<i>INTRODUCCIÓN</i>	10
<i>REPORTE DEL CASO</i>	12
<i>CONCLUSIONES</i>	20
<i>CONFLICTO DE INTERESES</i>	20
<i>BIBLIOGRAFÍA</i>	21
<i>GLOSARIO</i>	25
<i>ANEXOS</i>	26

INTRODUCCIÓN

El virus linfotrópico humano de células T tipo 1 (HTLV-1) infecta alrededor de 10 millones de personas en todo el mundo. Más del 90% de estos infectados permanecen asintomáticos, favoreciendo de esta manera a la propagación del virus (1). Debido a esto y a que la forma de transmisión es muy variada, desde la transmisión vertical de madre a hijo, transmisión sexual y mediante contacto sanguíneo, los datos epidemiológicos son escasos y poco certeros (2). No obstante, se ha descrito que 1 de cada 10.000 donadores de sangre han presentado prueba positiva para HTLV-1 en Europa (3). En Norte América, se ha establecido una prevalencia del 0.005% en aquellos que donan sangre por primera vez. Por otra parte, en Centro y Sudamérica se ha determinado una prevalencia de 0.2% al 6.7% en la población general, donde Brasil y Colombia presentan las mayores prevalencias de la región (4). En Ecuador se ha reportado una prevalencia de 3,5% en la población afrodescendiente del cantón Barabón, en Esmeraldas (5). Dentro de los factores asociados a la infección por HTLV-1 se ha descrito una media de edad de 39 años, presentándose principalmente en mujeres (61.1%) y en personas afrodescendientes (60.5%). Además, la presencia de anticuerpos para *T. Pallidum* está relacionada con un riesgo mayor para contraer una infección por HTLV-1. También se ha relatado una asociación significativa entre personas infectadas por el virus HTLV-1 y el haber recibido transfusiones sanguíneas (6,7). En este sentido, este virus está asociado a la leucemia/linfoma de células T del adulto (LLTA), una de las neoplasias malignas más agresivas, y a un trastorno neurológico progresivo conocido como paraparesia espástica tropical / mielopatía asociada a HTLV-1 (PET/MAH) (8,9). Esta se presenta con síntomas neurológicos como paraparesias, espasticidad, alteraciones en la marcha, debilidad en miembros inferiores y síntomas vesicales y de esfínteres. Por su parte, el diagnóstico se lo realiza mediante determinación de anticuerpos, donde la prueba Western Blot es el gold estándar y la prueba PCR confirmará el subtipo de HTLV. La Organización Mundial de la Salud (OMS) (10) indicó que existe entre 0.1 y 2% de riesgo de

desarrollar el cuadro clínico de paraparesia espástica tropical/mielopatía asociada a HTLV-1, pero indica una mortalidad del 50% en aquellas personas que desarrollan dicha patología. Adicionalmente, se ha descrito que la mortalidad en pacientes HTLV-1 seropositivos por cualquier causa es mayor en comparación a pacientes que no presentan este virus (11). Por otra parte, la paraparesia espástica tropical/mielopatía asociada a HTLV-1 no tiene cura. El tratamiento consiste en la mejoría de los síntomas y la calidad de vida del paciente (12).

REPORTE DEL CASO

Paciente femenina de 63 años de edad, procedencia y residencia Chile, sin antecedentes patológicos personales, presenta cuadro de 5 meses de evolución caracterizado por mialgias y trastorno de la marcha progresivo, con paresia de predominio proximal de extremidades inferiores más temblor cefálico recurrente de acción y compromiso del estado general. Paciente es policonsultante desde los síntomas iniciales, para lo cual es recetada pregabalina 75 mg cada día y duloxetina 30 mg ocasional. En el último mes, se suma baja de peso de 10 kg asociado a hiporexia, niega fiebre, niega artralgias o artritis. Cuadro se exacerba la última semana con dolor de gran intensidad en las 4 extremidades, espasmos musculares intermitentes y sensación de rigidez llevando a la postración.

Examen físico

Peso 48 kg, Estatura 1.6 m, IMC 18.8

Examen neurológico

Temblor cefálico de acción, hiperreflexia difusa con Hoffman y Babinski positivos. Clonus bilateral, mayor a izquierda.

Aumento del tono de predominio en extremidades inferiores. Prueba de pequeña paresia positiva (+) en extremidades inferiores.

Exámenes complementarios.

Inicialmente se plantea sospecha diagnóstica: Tetrapiramidalismo por atrofia muscular sistémica pero se descarta debido a electromiograma sin alteraciones y disautonomía con prueba de ortostatismo negativo

Se realiza prueba VDRL la cual reporta reactivo débil. En contexto de presencia de VDRL reactivo débil, se solicita prueba treponémica FTA- ABS de resultado reactivo

Se reporta prueba PCR para HTLV-1 positivo (+) y HTLV-2 negativo (-)

En estudio de líquido cefalorraquídeo se evidencia incoloro, leucocitos 15, mononucleares 100%, polimorfonucleares 0%, Glucosa 52.6 mg/dl, proteínas 18.2mg/1dl, Eritrocitos 0.

PCR HTLV1 positivo en líquido cefalorraquídeo.

Se realiza resonancia magnética nuclear de cerebro y columna, no se evidencia mielopatías.

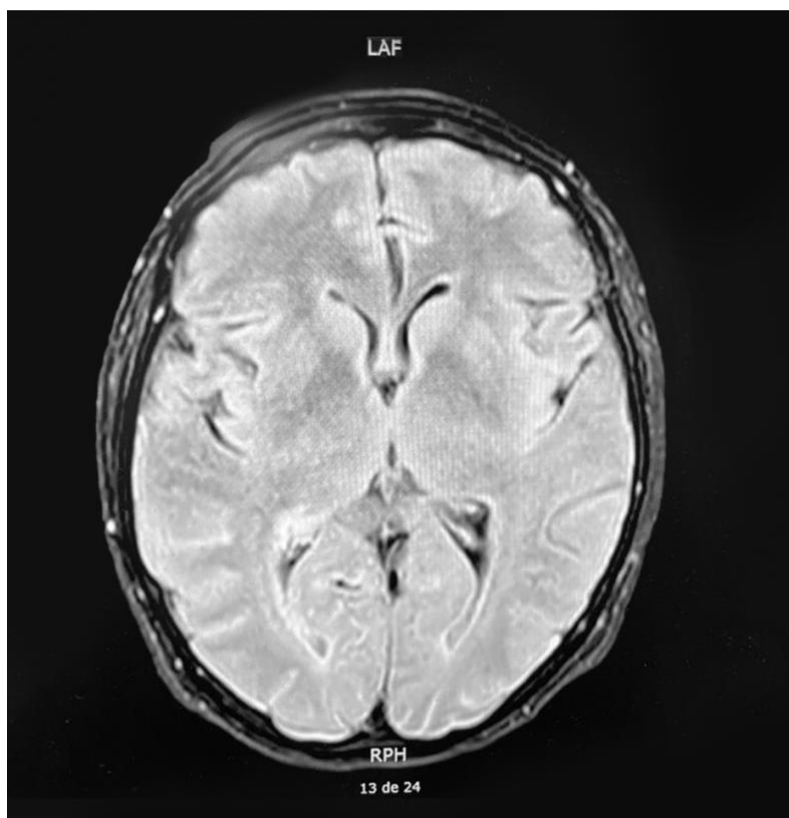


Imagen 1. Resonancia magnética de cerebro. No se evidencia mielopatía.

Obtenida de: historia clínica de la paciente.

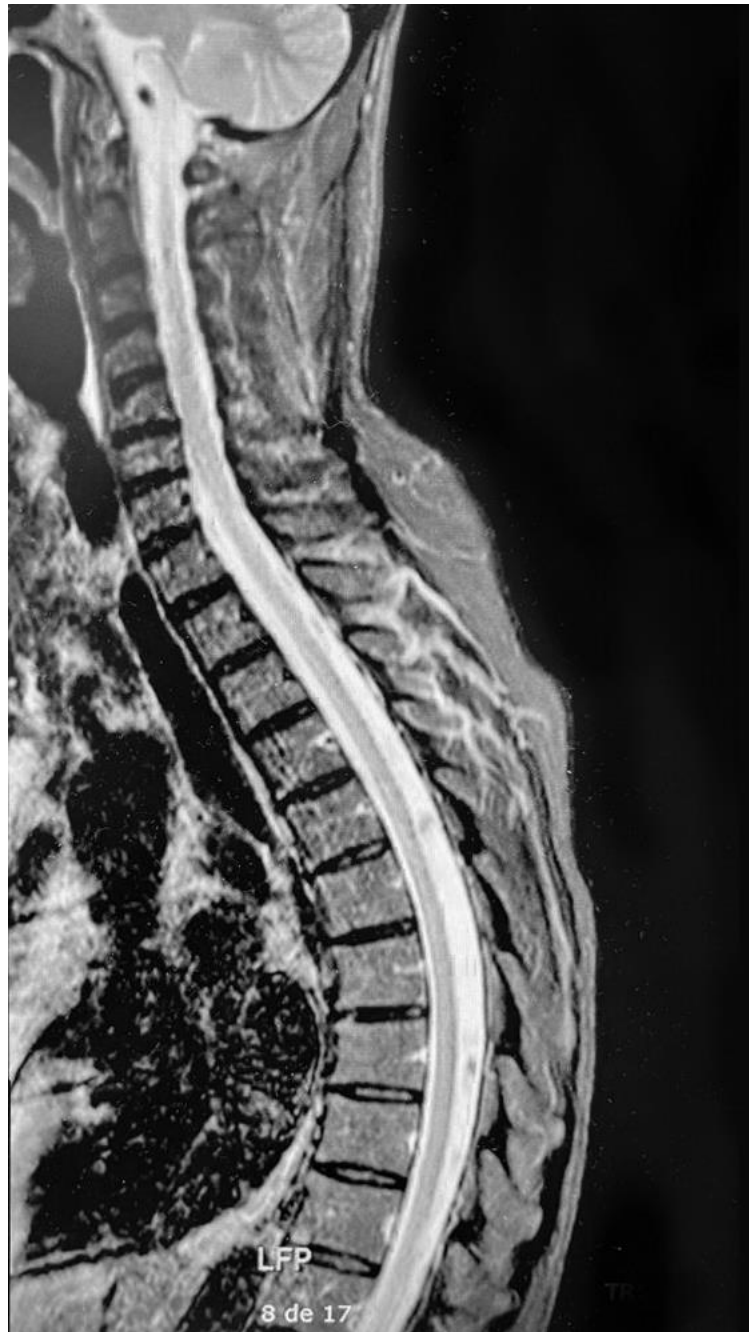

Imagen 1. Resonancia magnética de columna cervical y dorsal con contraste, donde no se evidencia mielopatía. Obtenida de: historia clínica de la paciente

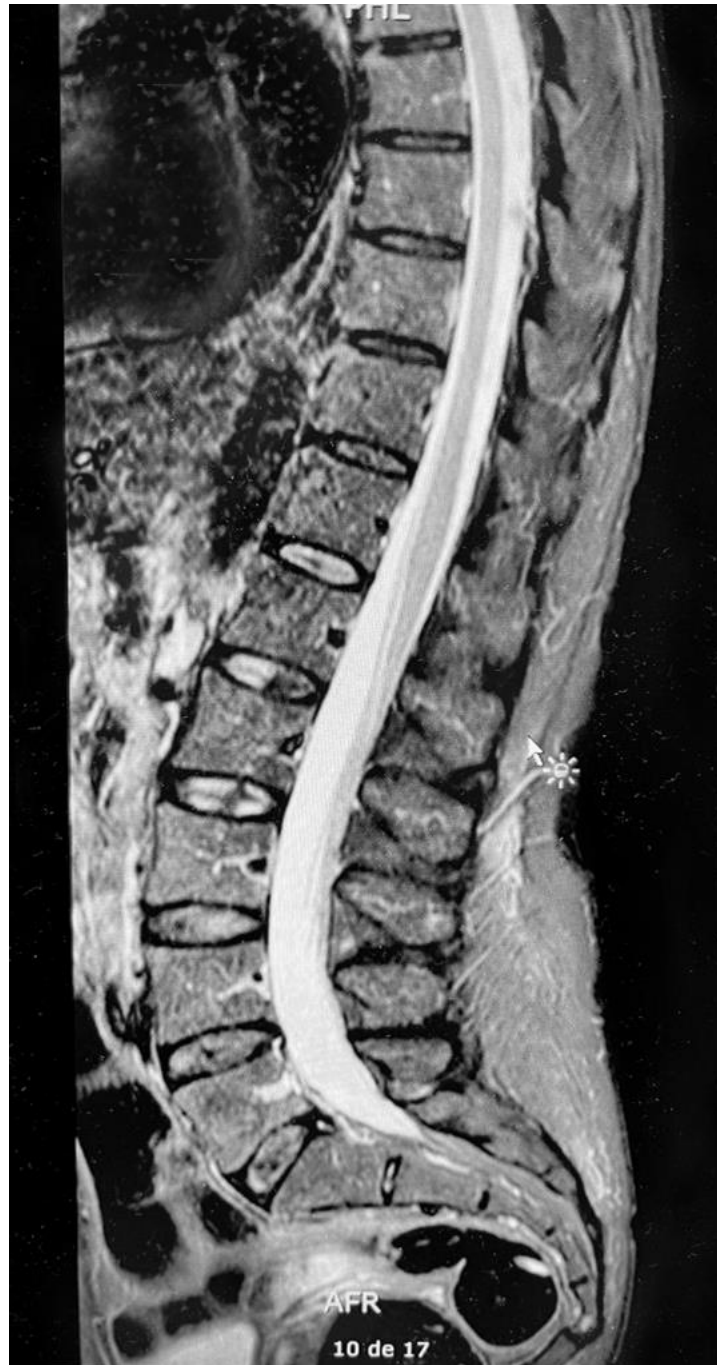

Imagen 2. Resonancia magnética de columna lumbar con contraste, donde no se observa mielopatía. Obtenida de: historia clínica de la paciente

Diagnostico

Paraparesia espástica tropical asociada a HTLV-1 y co-infección de neurosífilis.

Tratamiento

Con lo antes expuesto, paciente es sometida a tratamiento con Penicilina G sódica 24 millones UI al día por 14 días por vía venosa para tratar la neurosífilis. Se administra paracetamol, pregabalina, duloxetina e ibuprofeno como tratamiento sintomático para la paraparésia espástica tropical y se recomienda neurorrehabilitación, educación, consejería y estudio a hija y pareja sexual.

Evolución

En hospitalización, paciente con leve mejoría de la movilidad por segmentos, menos dolor a la movilización de extremidades inferiores, logra prueba de pequeña parésia negativa (-) en 4 extremidades pero con hiperreflexia difusa, clonus bilateral. Hoffman positiva (+), Babinski positivo (+) y manteniendo de marcha espástica. En control a los 6 meses desde el diagnóstico, paciente se encuentra caminando con ayuda de un bastón. Permanece espasticidad en miembros inferiores, incontinencia urinaria esporádica de predominio nocturno. Reporte de sífilis negativo. No concluyó sesiones de kinesiología.

DISCUSIÓN

El caso descrito anteriormente cumple con las características de paraparesia espástica tropical asociada al virus HTLV tipo 1. Se desconoce la vía de transmisión, sin embargo, se plantea una vía vertical debido a que la paciente no refiere antecedentes de transfusiones ni uso de drogas y refiere ser monógama. Dentro protocolo para el diagnóstico se descarta las mielopatías compresivas, enfermedades degenerativas y enfermedades autoinmunes mediante exámenes de imagen, valoración neurológica y pruebas de anticuerpos como antipéptidos cíclicos citrulinados (CCP), anticuerpos antinucleares (ANA), anti DNA, anticuerpos anti citoplasma de neutrófilos (ANCA), anti Ro, anti La, anti Smith (SM), SCL y anti Jo1.

Brito et al. (6) describen en su estudio de campo a las transfusiones sanguíneas como único factor de riesgo encontrado en la población de 11 comunidades de Pará, Brasil. Eusebio et al. (13) afirman a las transfusiones sanguíneas como un factor de riesgo importante debido a las altas tasas de este procedimiento. Así mismo, indican que las relaciones sexuales sin protección, más de 2 parejas sexuales al año y pacientes inmunosuprimidos son factores de riesgo para la infección por HTLV-1. Por su parte, Paiva et al. (14) y Rosadas et al. (15) demuestran en sus respectivos estudios que la transmisión vertical es la principal vía de transmisión encontrada e indican como factores de riesgo a la lactancia materna prolongada (12 meses o más), madre con carga proviral mayor o igual a 100 copias y edad mayor a 26 años.

En este caso, la paciente no refiere antecedentes de transfusiones sanguíneas y afirma ser monógama. En base a esto, se sospecha que su forma de contagio sería atribuida a una transmisión vertical madre-hija; sin embargo, se desconoce si presenta algún factor de riesgo de los antes indicados para este tipo de transmisión. Los autores antes referidos indican que mediante tamizaje y prevención de los factores de riesgo se podría prevenir de 8 y 272 casos de PET/HAM anualmente.

Moreno et al. (16) indican que el diagnóstico para esta infección se la realiza mediante la determinación de anticuerpos específicos en suero, utilizando el método ELISA o aglutinación de partículas de gelatina (AP). Por otro lado, Rivera et al. (17) indican que se puede buscar estos anticuerpos líquido cefalorraquídeo. Adicionalmente, afirman que se debe realizar un PCR en caso de resultados indeterminados. Ambos autores indican que se debe confirmar la infección mediante Western Blot, luego de encontrar anticuerpos. En este caso, la determinación de la infección fue mediante prueba PCR positiva para HTLV-1.

En cuanto a co-infecciones, en este caso se reporta neurosífilis por VDRL reactivo débil que se complementa con prueba treponémica FTA-ABS reactiva. Como describe el autor Hernández (18) un 33% de los pacientes que no son tratados por sífilis desarrollan neurosífilis tardía, cursando con clínica de parestesia o dolores de miembros inferiores hasta en 75% de pacientes. Rosadas y Taylor (7) demostraron que la infección de sífilis es un factor de riesgo independiente para contraer una infección de HTLV-1 y afirman que el riesgo de transmisión sexual es muy bajo (0.01%).

Marino et al. (19) han demostrado que la zidovudina tiene efectos significativos en el control de la transmisión in vitro cuando es administrado en etapas tempranas o como profilaxis, aun con dosis bajas. Sin embargo, afirman que después de establecida la infección, este antirretroviral no tiene efectos benéficos en los pacientes. Así mismo, han sido estudiados los inhibidores de la transcriptasa inversa, al principio con resultados positivos en la disminución de la carga proviral. No obstante, luego de un tiempo de uso, se ha visto que no genera un beneficio y se lo atribuye a la resistencia generada por el virus. Acuña et al. (20) demostraron que los antirretrovirales antes indicados no cumplen su función en estudios clínicos. Adicionalmente, indican al anticuerpo monoclonal mogamulizumab como beneficioso en la disminución de la carga viral. Así, afirman que los corticoesteroides es la terapia más utilizada en pacientes con PET/HAM, pero que su eficacia disminuye con el tiempo de uso. Finalmente,

hacen referencia al manejo del dolor con neuromoduladores como pregabalina y gabapentina y el uso de AINES como tratamientos fundamentales en la mejoría de la calidad de vida del paciente. En este caso, se utilizó paracetamol, pregabalina, duloxetina y AINES para manejar los síntomas de la paciente.

La rehabilitación física es un componente importante en la mejoría de la calidad de vida del paciente, así lo analizó Macêdo MC et al. (21) que en su estudio se demostró una mejoría del dolor del 20-30% medido con el Cuestionario Breve del Dolor (CBD). En cuanto a la calidad de vida, medida mediante el Cuestionario de Salud SF-36, este autor encontró significancia estadística exclusivamente en la mejoría de la función física. Sin embargo, afirma que aún sin una significancia estadística, la mejoría en la calidad de vida del grupo que realiza rehabilitación física es clínicamente evidente.

Liboria et al. (22) evaluaron la eficacia de ejercicios de rehabilitación en casa a través de la Escala de Equilibrio de Berg (EEB), Test de caminata de 6 minutos, Test de caminata de 10 metros, Time up and go y el Índice de Barthel. Se observó una mejora estadísticamente significativa al aplicar fisioterapia convencional junto con programas de ejercicios domiciliarios en las alteraciones del equilibrio, en la capacidad de la marcha, en la capacidad de transferencia y en la calidad de vida. Además, demostraron que no existe una mejora estadísticamente significativa en la velocidad de la marcha y en las mejoras posturales. En este contexto, nuestra paciente se adhirió al tratamiento de fisioterapia, rehabilitación y kinesiología recomendados, demostrando una notable mejoría en los síntomas motores y neurológicos. Realiza todas sus actividades básicas de la vida diaria por sí mismo, con un puntaje de 95 en el Índice de Barthel, debido a su incontinencia urinaria nocturna.

CONCLUSIONES

La infección por HTLV-1 cursa asintomática en la mayoría de los pacientes, por lo cual desafortunadamente ha contribuido en la diseminación del mismo. Sin embargo, es la responsable de patologías agresivas como la leucemia/linfoma de células T del adulto y la PET/HAM. Esta se transmite principalmente por vía vertical, así también como por vía sexual y transfusiones sanguíneas, siendo un evento prevenible mediante herramientas de tamizaje como pruebas ELISA o PCR a mujeres embarazadas o la educación en relación a la lactancia materna en madres seropositivas. Se estiman, que mediante estos métodos, se podrán prevenir entre 8 y 272 casos de PET/HAM anualmente. Esta enfermedad se presenta con síntomas neurológicos lentamente progresivos como paraparesias y espasticidad, afectando a la marcha y la estabilidad, además de síntomas de esfínteres y vesicales, afectando notablemente la calidad de vida del paciente. No existe un tratamiento establecido, por lo cual este se centra en mejorar los síntomas y la calidad de vida del paciente.

CONFLICTO DE INTERESES

No existe conflicto de interés de los autores.

BIBLIOGRAFÍA

1. Rosadas C, Taylor GP. Mother-to-child HTLV-1 transmission: Unmet research needs. Vol. 10, *Frontiers in Microbiology*. Frontiers Media S.A. [Internet]; 2019. [fecha de acceso: 5 de mayo de 2023]; disponible en: <https://www.frontiersin.org/article/10.3389/fmicb.2019.00999/full>
2. World Health Organization. Human T-Lymphotropic Virus Type 1: Technical Report February 2020. Geneva: World Health Organization [Internet]; 2021. [Fecha de acceso: 5 de mayo de 2023]; disponible en: <https://www.who.int/publications/i/item/9789240020221>
3. Ramos, J.-M., de Mendoza, C., Aguilera, A., Barreiro, P., Benito, R., Eiros, J. M., et al. Hospital admissions in individuals with HTLV-1 infection in Spain. *AIDS*, 34(7), 1019–1027 (Internet). 2020. (Fecha de acceso: 9 de mayo de 2023); disponible en: <https://doi.org/10.1097/QAD.0000000000002508>
4. Legrand N, Mcgregor S, Bull R, Bajis S, Valencia BM, Ronnachit A, et al. Clinical and Public Health Implications of Human T-Lymphotropic Virus Type 1 Infection. *Clinical Microbiology Reviews* [Internet]. 2022. [Fecha de acceso: 9 de mayo de 2023]; disponible en: <https://journals.asm.org/journal/cmvr>
5. Mosquera C, Aspiazu E, Garcia M. Infección por el Virus Linfotrópico de Células T Humano HTLV-1 y Paraparesia Espástica Tropical en Ecuador: Paradigma de Enfermedad Tropical Desatendida. *BMJ Case Rep* [Internet]. 2019. [Fecha de acceso: 9 de mayo de 2023]; disponible en: <https://doi.org/10.1136/bcr-2016-215243>
6. Brito, W. R. dos S., Cardoso-Costa, G. de L., Roland Junior, L. M., Pereira, K. A. S., Lopes, F. T., Santos, B. C. dos, de Lima, A. C. R., et al. Prevalence and Risk Factors for HTLV-1/2 Infection in Quilombo Remnant Communities Living in the Brazilian Amazon. *Frontiers in*

- Public Health [Internet]. 2022. [Fecha de acceso: 9 de mayo de 2023]; disponible en: www.frontiersin.org
7. Taylor GP, Rosadas C. HTLV-1 and Co-infections. *Frontiers in Medicine* [Internet]. 2022. [Fecha de acceso: 9 de mayo de 2023]; disponible en: www.frontiersin.org
 8. Lopez E. Paraparesia Espástica Tropical Progresiva Asociada A Htlv-I: A Propósito De Un Caso Clínico Del Hospital General Ambato Del Iess. Repositorio UNIANDES [Internet]. 2018. [Fecha de acceso: 8 de mayo de 2023]; disponible en: <https://dspace.uniandes.edu.ec/handle/123456789/9343>
 9. Nuñez J. Incidencia del virus HTLV-1 en Pacientes Adultos de Hematología del Hospital General Esmeraldas Sur Delfina Torres de Concha. Repositorio UNIANDES [Internet]. 2020. [Fecha de acceso: 9 de mayo de 2023]; disponible en: <https://repositorio.pucese.edu.ec/handle/123456789/2235>
 10. World Health Organization. Public Health Impact And Implications For Future Actions: Who Global Consultation On The Human T-Lymphotropic Virus Type 1. 2019. Geneva: World Health Organization [Internet]. 2021. [Fecha de acceso: 11 de mayo de 2023]; disponible en: <https://www.who.int/publications/i/item/9789240020023>
 11. Schierhout G, McGregor S, Gessain A, Einsiedel L, Martinello M, Kaldor J. Association between HTLV-1 infection and adverse health outcomes: a systematic review and meta-analysis of epidemiological studies. *Lancet Infect Dis* [Internet]. 2020. [Fecha de acceso: 10 de mayo de 2023]; disponible en: [https://doi.org/10.1016/S1473-3099\(19\)30402-5](https://doi.org/10.1016/S1473-3099(19)30402-5)
 12. Munafó L, Quesada G. Mielopatía asociada a HTLV-1/ Paraparesia espástica tropical. *Revista Médica de costa rica*. [Internet]. 2019. [fecha de acceso: el 7 de mayo de 2023]; disponible en: <http://www.revistamedicacr.com>

13. Eusebio-Ponce E, Candel FJ, Paulino-Ramirez R, Serrano-García I, Anguita E, Lagos M. Seroprevalence and Trends of HTLV-1/2 among Blood Donors of Santo Domingo, Dominican Republic, 2012-2017. *Rev Esp Quimioter* [Internet]. 2020. [fecha de acceso: 9 de mayo de 2023]; disponible en: <https://seq.es/abstract/rev-esp-quimioter-2020-december-11-2/>
14. Paiva AM, Assone T, J Haziot ME, Smid J, Augusto Fonseca LM, do Carmo Luiz O, et al. Risk factors associated with HTLV-1 vertical transmission in Brazil: longer breastfeeding, higher maternal proviral load and previous HTLV-1-infected offspring. *Nature Scientific Reports* [Internet]. 2018. [fecha de acceso: 9 de mayo de 2023]; disponible en: <https://www.nature.com/articles/s41598-018-25939-y>
15. Rosadas C, Malik B, Taylor GP, Puccioni-Sohler M. Estimation of HTLV-1 vertical transmission cases in Brazil per annum. *PLOS Neglected Tropical Diseases* [Internet]. 2018. [fecha de acceso: 9 de mayo de 2023]; disponible en: <https://doi.org/10.1371/journal.pntd.0006913.t001>
16. Moreno C, Balangero M, Barbás MG, Cudolá A, Gallego S. Diagnóstico serológico de HTLV-1/2: combinación de técnicas de tamizaje para definir el estatus serológico en donantes de sangre. *Rev Argent Microbiol* Vol 45 [Internet]. 2013. [fecha de acceso: 9 de mayo de 2023]; disponible en: www.elsevier.es/ram
17. Rivera-Caldón C, López-Valencia D, Zamora-Bastidas T, Dueñas-Cuéllar R, Mora-Obando D. Infección por el virus linfotrópico humano de células T tipo 1 (HTLV-1) y paraparesia espástica. Avances y diagnóstico 35 años después de su descubrimiento. *IATREIA* [Internet]. 2017. [fecha de acceso: 8 de mayo de 2023]; disponible en: <https://revistas.udea.edu.co/index.php/iatreia/article/view/26357>

18. Hernández E, Ariza M. Neurosífilis. Acta Neurológica Colombiana [Internet]. 2021. [fecha de acceso: 31 de octubre de 2023]; disponible en: <https://www.actaneurologica.com/index.php/anc/article/view/1082>
19. Marino-Merlo F, Balestrieri E, Matteucci C, Mastino A, Grelli S, Macchi B. Antiretroviral Therapy in HTLV-1 Infection: An Updated Overview. Pathogens [Internet] 2020. [fecha de acceso: 9 de mayo de 2023]; disponible en: <https://www.mdpi.com/2076-0817/9/5/342>
20. Acuña M, Llanos T, Jm M, Acuña JM, Llanos VT, Montaña JM. Mielopatía asociada con infección por HTLV-1: paraparesia espástica tropical. Acta Neurol Colomb [Internet]. 2021. [fecha de acceso: 12 de mayo de 2023]; disponible en: <https://doi.org/10.22379/24224022323>
21. Carvalho Macêdo M, De Sousa Mota R, Patrício A, Fontes Baptista A, De Souza A, Filho A, et al. Pain and Quality of Life in Human T-cell Lymphotropic Virus Type 1-Associated Myelopathy or Tropical Spastic Paraparesis After Home-Based Exercise Protocol: A Randomized Clinical Trial. Journal of the Brazilian Society of Tropical Medicine [Internet]. 2019 [fecha de acceso: 3 de enero de 2024]; disponible en: <http://www.lee.dante.br/pesquisa/amostragem/>
22. Libório AML, Santana G de O, Macêdo MC, Neto MG, Baptista AF, Sá KN. Home-based exercise programs for disabilities of walking activity caused by neurological disorders: Systematic Review with Meta-Analysis. Revista Pesquisa em Fisioterapia [Internet]. 2019. [fecha de acceso: 9 de mayo de 2023]; disponible en: <https://www5.bahiana.edu.br/index.php/fisioterapia/article/view/2165>

GLOSARIO

Paraparesia: debilidad muscular parcial en ambas extremidades inferiores o ambas extremidades superiores.


Espasticidad: trastorno motor caracterizado por hiperreflexia e hipertonía, que causa una contracción permanente de los músculos afectados.

ANEXOS

**AUTORIZACIÓN DE PUBLICACIÓN EN EL
REPOSITORIO INSTITUCIONAL**

Oscar Mateo Prado Llivisaca portador(a) de la cédula de ciudadanía N° **0105218820**. En calidad de autor/a y titular de los derechos patrimoniales del trabajo de titulación **“Paraparesia espástica tropical asociada a HTLV-1 y co-infección de neurosífilis. Reporte de un caso.”** de conformidad a lo establecido en el artículo 114 Código Orgánico de la Economía Social de los Conocimientos, Creatividad e Innovación, reconozco a favor de la Universidad Católica de Cuenca una licencia gratuita, intransferible y no exclusiva para el uso no comercial de la obra, con fines estrictamente académicos y no comerciales. Autorizo además a la Universidad Católica de Cuenca, para que realice la publicación de éste trabajo de titulación en el Repositorio Institucional de conformidad a lo dispuesto en el artículo 144 de la Ley Orgánica de Educación Superior

Cuenca, **22 de febrero de 2024**



F.

Oscar Mateo Prado Llivisaca

C.I. 0105218820