



UNIVERSIDAD  
CATÓLICA  
DE CUENCA

**UNIVERSIDAD CATÓLICA DE CUENCA**

*Comunidad Educativa al Servicio del Pueblo*

**UNIDAD ACADÉMICA DE SALUD Y BIENESTAR**

**CARRERA DE ODONTOLOGÍA**

**PROTOTIPOS DENTALES: IMPRESIÓN EN 3D DE  
DIENTES LATERALES SUPERIORES E INFERIORES  
PARA PRÁCTICAS DE ENDODONCIA, EN LA  
CARRERA DE ODONTOLOGÍA DE LA  
UNIVERSIDAD CATÓLICA DE CUENCA, FEBRERO  
2024 - DICIEMBRE 2024**

**PROYECTO DE TITULACIÓN PREVIO A LA OBTENCIÓN DEL  
TÍTULO DE ODONTÓLOGO**


**AUTOR: ANDRÉS SANTIAGO MANCHENO VINTIMILLA**

**DIRECTOR: OD. ESP. BOLÍVAR ANDRÉS DELGADO GAETE**

**CUENCA - ECUADOR**

**2024**

**DIOS, PATRIA, CULTURA Y DESARROLLO**



# **UNIVERSIDAD CATÓLICA DE CUENCA**

*Comunidad Educativa al Servicio del Pueblo*

## **UNIDAD ACADÉMICA DE SALUD Y BIENESTAR**

### **CARRERA DE ODONTOLOGÍA**

**PROTOTIPOS DENTALES: IMPRESIÓN EN 3D DE DIENTES  
LATERALES SUPERIORES E INFERIORES PARA PRÁCTICAS  
DE ENDODONCIA, EN LA CARRERA DE ODONTOLOGÍA DE  
LA UNIVERSIDAD CATÓLICA DE CUENCA, FEBRERO 2024 -  
DICIEMBRE 2024**

**PROYECTO DE TITULACIÓN PREVIO A LA OBTENCIÓN DEL  
TÍTULO DE ODONTÓLOGO**

**AUTOR: ANDRÉS SANTIAGO MANCHENO VINTIMILLA**

**DIRECTOR: OD. ESP. BOLÍVAR ANDRÉS DELGADO GAETE**

**CUENCA - ECUADOR**

**2024**

**DIOS, PATRIA, CULTURA Y DESARROLLO**

# Prototipos dentales: Impresión en 3D de dientes laterales superiores e inferiores para prácticas de endodoncia, en la carrera de odontología de la Universidad Católica de Cuenca, febrero 2024 - diciembre 2024

\*Andrés Mancheno Vintimilla, \*\*Wimper Mogrovejo Cuji, \*\*\* Bolívar Delgado Gaete

## Resumen

**Introducción:** El prototipo dental es un modelo tridimensional que reproduce la morfología de un diente real. Estos prototipos son usados ampliamente en todas las áreas de la odontología, ya sea de manera clínica o académica, facilitando el estudio de la anatomía externa e interna, así como la función de la pieza dental. En el ámbito universitario, ayudan a comprender la forma real de un diente, a diferenciar sus estructuras y, sobre todo, permiten la práctica clínica sobre ellos, lo que lleva a adquirir la pericia necesaria para tratar a pacientes reales.

**Objetivo:** Establecer la morfología y anatomía, para luego realizar una tomografía computarizada, escanear, renderizar y finalizar con la impresión tridimensional de un prototipo dental que represente fielmente las características de una pieza real.

**Conclusiones:** El estudio basado en un modelo anatómico real, enfocado en la práctica universitaria, la cual contribuye a la comprensión conjunta teórica y al desarrollo de habilidades clínicas manuales y didácticas. El uso de prototipos dentales impresos en 3D permite a los estudiantes universitarios practicar en un ambiente seguro y realista, mejorando la precisión y destreza manuales y teóricas necesarias para la futura práctica profesional.

**Palabras Clave:** Prototipo dental, Impresión Tridimensional, Diseño tridimensional.

## ABSTRACT

**Introduction:** The dental prototype is a three-dimensional model reproducing a natural tooth's morphology. These prototypes are widely used in all areas of dentistry, whether clinically or academically, facilitating the study of the tooth's external and internal anatomy and function. In the university environment, they help to understand the actual shape of a tooth and differentiate its structures. Above all, they allow clinical practice, which leads to acquiring the necessary expertise to treat actual patients.

**Objective:** To establish the morphology and anatomy, perform computed tomography, scan, render, and finish with the three-dimensional impression of a dental prototype that faithfully represents the characteristics of an authentic piece.

**Conclusions:** Based on an accurate anatomical model and focused on university practice, the study contributes to joint theoretical understanding and the development of manual and didactic clinical skills. The use of 3D-printed dental prototypes allows university students to practice in a safe and realistic environment,

\* Alumno de la facultad de odontología.

\*\* Alumno de la facultad de odontología.

\*\*\*Odontólogo Magister en Rehabilitación Oral; Odontología Estética y Diseño de Sonrisa,  
[bolivar.delgado@ucacue.edu.ec](mailto:bolivar.delgado@ucacue.edu.ec) Universidad Católica de Cuenca

improving the manual and theoretical precision and dexterity necessary for future professional practice.

**Keywords:** Dental prototype, Three-dimensional printing, Three-dimensional design.

## **1. Introducción:**

En el ámbito de la práctica y estudio odontológico, a lo largo del tiempo se han utilizado diferentes tipos de modelos de prototipos llamados tipodontos, que estaban elaborados manualmente. Sin embargo, su proceso de fabricación era largo y los resultados obtenidos no cumplían con las expectativas, pues presentaban errores morfológicos y en algunos casos carecían de una raíz dental, siendo solo un vacío relleno de resina que no imitaba de manera precisa las distintas situaciones clínicas.

Por lo que, nuevas investigaciones han estado enfocadas en el desarrollo, duplicación y/o replicación de piezas dentales basadas en materiales sintéticos que permitan reproducir de manera similar la anatomía interna y externa de las mismas, siendo más asequibles a los estudiantes y catedráticos. Al ser de fácil acceso, estas piezas pueden ser intercambiadas en los tipodontos utilizados en los simuladores. El empleo de estas piezas artificiales puede ser utilizado en varios ámbitos odontológicos, como: área de operatoria dental, endodoncia, periodoncia, rehabilitación oral, implantología, cirugía, guías quirúrgicas, ortodoncia, entre otras.

(1)

En la actualidad, la obtención de nuevos prototipos dentales que permitan mejorar la enseñanza tanto en la preclínica como en la práctica odontológica se realiza gracias a procesos de renderización de imágenes, tomadas a partir de tomografías computarizadas, con escáneres intraorales, que nos permiten tener un modelo en la computadora e incluso poder editar las malformaciones, desniveles, entre otros, para que la pieza obtenida mediante una impresora 3D se pueda fabricar a gran escala, teniendo una fiabilidad anatómica excepcional, recuperando cada parte de la pieza dental para su duplicación. Esto permite realizar variaciones anatómicas como dilaceración de raíces y diferentes tipos de configuración de conductos, aplicables específicamente en el área de endodoncia.(2)

El objetivo de la investigación, es la búsqueda de información acerca de la morfología de las piezas dentales interna y externa, destacando también anomalías anatómicas, para que así, puedan ser modeladas en un sistema 3D para luego ser grabadas con tecnología de impresión, estos modelos representan la primera experiencia de los estudiantes de Odontología en las prácticas preclínicas universitarias, permitiéndoles observar anatomía dental, patologías y tratamientos sin requerir un paciente real.

## **2. Justificación:**

Dentro de la carrera de Odontología, durante las prácticas preprofesionales, los estudiantes desarrollan sus destrezas dentro de laboratorios de simulación, utilizando modelos convencionales a base de materiales como yeso, plástico, acrílico o, en algunos casos, dientes reales extraídos, que no siempre son de la mejor calidad, puesto que son materiales frágiles que se fracturan o desgastan con extrema facilidad, presentan una anatomía incompleta junto con una visibilidad escasa o simplemente tienen una disponibilidad limitada dentro del país.

Como relevancia científica, la fabricación de un prototipo dental busca superar las barreras de los materiales convencionales usados día a día por los estudiantes y profesionales, siendo un aporte para la ciencia, a pesar de que esta propuesta incluye un elevado costo inicial y considerable tiempo de preparación.

Como relevancia personal, los beneficios son numerosos en el área endodóntica, sobre todo para los estudiantes, entre los que podemos destacar el perfeccionamiento de maniobras, la sensación similar a la de un diente verdadero durante la instrumentación, sin el posible riesgo de comprometer la integridad física del complejo bucodental del paciente en la clínica de la universidad.

Finalmente, como relevancia social, permitirá estandarizar protocolos empleados en la endodoncia, como mantener un ambiente estéril y controlado, realizar radiografías para determinar la ubicación, cantidad y longitud de los conductos, preparación de acceso de cada tipo de diente, permeabilización del conducto, instrumentación manual del conducto y pulpa, obturación de los conductos y restauración de la pieza.

## **3. Materiales y Métodos.**

Para la confección de los prototipos dentales destinados a las prácticas endodónticas en la carrera de Odontología, se obtuvo la aprobación respectiva de bioética a través de una evaluación expedita por el CEISH-UCACUE. Se consideraron como criterios de inclusión a pacientes adultos de cualquier sexo, sin enfermedades sistémicas previas, sin tratamientos ortodónticos ni malformaciones dentarias, y con todos los dientes presentes, excepto los terceros molares. Por otro lado, los criterios de exclusión incluyeron la ausencia de órganos dentales, la presencia de zonas radiolúcidas compatibles con caries o lesiones apicales, restauraciones previas, traumatismos dentoalveolares, reabsorciones radiculares internas y externas, apicectomías y cirugías reconstructivas de los maxilares.

Se obtuvo el material bibliográfico mediante la búsqueda de artículos científicos, obteniendo información sobre la anatomía externa, tanto de corona y raíz, así como la interna, especificando variaciones que puedan existir. De esta manera, se hizo una investigación de bibliografías en las cuales los criterios de inclusión fueron: artículos de no más de 5 años de antigüedad, que sean de revistas científicas certificadas y que contengan DOI. Los criterios de exclusión fueron monografías, tesis, ensayos y artículos que no cumplan con el criterio de antigüedad. La información bibliográfica fue recolectada con metabuscadores como Scopus, Pubmed, Elsevier, SciELO, entre otros.

Se emplearon las siguientes palabras clave en la búsqueda de los artículos: anatomía dental, biomodelos odontológicos, tomografía axial computarizada y morfología de conductos dentales.

- La impresora utilizada: Photon M3 Anycubic.
- La resina utilizada: Water-Wash Resin+ Anycubic.

## **4. Marco Teórico**

### **4.1. Incisivo Lateral Superior**

Es una pieza dental relevante que se ubica en la zona frontal y superior de la boca. Posee una anatomía interna y externa compleja que le permite realizar funciones importantes como la masticación, pronunciación, prensión y corte de los alimentos. La erupción suele ocurrir entre los 8 y los 11 años. Según Vertucci, los incisivos laterales superiores permanentes tienen una raíz y un único conducto, pero en su formación pueden ocurrir anomalías que causen modificaciones como microdoncia y macrodoncia, doble raíz, pieza invaginada, y cúspide dental en forma de medialuna o garra. (3–5)

#### **4.1.1. Anatomía General:**

Tiene forma trapezoidal, con eje cérvico-incisal, una longitud media de 22.6 mm. El ancho mesiodistal es de 6 a 7 mm dependiendo del sexo, donde las mujeres cuentan con menor tamaño. Cuenta con un conducto en el 99.9% de los casos, conductos laterales en el 10%, y ramificaciones apicales en el 12%. Realizando cortes transversales, podemos ver que el conducto radicular tiene una forma parecida a un triángulo en el cuello anatómico, pero esta va cambiando a una forma circular conforme nos dirigimos al ápice. Tiene una curvatura radicular que puede cambiar anatómicamente dependiendo del paciente, con una pieza recta en el 30%, mientras que la curva mesial se sitúa en el 3%, la curva distal es del 53%, la curvatura labial representa un porcentaje de tan solo el 4% y, finalmente, la combinación gradual y de bayoneta conforman aproximadamente el 6%. (6,7)

#### 4.1.2. Anatomía Externa:

El incisivo lateral superior presenta 5 partes anatómicas:

- **Cara Vestibular:** Trapezoidal, el extremo incisal da una forma triangular (Imagen 1).(8)
- **Cara Palatina:** Forma trapezoidal, con un tamaño inferior a la cara vestibular, los rebordes de las crestas marginales y el cingulo del incisivo da origen a una fosa. (Imagen 2). (8)
- **Borde incisal:** Este presenta una inclinación de mesial hacia distal, puede presentar en la línea de crecimiento, 2 pequeños surcos que pueden asemejarse a un “3” (Imagen 3). (8)
- **Cara Mesial:** Forma triangular, presenta una ligera depresión que diferencia al lateral del central (Imagen 4). (8)
- **Cara distal:** Similar morfología a la cara mesial, con un tamaño menor y más convexo (Imagen 5). (8)



Imagen 1

Imagen 2

Imagen 3

Imagen 4

Imagen 5

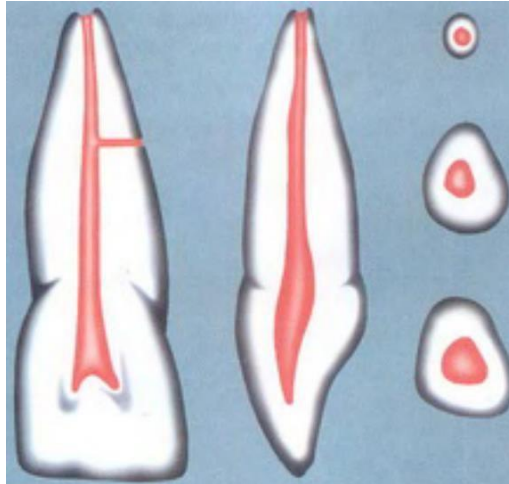
*Morfología externa incisivo lateral superior. Tomado de “Anatomy of Orofacial Structures, 9th Edition” y elaborado por Richard W Brand. (9)*

#### 4.1.3. Anatomía interna:

##### **Cámara pulpar:**

El incisivo lateral superior presenta una cámara pulpar con características similares a las del incisivo central, pero con dimensiones más reducidas. En general, cuenta con un único conducto radicular de forma oval y su diámetro es mayor en la parte vestibulo-palatina que en la parte mesio-distal. También puede tener dos extremidades pulpares y, a su vez, dos cuernos pulpares.(3,10)

El espacio interno del diente que se ubica en la parte superior y está revestido por dentina es conocido como cámara pulpar. Se conecta con los conductos radiculares a través de orificios situados en su superficie, que marcan el ingreso hacia ellos. No obstante, cuando se analiza el volumen total de las coronas del incisivo central y lateral, queda evidenciado que la cámara pulpar del diente lateral es más grande en proporción a la del diente central. El tamaño de la cámara no es constante debido a los continuos cambios fisiológicos de la dentina, siendo así diferente en los jóvenes que, en los adultos, en quienes las paredes camerales aumentan un espesor de 0.5 mm. (11,12)



*Imagen 6: Morfología interna incisivo lateral tomado de "Endodoncia. Técnica y Fundamentos" por Soares-Goldberg. (6)*

### *Conducto Radicular:*

El conducto radicular se encarga de conectar la cámara pulpar con el periodonto. Los incisivos laterales suelen tener un solo conducto radicular con forma cónica y una configuración semejante a la del incisivo central superior. Estos dientes se consideran unirradiculares, debido a que tienen una sola raíz. Hay dientes con varias raíces bien diferenciadas, que se clasifican como tipo I, es decir, tienen un solo conducto en la parte apical. Este conducto puede tener una curvatura pronunciada hacia distal, lo que dificulta una endodoncia en el momento de realizar el ensanchamiento del conducto. (11,12)

### **4.2. Incisivo Lateral Inferior**

El incisivo lateral inferior, al igual que su contraparte superior, presenta variaciones anatómicas significativas entre individuos, pero mantiene ciertas características generales que definen su morfología. Estos proporcionan soporte a la forma y aspecto estético de los labios, así como proveen armonía al complejo orofacial, además de contribuir a la fonética natural de la persona en las letras t, d y s. (3,6,13)

#### 4.2.1. Anatomía General

La forma de este diente puede describirse generalmente como trapezoidal cuando se observa desde la vista vestibular, con un contorno más redondeado y menos pronunciado que el incisivo lateral superior. La longitud promedio del incisivo lateral inferior varía entre 21 y 23 mm, y el ancho promedio se sitúa entre 5 y 6 mm. Al igual que con la longitud, este ancho puede ser ligeramente mayor en hombres que en mujeres. (4,7)

#### 4.2.2. Anatomía Externa:

- **Cara Vestibular:** La cara labial de la corona del incisivo lateral mandibular es lisa, pero de forma discoidal en el tercio incisal; en cuanto al tercio medio es más convexo, conformando un contorno trapezoidal, la porción cervical es más estrecha. (Imagen 7).(8)
- **Cara Lingual:** Presenta una visible depresión entre el nivel de un tercio medio y un tercio incisal (Imagen 8). (8)
- **Borde incisal:** Su borde incisal está inclinado hacia distal y hacia lingual; ligeramente sobre su raíz para permitir que la cresta incisiva siga la curva de la arcada. Aproximadamente mide 5.9mm (Imagen 9). (8)
- **Cara Mesial:** Tiene una base ancha en el cuello, una forma es triangular, sin embargo, va a presentar una forma convexa en toda su extensión, refiriendo a la cara vestibular. Además, se puede visualizar en el tercio medio una concavidad (Imagen 10). (8)
- **Cara distal:** Es de forma triangular, la superficie distal es más plana y corta inciso-cervicalmente. Los tercios medios e incisal son poco convexos y el tercio cervical es cóncavo inmediatamente por encima de la línea cervical (Imagen 11). (8)



Imagen 7



Imagen 8



Imagen 9

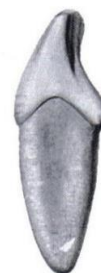

Imagen 10

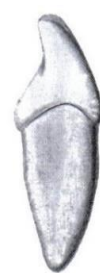

Imagen 11

*Morfología externa incisivo lateral superior. Tomado de "Anatomy of Orofacial Structures, 9th Edition" y elaborado por Richard W Brand. (9)*

### 4.2.3. Anatomía Interna:

#### Cámara pulpar:

La localización de la pulpa dental se encuentra dentro del diente y está en conexión directa con este. La dentina es el tejido que rodea completamente a la pulpa, excepto en el área conocida como foramen apical. Es importante recalcar que la pulpa es algo deprimida en sentido mesiodistal y más amplia en sentido vestibulopalatino.(14)

Las dimensiones de la cámara pulpar tienden a ser proporcionalmente más pequeñas en los incisivos laterales inferiores que en los superiores, reflejando la menor talla general de estos dientes. La forma de la cámara pulpar en vista coronal suele ser ovalada o redondeada, ensanchándose hacia la superficie vestibular y estrechándose hacia la lingual. La cámara pulpar se extiende cérvico-apicalmente hasta converger en el orificio del conducto radicular.(6)

#### Conducto Radicular:

Forma y Configuración: Este conducto radicular único es la norma en los incisivos laterales inferiores en un 73.4% y un 26.6% tienen dos conductos, que va desde la cámara pulpar hasta el extremo de la raíz. La forma del conducto puede ser relativamente recta o presentar ligeras curvaturas, dependiendo de la anatomía individual. En vista transversal, el conducto puede aparecer redondeado u ovalado, con variaciones que reflejan la morfología interna del diente.(6)

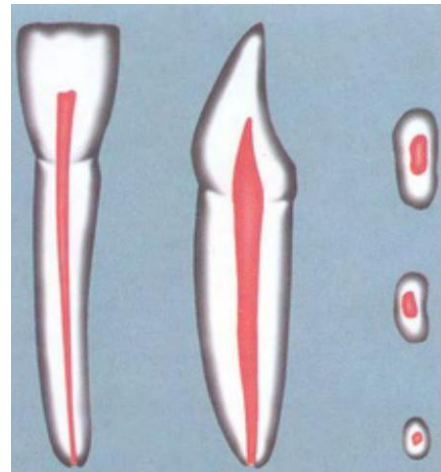


Imagen 12: Morfología interna incisivo lateral tomado de "Endodoncia. Técnica y Fundamentos" por Soares-Goldberg. (6)

### 4.3. Prototipo dental:

Es un diseño de una pieza dental de tamaño real o escalado a un tamaño diferente, el cual es conservador y de bajo costo. Es utilizado para una demostración didáctica para el uso práctico universitario, evaluación quirúrgica, clínica y práctica. Proporciona un método que nos permite evaluar, practicar y analizar el tratamiento dental elegido en un diente impreso por tecnología 3D, el cual permite una percepción táctil y visual de la anatomía, siendo esta una réplica real.(15)

El prototipado rápido es un término que hace referencia a una técnica basada en la creación de estructuras físicas tridimensionales a partir de un modelo virtual. La impresión 3D en Odontología engloba dos conceptos fundamentales: el componente asistido por computadora que implica el diseño (CAD) y la fabricación que, al igual que el anterior, requiere de una computadora (CAM), presentando las siguientes características.(15)

- *Morfología externa precisa:* El prototipo de impresión en 3D logra una alta precisión en la reproducción de la morfología externa de una pieza dental real a través del escaneo de una tomografía de un paciente real. (15)
- *Tamaño adecuado para la práctica:* El tamaño del prototipo está diseñado para adaptarse a las dimensiones y proporciones reales de una pieza dental. (15)
- *Semejanza a una pieza real:* El prototipo de impresión en 3D se asemeja visualmente a una pieza dental real, lo que proporciona una experiencia de práctica más realista.(15)
- *Funcionalidad en la práctica odontológica:* El prototipo de impresión en 3D es funcional y se puede utilizar para prácticas clínicas simuladas con el uso instrumentación con limas.(15)

#### 2.4.1. Prototipado rápido:

El prototipado rápido es un término que hace referencia a una técnica basada en la creación de estructuras físicas tridimensionales a partir de un modelo virtual.(15)

#### 2.5. Tipos de modelo de estudio dentales:

- *Tipodontos de Oclusión:* Modelos ampliamente utilizados gracias que imitan la oclusión específica de un paciente con dentición estable y completa.
- *Tipodonto de Odontopediatría:* Permite el estudio de la dentición temporal.
- *Tipodonto de Periodoncia:* Imita patologías tales como: recesiones gingivales, pérdida de hueso alveolar, bolsas periodontales.
- *Tipodonto de Cirugía:* Debido a que las cirugías requieren precisión y seguridad estos modelos permiten realizar prácticas eficientes.
- *Piezas para Endodoncia:* Estos modelos cuentan con espacios que representan los conductos de las diferentes piezas para la simulación endodóntica. (16)

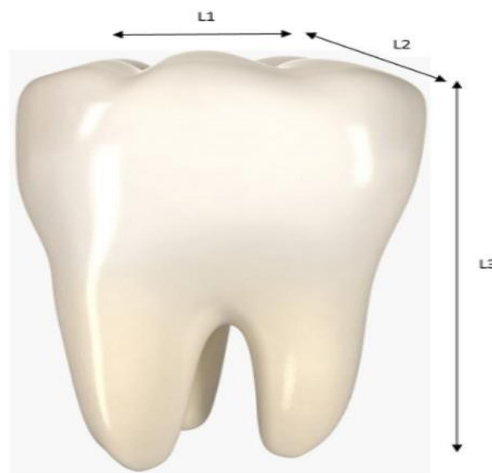## 2.6. Impresión 3D:

Durante los últimos años, la creación de prototipos por medio de la impresión 3D ha ganado reconocimiento dentro del campo odontológico. La impresión 3D, a grandes rasgos, consiste en añadir capas de material de manera sucesiva, una sobre otra, mediante un programa informático. Sin embargo, esta tecnología difiere de la tradicional, ya que en esta el material es eliminado por medio de cortes o perforaciones. Por ende, la impresión tridimensional es actualmente factible para la fabricación de implantes personalizados, minimizando el tiempo de elaboración y el costo.(16)

## 2.7. Métodos de impresión:

Los detalles, hasta los más pequeños, pueden ser reconocidos al tener una imagen en 3D, facilitando su comprensión y la creación de un plan de trabajo. Se pueden observar complejos anatómicos que no se hubieran podido ver en una imagen bidimensional. El reconocimiento de conductos y conductillos es, por mucho, superior a una imagen en 2D.(17)

Tras la obtención de las imágenes, se procede a medir las piezas, tomando en cuenta la siguiente imagen para determinar el proceso de medición dental (Imagen 13). Luego de ser escaneados, los datos son transformados en archivos STL. Los archivos obtenidos deben ser rellenados en todos los agujeros de las piezas tratadas tras la transformación.(18)



*Imagen 13: Forma de medir una pieza de. "Capability of 3D Printing Technology in Producing Molar Teeth Prototype" por Ahmad M. (18)*

## 2.8. Tipos de tecnología de Impresora:

Posterior a la obtención de imágenes y la reconstrucción de modelos digitales de la pieza dental deseada, se realiza la impresión, en donde se usan distintos materiales como capas de impresión líquidas, polvo o hilo, dependiendo de la tecnología de la impresora. Existirán diferentes tipos de calidad y estabilidad. El proceso de creación puede ser físico, de fusión seguido por una solidificación, o químico mediante fotopolimerización.(19)

### 2.8.1. FDM Modelado por deposición fundida:

Consiste en poner un filamento plástico (termoplástico polietereetercetona) el cual es calentado hasta alcanzar un estado de plasticidad y luego colocado en capas para obtener el resultado final sin necesidad de un curado final.(19,20)

### 2.8.2. Fotopolimerizada

Este es el principal procedimiento usado en el sector dental. Es un procedimiento de formación de modelos basado en un láser que recorre un líquido fotosensible y va polimerizando, formando la pieza deseada. En este método se utilizan elastómeros y plásticos termo-endurecibles. Además de tener una calidad y estabilidad muy altas, estos son biocompatibles, por lo cual pueden ser usados en la confección de guías quirúrgicas, prótesis provisionales, implantes, entre otros. (19,20)

## 5. Obtención de modelo.

Primero, es necesario realizar una tomografía precisa del paciente para luego usar el programa “3D Slicer (versión 5.22)”, donde se fragmentan las estructuras necesarias, incluyendo huesos, dientes y conductos, para formar una imagen tridimensional a partir de la tomografía:

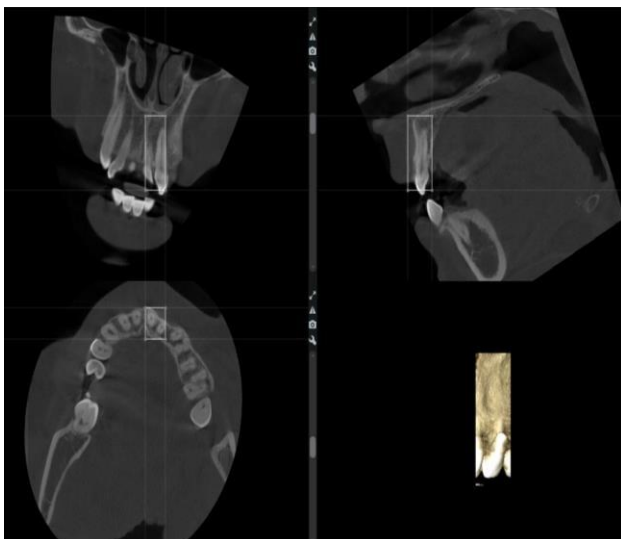


Imagen 14: Imagen tomográfica del Incisivo Lateral Superior

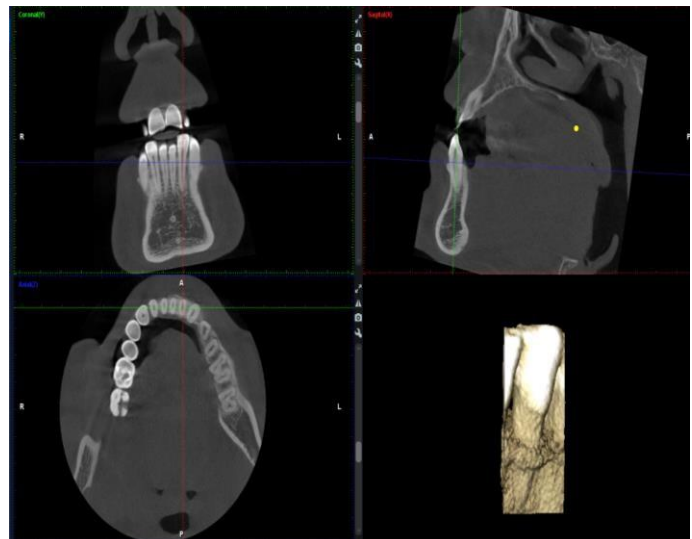

Imagen 15: Imagen tomográfica del Incisivo Lateral Inferior

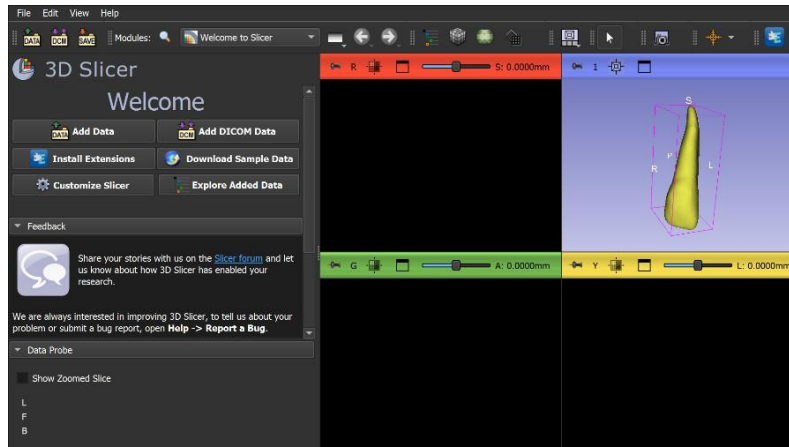


Imagen 16: Software 3D Slicer (versión 5.22), Incisivo lateral superior.

El modelo 3D dental se genera de manera individual para cada pieza dental y, posteriormente, mediante el uso del programa Meshmixer 3.5, se realiza la separación de los conductos radiculares con el fin de optimizar su estructura. Se utiliza un formato STL que está listo para ser impreso en 3D.

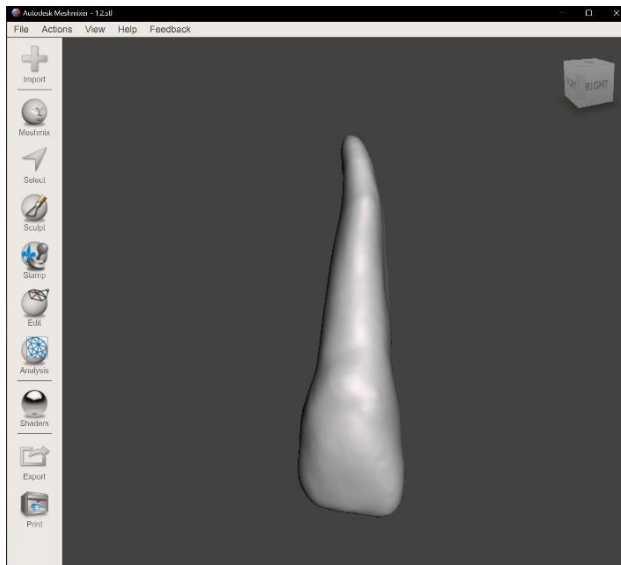


Imagen 17: Software Meshmixer 3.5, incisivo lateral superior.

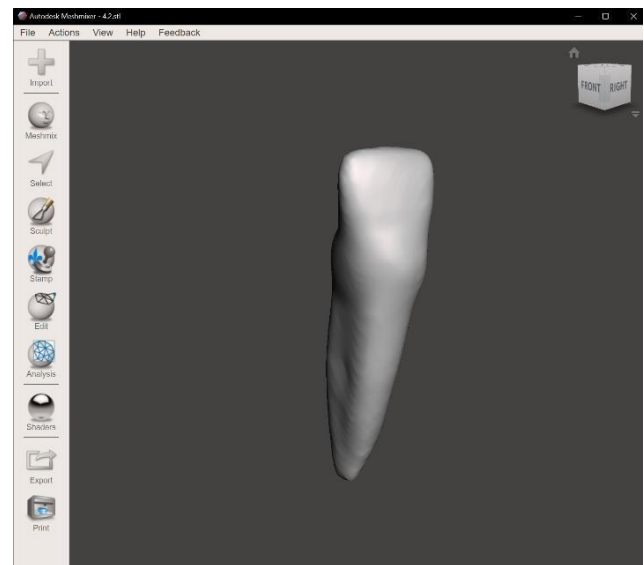


Imagen 18: Software Meshmixer 3.5, incisivo lateral inferior.

Una vez sincronizados los conductos con sus respectivos dientes, es posible imprimirlos utilizando Chitubox. Además, esta impresión incluye un corte especial para observar tanto las raíces como la cámara pulpar dentro del modelo impreso finalizado.

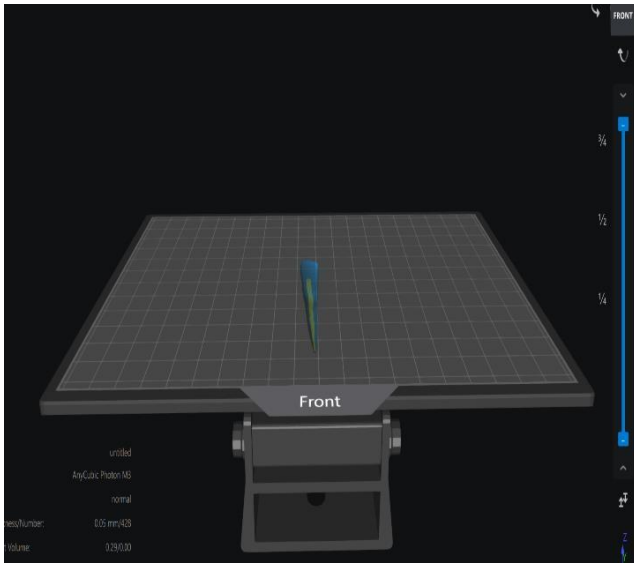


Imagen 19: Software Chitobox, incisivo lateral superior.

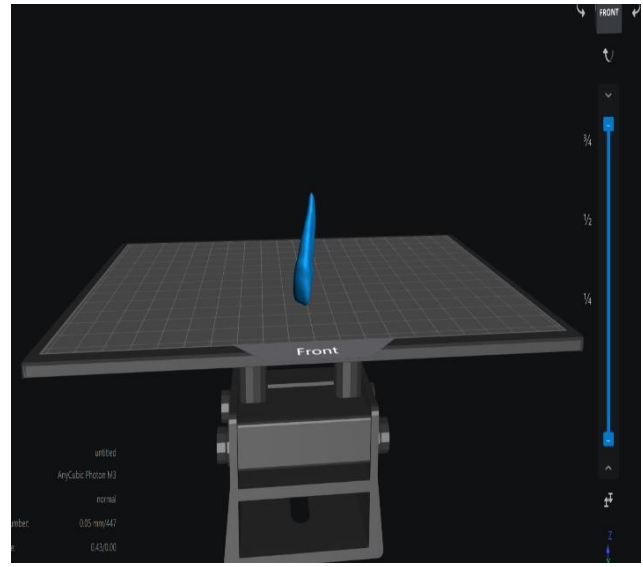


Imagen 20: Software Chitobox, incisivo lateral inferior.

Para la impresión, se empleará una resina lavable con agua de la marca “ANYCUBIC Photon M3” transparente, diseñada específicamente para evitar el agrietamiento de los modelos y permitir su almacenamiento durante 3 años sin formación de fisuras, una vez curados con luz ultravioleta. Esta resina se destaca por su alta precisión en los detalles debido a su baja tasa de contracción y su escaso olor, además de su baja viscosidad, que facilita una impresión más rápida. Además, esta resina presenta una amplia compatibilidad con diversas impresoras 3D disponibles en el mercado.

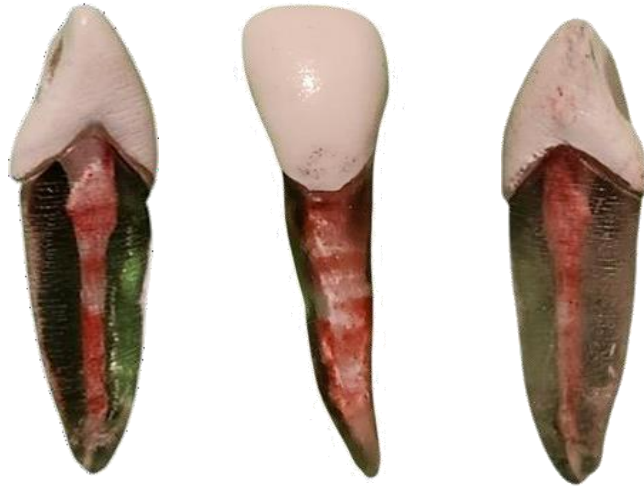## 6. Prueba del prototipo – Resultados

La morfología del prototipo dental presentó una notable similitud con la de un diente natural. Cada prototipo fue sometido a una serie de pruebas endodónticas, divididas en tres fases: inicial, media y final, abarcando los procesos de acceso, instrumentación y obturación.

### 6.1. Primera Fase o Inicial:

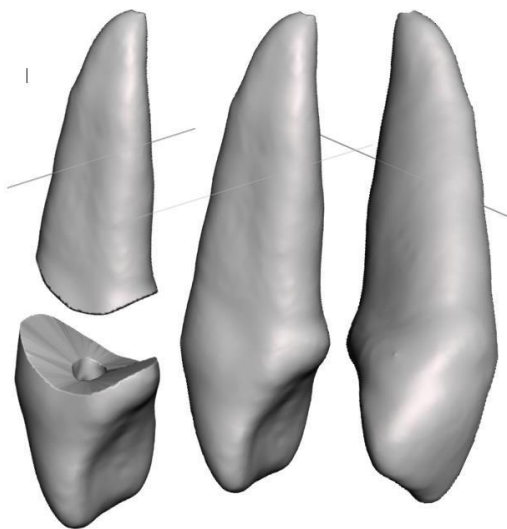
En las primeras pruebas realizadas en los incisivos laterales superiores e inferiores, se efectuó el acceso cameral utilizando una turbina de alta velocidad y fresas redondas diamantadas de cuello largo y Endo Z. Se observó la ausencia de quemaduras en la fresa y en el plástico del modelo.

Para simular el color de la corona, esta fue pintada con pintura blanca, lo que inicialmente dificultó el acceso debido a la dureza de la capa de pintura. Sin embargo, el acceso coronario se realizó sin complicaciones, aunque la baja resistencia del material de resina permitió una apertura rápida




*Imagen 21: Primera prueba de impresión.*

Se presentaron dificultades en la creación de escalones debido a la amplitud en el diámetro y corta longitud de los conductos radiculares. La sensación durante el procedimiento fue muy similar a la de la pulpa dentinaria, aunque la pintura utilizada para simular la pulpa pigmentaba las limas. La irrigación fue deficiente debido a la presencia de pintura acrílica roja en la pieza, afectando la visualización y evaluación de la limpieza del conducto. Las pruebas radiográficas mostraron similitudes en la radiolucidez comparables a las de un incisivo lateral real, lo que permitió diferenciar las zonas de materiales radiopacos.



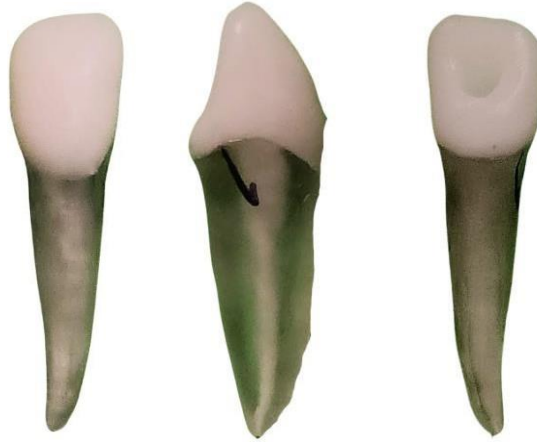*Imagen 22: Primera fase incisivo lateral Superior.*



*Imagen 23: Primera fase incisivo lateral inferior.*

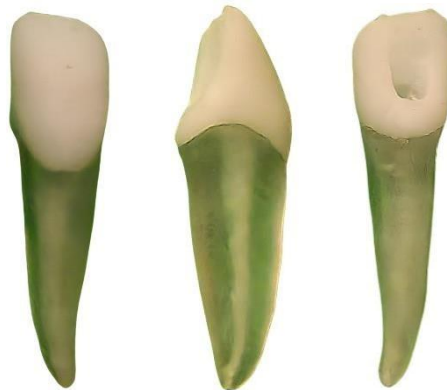## 6.2. Segunda Fase o Media:

En las pruebas intermedias, se realizaron varias modificaciones para mejorar la similitud y funcionalidad del prototipo dental. Se ajustó el color de la corona para una apariencia más realista y se utilizó una resina más translúcida en la raíz para imitar mejor la estructura natural del diente. También se modificaron la longitud y el diámetro de los conductos de los incisivos laterales, y se eliminó la pintura que simulaba la pulpa para evitar interferencias y mejorar la limpieza y visualización interna.



*Imagen 24: Fase 2.1 impresión mejorada con respecto al tamaño de los conductos.*

Sin embargo, se identificaron problemas, como la excesiva facilidad en la apertura coronaria de los incisivos laterales, atribuida a la baja resistencia del material de resina, lo que resultaba en una apertura más rápida y menos controlada. Esto resaltó la necesidad de utilizar materiales con una resistencia muy similar a la de un diente natural para mejorar la experiencia de entrenamiento odontológico. Además, la eliminación de la pintura que simulaba la pulpa, aunque beneficiosa en algunos aspectos, requirió ajustes en las técnicas de irrigación y limpieza para asegurar la eficacia del procedimiento endodóntico, tras ello se hizo una segunda impresión de la segunda fase.



*Imagen 25: Fase 2.2 impresión mejorada, más resistente.*

### 6.3. Tercera Fase o Final:

Se realizó la apertura de la cámara de la pieza con instrumentos de alta velocidad (turbina) y fresas redondas, sin quemarse en comparación con lo que suele ocurrir en el tipodonto. Luego, se procedió a realizar la conductometría como si se tratara de un diente en boca con una lima 25. La sensación que percibimos fue muy parecida a la de la pulpa dentinaria. A su vez, al momento de realizar la apertura, se generó polvillo que obstruía la visión de la cámara, al igual que en un diente real, y este pudo ser retirado con irrigación con hipoclorito de sodio al 5% y una aguja endodóntica. En cuanto a la resistencia del material, al inicio se presentaba cierta dificultad de acceso debido a la dureza que generaba la resina, tratando de asemejar la dureza de una pieza real.

### 6.4. Incisivo Lateral Superior

#### 6.4.1. Acceso coronario:

La utilización de una fresa redonda de bajo calibre facilitó un acceso coronario eficiente, acompañado de irrigación constante. Esta técnica previene el sobrecalentamiento del diente y mejora la visibilidad durante el procedimiento.

#### 6.4.2. Preparación de las paredes:

Para facilitar un mejor acceso al interior del diente, se empleó una fresa Endo Z específicamente diseñada para la formación de paredes.

#### 6.4.3. Formación del hombro:

Se utilizaron fresas Gates Glidden números 1 y 2 para la formación precisa del hombro, una etapa crítica para el éxito del tratamiento.

#### 6.4.4. Conducto Radicular:

Se identificó un conducto único, pero notablemente ancho. Para su tratamiento, se seleccionó una lima de trabajo del tamaño 25, adecuado para un diente lateral inferior.

#### 6.4.5. Mediciones Relevantes:

- La longitud real del diente se registró en 21.2 mm.
- La longitud de la lima maestra utilizada fue de 20.5 mm, lo cual es crucial para asegurar el tratamiento adecuado del conducto.
- Se utilizó un amperaje de 12 en la radiografía para obtener imágenes claras y precisas.

#### 6.4.6. Obturación:

Se seleccionó un cono de gutapercha tamaño 25 para la obturación del conducto, asegurando un sellado eficaz del espacio tratado.

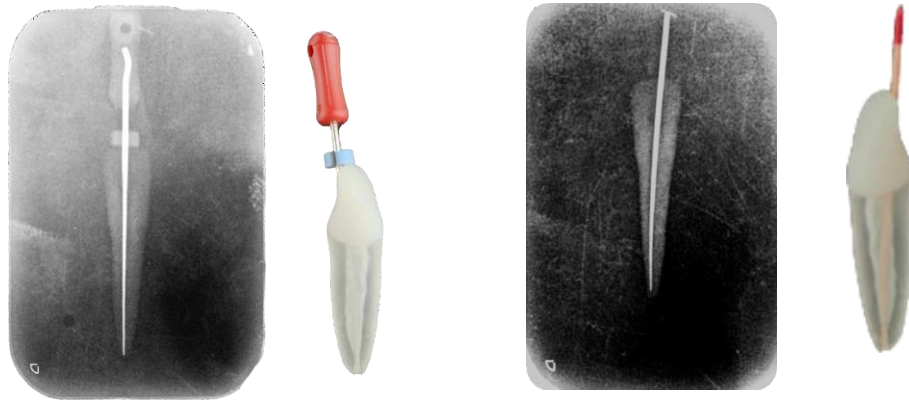


Imagen 26: Prueba Anatómica y radiográfica final del incisivo lateral superior

### 6.5. Incisivo Lateral Inferior

#### 6.5.1. Acceso Coronario:

Utilización de una fresa redonda. Esta técnica previene el sobrecalentamiento del diente y mejora la visibilidad durante el procedimiento.

#### 6.5.2. Preparación de las Paredes:

Para facilitar un mejor acceso al interior del diente, se empleó una fresa Endo Z específicamente diseñada para la formación de paredes.

#### 6.5.3. Formación del Hombro:

Se utilizaron fresas pezo para la formación precisa del hombro.

#### 6.5.4. Conducto Radicular:

Se identificó un conducto único, pero notablemente ancho. Para su tratamiento, se seleccionó una lima de trabajo del tamaño 30.

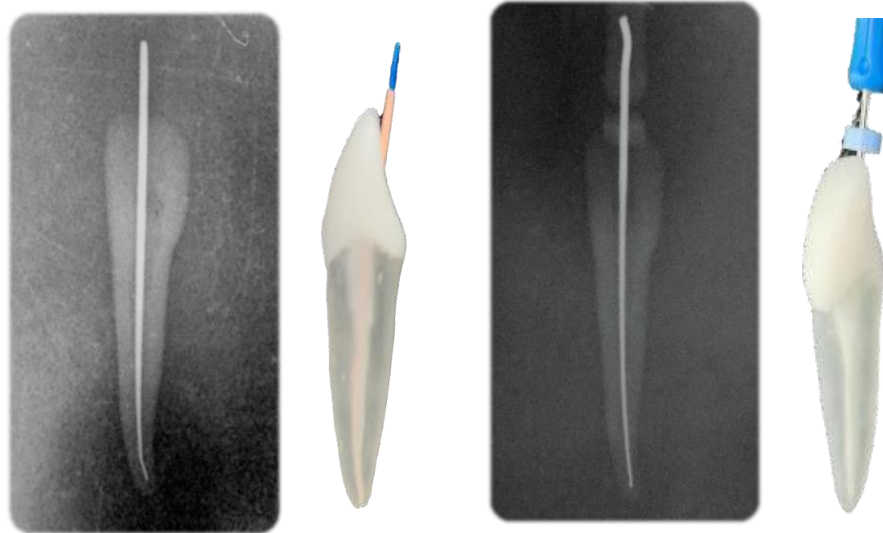
#### 6.5.5. Mediciones Relevantes:

- La longitud real del diente se registró en 24.5 mm.
- La longitud de la lima maestra utilizada fue de 23.5 mm, lo cual es crucial para asegurar el tratamiento adecuado del conducto.

- Se utilizó un amperaje de 6 en la radiografía para obtener imágenes claras.

#### 6.5.6. Obturación:

Se seleccionó un cono de gutapercha tamaño 30 para la obturación del conducto, asegurando un sellado eficaz del espacio tratado.



*Imagen 27: Prueba Anatómica y radiográfica final del incisivo lateral Inferior*

## 7. DISCUSIÓN:

CORONA-TABARES (3) destaca que los incisivos centrales y laterales superiores son importantes para la masticación, el habla y la estética dental, siendo así que su pérdida afecta directamente al paciente de todas formas.

Yanet De Armas González. (7) nos dice que el incisivo lateral superior permanente es un diente de tamaño más pequeño que el incisivo central superior, pero con características similares, siendo así una pieza con 4 caras y un borde incisal. Soares-Goldberg(6) menciona que normalmente cuenta con un solo canal radicular ovalado y su diámetro en la parte vestibulo-palatina es mayor que en la parte mesio-distal. Kenneth M. (10) destaca que también puede tener dos cuernos pulpares.

Kenneth M.(10) nos dice que la cámara pulpar del incisivo lateral superior puede ser más grande proporcionalmente que la del incisivo central superior, por ello, Leonardo (11) y Soares-Goldberg (6) destacan la importancia de conocer la anatomía interna, puesto que el volumen interno no es constante y puede variar entre personas y edades.

Leonardo (11), Soares-Goldberg (6), Canalda Sahli C (12) nos dicen que el incisivo lateral superior suele tener un solo conducto radicular, lo que puede ser discutido en términos de cómo esto afecta el tratamiento endodóntico y la anatomía dental en general, puesto que Ochoa Astudillo(4) menciona que pueden existir anomalías en su corona, lo cual afecta el tratamiento de un paciente.

Las anomalías anatómicas en el incisivo lateral superior pueden ser discutidas en términos de su prevalencia, diagnóstico y tratamiento. Por ello, Martínez P (5) discrepa totalmente de Leonardo (11), Soares-Goldberg (6), Canalda Sahli C (12), ya que este encuentra la presencia de dos raíces en un mismo incisivo lateral superior. Por ello, este presenta dos conductos, y asimismo, Martínez P (5) nos dice que puede existir más de dos conductos en una misma pieza, haciendo mención a la importancia del examen radiográfico para cualquier tratamiento dental, además Ochoa Astudillo (4) nos dice que no solo existe anomalías en la raíz, sino que también podemos encontrar en la corona, donde esta puede cambiar su forma normal a una cónica. CORONA-TABARES (3) también nos dice que pueden existir anomalías en cuanto a su formación, destacando la genética y la existencia previa de síndromes en el paciente, los cuales pueden causar microdoncia y macrodoncia.

## **8. Resultados y Conclusiones**

El incisivo lateral superior permanente es un diente clave en la sonrisa y en la masticación. Su formación y desarrollo son importantes para garantizar una correcta morfología y función dental. La erupción normal de este diente puede estar influenciada por diversos factores, como la genética, la nutrición y la higiene oral.

En el campo de la Odontología, es fundamental conocer y comprender la anatomía, función y desarrollo del incisivo lateral superior permanente, además de conocer las posibles variaciones anatómicas. El uso de radiografías o tomografías es crucial para poder proporcionar un tratamiento apropiado y asegurar la salud dental.

En resumen, el primer prototipo de impresión en 3D utilizado en Odontología ofrece beneficios significativos en cuanto a la morfología externa precisa, el tamaño adecuado, la semejanza a una pieza real, la funcionalidad en la práctica odontológica y la sensación que se asemeja a una pieza real por sus paredes durante la instrumentación con limas. Los avances mencionados contribuyen a mejorar la capacitación y el desarrollo de habilidades clínicas en Odontología por parte de los estudiantes.

Sin embargo, se ha observado que el prototipo es menos resistente en comparación con una pieza dental real. Esta falta de resistencia puede afectar su durabilidad y manejo durante la práctica clínica. Para mejorar esta limitación, es necesario

investigar y utilizar materiales más resistentes en futuros modelos de impresión en 3D.

Otra limitación identificada es el tamaño amplio del conducto en el prototipo, lo cual permite la entrada de una lima endodóntica de "25-30" como primera opción. Esta discrepancia con la anatomía real de los conductos radiculares puede afectar la precisión y eficacia de los procedimientos de limpieza y conformación del conducto. Se sugiere que en el próximo modelo se realicen ajustes en el tamaño del conducto para permitir la entrada de limas de menor tamaño, como la lima 15 o 20, que se asemejan más a la realidad clínica.

A pesar de las limitaciones mencionadas, el prototipo de impresión en 3D logra una representación externa bastante precisa de la anatomía de la pieza dental. Esto se consigue mediante el escaneo de una tomografía de un paciente real, lo que permite una reproducción fiel del tamaño y forma del diente. Además, al someter el prototipo a una radiografía periapical, se observa una imagen que se asemeja mucho a un diente real, lo que facilita la visualización del conducto y la lima durante las prácticas clínicas.

## 9. Bibliografía

1. Swain M V., Xue J. State of the art of Micro-CT applications in dental research. Int J Oral Sci [Internet]. 2009 [citado el 9 de enero de 2023];1(4):177–88. Disponible en: <https://pubmed.ncbi.nlm.nih.gov/20690421/>
2. Anderson J, Wealleans J, Ray J. Endodontic applications of 3D printing. Int Endod J [Internet]. el 1 de septiembre de 2018 [citado el 9 de enero de 2023];51(9):1005–18. Disponible en: <https://pubmed.ncbi.nlm.nih.gov/29486052/>
3. CORONA-TABARES MG, BARAJAS-CORTÉZ LL, VILLEGAS-MEDINA O, QUIÑONEZ-ZÁRATE LA, GUTIÉRREZ-DUEÑAS I. Manual de Endodoncia Básica [Internet]. 1a ed. Vol. 1. ECORFAN; 2014 [citado el 6 de noviembre de 2022]. Disponible en: [https://www.ecorfan.org/manuales/manuales\\_nayarit/Manual%20de%20Endodoncia%20basica%20V6.pdf](https://www.ecorfan.org/manuales/manuales_nayarit/Manual%20de%20Endodoncia%20basica%20V6.pdf)
4. Ochoa Astudillo J, Manzano Flores ES. Incisivo lateral superior izquierdo cónico con tratamiento previo incompleto de endodoncia. Revista Odontología [Internet]. el 30 de junio de 2022;24(2):7–15. Disponible en: <https://revistadigital.uce.edu.ec/index.php/odontologia/article/view/3927>

5. Martínez P, Boldo M, Corominola P, Sierra L, Lenarduzzi A, Fernández Solari JJ, et al. Incisivo lateral superior con dos raíces y dos conductos. Caso Clínico. CONICET [Internet]. el 3 de diciembre de 2016 [citado el 6 de noviembre de 2022];28(68). Disponible en: <https://ri.conicet.gov.ar/handle/11336/1745>
6. Soares-Goldberg. Endodoncia. Técnica y Fundamentos. 2da Edición. Segunda. PANAMERICANA EM, editor. 2013.
7. Yanet De Armas González D, María D, Alemán Estévez G, Isabel D, Brito M, Ramón M, et al. Mesiodistal diameter of upper and low incisors and canines. Incisal indexes. Matanzas, 2012. Universidad de Matanzas Camilo Cienfuegos Matanzas, Cuba [Internet]. junio de 2014 [citado el 6 de noviembre de 2022];36(4):438–48. Disponible en: [http://scielo.sld.cu/scielo.php?script=sci\\_arttext&pid=S1684-18242014000400006](http://scielo.sld.cu/scielo.php?script=sci_arttext&pid=S1684-18242014000400006)
8. Universidad Nacional Autónoma de México. Mexico. [citado el 9 de enero de 2023]. ANATOMÍA NORMAL DE LA CORONA DENTAL. Disponible en: <http://enfermedadesdentales.rua.unam.mx/anatomia/IncLatSup.html>
9. Brand RW, Isselhard DE, Smith ANicole (Professor of DH. Anatomy of orofacial structures. Vol. 7, Elsevier. 2014. 464 p.
10. Berman LH, Hargreaves KM. Cohen. Vías de la Pulpa [Internet]. Kenneth M. Hargreaves, editor. ELSEVIER; 2021 [citado el 6 de noviembre de 2022]. 992 p. Disponible en: <https://www.elsevier.com/books/cohen.-vias-de-la-pulpa/978-84-9113-968-3>
11. Leonardo MRoberto. Endodoncia : tratamiento de conductos radiculares : principios técnicos y biológicos [Internet]. Vol. 1. Sao Paulo: Artes Médicas; 2005 [citado el 6 de noviembre de 2022]. Disponible en: <http://www.libreriaserviciomedico.com/product/254093/endodoncia--tratamiento-de-conductos-radiculares-2-vols---leonardo>
12. Canalda Sahli C, Brau Aguadé E. Endodoncia : técnicas clínicas y bases científicas [Internet]. 4a ed. Barcelona: ELSEVIER; 2019 [citado el 6 de noviembre de 2022]. Disponible en: <https://www.elsevier.com/books/endodoncia/978-84-9113-304-9>
13. Grawish ME, Grawish LM, Grawish HM, Grawish ME, Grawish LM, Grawish HM. Permanent Maxillary and Mandibular Incisors. Dental Anatomy [Internet]. el 20 de diciembre de 2017 [citado el 7 de abril de 2024]; Disponible en: <https://www.intechopen.com/chapters/56461>

14. Quero L, Schianchi G, Obino FV, Galli M, Testarelli L, Gambarini G. Root canal morphology of lower lateral incisors: A CBCT in vivo study. *G Ital Endod.* el 6 de junio de 2020;34(1):41–6.
15. Nogueira Barbosa Alencar P, Roque-Torres GD, Meneses-López A, Bóscolo N, De Almeida SM, Groppo FC. The use of rapid prototyping in dentistry. *Rev Estomatol Herediana* [Internet]. abril de 2015 [citado el 25 de enero de 2023];25(2). Disponible en: <http://www.scielo.org.pe/pdf/reh/v25n2/a10v25n2.pdf>
16. Inca Cargua ML. IMPRESIÓN TRIDIMENSIONAL EN ODONTOLOGÍA. UNIVERSIDAD NACIONAL DE CHIMBORAZO [Internet]. [citado el 9 de enero de 2023]; Disponible en: <http://dspace.unach.edu.ec/bitstream/51000/7808/1/8.-%20TESIS%20Miraglla%20Lizeth%20Inca%20Cargua-ODO.pdf>
17. Grande N, Plotino G, Gambarini G, Testarelli L, D'Ambrosio F, Pecci R, et al. Present and future in the use of micro-CT scanner 3D analysis for the study of dental and root canal morphology. *Ann Ist Super Sanita.* el 1 de enero de 2012;48:26–34.
18. Ahmad M, Tarmeze A, Abdul Rasib AH. Capability of 3D Printing Technology in Producing Molar Teeth Prototype. *International Journal of Materials in Engineering Applications.* el 31 de marzo de 2020;8:64.
19. LLEL Solutions. Owandy Radiology. 2020 [citado el 9 de enero de 2023]. La impresión 3D en odontología. Disponible en: <https://www.owandy.es/la-impresion-3d-en-odontologia/>
20. Dentaltix. Dentaltix. 2022 [citado el 9 de enero de 2023]. Impresora 3D dental: Descubre sus funciones, ventajas y aplicaciones - Dentaltix. Disponible en: <https://www.dentaltix.com/es/blog/impresoras-3d>