



UNIVERSIDAD  
CATÓLICA  
DE CUENCA

**UNIVERSIDAD CATÓLICA DE CUENCA**

*Comunidad Educativa al Servicio del Pueblo*

**UNIDAD ACADÉMICA DE SALUD Y BIENESTAR**

**CARRERA DE ODONTOLOGÍA**

**DIAGNÓSTICO FUNCIONAL.**

**CAPÍTULO DEL LIBRO DE ORTODONCIA DIAGNÓSTICA.**

**PROYECTO DE TITULACIÓN PREVIO A LA OBTENCIÓN DEL  
TÍTULO DE ODONTÓLOGO**


**AUTOR: ENRIQUE ALEXANDER PARAMO PINOS**

**DIRECTOR: OD. ESP. MIRIAM VERÓNICA LIMA ILLESCAS**

**CUENCA - ECUADOR**

**2023**

**DIOS, PATRIA, CULTURA Y DESARROLLO**



**UNIVERSIDAD CATÓLICA DE CUENCA**

*Comunidad Educativa al Servicio del Pueblo*

**UNIDAD ACADÉMICA DE SALUD Y BIENESTAR**

**CARRERA DE ODONTOLOGÍA**

**DIAGNÓSTICO FUNCIONAL.**

**CAPÍTULO DEL LIBRO DE ORTODONCIA DIAGNÓSTICA.**

**PROYECTO DE TITULACIÓN PREVIO A LA OBTENCIÓN DEL  
TÍTULO DE ODONTOLOGO**

**AUTOR: ENRIQUE ALEXANDER PARAMO PINOS**

**DIRECTOR: OD. ESP. MIRIAM VERÓNICA LIMA ILLESCAS**

**CUENCA - ECUADOR**

**2023**

**DIOS, PATRIA, CULTURA Y DESARROLLO**



**Declaratoria de Autoría y Responsabilidad**

**Enrique Alexander Paramo Pinos** portador(a) de la cédula de ciudadanía N.º **0605478569**. Declaro ser el autor de la obra: **“Diagnóstico Funcional. Capítulo del libro de ortodoncia diagnóstica”**, sobre la cual me hago responsable sobre las opiniones, versiones e ideas expresadas. Declaro que la misma ha sido elaborada respetando los derechos de propiedad intelectual de terceros y eximo a la Universidad Católica de Cuenca sobre cualquier reclamación que pudiera existir al respecto. Declaro finalmente que mi obra ha sido realizada cumpliendo con todos los requisitos legales, éticos y bioéticos de investigación, que la misma no incumple con la normativa nacional e internacional en el área específica de investigación, sobre la que también me responsabilizo y eximo a la Universidad Católica de Cuenca de toda reclamación al respecto.

Cuenca, **03 de mayo de 2023**



firmado electrónicamente por:  
**ENRIQUE  
ALEXANDER  
PARAMO PINOS**

F: .....

**Enrique Alexander Paramo Pinos**

**C.I. 0605478569**

# INDICE

DIAGNÓSTICO FUNCIONAL .....	5
Sinopsis .....	5
1. Matriz Funcional .....	5
1.1 Alteraciones de la Matriz Funcional .....	6
2. Disfunciones.....	7
2.1 Respiración bucal .....	7
2.1.2. Efectos medio plazo. ....	10
2.1.3. Efectos a largo plazo .....	11
2.2. Deglución Atípica .....	13
2.2.1. Fases de la deglución infantil.....	14
2.2.2. Fases de la deglución madura.....	15
3. Masticación .....	16
4. Fono articulación .....	16
5. Clasificación funcional del sistema estomatognático.....	17
5.1 Narinas .....	17
5.2 Adenoides.....	17
5.3 Amígdalas.....	18
5.4 Lengua .....	19
5.5 Frenillos .....	22
6. Examen Funcional Buco Faríngeo.....	23
6.1 Respiración.....	23
6.2 Deglución .....	25
6.3 Diagnóstico de la Masticación .....	26
6.4 Diagnóstico de la Fono articulación .....	26
REFERENCIAS BIBLIOGRÁFICAS .....	28

# DIAGNÓSTICO FUNCIONAL

## Sinopsis

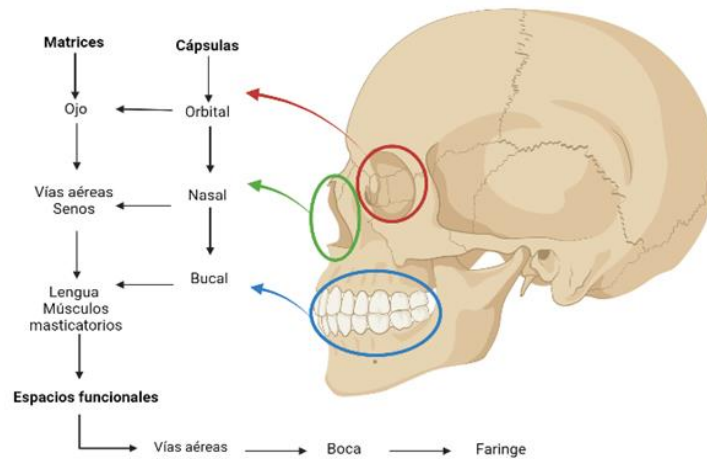
El diagnóstico funcional comprende el estudio de las funciones de fonación, deglución, masticación y respiración, este estudio debe ser minucioso y detallado, ya que la alteración en estas funciones se puede relacionar con las anomalías dento-maxilo-facial, las cuales se pueden presentar en músculos, huesos y piezas dentales. El ortodoncista será el encargado de corregir las alteraciones y devolver la fisiología anatómica y funcional de cada paciente.

La gravedad y consecuencia de las anomalías presentes en el sistema estomatognático dependerá de la intensidad, el tiempo transcurrido y la frecuencia con la que se presente esa disfunción; debido a la resistencia esquelética insuficiente, la inmadurez del tejido óseo y la agudeza de las estructuras de soporte. Por este motivo, el diagnóstico funcional es muy importante para determinar estas anomalías y poder determinar un plan de tratamiento.

## 1. Matriz Funcional

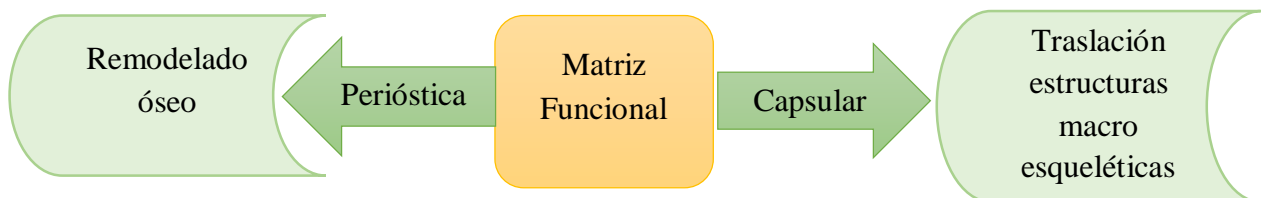La teoría de la matriz funcional se introduce en el mundo científico gracias a Melvin L. Moss, el cual menciona que esta matriz se encuentra conformada por: dientes, glándulas, tejido blando, muscular y nervioso; mismos, que se encuentran soportados por las unidades esqueléticas como huesos, tendones y cartílagos.<sup>1,2</sup>

El desarrollo esquelético se desarrolla en su normalidad gracias al dominio de la matriz funcional de los tejidos blandos. El tejido cartilaginoso y el tejido óseo no cuentan con un determinante de crecimiento ya que estos se desarrollan mediante una respuesta al crecimiento de las estructuras asociadas, indicando que el código genético que establece el desarrollo esquelético craneofacial no se relaciona con el esqueleto óseo. Se considera a las estructuras funcionales asociadas son encargadas de cumplir una función específica, mientras que las estructuras óseas brindan soporte y protección a las matrices funcionales. El tejido esquelético se desarrolla mediante una respuesta al desarrollo de los tejidos blandos, estos tejidos blandos son: músculos, sistema nervioso, vasos sanguíneos, tejidos bucales, epitelio nasal, tejido submucoso y tejido celular subcutáneo. Cualquier estructura ósea se desarrolla como reacción a la relación funcional determinada por la acción de los tejidos blandos que están relacionada con el tejido óseo, este desarrollo no es controlado en dirección ni en ritmo de crecimiento.<sup>1,2</sup> **(Figura 1)**



**Figura 1.** Descripción de la Teoría de la matriz funcional

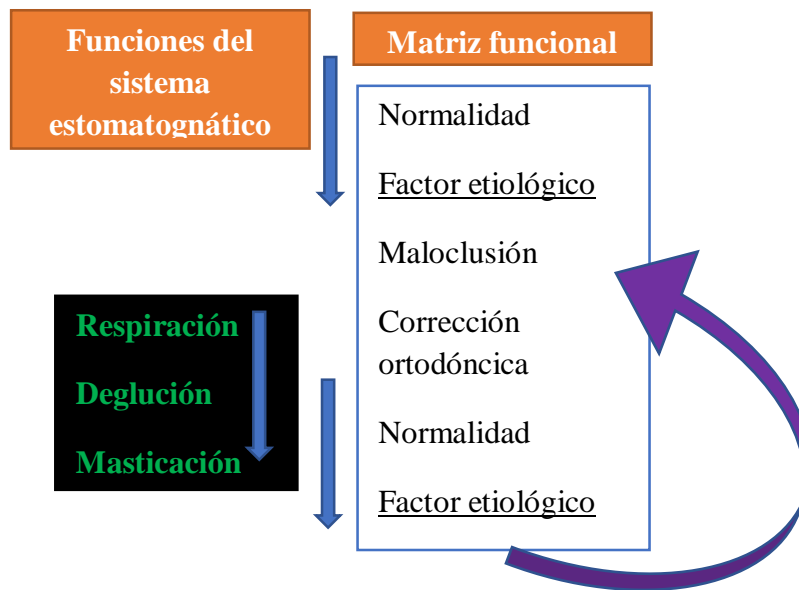
Se mencionan dos clases de matrices funcionales que establecen las formas de crecimiento: uno de traslación y otro de transformación. Sobre la estructura esquelética, la matriz funcional perióstica interviene y se encarga del recambio óseo, originando un desarrollo continuo de transformación; por su parte, la matriz funcional capsular se encarga de la variación o traslación de la posición de la estructura esquelética.<sup>1,2</sup> **(Figura 2)**



**Figura 2.** Descripción de la Teoría de crecimiento de la matriz funcional

### 1.1 Alteraciones de la Matriz Funcional

En ortodoncia, función y disfunción son definiciones de gran importancia; pues, función hace referencia a la funcionalidad que posee el sistema masticatorio y la normalidad con la que lleva a cabo su trabajo; es decir, la forma adecuada en la que el paciente respira, mastica y deglute. Es un aspecto que se toma en cuenta al momento de realizar el tratamiento; pues, la finalidad principal es mantener o conseguir una funcionalidad óptima.<sup>3,4</sup> **(Figura 3)**



**Figura 3.** Matriz Funcional y su control

Por otro lado, la disfunción se refiere a la alteración que presenta en la funcionalidad del sistema masticatorio, estas alteraciones pueden ser trastornos del habla, problemas mandibulares, maloclusión, dolor o incomodidad. Estas alteraciones pueden ser corregidas mediante un tratamiento ortopédico el cual devolverá la fisiología en posición y funcionamiento.<sup>3,4</sup>

## 2. Disfunciones

El sistema masticatorio es el encargado de dar función a todo el cuerpo, no se puede corregir la disfuncionalidad si no se entiende y conoce en su totalidad este concepto. Además, de la armonía fisiológica que se debe conservar, los músculos, dientes, ligamentos, articulaciones y huesos juegan un papel importante en la conservación del sistema masticatorio.<sup>4</sup>

La actividad muscular de la cabeza y el cuello son los responsables del movimiento mandibular preciso y funcional. Las actividades coordinadas se realizan gracias a la intervención de un sistema de control neurológico el cual está conformado por músculos y nervios. Dentro de las disfunciones orales frecuentes, se consideran: deglución atípica y respiración oral.<sup>3,4</sup>

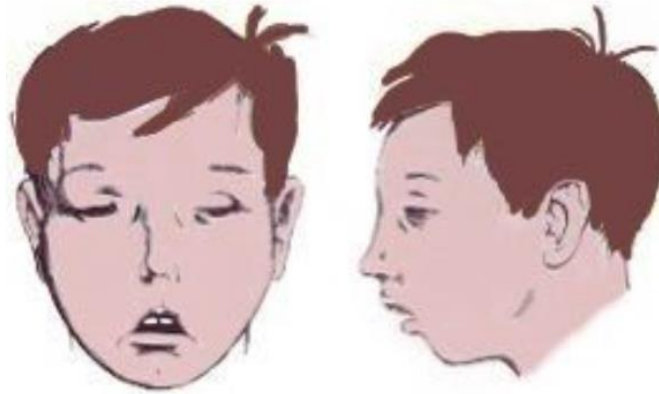
### 2.1 Respiración bucal

La respiración bucal es definida como la respiración anormal ejercida por el paciente a través de la boca; este tipo de respiración se produce a causa de una obstrucción anatómica o funcional, que puede ser causada por un mal hábito adquirido por el paciente. Por otro lado la obstrucción funcional o anatómica también se puede producir por la presencia de un tabique desviado, cornete hipertrófico o por la presencia de adenoides. La rinitis alérgica o inflamación de

la mucosa nasal son otras de las posibles causas que obligan al paciente a mantener una respiración anormal.<sup>3,5,6</sup>

La respiración bucal se presenta con una prevalencia del 18,5% según Cahuana<sup>7</sup>, desencadena algunas características clínicas evidentes como :<sup>5</sup>  
**(Figura 4)**

- Bolsas palpebrales.
- Nariz respingada y pequeña.
- Fosas nasales pequeñas y dirigidas hacia el frente.
- Cara alargada y estrecha.
- Evidente protrusión de los incisivos superiores.
- Labio superior corto. Labio inferior evertido y grueso. Boca entreabierta.
- Mejillas flácidas.

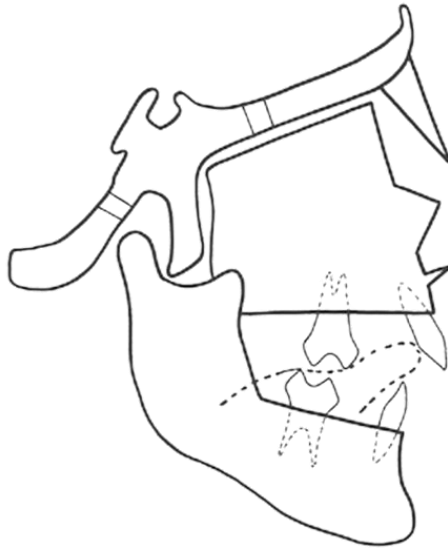

**Figura 4.** Facies Adenoidea

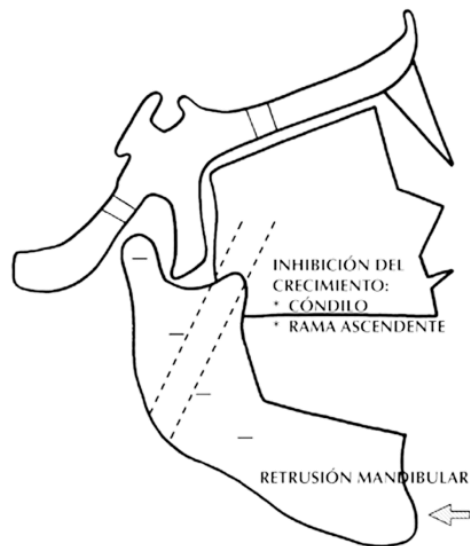
Las etapas dentales y ortopédicas ocasionadas por la disfunción respiratoria son:

#### **2.1.1. Efectos inmediatos**

- **Dentales:** La malposición labial genera una vestibulo inclinación de los incisivos superiores y una lingu versión en los incisivos inferiores. El espacio existente entre las dos arcadas, provoca una extrusión de la parte lateral superior, por otro lado, la posición baja de la lengua ocasiona obstrucción eruptiva de las partes laterales de la arcada inferior, esto predispone a una maloclusión Clase II.<sup>3</sup>  
**(Figura 5)**
- **Ortopédicos:** La colocación de la lengua en la parte inferior y la apertura bucal, provocan una rotación mandibular horaria, con la presencia de una sínfisis retraída. La hipotonía en la mandíbula impide el desarrollo normal de la rama mandibular y el cóndilo respectivamente.<sup>3</sup> **(Figura 6)**



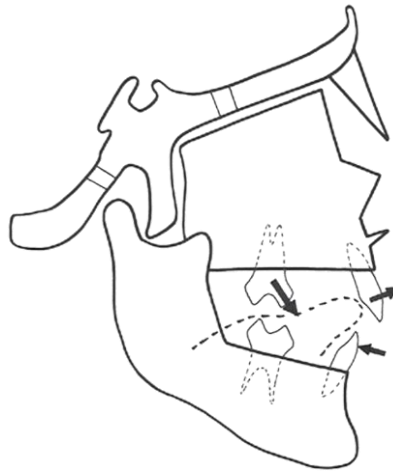
**Figura 5.** Efectos dentales Inmediatos



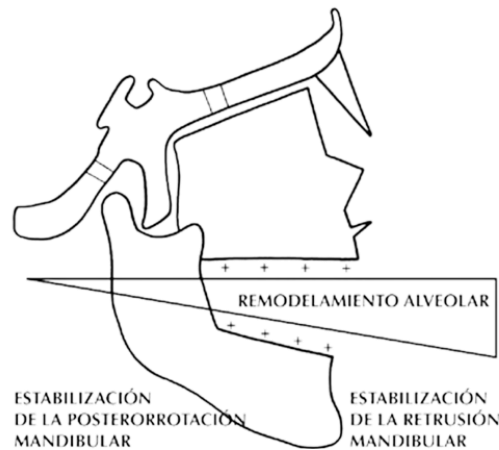
**Figura 6.** Efectos ortopédicos inmediatos

### 2.1.2. Efectos medio plazo

- **Dentales:** Se evidencia mayormente la maloclusión Clase II molar, debido a la extrusión de la parte lateral superior y de la inhibición de la erupción en la arcada inferior. Existe un aumento del resalte dental anterior, provocando interposición labial inferior y deglución atípica. La inhibición de la erupción inferior y la verticalización incisal inferior provocan aumento de la curva de Spee.<sup>3</sup> (**Figura 7**)
- **Ortopédicos:** Se observa remodelación alveolar, para compensar la rotación posterior y la retrusión en la mandíbula, lo que permite obtener un Clase II esquelético.<sup>3</sup> (**Figura 8**)



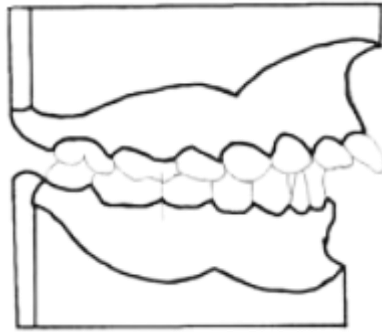
**Figura 7.** Efectos dentales a medio plazo



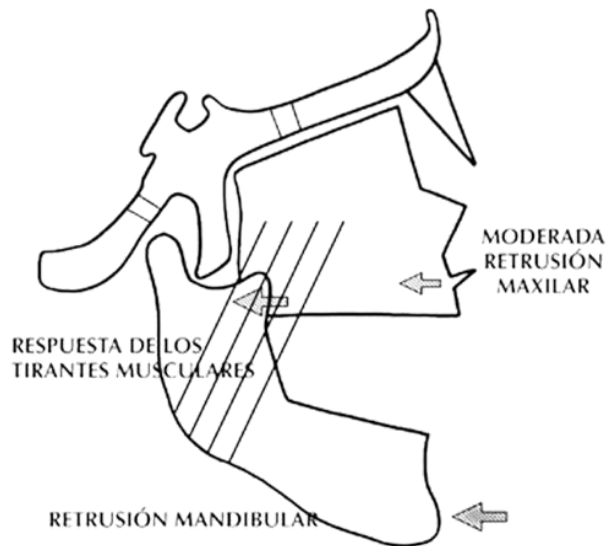
**Figura 8.** Efectos ortopédicos a medio plazo

### 2.1.3. Efectos a largo plazo

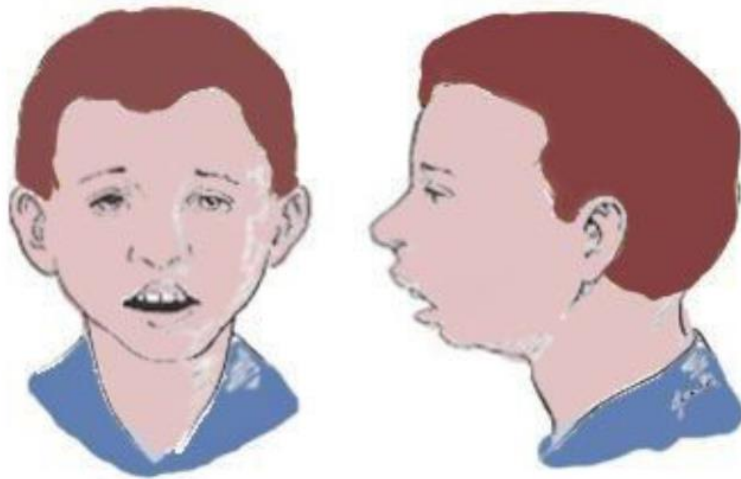
- **Dentales:** Mientras los incisivos inferiores se verticalizan, pierden contacto con los incisivos superiores. A medida que los dientes inferiores se extruyen, los dientes superiores se encuentran obstaculizados por la posición del labio inferior que se superpone en la parte anterior. La curva de Spee se presenta de forma exagerada y la Clase II se establece en los molares. La posición baja de la lengua favorece el desarrollo de una contracción maxilar que puede terminar en una mordida cruzada bilateral o unilateral. **(Figura 9)**
- **Ortopédicos:** Se produce una modificación en los tirantes musculares ocasionada por la retrusión de la mandíbula. McNamara<sup>3</sup>, Manifiesta que se presenta una fuerza distal que provoca una retrusión moderada del maxilar superior. **(Figura 10)**
- **Funcionales:** El labio superior es hipotónico y corto, mientras que, el labio inferior es hipertónico y se interpone entre los incisivos superiores e inferiores.<sup>3</sup> **(Figura 11)**



**Figura 9.** Efectos dentarios a largo plazo



**Figura 10.** Efecto ortopédico a largo plazo



**Figura 11.** Efectos funcionales a largo plazo

La respiración bucal se asocia con la obstrucción de las vías respiratorias, también se la relaciona con hábitos adquiridos, entre los cuales se encuentra la deglución atípica.<sup>4,5</sup>

## **2.2. Deglución Atípica**

Se la considera como recuerdo de la deglución infantil, en el que su mecanismo consiste en adelantar la lengua y producir un movimiento anteroposterior. De esta manera, la fase oral de la deglución infantil antes de la erupción dentaria consta de estos pasos: separación de los maxilares, interposición de la lengua entre los rodetes gingivales, y el movimiento de la deglución controlada por el contacto de la lengua y la musculatura perioral.<sup>3</sup>

Por otro lado, la deglución es una acción que se da de forma innata, inconsciente y voluntaria, cuya función es la de transportar los alimentos y limpiar las vías respiratorias. La función de respiración y deglución deben estar coordinadas para evitar que objetos o alimentos de consistencia sólida o líquida puedan ingresar a las vías aéreas mientras se produce la deglución. En caso que se produzca la obstrucción de la vía aérea se inicia un reflejo de tos, el cual busca desobturar y liberar la vía aérea.<sup>7,8</sup>

La deglución atípica se produce por alteraciones en el desarrollo y crecimiento maxilofacial, que exponen diversos signos y síntomas que pertenecen a las etapas primarias de la deglución. La deglución atípica presenta síntomas como: comprensión de los músculos del mentón, carrillos y comisuras, interposición lingual e interposición labial; que nos indica una disfunción.<sup>4,7,8</sup>

La deglución infantil se mantiene hasta la erupción y el contacto de los primeros molares temporales, cuando ya el niño pasa a una deglución adulta; de semisólida de succión-deglución a masticación-deglución. Se retira la lengua

de entre los bordes gingivales a una posición más posterior y definitiva dentro de la cavidad oral. El mantenimiento de esta deglución más allá de la erupción molar será una disfunción. Además, se divide en tres fases: bucal (voluntaria), faríngea (refleja) y esofágica (autónoma).<sup>3,9</sup> **(Figura 12)**

### **2.2.1. Fases de la deglución infantil**

#### **- Fase de preparación o fase bucal**

En esta fase, se produce la preparación del bolo alimenticio para posteriormente ser deglutido, los labios se encuentran relajados, la lengua se ubica en la base de la boca y la mandíbula se encuentra relajada. Para que esta fase se lleve a cabo, deben intervenir los músculos bucinadores y realizar movimientos mandibulares y linguales, el bolo alimenticio se ubicará en la parte anterior de la cavidad bucal, sobre la punta de la lengua y en contacto incisivos en posición céntrica. Una vez se identifica que el bolo está listo para ser ingerido se trasladará el mismo hasta la parte posterior de la cavidad para ser deglutido. En esta fase, todos los movimientos son conscientes, voluntarios y consecuentemente se puede aumentar o disminuir el ritmo y la velocidad sin el riesgo de presentar alguna interrupción, ya que todo este proceso es propiamente oral y la respiración nasal, en su totalidad.<sup>3,9</sup>

#### **- Fase de deglución propiamente dicha o faringolaríngea**

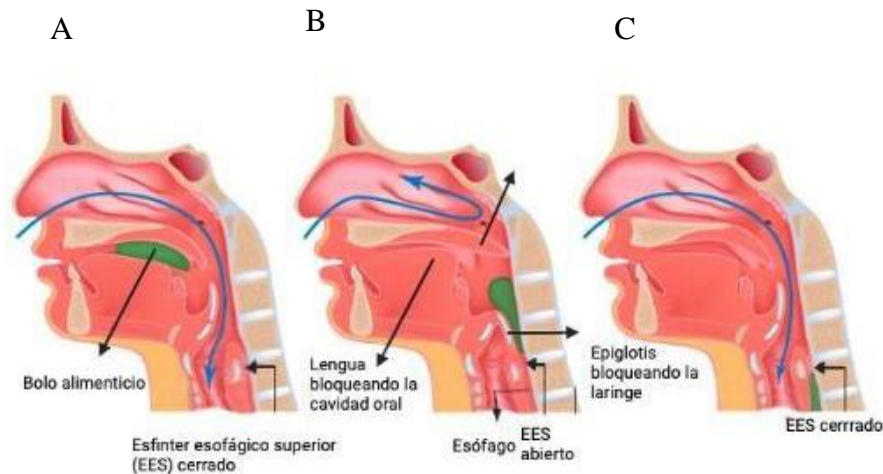
Esta fase es involuntaria e inconsciente, la parte anterior de la lengua se eleva y ejerce presión sobre el paladar, provocando el desplazamiento del bolo alimenticio, al mismo tiempo se produce el cierre de la vía respiratoria mientras que él se dirige hasta el tracto digestivo.<sup>3,9</sup>

Una vez que el bolo alimenticio llega hasta la unión de la vía digestiva y la vía respiratoria, se producen algunos reflejos como: relajación del esfínter hipo faríngeo para dejar que el alimento pase hacia el esófago, existe una contracción de los músculos infrahioides, utilizando a la mandíbula como apoyo para la contracción muscular.<sup>3,9</sup>

#### **- Fase de transporte de alimentos hacia el esófago o fase esofágica**

En esta fase intervienen los músculos constrictores faríngeos los cuales se relajan y contraen de manera involuntaria inconsciente para desplazar el bolo alimenticio hacia el esófago, la laringe regresa a su original posición y el músculo hioides se desplaza hacia inferior del velo del paladar. Adicionalmente estos movimientos, existe un

incremento en la presión aérea que ayuda al desplazamiento del alimento.<sup>3,9</sup>



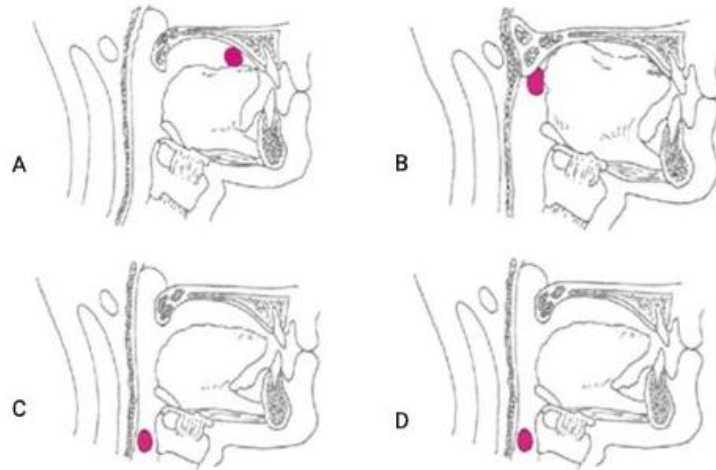
**Figura 12.** Tipos de deglución. A. Fase bucal. B. Fase faringolaríngea. C. Fase esofágica

### 2.2.2. Fases de la deglución madura

La deglución madura somática o adulta, se estructura en consecuencia de la erupción dental decidua, se produce un cambio en la deglución debido a que la alimentación es mixta es decir sólida y líquida. En esta fase ya no se presenta succión-deglución por el contrario masticación-deglución.<sup>3,9</sup>

Existen cuatro fases de la deglución madura (**Figura 13**):

- **Alveolar anterior:** En esta fase los labios deben estar en contacto al igual que los dientes deben estar en oclusión, el ápice anterior de la lengua produce movimientos de peristaltismo y elevación.<sup>3,9</sup>
- **Palatina:** Se eleva el velo del paladar, contacta con la pared faríngea posterior y cierra las vías aéreas altas, seguidamente la punta de la lengua hace contacto con la papila Inter incisiva produciendo un movimiento peristáltico.<sup>3,9</sup>
- **Faríngea:** La epiglotis y la glotis obstruyen la vía respiratoria baja, de tal forma que el conducto respiratorio se separa del conducto digestivo.<sup>3,9</sup>
- **Esofágica:** Se produce el desplazamiento del bolo alimenticio mediante el esfínter esofágico superior.<sup>3,9</sup>



**Figura 13.** Fases de deglución madura. A. Fase alveolar anterior. B. Fase palatina. C. Fase Faríngea. D. Fase esofágica

### 3. Masticación

La masticación es un proceso adquirido el cual se establece una vez que los dientes hayan erupcionado en la cavidad bucal; además, para que esta función se realice, es necesario de la intervención dental y de la madurez del sistema nervioso, de la articulación temporo mandibular (ATM), del maxilar, de la mandíbula y de los músculos masticatorios<sup>17</sup>.

La masticación es la primera etapa del proceso de deglución, se define como el mecanismo en el cual se tritura los alimentos sólidos y se genera un bolo alimenticio que posteriormente será dirigido hacia el sistema digestivo. Una vez se haya ingresado los alimentos a la cavidad bucal, se procederá a la masticación y trituración de los alimentos, conjuntamente a esto, se secreta saliva mediante las glándulas salivales ubicadas en la mucosa bucal, esta secreción se produce mediante una acción de reflejo cognitivo.<sup>17</sup>

Para diagnosticar posibles alteraciones oclusales y que pueda estar afectando al proceso masticatorio, se procederá a realizar la palpación a la altura de la ATM, esto permite identificar molestias al momento de realizar movimientos de apertura y cierre, protrusión y retrusión. Además, al realizar estos movimientos, se podrá identificar si existen sonidos que demuestren que la relación mandibular con la base craneal se encuentre alterada de alguna forma.<sup>17</sup>

### 4. Fono articulación

La fono articulación es una actividad innata y complicada ya que se necesita movimientos mandibulares, faríngeos y linguales que se van adquiriendo de forma paulatina mientras el niño se encuentra en desarrollo. La fonación se ha realizado desde la era de los Homo Sapiens, por su parte, el lenguaje bucal es una característica especial del hombre, mediante el cual permite comunicarse y el intercambio de ideas, conceptos y conocimientos con las demás personas.

Cuando existen alteraciones dento-maxilo-faciales, se ve afectada el proceso del habla, esta limitación puede ser leve, moderado o grave.<sup>17,20</sup>

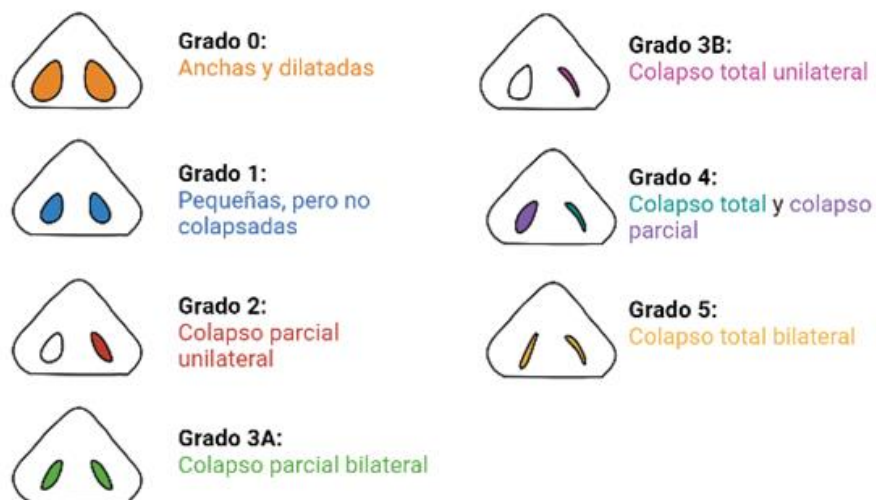## 5. Clasificación funcional del sistema estomatognático

### 5.1 Narinas

El tabique nasal se encuentra en el interior de la nariz, está conformado por tejido cartilaginoso y otra parte de tejido óseo, estas estructuras dividen las fosas nasales. Las narinas se dirigen hacia el exterior para desembocar en unos orificios o ventanas nasales, estos orificios se encuentran limitados por las alas nasales.<sup>3,10,11</sup>

Durán clasifica a las narinas en seis tipos (**Figura 14**)

- **Grado 0.** Narinas anchas en inspiración y en reposo.
- **Grado 1.** Estrechas, pero sin colapso en la inspiración.
- **Grado 2.** Colapso parcial de un solo lado.
- **Grado 3. A.** Colapso total de un solo lado o **B.** bilateral parcial.
- **Grado 4.** Colapso total de un solo lado y parcial del lado contrario.
- **Grado 5.** Colapso total bilateral.



**Figura 14.** Narinas. Grado 0. Grado 1. Grado 2. Grado 3. A y B. Grado 4. Grado 5

### 5.2 Adenoides

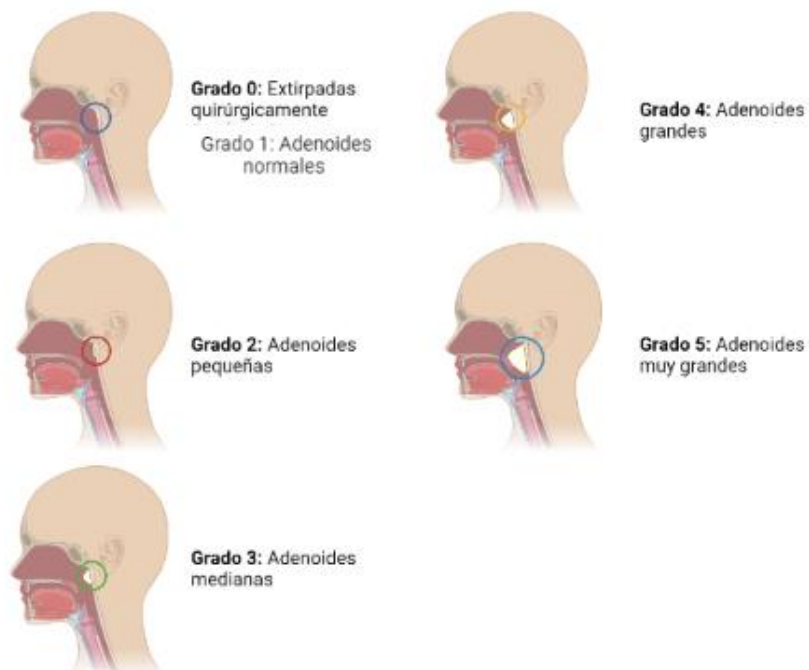
Este tejido linfóide se ubica en la parte posterosuperior de la nasofaringe, su finalidad es atrapar los gérmenes que ingresan por las fosas nasales y por la cavidad bucal. Por lo general, a partir de los cinco años de edad estas tienden a disminuir en tamaño, y en la adolescencia desaparecen casi en su totalidad. Las adenoides pueden presentar diversas patologías como: hiperplasia idiopática

benigna, hiperplasia infecciosa o inmunológica. El diagnóstico de estas, se puede realizar mediante rinoscopía posterior o una radiografía cefálica lateral, generalmente el método más utilizado es el radiográfico pues, este implica menos molestia para el paciente y es más económico.<sup>12</sup>

Para establecer el tamaño de las adenoides, Holmberg y Linder Aronson las clasificaron de acuerdo al grado de obstrucción del paso del aire.<sup>3,13</sup> **(Figura 15)**

Se agregó el numeral 0 para los casos que presenten extirpación quirúrgica de las adenoides.

0. Extirpación quirúrgica.
1. Adenoides normales.
2. Adenoides pequeñas.
3. Adenoides medianas.
4. Adenoides grandes.
5. Adenoides muy grandes.

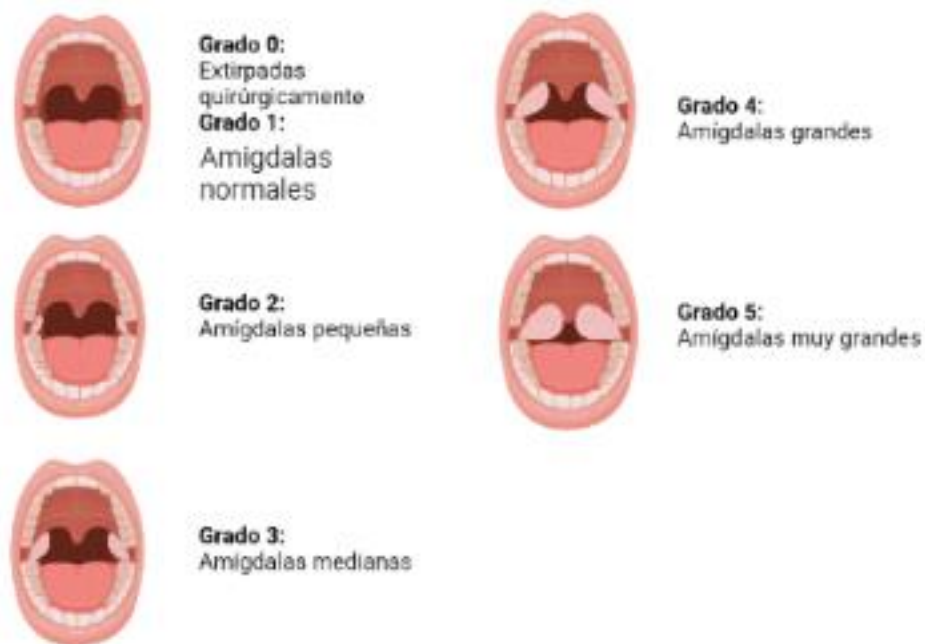


**Figura 15.** Adenoides. Grado 0. Grado 1. Grado 2. Grado 3. Grado 4. Grado 5

### 5.3 Amígdalas

Las amígdalas, al igual que las adenoides, tienen la finalidad de atrapar los gérmenes que ingresan al cuerpo. Las amígdalas son un tejido linfóide en forma de masas ubicadas en la parte posterior de la cavidad bucal; existen diversas clasificaciones que hacen referencia a la forma en la que estas se presentan, de este modo, Durán J la ha clasificado de esta manera:<sup>12</sup> **(Figura 16)**

0. Extirpación mediante cirugía.
1. Amígdalas normales.
2. Amígdalas pequeñas.
3. Amígdalas medianas.
4. Amígdalas grandes.
5. Amígdalas muy grandes.



**Figura 16.** Amígdalas. Grado 0. Grado 1. Grado 2. Grado 3. Grado 4. Grado 5

#### 5.4 Lengua

Es un órgano que se origina en la parte superior de la epiglotis, está limitada por la faringe y con la laringe, este órgano móvil se proyecta hacia el piso bucal y permite la función de fonación e interviene en la formación del bolo alimenticio. Para clasificar este órgano, se debe evaluar la movilidad, la posición y el tamaño. Respecto al tamaño se puede determinar aplicar tres simples valoraciones:<sup>3</sup> **(Figura 17)**

1. Pequeña.
2. Mediana.
3. Grande.

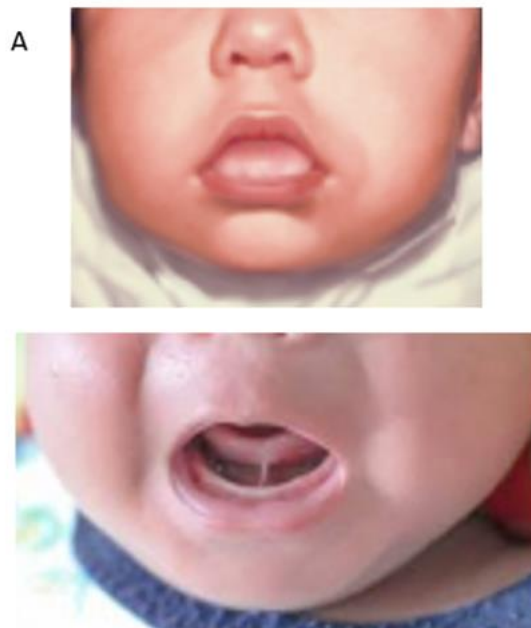
Se considera una lengua pequeña cuando su tamaño es menor en comparación con las estructuras anatómicas de la cavidad bucal como lo es la arcada dental, es fundamental el diagnóstico certero pues se puede confundir con la

anquiloglosia la cual se basa en la disminución del tamaño del frenillo lo que provoca la percepción de menor tamaño y limitación del movimiento lingual. La lengua mediana posee un promedio en longitud de 25,3cm en hombres y 22,6cm en mujeres, alcanzando su máximo tamaño a los 18 años aproximadamente. La lengua grande se diagnostica cuando su longitud sobrepasa los límites de la normalidad tanto en tamaño como en grosor en el cual abarca todo el espacio bucal y en ocasiones sobrepasa los labios.<sup>21</sup>

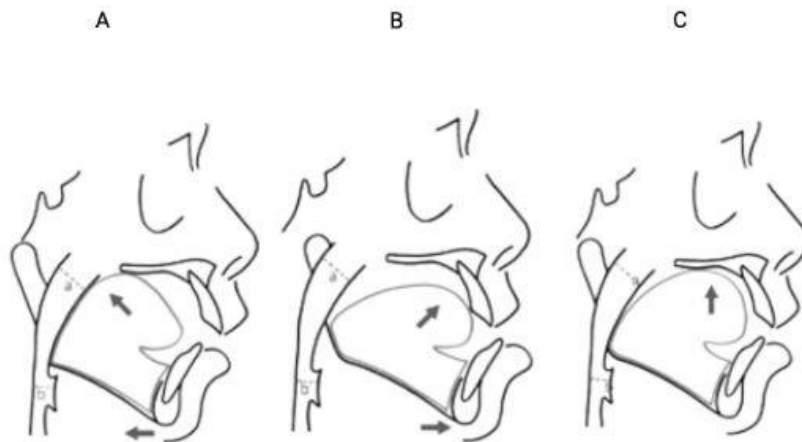
De acuerdo a la posición de la lengua, se determina como:<sup>3</sup> **(Figura 18)**

1. Normal.
2. Anterior.
3. Posterior.

Se considera posición normal de la lengua en reposo cuando el borde anterior se posiciona por detrás de los incisivos superiores y el dorso reposa sobre la bóveda palatina, cuando esta sobrepasa el límite de los incisivos superiores, se considera una posición lingual anterior, por su parte, cuando el borde anterior de la lengua no alcanza a los incisivos superiores, se considera una posición lingual posterior.<sup>22</sup>



**Figura 17.** Lengua. A. Lengua con macroglosia. B. Lengua con microglosia

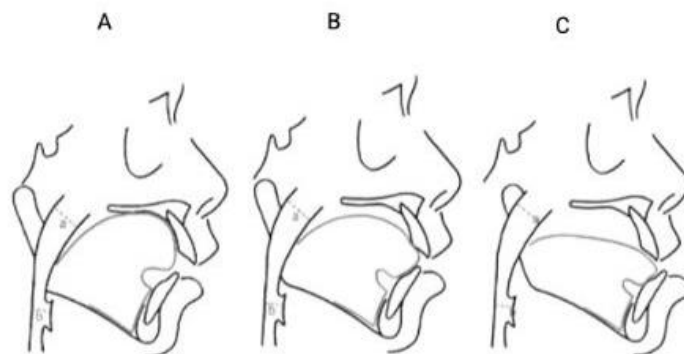


**Figura 18.** Posición de la lengua. A. Posición normal. B. Posición anterior C. Posición posterior

Según la deglución atípica, se clasifican de la siguiente forma.<sup>3</sup> (**Figura 19**)

1. Alta.
2. Media.
3. Baja.

La lengua en posición alta debe ponerse detrás de los incisivos superiores, siendo este el punto sobre el que la lengua deberá contactar al ejecutar la deglución. De esta manera, conseguiremos impulsar el alimento al esófago. La lengua media se apoya y se interpone entre los incisivos superiores e inferiores y da como resultado una deglución atípica, con todas las alteraciones que ella lleva. En cambio, cuando la lengua se encuentra en una posición baja, entra en contacto en su mayoría con los incisivos inferiores y esta se moverá de delante hacia atrás durante la deglución.<sup>24,25</sup>



**Figura 19.** Según la deglución atípica. A. Alta. B. Media C. Baja

## 5.5 Frenillos

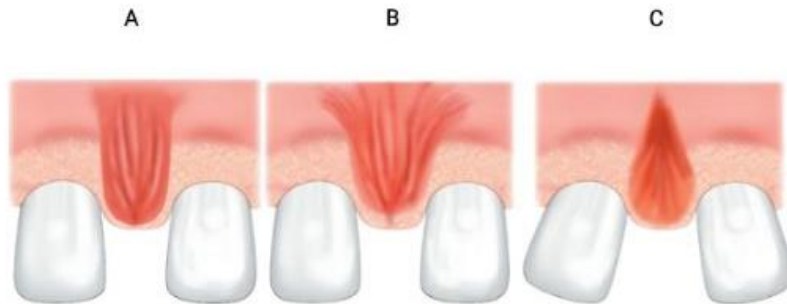
Son prolongaciones de estructura muscular, fibrosa o mixtos, recubiertos de mucosa. Se extiende desde el reborde dental hacia la lengua, mejillas o labios.<sup>3,15</sup>

Se clasifica de la siguiente forma.

- Frenillo lingual.
- Frenilla labial inferior y superior.
- Frenillos laterales.

El frenillo labial superior e inferior se clasifica en tres tipos. **(Figura 20)**

- Frenillo alargado con bordes paralelos.
- Frenillo triangular con base coincidente con base hacia fondo del surco.
- Frenillo en forma de gota con base coincidente con la papila incisal.

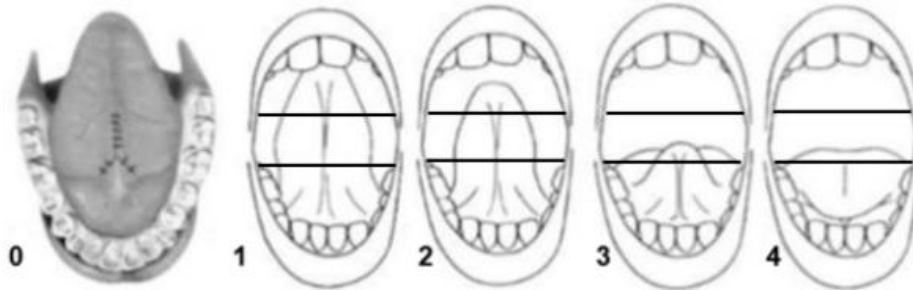


**Figura 20.** Tipos de frenillos: A. Frenillo alargado B. Frenillo Triangular C. Frenillo en forma de gota

Clasificación del frenillo lingual según su longitud:<sup>3</sup> **(Figura 21)**

0. Frenectomía.
  1. Normal, la punta de la lengua hace contacto con el paladar.
  2. Casi normal.
  3. Menos corto, la punta de la lengua llega a la mitad.
  4. Corto, no logra sobrepasar el borde incisal inferior.
- Frenillo normal: El vértice lingual alcanza el paladar superior sin dificultad alguna.<sup>23</sup>
  - Frenillo casi normal: El vértice lingual no alcanza el paladar superior.
  - Frenillo menos corto: Existe restricción para levantar la lengua y dificulta alcanzar el paladar superior, existe una limitación en el movimiento lingual.<sup>23</sup>
  - Frenillo corto: Presenta mayor dificultad para realizar movimientos de levantamiento lingual, del mismo modo, limita el movimiento hacia anterior de la

lengua. Se caracteriza por la formación de una “V” al momento de levantar la parte anterior de la lengua.<sup>23</sup>



**Figura 21.** Clasificación Lingual: Grado 0. Frenectomía. Grado 1. Frenillo normal. Grado 2. Frenillo casi normal D. Grado 3. Frenillo menos corto. Grado 4 Frenillo corto

Los frenillos laterales o yugales, se encuentran lateral en las mucosa yugal, al fondo del surco en arcada superior e inferior.<sup>3</sup> Se clasifican en:

1. Normal.
2. Corto.
3. Demasiado corto.

## 6. Examen Funcional Buco Faríngeo

### 6.1 Respiración

La respiración fisiológica se produce por el ingreso de oxígeno a través de las fosas nasales, cuando se realiza una actividad que implique excesivo esfuerzo físico la boca interviene en la respiración. Cuando se efectúa la respiración bucal, se pierde la filtración, humidificación y calentamiento de aire que normalmente se realiza cuando ingresa por la nariz.<sup>17</sup>

#### - Reflejo narinario de Gudin

Este método consiste en tapar la nariz por veinte segundos tapar y solicitar al paciente que mantenga la boca cerrada, cuando hayan transcurrido este tiempo, se liberará la nariz y se espera obtener una dilatación de las fosas nasales al paso de oxígeno a través de ellas. En los pacientes respiradores bucales, la dilatación puede ser muy poca, y en algunas ocasiones recurrirán a abrir un poco la boca para poder respirar.<sup>3,18</sup> **(Figura 22)**

#### - Prueba del espejo de Glatzel

Es un método de diagnóstico sencillo, el cual permite determinar el grado de permeabilidad de las fosas nasales, mediante un test sencillo el cual consiste en

colocar el espejo de Glatzel y solicitarle al paciente que respire únicamente por la nariz. Cuando el espejo se empaña por el aire expirado, se debe observar si es simétrico o asimétrico.<sup>3,9,18</sup> **(Figura 23)**

#### 4.1 Respiración

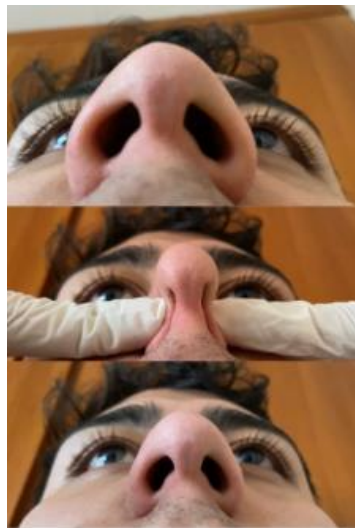##### a) Reflejo Nasal de Gudin

Dilatación normal  Colapsación unilateral  Colapsación bilateral


##### b) Permeabilidad nasal: Prueba de Glatzel

Simetría  Asimetría

**Figura 22.** Ficha de protocolo de exploración funcional orofacial – respiración, fuente tomada de la ficha de ortodoncia



**Figura 22.** Test de Gudin Negativo



**Figura 23.** Prueba del espejo de glatzel

### 6.2 Deglución

El diagnóstico funcional se debe determinar mediante la posición de la lengua, esta ocupa gran parte del espacio que existe en la cavidad bucal, la posición lingual determinará la posición lingual y se relaciona con posición y la orientación de la arcada dental, razón por la cual cualquier alteración en su posición puede producir malformación de la arcada y malposición dental. Se debe observar la posición de la lengua durante la deglución y en reposo, además explorar y corroborar el tamaño de la lengua. determinar si existe un aumento o disminución de la misma.<sup>17</sup>

- **Deglución normal:** al momento de deglutir, los labios contactan sin esfuerzo, los dientes ocluyen en armonía, la lengua se apoya en el paladar en la zona posterior a los incisivos superiores sin contactarlos y después se establece el movimiento deglutorio.
- **Interposición lingual:** la ubicación de la lengua entre las piezas dentarias en la zona anterior (incisivos) o posterior (molares), observada en reposo o en alguna función como la deglución o fono-articulación.
- **Contracción periorbicular:** Hay una gran contracción de la musculatura periorbicular esta ocurre cuando hay o hubo una proyección anterior de la lengua.
- **Contracción comisuras:** es una deglución en la cual se observa la producción de hoyos cerca de las comisuras de la boca. Se trata de la contracción de los músculos risorios.
- **Contracción mentón:** Se refiere a la contracción de la musculatura del mentón, y la colocación del labio inferior contra la mandíbula superior, este

tipo de deglución suele estar cuando se presenta una sobremordida de la arcada superior con la inferior. **(Figura 24)**

#### 4.2 Deglución

- |                                   |                          |                          |                          |                          |
|-----------------------------------|--------------------------|--------------------------|--------------------------|--------------------------|
| a) Normal                         | <input type="checkbox"/> | Atípica                  | <input type="checkbox"/> |                          |
| b) Interposición lingual anterior | <input type="checkbox"/> |                          |                          |                          |
| c) Interposición lingual lateral  | Unilateral               | <input type="checkbox"/> | Bilateral                | <input type="checkbox"/> |
| d) Contracción periorbicular      | <input type="checkbox"/> |                          |                          |                          |
| e) Contracción comisuras          | <input type="checkbox"/> |                          |                          |                          |
| f) Contracción mentón             | <input type="checkbox"/> |                          |                          |                          |

**Figura 24.** Ficha de Protocolo de exploración funcional orofacial – deglución, fuente tomada de la ficha de ortodoncia

### 6.3 Diagnóstico de la Masticación

Para el diagnóstico e identificación del tipo de masticación, se le proporciona al paciente un alimento (galleta wafer) y se le solicita que realice la masticación de la forma habitual, se considera masticación normal a la lateralización del alimento en ciclos unilaterales combinados periódicamente. Cuando el alimento se encuentre de forma homogénea y listo para ser deglutido, se puede presentar ciclos bilaterales. La masticación normal se debe realizar con la boca cerrada y con la intervención de los músculos periorales. Se considera masticación unilateral cuando las combinaciones masticatorias unilaterales se presentan mayormente en un lado por encima del 30% superior a la frecuencia de los ciclos masticatorios.<sup>19</sup> **(Figura 25)**

#### 4.3 Masticación (dar una galleta wafer)

- |                                      |            |                          |           |                          |
|--------------------------------------|------------|--------------------------|-----------|--------------------------|
| a) Formas de masticación con la boca | Cerrada    | <input type="checkbox"/> | Abierta   | <input type="checkbox"/> |
| b) Lateralización del alimento       | Unilateral | <input type="checkbox"/> | Bilateral | <input type="checkbox"/> |
| c) Intervención musculatura          | Perioral   | <input type="checkbox"/> | Facial    | <input type="checkbox"/> |

**Figura 25.** Evaluación de la masticación, fuente tomada de la ficha de ortodoncia

### 6.4 Diagnóstico de la Fono articulación

Para diagnosticar si existen limitaciones del habla por alteraciones dento-maxilo-faciales, se solicita al paciente que pronuncie palabras con S, R y T.<sup>17</sup>

La posición fisiológica de la lengua al pronunciar la letra S, debe ser arqueada hacia abajo, los laterales deben tocar las caras palatinas de los molares superiores y la punta de la lengua la cara lingual de los incisivos inferiores. Cuando se pronuncia la letra R la lengua debe posicionarse en los alveolos, es decir, por encima de los dientes antero superiores. Al pronunciar la letra T, la punta de la lengua debe posicionarse fuertemente sobre las caras internas de los dientes superiores, los maxilares deben estar poco abiertos por lo que es

inevitable de tocar la cara interna de los dientes inferiores anteriores.<sup>20</sup> **(Figura 26)**

#### 4.4 FONOARTICULACIÓN

a) Dislalia    Si     No     Simple     Múltiple   
                  S     R     L     Otras: \_\_\_\_\_

**Figura 26.** Ficha de Protocolo de exploración funcional orofacial – fono articulación, fuente tomada de la ficha de ortodoncia

### **Agradecimientos**

Agradecimiento a Neyder Katherine Valdivieso Tocto por colaborar con sus imágenes de los temas de Narinas, adenoides y amígdalas.

## REFERENCIAS BIBLIOGRÁFICAS

1. Otaño R. Ortodoncia. 2ª ed. La Habana: Ecimed; 2014. 283 p.
2. Camargo D, Olaya E, Torres E. Teorías del crecimiento craneofacial: una revisión de literatura. UstaSalud [Internet]. 4 de octubre de 2018 [consultado el 30 de marzo de 2023]; 16:78. Disponible en: <https://doi.org/10.15332/us.v16i0.2022>
3. Ustrell J. Diagnóstico y tratamiento en ortodoncia. 2ª ed. Barcelona: Elsevier; 2015. 1207 p.
4. Duran J, Arends M, Echarri P, Carrasco A. Una nueva propuesta de tratamiento para el paciente con el síndrome de la respiración oral. Ortod Clin. 2019;1(1):1.
5. Okeson J. Oclusión y afecciones temporomandibulares. 8ª ed. España: Elsevier; 2013. 514 p.
6. Rodríguez N, Suárez D, González Y, Cueria M, Puente M, Legrat E, Garcés Y, Chacón L. Actualización sobre síndrome de respirador bucal. Revista Información Científica [Internet]. 2007;54(2): Recuperado de: <https://www.redalyc.org/articulo.oa?id=551757329010>
7. Cahuana A. La Mordida cruzada posterior en dentición temporal y su relación con hábitos de succión no nutritiva y lactancia materna [Tesis Doctoral]. Barcelona: Universidad de Barcelona; 2004. 143 p. Disponible en: <https://www.tdx.cat/handle/10803/674700?locale-attribute=es#page=1>
8. Zaffaroni A, Fioretti H. Influencia de las funciones y parafunciones en el crecimiento y desarrollo craneofacial. Actas Odontol. Marzo de 2010;7(1):1. Disponible en: <https://pesquisa.bvsalud.org/portal/resource/pt/lil-552681>
9. Chiavaro N. Funciones y disfunciones estomatognáticas. Buenos Aires: Librería Akadia Editorial; 2011. 305 p.
10. Alarcón A. Deglución atípica - Revisión de la literatura. Acta Odontol Venez. 2013;51(1):1. Disponible en: <https://www.actaodontologica.com/ediciones/2013/1/art-20/>
11. De Enfermeros CO. Sistema respiratorio: anatomía. Imfermera Virtual. 2019;1(1):1. Recuperado de: <https://www.infermeravirtual.com/files/media/file/97/Sistema%20respiratorio.pdf?1358605430>
12. López M. Adenoides y amígdalas. Rev Chil Pediatr. 2001;72(3):3. Disponible en: [https://www.scielo.cl/scielo.php?script=sci\\_arttext&pid=S0370-41062001000300012](https://www.scielo.cl/scielo.php?script=sci_arttext&pid=S0370-41062001000300012)
13. Alvo A, Sauvalle M, Sedano C, Gianini R. Amigdalectomía y adenoidectomía: Conceptos, técnicas y recomendaciones. Rev. Otorrinolaringol. Cir. Cabeza Cuello 2016; 76: 99-110. Disponible en: <https://scielo.conicyt.cl/pdf/orl/v76n1/art15.pdf>

14. Berner J, Will P, Loubies R, Vidal P. Examen físico de la cavidad oral. Mediagraphic. 2017;1(4):3. Disponible en: <https://www.medigraphic.com/cgi-bin/new/resumen.cgi?IDARTICULO=70626>
15. Peñarrocha M. Frenillos bucales. Tratamiento quirúrgico y consideraciones ortodónticas. Arch Odontol Estomatol. 2003;19(1):6-7. Disponible en: <https://dialnet.unirioja.es/servlet/articulo?codigo=935849>
16. Escoda C, Berini L. Cirugía oral y Maxilofacial. 2ª ed. Córdoba: EDICIONES ERGON S.A.; 1999. Frenillos bucales; p. 18.
17. Manso G, Masson R, Permuy S. El examen funcional en ortodoncia. Rev Cuba Ortod. 1998;13(1):1-2. Disponible en: <https://www.imbiomed.com.mx/articulo.php?id=11238>
18. Casarán A, Gallardo M, Nejamkin L, Ricciardi N, Rodríguez Y. Evaluación clínica de la respiración bucal. Universidad Nacional de la Plata .2020 Disponible en: <http://sedici.unlp.edu.ar/bitstream/handle/10915/100666/P%C3%B3ster.pdf-PDFA.pdf?sequence=1&isAllowed=y>
19. Moya M, Marquardt K, Olate S. Caracterización de la función masticatoria en Estudiantes Universitarios. Int. J. Odontostomat. 2017; 11(4):495-499.
20. Cabrera P, et al. Evaluación del paciente con disfonía. 2018;13: 46.53
21. Martínez L. Macroglosia: Etiología multifactorial, manejo múltiple. Colombia Médica. 2006; 37: 67-73
22. Ojeda W, Londoño B. Posición de lengua mediante la técnica Payne y su asociación con discrepancias dentales anteriores en escolares con dentición mixta de la institución nuestra señora del divino amor con edades entre 8 y 12 años. 2018. Tesis de Especialidad. Colombia. 2018. Disponible en: [https://repository.usta.edu.co/bitstream/handle/11634/16045/2018waltero\\_jedabillylondo%C3%B1o.pdf?sequence=1&isAllowed=y](https://repository.usta.edu.co/bitstream/handle/11634/16045/2018waltero_jedabillylondo%C3%B1o.pdf?sequence=1&isAllowed=y)
23. Teja E, López R, Durán L, Cano A, Téllez A. Frenillo lingual corto o anquiloglosia. Acta Pediatr Mex 2011;32(6):355-356.
24. Titanium Dental. ¿Cuál es la posición correcta de la lengua? [Internet]. Titanium dental. 2022 [citado el 21 de abril de 2023]. Disponible en: <https://titaniumdental.es/cual-es-la-posicion-correcta-de-la-lengua/>
25. Miñambres D. FISIOTERAPIA OROFACIAL: LA LENGUA Y SU POSICIÓN - Rehabilitación Premium Madrid [Internet]. Rehabilitación Premium Madrid. 2014 [citado el 21 de abril de 2023]. Disponible en: <https://rehabilitacionpremiummadrid.com/blog/diego-minambres/fisioterapia-orofacial-la-lengua-y-su-posicion/>



**Autorización de publicación en el repositorio institucional**

**Enrique Alexander Paramo Pinos** portador(a) de la cédula de ciudadanía N.º **0605478569**. En calidad de autor/a y titular de los derechos patrimoniales del trabajo de titulación "**Diagnóstico Funcional. Capítulo del libro de ortodoncia diagnóstica**" de conformidad a lo establecido en el artículo 114 Código Orgánico de la Economía Social de los Conocimientos, Creatividad e Innovación, reconozco a favor de la Universidad Católica de Cuenca una licencia gratuita, intransferible y no exclusiva para el uso no comercial de la obra, con fines estrictamente académicos y no comerciales. Autorizo además a la Universidad Católica de Cuenca, para que realice la publicación de éste trabajo de titulación en el Repositorio Institucional de conformidad a lo dispuesto en el artículo 144 de la Ley Orgánica de Educación Superior.

Cuenca, **03 de mayo de 2023**



Firmado electrónicamente por:  
**ENRIQUE  
ALEXANDER  
PARAMO PINOS**

F: .....

**Enrique Alexander Paramo Pinos**

C.I. **0605478569**