



UNIVERSIDAD  
CATÓLICA  
DE CUENCA

**UNIVERSIDAD CATÓLICA DE CUENCA**  
*Comunidad Educativa al Servicio del Pueblo*  
**UNIDAD ACADÉMICA DE SALUD Y BIENESTAR**

**CARRERA DE ODONTOLOGÍA**

**TRATAMIENTO DE LA HIPOMINERALIZACIÓN INCISIVO MOLAR EN  
NIÑOS: UNA REVISIÓN DE LA LITERATURA**

**TRABAJO DE TITULACIÓN PREVIO A LA OBTENCIÓN DEL TÍTULO  
DE ODONTÓLOGA**


**AUTOR: NATALY MARICELA NIETO SANTANDER**

**DIRECTOR: OD. ESP. PAOLA ALEXANDRA ORDOÑEZ CRESPO**

**AZOGUES-ECUADOR**

**2022**

**DIOS, PATRIA, CULTURA Y DESARROLLO**



**UNIVERSIDAD CATÓLICA DE CUENCA**  
*Comunidad Educativa al Servicio del Pueblo*  
**UNIDAD ACADÉMICA DE SALUD Y BIENESTAR**

**CARRERA DE ODONTOLOGÍA**

**TRATAMIENTO DE LA HIPOMINERALIZACIÓN INCISIVO MOLAR EN  
NIÑOS: UNA REVISIÓN DE LA LITERATURA**

**TRABAJO DE TITULACIÓN PREVIO A LA OBTENCIÓN DEL TÍTULO  
DE ODONTÓLOGA**

**AUTOR: NATALY MARICELA NIETO SANTANDER**

**DIRECTOR: OD. ESP. PAOLA ALEXANDRA ORDOÑEZ CRESPO**

**AZOGUES-ECUADOR**

**2022**

**DIOS, PATRIA, CULTURA Y DESARROLLO**

# DECLARACIÓN



Universidad  
Católica  
de Cuenca

## DECLARATORIA DE AUTORÍA Y RESPONSABILIDAD

CÓDIGO: F – DB – 34  
VERSION: 01  
FECHA: 2021-04-15  
Página 1 de 1

### Declaratoria de Autoría y Responsabilidad

**Nataly Maricela Nieto Santander** portador(a) de la cédula de ciudadanía N° **0302708763**. Declaro ser el autor de la obra: "**Tratamiento de la Hipomineralización incisivo Molar en niños: una revisión de la literatura**", sobre la cual me hago responsable sobre las opiniones, versiones e ideas expresadas. Declaro que la misma ha sido elaborada respetando los derechos de propiedad intelectual de terceros y eximo a la Universidad Católica de Cuenca sobre cualquier reclamación que pudiera existir al respecto. Declaro finalmente que mi obra ha sido realizada cumpliendo con todos los requisitos legales, éticos y bioéticos de investigación, que la misma no incumple con la normativa nacional e internacional en el área específica de investigación, sobre la que también me responsabilizo y eximo a la Universidad Católica de Cuenca de toda reclamación al respecto.

Azogues, **08 de septiembre de 2022**

F: ..... 

**Nataly Maricela Nieto Santander**

**C.I. 0302708763**

## CERTIFICACIÓN

### CERTIFICACIÓN DEL TUTOR

Od. Esp. Paola Ordoñez Crespo

**DOCENTE DE LA CARRERA DE ODONTOLOGÍA AZOGUES**

De mi consideración:

El presente trabajo de titulación denominado **“Tratamiento de la Hipomineralización Incisivo Molar en niños: una revisión de la literatura”**, realizado por **Nieto Santander Nataly Maricela**, ha sido revisado y orientado durante su ejecución, por lo que certifico que el presente documento, fue desarrollado siguiendo los parámetros del método científico, se sujeta a las normas éticas de investigación, por lo que está expedito para su sustentación.

Tutor/a: Od. Esp. Paola Ordoñez Crespo

Firma 

Azogues 7 de septiembre 2022

## **DEDICATORIA.**

El presente trabajo de titulación dedico con todo mi corazón a mi hermano Carlos que siempre me ha apoyado a lo largo de mi carrera, por enseñarme a no rendirme y a luchar por mis sueños.

A mis padres, gracias a ustedes soy una persona que no se rinde, luchadora, agradecida y sobre todo una persona humilde.

A mi hermana y a mí cuñado por su apoyo incondicional.

Los amo infinitamente ustedes fueron mi pilar y mi motivación para concluir con éxito este proyecto de tesis.

## **EPIGRAFE**

“La educación es un ornamento en la prosperidad y un refugio en la adversidad”

Aristóteles

## **AGRADECIMIENTOS:**

Agradezco a mi Dios por darme la sabiduría durante toda esta trayectoria de formación como profesional culminándola con éxito y por todas sus bendiciones.

El más sincero agradecimiento a mi estimada asesora académica Dra. Esp. Paola Ordoñez por su aporte en esta investigación, por su tiempo, paciencia y apoyo.

**TÍTULO:**  
**TRATAMIENTO DE LA HIPOMINERALIZACIÓN INCISIVO MOLAR EN NIÑOS: UNA  
REVISIÓN DE LA LITERATURA**

**RESUMEN**

La hipomineralización incisivo molar es un defecto cualitativo del esmalte que afecta a los molares e incisivos permanentes con prevalencia a nivel mundial del 2,4 al 40 %. **OBJETIVO:** El objetivo de la presente investigación, fue determinar la eficacia de las diferentes alternativas de tratamiento para la hipomineralización incisivo molar en niños. **MATERIALES Y MÉTODOS:** La metodología aplicada fue una búsqueda bibliográfica en las bases de datos Pubmed, Web of Science y Scielo. Las palabras clave fueron: tratamiento hipomineralización niños, desmineralización dental, se incluyeron artículos publicados en el periodo 2015 al 2021. Se obtuvo un total de 20 fuentes bibliográficas que fueron posteriormente analizadas. **RESULTADOS:** Los resultados obtenidos dentro de esta investigación indican que el tratamiento más eficaz para de MIH en casos leves en incisivos es la infiltración de resina con una eficacia del 95% y para casos leves en molares el sellador de fosas y fisuras con una eficacia del 88,7%, para casos moderados en incisivos la aplicación de ionómero de vidrio con una eficacia del 72% , para casos moderados en molares la resina compuesta con eficacia del 81,25% y para casos severos de MIH en molares la aplicación de coronas de acero inoxidable con una eficacia del 100%. **CONCLUSIONES:** Los resultados obtenidos dentro de esta investigación indican que los tratamientos más eficaces para la hipomineralización incisivo molar son: infiltración de resina, selladores de fosas y fisuras, ionómero de vidrio, resina compuesta y coronas de acero inoxidable.

*Palabras clave:* Hipomineralización incisivo molar niños, Hipoplasia del esmalte, Tratamiento

## ABSTRACT

### TITLE:

### TREATMENT OF MOLAR INCISOR HYPOMINERALIZATION IN CHILDREN: A REVIEW OF THE LITERATURE

Molar incisor hypomineralization is a qualitative enamel defect that affects permanent molars and incisors, with a worldwide prevalence of 2.4 to 40%. **OBJECTIVE:** The present investigation aimed to determine the efficacy of different treatment alternatives for incisor molar hypomineralization in children. **MATERIALS AND METHODS:** The methodology applied was a literature search in the PubMed, Web of Science, and SciELO databases. The keywords were: treatment hypomineralization of children, dental demineralization, and articles published in the period 2015 to 2021 were included. A total of 20 bibliographic sources were obtained and subsequently analyzed. **RESULTS:** The results obtained within this research indicate that the most effective Treatment for MIH in mild cases in incisors is resin infiltration with an efficacy of 95%, and for mild cases in molars, the pit and fissure sealant with an effectiveness of 88.7%, for moderate cases in incisors the application of glass ionomer with an efficacy of 72%, for mild cases in molars composite resin with the effectiveness of 81.25% and severe cases of MIH in molars the application of stainless steel crowns with an efficacy of 100%. **CONCLUSIONS:** The results obtained within this research indicate that the most effective treatments for molar incisor hypomineralization are resin infiltration, pit and fissure sealants, glass ionomer, composite resin, and stainless steel crowns.

*Keywords:* Molar incisor hypomineralization children, Enamel hypoplasia, Treatment

## ÍNDICE

DECLARACIÓN.....	III
CERTIFICACIÓN.....	IV
DEDICATORIA.....	V
EPÍGRAFE.....	VI
AGRADECIMIENTOS:.....	VII
RESUMEN.....	VIII
ABSTRACT.....	IX
ÍNDICE.....	X
INTRODUCCIÓN.....	12
METODOLOGÍA:.....	13
1. CONCEPTO.....	14
2. ETIOLOGÍA.....	14
3. CAUSAS DEL DESARROLLO DE MIH.....	14
4. PREVALENCIA.....	15
5. CARACTERÍSTICAS CLÍNICAS GENERALES.....	15
6. DIAGNÓSTICO DIFERENCIAL.....	15
<b>6.1 FLUOROSIS.....</b>	<b>15</b>
<b>6.2 LESIÓN DE MANCHA BLANCA.....</b>	<b>16</b>
<b>6.3 AMELOGÉNESIS IMPERFECTA.....</b>	<b>16</b>
<b>6.4 HIPOPLASIA.....</b>	<b>17</b>
7. CLASIFICACIÓN SEGÚN LA GRAVEDAD EN PIEZAS ANTERIORES Y POSTERIORES.....	17
<b>7.1 LEVE.....</b>	<b>17</b>
<b>7.2 MODERADA.....</b>	<b>17</b>
<b>7.3 SEVERO.....</b>	<b>18</b>
8. CLASIFICACIÓN SEGÚN EL ÍNDICE DE NECESIDAD DE TRATAMIENTO (MIH-TNI).....	18
9. ANESTESIA.....	20
10. MODALIDADES DE TRATAMIENTO.....	21

<b>10.1 IDENTIFICACIÓN DE RIESGO</b> .....	<b>21</b>
<b>10.2 DIAGNÓSTICO TEMPRANO</b> .....	<b>21</b>
<b>10.3 REMINERALIZACIÓN Y DESENSIBILIZACIÓN</b> .....	<b>21</b>
<b>10.4 PREVENCIÓN DE CARIES Y RUPTURA POST-ERUPTIVA</b> .....	<b>21</b>
<b>10.5 TRATAMIENTO</b> .....	<b>22</b>
10.6 OPCION DE TRATAMIENTO EN MOLARES .....	22
<b>SELLADORES DE FOSAS Y FISURAS</b> .....	<b>22</b>
<b>INFLITRACIÓN DE RESINA</b> .....	<b>22</b>
<b>RESTAURACIONES</b> .....	<b>22</b>
<b>COBERTURA TOTAL O PARCIAL</b> .....	<b>23</b>
<b>EXTRACCIÓN</b> .....	<b>23</b>
10.7 OPCIONES DE TRATAMIENTO EN INCISIVOS.....	23
<b>MICROABRASIÓN</b> .....	<b>23</b>
<b>RESTAURACIÓN DE COMPOSITE O CARILLAS</b> .....	<b>24</b>
<b>CARILLAS DE PORCELANA</b> .....	<b>24</b>
10.8 MANTENIMIENTO.....	24
RESULTADOS .....	25
DISCUSIÓN.....	30
CONCLUSIONES:.....	32
REFERENCIAS BIBLIOGRÁFICAS.....	33
ANEXOS .....	38
CERTIFICACIÓN DEL DEPARTAMENTO DE INVESTIGACIÓN .....	39
AUTORIZACIÓN DE PUBLICACIÓN EN EL REPOSITORIO INSTITUCIONAL .....	40

## INTRODUCCIÓN

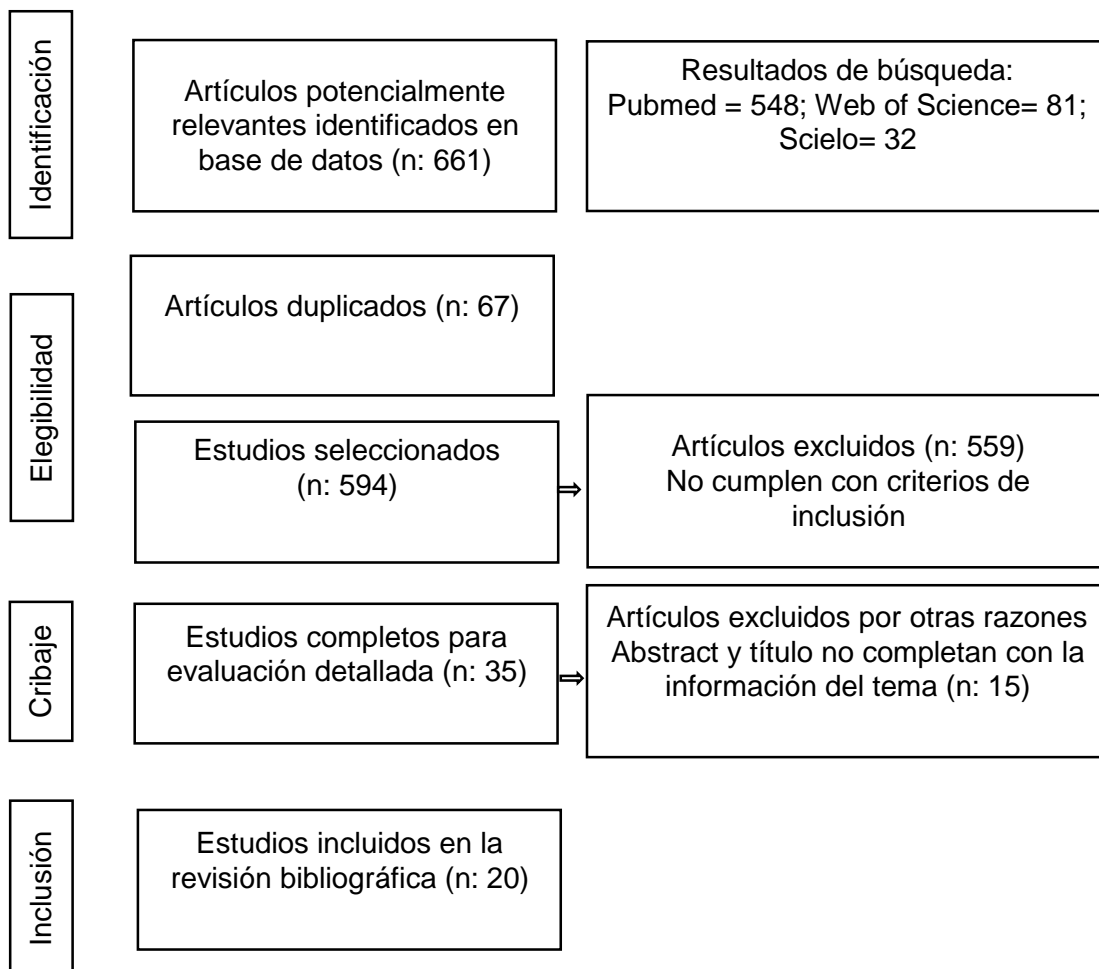
El esmalte es el tejido más duro y complejo del cuerpo humano constituido por cristales de hidroxiapatita, durante el proceso de maduración (mineralización del esmalte) se pueden presentar alteraciones debido a problemas perinatales, posnatales, factores genéticos, sistémicos y ambientales, todas estas situaciones interrumpen la función ameloblástica en la fase de calcificación y maduración generando hipomineralización que desencadenan una consecuente disminución de la producción del esmalte en determinadas zonas de la matriz dental quedando como resultado capas finas de esmalte.<sup>1</sup> La prevalencia de hipomineralización incisivo molar (MIH) reportada a nivel mundial varía en la literatura entre el 2,4 % y 40,2%, la MIH constituye un trastorno del desarrollo en la formación dental, considerado como un defecto cualitativo del esmalte de origen sistémico que involucra a los molares e incisivos permanentes.<sup>2</sup> Clínicamente las lesiones varían desde el grado de severidad, observándose superficies porosas con opacidades de color blanco, marrón y amarillento, hasta roturas severas del esmalte que aumentan el riesgo de formación de caries, sensibilidad, problemas funcionales, estéticos y psicológicos; se considera un reto para el profesional clínico en determinar la mejor opción de tratamiento debido a esto es necesario la evaluación individual de dientes con MIH, la planificación para el tratamiento de los dientes con hipomineralización depende de varios factores como son la gravedad de la lesión, tipo de pieza dentaria, edad del niño, capacidad de cooperación, sintomatología de la pieza afectada, efectividad a corto y largo plazo.<sup>1-2</sup> El manejo para la MIH consta de un amplio espectro de modalidades, que van desde un tratamiento preventivo en los casos que no haya pérdida estructural dental mediante la aplicación de selladores de fosas y fisuras, barniz de flúor al 5 %, agentes remineralizantes (CPP-ACP), manejo de la hipersensibilidad mediante aplicación de pastas desensibilizantes; tratamientos restaurativos conservadores o invasivos con remoción del área afectada, técnicas de micro abrasión e infiltración de resina, restauración de cobertura parcial o total; extracción dental.<sup>1-2-3</sup>

Con base a las consideraciones anteriores la presente revisión de la literatura tiene como objetivo determinar la eficacia de las diferentes alternativas de tratamiento para la hipomineralización incisivo molar en niños.

## METODOLOGÍA:

La búsqueda de la literatura se realizó en las bases de datos de la universidad Católica de Cuenca Sede Azogues, los buscadores utilizados fueron: Web of Science, Pubmed, y Scielo teniendo en cuenta diferentes criterios de selección que incluyeron fuentes originales en los idiomas inglés y español de revistas indexadas consultadas en bases de datos. Entre los criterios de inclusión se incluyeron estudios clínicos, estudios clínicos aleatorizados y casos clínicos, los sujetos considerados fueron seres humanos (niños) y las palabras clave incluidas fueron: Dental Enamel Hypoplasia, molar incisor hypomineralization treatment children, hipomineralización, desmineralización dental utilizando para ello los operadores booleanos AND y descriptores como MESH Y Decs. Los criterios de exclusión fueron: artículos anteriores al 2014, artículos que no determinaron tratamiento en niños, artículos que no incluyeron la variable eficacia, artículos sin seguimiento clínico.

Flow Chart: Diagrama de flujo



## **ESTADO DEL ARTE:**

### **1. CONCEPTO**

El primer caso de hipomineralización incisivo molar fue descrito en el año 1987 en Suecia como “hipomineralización idiopática del esmalte, en el 2001 Weerheijm describió el término hipomineralización incisivo molar (MIH), el concepto fue definido en el año 2003 como un defecto del desarrollo cualitativo del esmalte de origen sistémico que afecta a uno o más molares permanentes asociados con los incisivos permanentes y establecido oficialmente por la Academia Europea de Odontología Pediátrica (EAPD), estos defectos son ocasionados por la reducción de compuestos inorgánicos y reducción de la mineralización del esmalte que ocasiona problemas funcionales, estéticos, psicológicos y de comportamiento en el niño; el esmalte afectado por MIH presenta prismas desorganizados, estructura porosa, bajo contenido del mineral y bajo contenido de cristales de hidroxiapatita generando menor resistencia, rápida progresión de caries y fallas en la restauración, los molares afectados por MIH se someten a tratamiento dental casi diez veces más en comparación con los molares sin MIH.<sup>4</sup>

### **2. ETIOLOGÍA**

El período crítico se encuentra en la semana 28 de vida intrauterina y los 10 primeros días luego del nacimiento porque comienza la amelogénesis de los primeros molares permanentes, incisivos permanentes y segundos molares temporales, una alteración en el proceso de maduración (mineralización del esmalte) se denomina hipomineralización.<sup>1-2</sup>

### **3. CAUSAS DEL DESARROLLO DE MIH**

Causas Prenatales: Condiciones médicas de la madre, estrés, ingesta de tabaco y alcohol.

Causas Perinatales: Partos por cesárea, partos prematuros, bajo peso al nacer.

Causas Posnatales: Lactancia materna y medicación prolongada.

Causas Genéticas: La amelogénesis es modulada por genes y al existir alguna variación de estos ocasiona cambios en el desarrollo del esmalte, factores hereditarios pueden interactuar con factores sistémicos.

Causas Sistémicas: Infecciones del tracto respiratorio.

Causas Ambientales: Al exponerse a contaminantes (dioxinas) durante el tercer trimestre de embarazo y en los tres primeros años de vida, alteración de calcio y fosfato, exposición a bifenilos policlorados.<sup>1-2</sup>

## 4. PREVALENCIA

La prevalencia se define como la frecuencia con la que se presenta dicha condición en una población y la incidencia de cuantos casos se presentan cada año. La MIH es prevalente en niños a nivel mundial y según la literatura es de entre el 2,4 % y el 40,2 %, la prevalencia incisiva el 11%. España reporta una prevalencia del 20%, América del Sur 18%, África (Kenia) 13% y Ecuador 13,70%. La prevalencia de MIH es elevada en países de altos ingresos y de mayor población como es en el Sudeste Asiático, Este Asiático, y Oceanía, en cuanto al nivel de país y región geográfica China, India y Estados Unidos muestran tasas de prevalencia más altas. <sup>1-2-</sup>

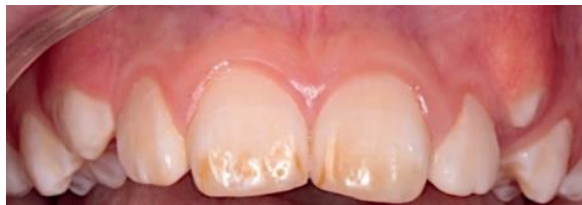3-4

## 5. CARACTERÍSTICAS CLÍNICAS GENERALES

- Esmalte hipomineralizado poroso; progresión de caries.
- Opacidades blancas, cremosas, marrones y amarillentas.
- Espesor del esmalte normal.
- Ruptura del esmalte afectado por MIH aparece luego de la erupción.
- Patrón asimétrico (diferentes grados de severidad).
- Lesiones > 1 mm.
- Los márgenes de dientes con rotura post-eruptiva son nítidos e irregulares debido al desgarro post-eruptivo del esmalte debilitado.
- Hipersensibilidad durante el cepillado dental debido a la porosidad del esmalte que ocasiona inflamación pulpar subclínica. <sup>1-5</sup>

## 6. DIAGNÓSTICO DIFERENCIAL

### 6.1 FLUOROSIS



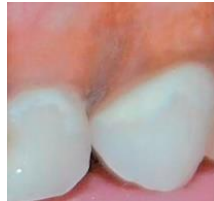**Imagen 1:** Incisivos centrales y laterales afectados por fluorosis desde el tercio medio al tercio incisal.

Jiménez S, Moran C, Peña H, Sánchez C. Tratamiento mínimamente invasivo en un paciente pediátrico con fluorosis dental mediante el uso de microabrasión: reporte de un caso. *Odontología Pediátrica*. 2020; 28(2):103-108.

- Antecedentes de ingesta de flúor durante la formación del esmalte y desarrollo dental.
- Dentición primaria no suele verse involucrada.
- Decoloración intrínseca de los dientes.

- Esmalte moteado.
- Patrón simétrico y bilateral.
- Resistencia a formación de caries.<sup>4-5-6</sup>

## 6.2 LESIÓN DE MANCHA BLANCA

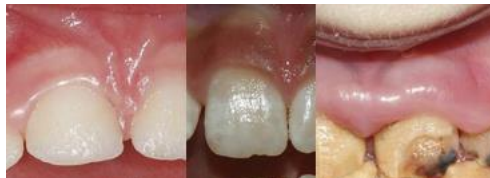

**Imagen 2:** Lesión de mancha blanca ubicada en área cervical.

Radha S, Kayalvinzhi G, Adimoulame S, Prathima G, Muthusamy K, Ezhumalai G et al. Comparative Evaluation of the Remineralizing Efficacy of fluoride Varnish and its Combination Varnishes on White Spot Lesions in Children with ECC: Randomized Clinical Trial. *Int J Clin Pediatr Dent.* 2020; 13(4): 311-317. doi:10.5005/jp-journals-10005-1673.

- Presente en márgenes cervicales de los dientes por acumulación de placa en estas áreas.
- Manchas blancas opacas.
- Primer signo clínico de lesión de caries<sup>5-7</sup>

## 6.3 AMELOGÉNESIS IMPERFECTA

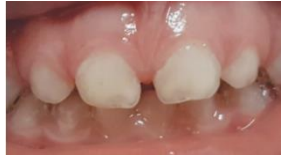

**Imagen 3:** Incisivos centrales afectados por amelogenesis imperfecta en grado leve, moderado y severo.

Quandalle C, Boillot A, Fournier B, Garrec P, Kerner S. Gingival inflammation, enamel defects, and tooth sensitivity in children with amelogenesis imperfect: a case –control study. *J Appl Oral Sci.* 2020; 28. doi:10.1590/1678-7757-2020-0170.

- Origen genético.
- Afecta a la dentición temporal y permanente.
- Color: blanco-marrón amarillento.
- Superficie: lisa, rugosa, manchada.
- Dureza: normal-esmalte blando.
- Anomalías Bucales: agenesia dentaria, calcificaciones pulpares, mordida abierta, sobre crecimiento gingival y enfermedad periodontal.<sup>5-8</sup>

## 6.4 HIPOPLASIA



**Imagen 4:** Incisivos centrales superiores con defecto hipoplásico en borde incisal.

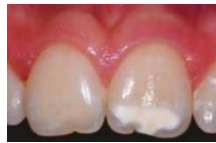Gutiérrez M. Defectos del esmalte en dentición temporal en niños prematuros con muy bajo peso al nacer: reporte de tres casos. Revista Científica Odontológica [Internet].2017;13 (1). Disponible en: <https://www.redalyc.org/articulo.oa?id=324255459004>

- Defecto cuantitativo con espesor del esmalte reducido.
- Bordes regulares y lisos que indican una falta de esmalte en el desarrollo y antes de la erupción.<sup>5-9</sup>

## 7. CLASIFICACIÓN SEGÚN LA GRAVEDAD EN PIEZAS ANTERIORES Y POSTERIORES

### 7.1 LEVE

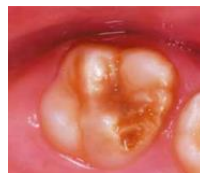Ausencia de caries asociada a defectos de esmalte, sin hipersensibilidad, opacidades aisladas.<sup>1-2-5-10</sup>



**Imagen 5:** Incisivo central izquierdo con opacidad aislada.  
Giuca M (et.al)

### 7.2 MODERADA

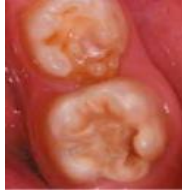Ruptura post-eruptiva del esmalte que involucra 1-2 superficies sin abarcar cúspides, hipersensibilidad dental normal, restauración atípica normal.<sup>1-2-5-10</sup>



**Imagen 6:** Molar con defecto de superficie ocluso-mesial. Giuca M (et.al)

### 7.3 SEVERO

Rotura post-eruptiva de esmalte, caries asociada a defecto de esmalte, presencia de hipersensibilidad y destrucción de la corona.<sup>1-2-5-10</sup>

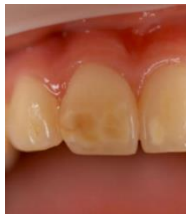

**Imagen 7:** Molar con defecto de superficie ocluso-mesial y cúspides.<sup>1-2-5-10</sup>  
Giuca M (et.al)

## 8. CLASIFICACIÓN SEGÚN EL ÍNDICE DE NECESIDAD DE TRATAMIENTO (MIH-TNI)

**0: Ausencia de MIH<sup>11-12</sup>**

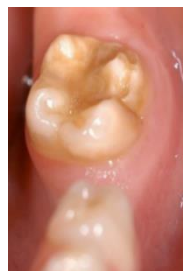**1: MIH con ausencia de defecto e hipersensibilidad.<sup>11-12</sup>**



**Imagen 8:** Fotografía intraoral que muestra incisivos centrales con presencia MIH-TNI 1.  
Steffen R (et.al)

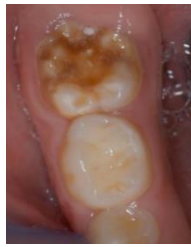**2: MIH con defecto y ausencia de hipersensibilidad.<sup>11-12</sup>**

**2a: Extensión de defecto >1/3.<sup>11-12</sup>**



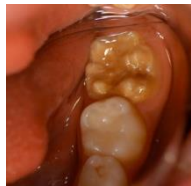**Imagen 9:** Fotografía intraoral que muestra molar con MIH-TNI 2a.  
Steffen R (et.al)

**2b: Extensión de defecto >1/3 y  
< 2/3.<sup>11-12</sup>**



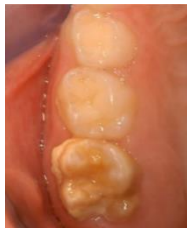**Imagen 10:** fotografía intraoral que muestra molar con MIH-TNI 2b.  
Steffen R (et.al)

**2c: Extensión de defecto >2/3.<sup>11-12</sup>**



**Imagen 11:** Fotografía intraoral que muestra molar con MIH-TNI 2c.  
Steffen R (et.al)

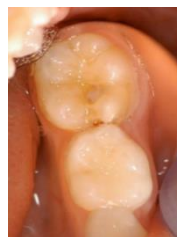**3: MIH con ausencia de defecto y presencia de hipersensibilidad.<sup>11-12</sup>**



**Imagen 12:** Fotografía intraoral que muestra molar con MIH-TNI 3 y con restos de placa visible.  
Steffen R (et.al)

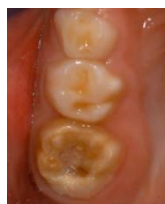**4: MIH con presencia de defecto e hipersensibilidad.<sup>11-12</sup>**

**4a: Extensión de defecto >1/3.<sup>11-12</sup>**



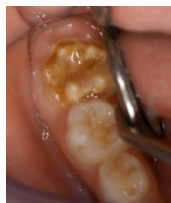**Imagen 13:** Fotografía intraoral que muestra molar con MIH-TNI 4a.  
Steffen R (et.al)

**4b: Extensión de defecto >1/3 y  
< 2/3.<sup>11-12</sup>**



**Imagen 14:** Fotografía intraoral que muestra molar con MIH-TNI 4b.  
Steffen R (et.al)

**4c: Extensión de defecto >2/3.<sup>11-12</sup>**



**Imagen 15:** Fotografía intraoral que muestra molar con MIH-TNI 4c.  
Steffen R (et.al)

## **9. ANESTESIA**

La anestesia local en niños con presencia de MIH resulta muy difícil debido a que el esmalte hipomineralizado actúa como un pobre aislante y la pulpa no está bien protegida generando inflamación pulpar crónica, cambios en el Ph a nivel del tejido periapical que conducen a un tejido nervioso pulpar hipersensible, de esta manera los dientes pueden estar muy sensibles a los cambios de temperatura.<sup>2-5</sup> Para el tratamiento restaurativo de dientes con MIH es importante que el odontólogo logre una anestesia local óptima, sin embargo debido al difícil manejo de estos dientes una gran alternativa es la combinación de tres técnicas: analgésica mediante el uso de paracetamol e ibuprofeno, anestésica y sedación por inhalación de óxido nitroso (NO<sub>2</sub>).<sup>2-5</sup>. Por otra parte se ha descrito técnicas de manejo preoperatorio como es la aplicación de pastas desensibilizantes y barniz de flúor antes de la cita restauradora, técnica de dos pasos mediante las restauraciones provisionales de cemento ionómero que tienen la propiedad de sedante en caso de que el dolor sea incontrolable para luego de una a dos semanas ser remplazado por el tratamiento definitivo, siendo la anestesia general como última opción.<sup>2-5</sup>

## **10. MODALIDADES DE TRATAMIENTO**

El manejo de MIH es un desafío ya que la apariencia clínica y la necesidad individual de tratamiento varían ampliamente, se describen muchas opciones de tratamiento para el manejo clínico de los dientes afectados por MIH.<sup>12</sup>

### **10.1 IDENTIFICACIÓN DE RIESGO**

Evaluar riesgo de caries, historia médica y ficha clínica dental.<sup>12</sup>

### **10.2 DIAGNÓSTICO TEMPRANO**

Identificar y evaluar molares con alto riesgo de MIH mediante radiografías antes de la erupción y controles durante la erupción.<sup>12</sup>

### **10.3 REMINERALIZACIÓN Y DESENSIBILIZACIÓN**

El uso de pastas desensibilizantes y agentes remineralizantes como el Fosfopéptido de caseína-fosfato de calcio amorfo, (CPP-ACP) que aumenta la biodisponibilidad de fosfato y calcio en la saliva fomentando la remineralización y desensibilización en capa profunda. Tooth Mousse y Mi Paste (GC Corporation, Tokio, Japón) son los productos dentales que contienen CPP-ACP más utilizados. My Paste Plus contiene 10 % de CPP-ACP y 0,2 % NaF (900 ppm F), el uso de fluoruro de diamino de plata (SDF) como agente eficaz para estabilizar lesiones de caries activas debido al efecto remineralizante del fluoruro y a las propiedades antibacterianas de la plata, ayuda al manejo de la hipersensibilidad gracias a la formación de fluorohidroxiapatita que bloquea los túbulos dentinarios y aumenta la dureza y densidad de los minerales, aplicación de agentes remineralizantes como el barniz de flúor, se ha demostrado en la literatura que estos productos tienen la ventaja de sellar, desensibilizar y mejorar la mineralización en áreas con MIH. Recientemente se ha introducido una nueva tecnología que se basa en arginina una pasta desensibilizante (ProArgin™) que contiene sílice hidratada, glicerina, carbonato de calcio, arginina al 8 %, bicarbonato, agua, sacarina sódica y gomas de celulosa que resulta eficaz para el control de la sensibilidad.<sup>12-14</sup>

### **10.4 PREVENCIÓN DE CARIES Y RUPTURA POST-ERUPTIVA**

Aplicación de agentes desensibilizantes reductores de hábitos criogénicos y la aplicación profesional de selladores de fosas y fisuras, educación al paciente.<sup>12</sup>

## **10.5 TRATAMIENTO**

### **10.6 OPCION DE TRATAMIENTO EN MOLARES**

#### **SELLADORES DE FOSAS Y FISURAS**

En los casos leves de hipomineralización en FPM en donde no hay ruptura post-eruptiva del esmalte (PEB), ni presencia de lesiones de caries cavitada está indicado el uso de selladores de fosas y fisuras, dentro de los cuales existen varios materiales de sellado como son a base de resina que poseen mayor longevidad sin embargo necesitan un excelente control de la humedad, y los selladores a base de cemento ionómero de vidrio.<sup>12-15</sup>

#### **INFLITRACIÓN DE RESINA**

La infiltración de resina al ser una técnica mínima invasiva utiliza una resina de baja viscosidad capaz de penetrar 60um en el esmalte desmineralizado produciendo enmascaramiento del color. El sistema ICON consta de Icon-Etch (ácido clorhídrico al 15 %), Icon-Dry (99% de etanol), Icon-Infiltrant (resina a base de metacrilato). El ácido clorhídrico se utiliza para eliminar la capa superficial relativamente intacta y abrir el acceso al cuerpo de la lesión, luego la resina fluida se infiltra en los amplios canales de comunicación. Su fabricante recomienda este material para tratar caries incipientes o lesión cariosa que llega al tercio exterior de la dentina.<sup>12-16</sup>

#### **RESTAURACIONES**

El cemento ionómero de vidrio (GIC) o cemento ionómero de vidrio modificado con resina (RMGIC) son usados como restauraciones temporales para el control de la sensibilidad en un periodo de 2 a 3 semanas, Las restauraciones (GIC) tienen la ventaja que incluye la fácil colocación, la liberación de flúor y propiedades de unión química. Las restauraciones de ionómero de vidrio de alta viscosidad (HVGIC) tienen características similares a las restauraciones (GIC), se realizan mediante técnica atraumática y son mejores en términos de facilidad de manejo, resistencia al desgaste, tenacidad a la fractura y resistencia, se adhieren a los tejidos duros mediante adhesión química y micromecánica, estos materiales son de opción para tratamiento intermedio posteriormente se remplazara con una restauración definitiva. Los defectos que involucran todo el ancho del esmalte requieren enfoques convencionales como son restauraciones de resina compuesta particularmente en el cual el proceso de caries involucra una o más superficies.<sup>12-18</sup>

## **COBERTURA TOTAL O PARCIAL**

Mediante el uso de las coronas metálicas preformadas (PMC) son una alternativa para molares severamente dañados en casos de ruptura post-eruptiva, con tasas altas de supervivencia a largo plazo, tienen la ventaja de prevenir una mayor ruptura del esmalte posterior a la erupción, controlan la sensibilidad, establecen contactos oclusales e interproximales adecuados, son económicos, y su colocación se puede realizar en una sola cita. Los recubrimientos directos de metal no precioso, de oro, del color del diente se pueden usar en niños mayores, necesitan mayor tiempo para su colocación y tiene mayor costo. Las coronas temporales compuestas maleables preformadas también son una alternativa, tienen la ventaja de ser estéticas, se requiere preparación dental y ajustes de la corona, vienen en diferentes tamaños (Protemp Crown Temporisation: 3M ESPE).<sup>19-21</sup>

## **EXTRACCIÓN**

La extracción de (FPM) severamente dañados y con mal pronóstico se considera a la edad de los 8 a 10 años ya que la probabilidad de posicionamiento ideal es del 94 % para los segundos molares permanentes superiores (SPM) y del 66 % para los segundos molares permanentes inferiores después de la extracción de los FPM, las extracciones deben realizarse luego de la erupción del incisivo lateral (7 años) generalmente antes de la erupción del segundo molar permanente y segundo premolar.<sup>22</sup>

## **10.7 OPCIONES DE TRATAMIENTO EN INCISIVOS**

### **MICROABRASIÓN**

Técnica conservadora que no requiere anestesia local es recomendada para la rehabilitación estética de las coloraciones que están limitadas en la capa externa del esmalte, implica la eliminación no más de 100 um (o, 1mm); con un numero de hasta 10 veces de aplicación ya que cada aplicación elimina 10um de la superficie del esmalte mediante erosión y abrasión utilizando la combinación de ácido clorhídrico al 18% y abrasivos como la piedra pómez, como también HCL (6,6 y 10%) con carburo de sílice e incluso fosforo gel acido al 37% con piedra pómez en proporciones iguales, este procedimiento permite la eliminación de defectos superficiales e intrínsecos de los dientes con una pérdida mínima del esmalte dejando una superficie lisa, regular y brillante.<sup>4</sup>

## **INFILTRACIÓN DE RESINA**

Descrita anteriormente como opción de tratamiento en molares también es usada para tratamiento de incisivos al tener beneficios en el manejo estético.<sup>12-22</sup>

## **RESTAURACIÓN DE COMPOSITE O CARILLAS**

Estas opciones están indicadas para defectos grandes del esmalte que requieren tratamiento debido a la exposición de la dentina o presencia de esmalte fragmentado. Las resinas compuestas son susceptibles a la decoloración desgaste y fracturas marginales por lo que requieren mantenimiento.<sup>1-2-12-22</sup>

## **CARILLAS DE PORCELANA**

Indicadas en pacientes mayores de 18 años momento en el cual el margen gingival ha madurado, muy rara vez se usan en niños debido a la presencia de pulpas grandes, coronas cortas, costo y difícil manejo de comportamiento.<sup>1-2-12</sup>

## **10.8 MANTENIMIENTO**

Se recomienda un seguimiento a largo plazo en especial de los márgenes de la restauración de esta manera poder evitar la rotura post-erupción, especialmente en el caso de las coronas de cobertura completa, de la misma manera a los pacientes que han recibido extracciones deben ser controlados de cerca por un ortodoncista.<sup>12</sup>

## RESULTADOS

Tabla 1: Tratamiento de MIH según la gravedad leve, moderada y severa.

Autor Año	n	Tipo de pieza dental	Grado MIH	Edad (años)	Tipo de tratamiento	Tipo de material	Tiempo de seguimi ento	Eficacia
Schraver us M.(et.al) 2021	228	Molares	Leve	5-9	Preventivo	Sellador de ionómero de vidrio	12 meses	83%
Fragelli C.(et.al) 2017	41	molares	Leve	6-8	Preventivo	Sellador de fosas y fisuras	18 meses	72%
Bhandari R.(et.al) 2018	22	incisivos	Leve	7-12	Preventivo	Infiltración de resina	6 meses	95% *
Balikaya E. 2021	112	molares	leve	6-13	Preventivo	Sellador de fosas y fisuras	12 meses	88.7%*
Nogueira V.(et.al) 2021	45	molares	leve	6-12	Preventivo	Infiltración de resina	18 meses	92,5%
	33	incisivos						
	47	molares				Barniz de flúor		90,2%
	35	incisivos						
Biondi A.(et.al) 2017	92	Molares e incisivos	leve	6-15	Preventivo	Barniz de flúor	45 días	90%

Frageli C.(et.al) 2015	48	Molares e incisivos	moderado	6-9	Restaurativo	Ionómero de vidrio	12 meses	72%*
RolimT.(et.al) 2021	64	molares	moderado	7-15 (media 10)	Restaurativo	Resina compuesta	6 meses	80,8%
De Souza J.(et.al) 2016	41	molares	moderado	6-8	Restaurativo	Resina compuesta	18 meses	68%
Sonmes. H (2017)	32	molares	moderado	8-12 (media 8,8)	Restaurativo	Resina compuesta	24 meses	81,25%*
Davidovich E.(et.al) 2020	1	Molar	severo	9	Restaurativo	Corona de disilicato de litio	7 dias	90%
Grossi J.(et.al) 2018	60	molares	severo	7-13 (media 10,5)	Restaurativo	Restauración híbrida de vidrio	12 meses	98%
De Farias A.(et.al)	54	molares	severo	7-10	Restaurativo	Corona de acero inoxidable	24 meses	94.4%
	61					Resina compuesta		49,2%

Linner T.(et.al) 2020	23	molares	severo	(media 11,2)	Restaurativo	Coronas de acero inoxidable	36 meses	100%*
	27					Resina Compuesta		76,2%
	28					GIC		7,0%
Gómez L.(et.al) 2020	1	Molar	severo	7	Restaurativo	Resina compuesta	12 meses	74%
Gatón P. (et.al) 2019	185	molares	severo	6-8	Restaurativo	Resina compuesta	24 meses	96,8 %
Declerck D. 2021	39	molares	severo	3-7	Restaurativo	Coronas metálicas preformada s	1 año	64,1%

\*tratamiento más eficaz según severidad.

La tabla número 1 indica que el tratamiento más eficaz para MIH en incisivos en casos leves es la infiltración de resina con una eficacia del 95%, el tratamiento más eficaz para MIH en casos leves en molares es el sellante de fosas y fisuras con un 88,7% de eficacia, en casos moderados de MIH en incisivos el tratamiento más eficaz es el ionómero de vidrio con una eficacia del 72%, el tratamiento más eficaz para MIH en casos moderados en molares es la resina compuesta con una eficacia del 81,25% y para casos severos de MIH en molares el tratamiento más eficaz es la aplicación de coronas de acero inoxidable con una eficacia del 100%.

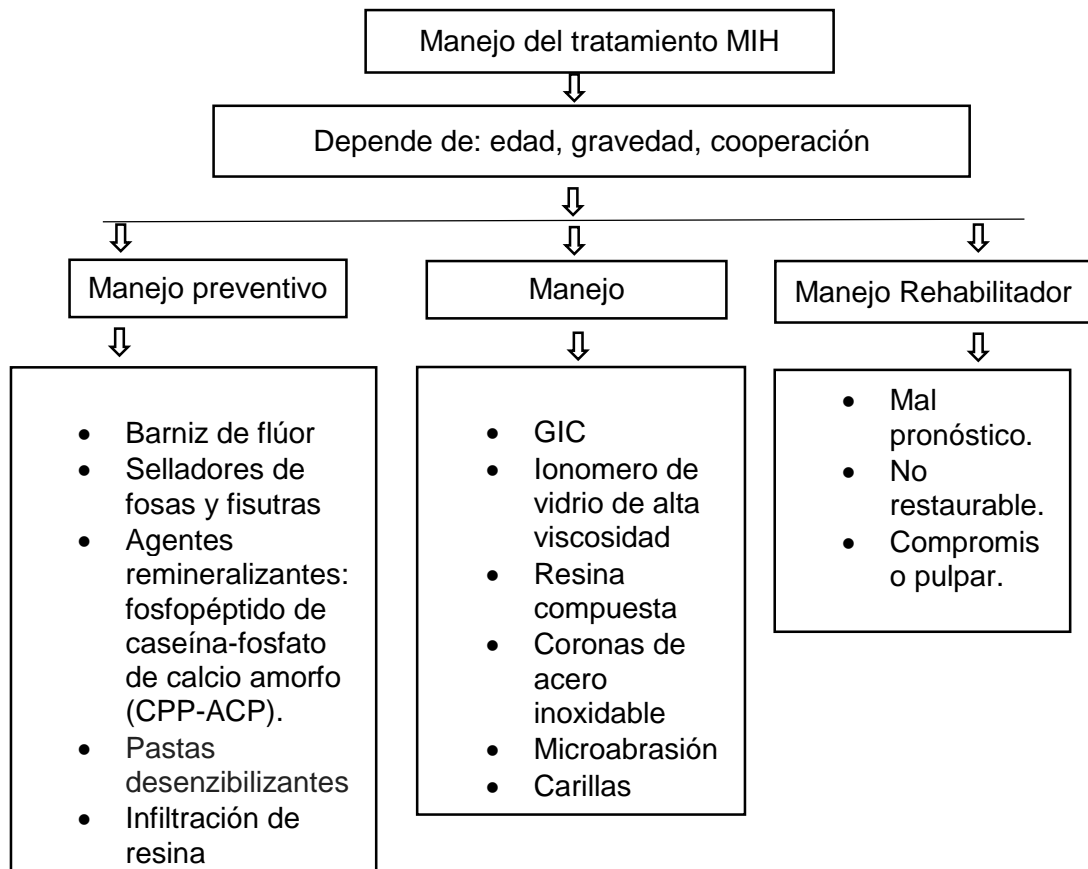
Tabla 2: Manejo de MIH según el índice de necesidad de tratamiento

Autor Año	n	Tipo de pieza dental	Grado MIH	Edad (años)	Tipo de tratamiento	Tipo de material	Tiempo de seguimiento	Eficacia
Durmus B.(et.al) 2021	134	Molares e incisivos	MIH TNI 2a-c	8-11	Restaurativo	Ionómero de vidrio de alta viscosidad	2 años	87,5%*
Bekes k(et.al) 2017	56	molares	MIH TNI 3	6-14 (media 8,2)	Preventivo	Pastas desensibilizantes	8 semanas	85%*
Murri A.(et.al) 2021	42	molares	MIH TNI 3		Preventivo	Infiltración de resina	12 meses	80%

\*tratamiento más eficaz según el índice de necesidad de tratamiento.

La tabla número 2 indica que el ionómero de vidrio de alta viscosidad demuestra una eficacia del 87,5% en molares e incisivos que tienen un índice de necesidad de tratamiento (MIH TNI 2a-c) extensión de defecto mayor a 1/3 y mayor a 2/3 sin presencia de hipersensibilidad, la aplicación de pastas desensibilizantes demuestran una eficacia del 85% en molares con un índice de necesidad de tratamiento (MIH TNI 3) presencia de hipersensibilidad y ausencia de defecto.

Tabla 3: Manejo preventivo, restaurativo y rehabilitador de piezas dentales con (MIH).



La tabla número 3 indica tres abordajes para tratamiento de MIH, que se basa desde un manejo preventivo mediante aplicación de agentes remineralizantes y desensibilizantes, manejo restaurativo y manejo de rehabilitación mediante la extracción para los casos severos que no tienen posibilidad restaurativa y que son de mal pronóstico.

Tabla 4: Materiales usados para estudios de tratamientos preventivos y restaurativos.

<b>Tratamiento</b>	<b>Material</b>	<b>Presentación comercial</b>	<b>Fabricante</b>
Preventivo	Sellante	FluroShield	Dentsply / Caulk, Milford, DE, EE. UU.
		Clinpro™	3M ESPE
	Barniz de flúor	Duraphat	Colgate/Palmolive, Nueva York, EE. UU.
		Clinpro™	3M ESPE
	Pastas desensibilizantes	MI Paste	GC Europe.
	Resina Infiltrante	Icon	DMG. Hamburgo, Alemania
Restaurativo	Ionometro de vidrio	Ketac Molar	3M ESPE, São Paulo, Brasil.
	Ionometro de vidrio de alta viscosidad	Ketac Molar	3M ESPE, São Paulo, Brasil
		Easymix	
		Cention N	Ivoclar Vivadent.
		Equia Forte	GC Europa, Lovaina, Bélgica.
	Resina compuesta	Filtek™	3M ESPE, Bracknell, Reino Unido.
	Pasta de abrasión	Opalustre™	Optident Ltd, Ilkley, Reino Unido
Cobertura Total/Parcial	PMC	(3M™ ESPE™ Stainless Steel Crowns, 3 M, St. Paul, MN, EE. UU.)	

La tabla número 4 indica que los materiales más usados para tratamientos preventivos son Fluroshilde, Duraphat, Mi Paste e Icon, para tratamientos restaurativos Ketac Molar, Ketac Molar Easmix, Filtek™ Opalustre Y PMC.

## DISCUSIÓN.

La información encontrada en la presente investigación recolectó un total de 20 artículos que se relacionan con el objetivo general: determinar las alternativas de tratamiento para la hipomineralización incisivo molar en niños. Del total de publicaciones revisadas el 80% indican tratamiento de MIH según la gravedad y el 20% según MIH-TNI.

Los primeros molares permanentes (FPM) afectados por (MIH) hipomineralización incisivo molar necesitan un tratamiento preventivo debido a que existe un alto riesgo que se presente fracturas post-eruptivas resultantes de las fuerzas masticatorias y desafíos acidogénicos de la cavidad oral, una vez que ocurra la fractura el esmalte o la dentina quedan expuestas generando la hipersensibilidad al cepillado, al frío, al calor de esta manera se genera acumulación de placa bacteriana y aparición de caries, los selladores de fosas y fisuras son una alternativa de tratamiento eficaz para prevención de caries, la aplicación de barniz de flúor favorece la remineralización, disminución del riesgo de fractura y lesiones de caries en dientes con MIH, las opacidades de color blanco, cremoso son menos porosas en comparación con las opacidades amarillentas y de color marrón que se localizan en todo el espesor del esmalte haciendo de esta manera desfavorable la adhesión del sellador en dientes con mayor porosidad.<sup>23--25</sup>

De acuerdo al tratamiento restaurativo el uso de resina compuesta para dientes con MIH tienen mayor eficacia a largo plazo, su limitante sería la capacidad de adhesión si no se maneja una técnica adecuada sugerida por diversos autores Rolim T. et al. (2021), Gatón P. et al. (2019), De Souza J. et al. (2016),<sup>17-26-27</sup> sin embargo el ionómero de vidrio ofrece excelentes resultados en casos de hipersensibilidad, cuando la pérdida dentaria no es muy amplia y no recibe esfuerzo masticatorio, su limitación sería debido a sus propiedades mecánicas deficientes generando la reducción de la longevidades de las restauraciones según estudios realizados por Linner T. et al. (2020).<sup>28</sup> Grossi J et.al (2018) en su estudio clínico manifiesta que el ionómero de vidrio de alta viscosidad (HVGIC) al poseer un nuevo sistema híbrido restaurador encapsulado usa la técnica conservadora mediante la eliminación selectiva del tejido cariado brindando ventajas como la simplicidad, menor tiempo de operación, y mejor manejo de problemas de comportamiento en comparación con la eliminación de caries convencional, resultando como alternativo al GIC debido a la resistencia a la compresión y solubilidad, valores más altos en cuanto a la resistencia a la flexión y erosión ácida.<sup>29</sup>

Para casos leves de MIH varios estudios tuvieron un porcentaje mayor al 70% al usar selladores de fosas y fisuras, tasas mayores al 90% al emplear Infiltración de resina y barniz de flúor, dentro de los cuales destaca Bhandari R.et.al (2018) en su estudio clínico aleatorizado al aplicar

infiltración de resina (Icon<sup>DMG</sup>) en 22 incisivos una eficacia del 95% durante 6 meses de seguimiento, indicando excelentes resultados de estética para incisivos de opacidades de color blanquecino<sup>30</sup>, mientras que la microabrasión (Opalusstre<sup>TM</sup>) es mejor en cuanto al manejo de opacidades de color marrón<sup>31</sup>, sin embargo se necesitan más estudios que prueben la eficacia de esta técnica. De igual manera Nogueira V.et.al (2021) en su estudio muestra una eficacia del 92,5 % al aplicar Icon<sup>DMG</sup> con un seguimiento de 18 meses.<sup>16</sup> Por otra parte el tratamiento de molares hipomineralizados en casos leves según Balikaya E. (2021) en su estudio clínico aleatorizado manifestó el uso de selladores de fosas y fisuras como tratamiento de elección con una eficacia del 88,7 % en un periodo de 12 meses de seguimiento, en la mayoría de los estudios analizados utilizan selladores FluroShield, sellador a base de resina que muestra mayor longevidad si es empleada con un buen control de la humedad mientras que selladores a base de ionómero de vidrio tiene la ventaja que se puede usar cuando no hay un buen control de la humedad incluso aun en molares que no hay completado por completo su erupción y el control de la humedad resulta dificultosa.<sup>32</sup>

Para casos moderados de MIH los estudios analizados indicaron un porcentaje mayor al 70% al usar ionómero de vidrio y tasas mayores al 80% al emplear resina compuesta. De esta manera Sonmes H. (2017) en su estudio destaca el uso de resina compuesta empleada en molares con una eficacia del 81,25% en un tiempo de 24 meses de seguimiento.<sup>33</sup> Por otra parte Frageli et al (2015) en su estudio clínico manifiesta el uso de ionómero de vidrio para molares e incisivos con una eficacia del 72% durante 12 meses de seguimiento indicando una tasa alta de supervivencia en restauraciones dentales de una sola superficie.<sup>34</sup>

Para casos severos de MIH los estudios analizados indicaron un porcentaje mayor al 90% al emplear coronas de acero inoxidable y tasas mayores al 70% al emplear el uso de resina compuesta. Tal es el caso de Linner et al (2020) que en su estudio clínico emplea el uso de coronas de acero inoxidable con una eficacia del 100 % durante 36 meses de seguimiento.<sup>28</sup>

Los dientes con presencia de MIH tienden a presentar hipersensibilidad ocasionado por la porosidad del esmalte dental que puede evolucionar a un cuadro de inflamación pulpar crónica. Para ello Bekes et. al (2017) en su estudio clínico indica el uso de pastas desensibilizantes Mi Paste para el control de hipersensibilidad según el índice de necesidad de tratamiento (MIH-TNI 3), con una eficacia del 85% en un lapso de 4 semanas de seguimiento.<sup>14</sup> Por otra parte según el índice de necesidad de tratamiento (MIH-TNI 2a-c), Durmus et.al (2021) en su estudio clínico indica como material de elección la aplicación de ionómero de vidrio de alta viscosidad en molares e incisivos con una eficacia del 87,5% durante 2 años de seguimiento.<sup>35</sup>

## **CONCLUSIONES:**

Luego de la presente revisión de la literatura se concluye que los tratamientos más eficaces para la hipomineralización incisivo molar son: infiltración de resina, selladores de fosas y fisuras, ionómero de vidrio, resina compuesta y coronas de acero inoxidable.

Dentro de los materiales más usados para este tipo de tratamientos desde el punto de vista preventivo se pueden observar sellantes, barniz de flúor, pastas desensibilizantes, resinas infiltrantes, desde el punto de vista restaurativo se pueden observar el ionómero de vidrio (GIC), ionómero de vidrio de alta viscosidad (HVGIC), resina compuesta, pastas abrasivas y coronas.

## REFERENCIAS BIBLIOGRÁFICAS

- (1) Goel N, Jha S, Bhol S, Dash B, Sarangal H, Namdev R. Molar Incisor Hypomineralization: Clinical Characteristics with Special Emphasis on Etiological Criteria. *J Pharm Bioallied Sci.* 2021; 13 (Suppl 1):S651-S655. doi: 10.4103/jpbs.JPBS\_801\_20.
- (2) Dulla J, Meyer H. Molar-incisor hypomineralisation: narrative review on etiology, epidemiology, diagnostics and treatment decision. *Swiss Dent J.* 2021;131(11).
- (3) Bandeira L, Machado V, Botelho J, Haubek D. Molar-incisor hypomineralization: an umbrella review. *Acta Odontol Scand.* 2021; 79 (5):359-369. doi: 10.1080/00016357.2020.1863461.
- (4) Arce M, Zambrano A. Hipomineralización de incisivos y molares: un desafío para la odontología. *Revista San Gregorio [online].* 2019; 33:114-126.doi: 10.36097/rsan.v1i33.1033.
- (5) Almuallem Z, Busuttill A. Molar incisor hypomineralization (MIH)—an overview. *British dental journal.* 2018; 225(7): 601-609.doi: 10.1038/sj.bdj.2018.814
- (6) Jiménez S, Moran C, Peña H, Sánchez C. Tratamiento mínimamente invasivo en un paciente pediátrico con fluorosis dental mediante el uso de microabrasión: reporte de un caso. *Odontología Pediátrica.* 2020; 28(2):103-108
- (7) Radha S, Kayalvinzhi G, Adimoulame S, Prathima G, Muthusamy K, Ezhumalai G et al. Comparative Evaluation of the Remineralizing Efficacy of fluoride Varnish and its Combination Varnishes on White Spot Lesions in Children with ECC: Randomized Clinical Trial. *Int J Clin Pediatr Dent.* 2020; 13(4): 311-317.doi:10.5005/jp-journals-10005-1673.
- (8) Quandalle C, Boillot A, Fournier B, Garrec P, Kerner S. Gingival inflammation, enamel defects, and tooth sensitivity in children with amelogenesis imperfect: a case –control study. *J Appl Oral Sci.* 2020; 28.doi:10.1590/1678-7757-2020-0170.
- (9) Gutiérrez M. Defectos del esmalte en dentición temporal en niños prematuros con muy bajo peso al nacer: reporte de tres casos. *Revista Científica Odontológica [Internet].*2017;13 (1). Disponible en: <https://www.redalyc.org/articulo.oa?id=324255459004>
- (10) Gonzales B, Lopez R, Uribe M. Dental management strategies for Molar Incisor Hypomineralization. *Pediatric Dental Journal.*2020;30(3):139-154.doi: 10.1016/j.pdj.2020.09.002.

- (11) Steffen R, Kramer N, Bekes K. The Wurrzburg MIH concept: the MIH treatment need index (MIH TNI): A new index to assess and plan treatment in patients with molar incisor hypomineralisation (MIH). *Eur Arch Pediatr Dent.* 2017; 18(5): 355-361. doi: 10.1007/s40368-017-0301-0.
- (12) Almulhim B. Molar and Incisor Hypomineralization. *JNMA J Nepal Med Asso.* 2021 ;59(235):295-302. doi: 10.31729/jnma.6343.
- (13) Mendonca F, Regnault F, Di Leone C, Grizzo I, Bisaia A, Fragelli C et.al. Sensitivity Treatments for Teeth with Molar Incisor Hypomineralization: Protocol for a Randomized Controlled Trial. 2022; 11(1). doi: 10.2196/27843.
- (14) Bekes K, Heinzelmann K, Lettner S, Schaller HG. Efficacy of desensitizing products containing 8% arginine and calcium carbonate for hypersensitivity relief in MIH-affected molars: an 8-week clinical study. *Clin Oral Investig.* 2017;21(7):2311-2317. doi: 10.1007/s00784-016-2024-8
- (15) Fragelli C, Souza J, Bussaneli D, Jeremías F, Santos L, Cordeiro R. Survival of sealants in molars affected by molar-incisor hypomineralization: 18-month follow-up. *Braz Oral Res.* 2017; 31.doi: 10.1590/1807-3107BOR-2017.vol31.0030.
- (16) Nogueira V, Mendes I, Fragelli C, Boldieri T, Manton D, Bussaneli D et al. Structural integrity of MIH-affected teeth after treatment with fluoride varnish or resin infiltration: An 18-Month randomized clinical trial. *J Dent.* 2021; 105:103570. doi: 10.1016/j.jdent.2020.103570
- (17) Rolim T, da Costa T, Wambier L, Chibinski A, Wambier D, da Silva L et al. Adhesive restoration of molars affected by molar incisor hypomineralization: a randomized clinical trial. *Clin Oral Investig.* 2021;25(3):1513-1524. doi: 10.1007/s00784-020-03459-2.
- (18) Gomez L, Mejia J, Santos L, Restrepo M. Uso de Biodentine para restaurar un molar permanente severamente afectado por la Hipomineralización de Molares e Incisivos. *CES odontol.* [online].2020;33(2):187-199. Disponible en: <https://doi.org/10.21615/cesodon.33.2.16>.

- (19) Davidovich E, Dagon S, Tamari I, Etinger M, Mijiritsky E. An Innovative Treatment Approach Using Digital Workflow and CAD-CAM Part 2: The Restoration of Molar Incisor Hypomineralization in Children. *Int J Environ Res Public Health*. 2020; 17(5).doi: 10.3390/ijerph17051499.
- (20) de Farias A, Rojas D, Mejía J, Bussaneli D, Santos L, Restrepo M. Survival of stainless-steel crowns and composite resin restorations in molars affected by molar-incisor hypomineralization (MIH). *Int J Paediatr Dent*. 2022 ;32(2):240-250. doi: 10.1111/ipd.12849.
- (21) Declerck D, Mampay E. Non-invasive treatment approach for hypomineralised second primary molars using preformed metal crowns: results after 1-year follow-up. *Eur Arch Paediatr Dent*. 2021;22(3):479-490. doi: 10.1007/s40368-020-00585-z.
- (22) Alvarez Daniela, Robles I, Díaz J, Sandoval P. Abordaje Terapéutico de la Hipomineralización Molar - Incisal. Revisión Narrativa. *Int. J. Odontostomat*. [Internet]. 2017; 11(3):247-251.Disponible en [http://www.scielo.cl/scielo.php?script=sci\\_arttext&pid=S0718-381X2017000300247&lng=es](http://www.scielo.cl/scielo.php?script=sci_arttext&pid=S0718-381X2017000300247&lng=es). <http://dx.doi.org/10.4067/S0718-381X2017000300247>
- (23) Schraeverus M, Olegárico I, Bonifacio C, González A, Pedroza M, Hesse D et al. Glass Ionomer Sealants Can Prevent Dental Caries but Cannot Prevent Posteruptive Breakdown on Molars Affected by Molar Incisor Hypomineralization: One-Year Result of Randomized Clinical Trial. *Caries Res*. 2021; 55(4): 301-309.doi: 10.1159/000516266
- (24) Murri A, Cadenaro M, Ricchiuto R, Banchelli F, Spinassé E, Checchi V et al. Hypersensitivity in Molar Incisor Hypomineralization: Superficial Infiltration Treatment. *Applied Sciences*. 2021; 11(4).
- (25) Biondi A, Cortese S, Babino L, Fridman D. Comparison of Mineral Density in Molar Incisor Hypomineralization applying fluoride varnishes and casein phosphopeptide-amorphous calcium phosphate. *Acta Odontol Latinoam*. 2017; 30 (3):118-123.

- (26) Gatón P, Serrano C, da Silva L, de Castañeda E, da Silva R, Pucinelli C et al. Minimally interventive restorative care of teeth with molar incisor hypomineralization and open apex-A 24-month longitudinal study. *Int J Paediatr Dent.* 2020 ;30(1):4-10. doi: 10.1111/ipd.12581.
- (27) de Souza J, Fragelli C, Jeremias F, Paschoal M, Santos L, de Cássia R. Eighteen-month clinical performance of composite resin restorations with two different adhesive systems for molars affected by molar incisor hypomineralization. *Clin Oral Investig.* 2017;21(5):1725-1733. doi: 10.1007/s00784-016-1968-z.
- (28) Linner T, Khazaei Y, Bücher K, Pfisterer J, Hickel R, Kühnisch J. Comparison of four different treatment strategies in teeth with molar-incisor hypomineralization-related enamel breakdown-A retrospective cohort study. *Int J Paediatr Dent.* 2020;30(5):597-606. doi: 10.1111/ipd.12636.
- (29) Grossi J, Cabral R, Ribeiro A, Leal S. Glass hybrid restorations as an alternative for restoring hypomineralized molars in the ART model. *BMC Oral Health.* 2018; 18(1):65.doi: 10.1186/s12903-018-0528-0.
- (30) Bhandari R, Thakur S, Singhal P, Chauhan D, Jayam C, Jain T. Concealment effect of resin infiltration on incisor of Grade I molar incisor hypomineralization patients: An in vivo study. *J Conserv Dent.* 2018;21(4):450-454. doi: 10.4103/JCD.JCD\_61\_18.
- (31) Bhandari R, Thakur S, Singhal P, Chauhan D, Jayam C et al. In vivo Comparative Evaluation of Esthetics after Microabrasion and Microabrasion followed by Casein Phosphopeptide-Amorphous Calcium Fluoride Phosphate on Molar Incisor Hypomineralization-Affected Incisors. *Contemp Clin Dent.* 2019; 10(1): 9-15. doi: 10.4103/ccd.ccd\_852\_17.
- (32) Ballikaya E, Ünverdi G, Cehreli Z. Management of initial carious lesions of hypomineralized molars (MIH) with silver diamine fluoride or silver-modified atraumatic restorative treatment (SMART): 1-year results of a prospective, randomized clinical trial. *Clin Oral Investig.* 2022; 26(2):2197-2205. doi: 10.1007/s00784-021-04236-5.
- (33) Sönmez H, Saat S. A Clinical Evaluation of Deproteinization and Different Cavity Designs on Resin Restoration Performance in MIH-Affected Molars: Two-Year Results. *J Clin Pediatr Dent.* 2017;41(5):336-342. doi: 10.17796/1053-4628-41.5.336.

- (34) Fragelli C, Souza J, Jeremias F, Cordeiro C, Santos L. Molar incisor hypomineralization (MIH): conservative treatment management to restore affected teeth. *Braz Oral Res.* 2015; 29.doi: 10.1590/1807-3107BOR-2015.vol29.0076.
- (35) Durmus B, Sezer B, Tugcu N, Caliskan C, Bekiroglu N, Kargul B. Two-Year Survival of High-Viscosity Glass Ionomer in Children with Molar Incisor Hypomineralization. *Med Princ Pract.* 2021;30(1):73-79. doi: 10.1159/000508676.
- (1)

## **ANEXOS**

## CERTIFICACIÓN DEL DEPARTAMENTO DE INVESTIGACIÓN

Od. Esp. PhD Priscilla Medina Sotomayor

**DEPARTAMENTO DE INVESTIGACIÓN ODONTOLÓGICA**

De mi consideración:

El presente trabajo de titulación denominado **“Tratamiento de la Hipomineralización Incisivo Molar en niños: una revisión de la literatura”**, realizado por **Nieto Santander Nataly Maricela** ha sido inscrito y es pertinente con las líneas de investigación de la Carrera de Odontología, de la Unidad Académica de Salud y Bienestar y de la Universidad, por lo que está expedito para su presentación.

Od. Esp. PhD Priscilla Medina Sotomayor

Firma:.....



Azogues 7 de septiembre 2022

## AUTORIZACIÓN DE PUBLICACIÓN EN EL REPOSITORIO INSTITUCIONAL



Universidad  
Católica  
de Cuenca

### AUTORIZACIÓN DE PUBLICACIÓN EN EL REPOSITORIO INSTITUCIONAL

CÓDIGO: F – DB – 30  
VERSION: 01  
FECHA: 2021-04-15  
Página 1 de 1

**Nataly Maricela Nieto Santander** portador(a) de la cédula de ciudadanía N° **0302708763**. En calidad de autor/a y titular de los derechos patrimoniales del trabajo de titulación **“Tratamiento de la Hipomineralización incisivo Molar en niños: una revisión de la literatura”** de conformidad a lo establecido en el artículo 114 Código Orgánico de la Economía Social de los Conocimientos, Creatividad e Innovación, reconozco a favor de la Universidad Católica de Cuenca una licencia gratuita, intransferible y no exclusiva para el uso no comercial de la obra, con fines estrictamente académicos y no comerciales. Autorizo además a la Universidad Católica de Cuenca, para que realice la publicación de éste trabajo de titulación en el Repositorio Institucional de conformidad a lo dispuesto en el artículo 144 de la Ley Orgánica de Educación Superior.

Azogues, **08 de septiembre de 2022**

F: .....  .....

**Nataly Maricela Nieto Santander**

**C.I. 0302708763**