

# UNIVERSIDAD CATÓLICA DE CUENCA

*Comunidad Educativa al Servicio del Pueblo*

## UNIDAD ACADÉMICA DE SALUD Y BIENESTAR

**CARRERA DE MEDICINA**

# "ANOMALÍA DE EBSTEIN EN PACIENTE PEDIÁTRICO. REPORTE DE CASO"

**TRABAJO DE TITULACIÓN PREVIO A LA OBTENCIÓN DEL TÍTULO DE MÉDICO**

**AUTOR: MICHELLE KATHERINE ILLESCAS LEÓN**

**DIRECTOR: DR. PAUL ESTEBAN COELLO SILVA**

**CUENCA - ECUADOR**

**2023**

**DIOS, PATRIA, CULTURA Y DESARROLLO**




# UNIVERSIDAD CATÓLICA DE CUENCA

*Comunidad Educativa al Servicio del Pueblo*

## UNIDAD ACADÉMICA DE SALUD Y BIENESTAR

**CARRERA DE MEDICINA**

# "ANOMALÍA DE EBSTEIN EN PACIENTE PEDIÁTRICO. REPORTE DE CASO"

**TRABAJO DE TITULACIÓN PREVIO A LA OBTENCIÓN DEL TÍTULO DE MÉDICO**

**AUTOR: MICHELLE KATHERINE ILLESCAS LEÓN**

**DIRECTOR: DR. PAUL ESTEBAN COELLO SILVA**

**CUENCA - ECUADOR**

**2023**

**DIOS, PATRIA, CULTURA Y DESARROLLO**

# DECLARATORIA DE AUTORÍA Y RESPONSABILIDAD

**Michelle Katherine Illescas León** portador(a) de la cédula de ciudadanía Nº **0104837588**. Declaro ser el autor de la obra: **"ANOMALÍA DE EBSTEIN EN PACIENTE PEDIATRICO. REPORTE DE CASO"**, sobre la cual me hago responsable sobre las opiniones, versiones e ideas expresadas. Declaro que la misma ha sido elaborada respetando los derechos de propiedad intelectual de terceros y eximo a la Universidad Católica de Cuenca sobre cualquier reclamación que pudiera existir al respecto. Declaro finalmente que mi obra ha sido realizada cumpliendo con todos los requisitos legales, éticos y bioéticos de investigación, que la misma no incumple con la normativa nacional e internacional en el área especifica de investigación, sobre la que también me responsabilizo y eximo a la Universidad Católica de Cuenca de toda reclamación al respecto.

Cuenca, 22 de noviembre de 2023

F: .....

**Michelle Katherine Illescas León**
C.I. **0104837588**

# CERTIFICACIÓN DEL DIRECTOR / TUTOR

Certifico que el presente trabajo denominado **"ANOMALÍA DE EBSTEIN EN PACIENTE PEDIATRICO. REPORTE DE CASO"** realizado por **Michelle Katherine Illescas León** con documento de identidad **No. 0104837588**, previo a la obtención del título profesional de Médico, ha sido asesorado, supervisado y desarrollado bajo mi tutoria en todo su proceso, cumpliendo con la reglamentación pertinente que exige la Universidad Católica de Cuenca y los requisitos que determina la investigación científica.

Cuenca, 22 de noviembre de 2023

F: .....

**Dr. Paul Esteban Coello Silva**
**DIRECTOR / TUTOR**

## DEDICATORIA

La presente tesis la dedico a mi pilar fundamental durante toda mi vida, mi familia, especialmente mis padres y hermanos quienes me han apoyado durante todo mi proceso educativo, me han dado el valor y valentía que ha sido necesario para llegar hasta el final del primer paso en la vida de un médico; cada letra y esfuerzo que he puesto en el presente trabajo ha sido con mucho amor, tanto a mis padres, como a mi profesión, motivo por el cual todos mis logros son para ellos.

## AGRADECIMIENTO

Agradezco inmensamente a mis padres, ya que sin su apoyo incondicional, sus consejos y su educación nada de esto hubiera sido posible, gracias por haberme llevado tan lejos, por no dejar que me rinda y demostrarme que todo es posible cuando se hace con amor, a mi familia ya que con su unión y ejemplo me han demostrado que con perseverancia y esfuerzo se puede lograr todas nuestras metas; agradezco a mis profesores y amigos durante mi vida universitaria, ya que sin su enseñanza y apoyo diario esto hubiera sido mucho mas difícil, gracias a mis pacientes durante el periodo de internado, ya que con ellos aprendí el valor y la importancia de la empatía en mi profesión. Gracias Dios por haberme permitido llegar hasta donde me encuentro el día de hoy, por poner en mi camino a las personas correctas, quienes me han apoyado a lo largo de esta etapa, sin duda la mejor de mi vida.

**RESUMEN**

La Anomalía de Ebstein es una cardiopatía congénita con una prevalencia menor al 1%, la cual se caracteriza por alteraciones anatómicas de la válvula tricúspide, aurícula derecha, ventrículo derecho; esta anomalía produce insuficiencia tricúspidea y por consiguiente sintomatología producto de la misma, siendo los síntomas más frecuentes: cianosis, disnea, palpitaciones y con menor frecuencia arritmias. La ecocardiografía transtorácica es el método más eficaz tanto para confirmar el diagnostico, como para definir la conducta terapéutica, siendo el tratamiento final la cirugía de reconstrucción de la válvula tricúspide, con la técnica de cono de Da silva

**OBJETIVO:** descripción de un caso de Anomalía de Ebstein en un paciente pediátrico.

**METODOLOGIA:** se presenta el caso de un paciente masculino de 11 años de edad con Anomalía de Ebstein severa, el cual presenta clínica de insuficiencia tricúspidea, por lo cual se instaura tratamiento farmacológico desde los dos años, mismo que es abandonado por varias ocasiones, con progresión de la sintomatología y necesidad de cirugía correctora, la cual no se puede realizar por infección respiratoria; durante varios años abandona tratamiento y no acude a controles regulares, por lo cual existe progresión severa de esta patología, siendo indispensable exámenes complementarios adicionales y valoración de riesgo- beneficio para cirugía correctora en la actualidad.

**CONCLUSIONES:** la Anomalía de Ebstein es una cardiopatía congénita poco frecuente, siendo de gran interés la clínica de la misma y su diagnóstico temprano, para de esta manera instaurar el tratamiento adecuado, con la finalidad de evitar su progresión. La adherencia al tratamiento farmacológico es de gran importancia, ya que, de no cumplirse, la cirugía correctora no se podrá realizar, comprometiendo la calidad de vida y pronostico del paciente.

**Palabras clave:** Anomalía de Ebstein, cardiopatía congénita, válvula tricúspide, insuficiencia tricúspidea.

**ABSTRACT**

Ebstein's Anomaly is a congenital heart disease with a prevalence of less than 1%, which is characterized by anatomical alterations of the tricuspid valve, right atrium, and right ventricle. This anomaly produces tricuspid insufficiency and, consequently, symptoms resulting from it, being the most frequent cyanosis, dyspnea, palpitations, and less frequently, arrhythmias. Transthoracic echocardiography is the most effective method to confirm the diagnosis and define the therapeutic approach, with the final treatment being tricuspid valve reconstruction surgery with the Da Silva cone technique.

**OBJECTIVE:** Description of a case of Ebstein's Anomaly in a pediatric patient.

**METHODOLOGY:** The case of an 11-year-old male patient with severe Ebstein's Anomaly is presented, who presents symptoms of tricuspid insufficiency, for which pharmacological treatment is instituted from the age of two, which is abandoned on several occasions, with progression of symptoms and need for corrective surgery, which cannot be performed due to respiratory infection. For several years, he has abandoned treatment and does not attend regular check-ups, which is why there is a severe progression of the pathology, with necessary complementary examinations and risk-benefit assessment for corrective surgery at present.

**CONCLUSIONS:** Ebstein's Anomaly is a rare congenital heart disease; its clinical features and early diagnosis are of great interest to establish appropriate treatment and prevent its progression. Compliance with pharmacological treatment is essential since, if not obeyed, corrective surgery cannot be performed, compromising the patient's quality of life and prognosis.

**Key words:** Ebstein's anomaly, congenital heart disease, tricuspid valve, tricuspid insufficiency.

**INDICE**

**RESUMEN** ..... **6**

**ABSTRACT** ..... **7**

**INTRODUCCIÓN** ..... **9**

**MARCO TEÓRICO** ..... **10**

**OBJETIVOS** ..... **17**

**METODOLOGÍA** ..... **17**

**REPORTE DEL CASO** ..... **18**

**DISCUSIÓN** ..... **22**

**CONCLUSIONES** ..... **24**

**BIBLIOGRAFÍA** ..... **25**

**ANEXOS** ..... **28**

## INTRODUCCIÓN

La Anomalía de Ebstein (AE), es una cardiopatía congénita poco frecuente, la cual representa menos del 1% de todas las malformaciones congénitas, con una prevalencia de 0.3 a 0.7 casos por cada 10.000 nacimientos (1).

Esta patología fue descubierta por Wilhelm Ebstein en 1866, a la que denominó como "un caso muy raro de insuficiencia tricúspidea debido a una malformación congénita" (2), la cual se caracteriza por una malformación de la válvula tricúspide (VT), en la que su forma clásica de presentación puede observarse como: desplazamiento de la válvula hacia la región apical, valvas anterior y septal se adhieren al miocardio, el anillo tricúspide se desplaza apicalmente y se dilata, existe auricularización del ventrículo derecho, y fenestraciones y anclajes anormales de la valva anterior (3,4); debido a estas características las manifestaciones clínicas en estos pacientes son variables, dependiendo de la gravedad anatómica (5); las más frecuentes incluyen cianosis, disnea (generalmente de esfuerzo), palpitaciones y signos de insuficiencia cardiaca secundarios a insuficiencia tricúspidea (5).

La Anomalía de Ebstein es una cardiopatía congénita, en la cual existe un desplazamiento apical de la VT, produciendo auricularización del ventrículo derecho, donde la porción de entrada se comporta como parte de la aurícula derecha, mientras que el tracto de salida se dilata en un intento de mantener el gasto cardíaco (6), manifestándose con disfunción miocárdica e insuficiencia cardiaca. La AE, además de la variedad de manifestaciones clínicas típicas de los pacientes que la padecen, puede predisponer a alteraciones del ritmo, ya que podrían existir vías auriculoventriculares accesorias, generalmente en el lugar de implantación anormal de la válvula tricúspidea, (cara septal y posterior del anillo auriculoventricular) (7,8), dando lugar a arritmias que podrían llegar a ser potencialmente mortales en esta patología, las cuales pueden producir preexcitación y persistir durante la infancia (9), además de perjudicar o complicar el tratamiento final.

Se presenta el caso de un paciente pediátrico con esta patología, el cual es de gran interés debido a la baja prevalencia de la misma, quien además de presentar las alteraciones anatómicas características de la Anomalía de Ebstein, presenta complicaciones debido a esta, por lo cual es necesario conocer la fisiopatología, clínica y manejo adecuado en estos pacientes para mejorar tanto su calidad de vida como para disminuir su morbimortalidad con el tratamiento adecuado.

## MARCO TEÓRICO

La Anomalía de Ebstein (EA), fue descrita por primera vez en 1866 por el patólogo Wilhelm Ebstein, en un paciente de 19 años con clínica de larga data de disnea y palpitaciones, la cual progresó con una marcada regurgitación yugular, cardiomegalia y cianosis, con su posterior fallecimiento por un paro cardiaco repentino (3); Ebstein al realizar la autopsia pudo observar y distinguir las características anatómicas cardiacas que presentaba este paciente, siendo estas las causantes de la clínica del mismo, donde se encontró: - valva anterior de la válvula tricúspide agrandada y fenestrada – valvas septal y posterior hipoplásicas, engrosadas y adheridas al ventrículo derecho – aurícula derecha agrandada – foramen oval permeable (2); sin embargo, este caso no fue descrito hasta 1900, mismo que se tradujo al inglés en 1968.

La incidencia de esta patología es menor al 1% de todas las malformaciones congénitas, con una prevalencia del 4,4% por cada 100.000 nacidos vivos (10), En los últimos estudios epidemiológicos realizados en países norteamericanos se estima una tasa de incidencia del 0.46 por cada 10.000 nacidos vivos (11); además, grandes estudios realizados en varios países a lo largo del tiempo indican que no existe predisposición en el sexo en cuanto a esta patología (12). Referente a las diferencias raciales de los pacientes con AE, se evidencia tasas más altas en la raza blanca e hispanos, además se indica que existe mayor riesgo de padecer esta patología en indios nativo americanos (11).

Los factores de riesgo para padecer esta patología que se han identificado hasta la actualidad son: edad materna avanzada, consumo de marihuana y exposición a disolventes orgánicos (13); además varios estudios indican la exposición materna al litio como potencial factor de riesgo, sin embargo, no existen pruebas certeras de que este asociado con esta patología (14).

### Fisiopatología

La Anomalía de Ebstein, al ser una cardiopatía congénita, es importante conocer las estructuras que se encuentran afectadas para posteriormente comprender la fisiopatología de la misma. De esta manera la principal estructura involucrada en la fisiopatología de la AE, es la falta de delaminación de la válvula tricúspide intrauterina (3), además existe desplazamiento apical de las valvas posterior y septal y por consiguiente del anillo tricúspideo, produciendo de esta manera tanto desplazamiento como rotación del orificio tricúspideo hacia el tracto de salida del ventrículo derecho (3,15); sin embargo, este desplazamiento de la VT para definir como diagnóstico de AE, debe ser mayor o igual a 8 mm/m2 evaluado a través de ecocardiografía.

Posterior a la falla en la delaminación de la VT, el ventrículo derecho se altera significativamente, donde se identifican dos porciones, ventrículo derecho auricularizado, y ventrículo derecho funcional (3), la porción auricularizada está compuesta por el tracto de entrada, es decir, la válvula tricúspide con sus alteraciones anatómicas, siendo esta porción capaz de dilatarse y constituir más de la mitad del ventrículo derecho (16), por otro lado tenemos al ventrículo derecho funcional constituido por la porción trabecular y de salida, el cual en casos graves puede ser muy pequeño y estar compuesto únicamente por el tracto de salida (3).

Debido a la implantación anormal y alteración anatómica de las valvas tricúspideas, existe regurgitación, y por lo tanto insuficiencia tricúspidea en la mayor parte de casos (17); esta regurgitación es la causante de la dilatación tanto de la aurícula derecha como del ventrículo en casos severos de AE, por lo cual es capaz de producir compresión del ventrículo izquierdo (5).

La Anomalía de Ebstein frecuentemente se acompaña de otros defectos cardiacos, dentro de estos, el más común y que se encuentra presente en más del 80% de casos, es la Comunicación Interauricular (CIA) y el Foramen Oval Permeable (FOP) (17); además se observa en algunos casos defecto del tabique interventricular, estenosis pulmonar, y en menor cantidad patología cardiaca izquierda (17); estudios que se han enfocado en las anomalías cardiacas izquierdas, refieren que la AE no solamente se debe confinar al corazón derecho, ya que se ha evidenciado en el 40% de pacientes defectos asociados, tales como: miocardio no compactado del ventrículo izquierdo, válvula aortica bicúspide, comunicación interventricular y alteración en la válvula mitral (18).

**Manifestaciones clínicas**

La presentación clínica de los pacientes con Anomalía de Ebstein es variable, ya que esta depende tanto de la gravedad de las alteraciones anatómicas previamente mencionadas, es decir, de la gravedad de la insuficiencia tricúspidea, como de las malformaciones asociadas. Las manifestaciones clínicas varían acorde a la edad en la que inician, siendo la infancia la edad en la que la mayoría de pacientes debutan con la sintomatología característica de AE, sin embargo, existen casos donde se evidencia ya manifestaciones clínicas en neonatos, así como también en la edad adulta (4).

En la actualidad se dispone de métodos diagnósticos prenatales, tal como la ecocardiografía fetal donde se puede diagnosticar a un feto con Anomalía de Ebstein, y por consiguiente

determinar la mortalidad o pronóstico del mismo, donde los hallazgos que se encuentran son aumento del índice cardiotorácico, desplazamiento hacia el ápice de la válvula tricúspide y regurgitación o insuficiencia tricúspidea (19); además a través de la ecocardiografía fetal se han podido determinar predictores tanto de mortalidad fetal, como perinatal, siendo estos: diagnóstico menor a 32 semanas de gestación, área cardiotorácica mayor a 0.47, anillo tricúspideo con diámetro mayor, regurgitación pulmonar y derrame pericárdico (20).

Los hallazgos físicos que se presentan con mayor frecuencia en neonatos y lactantes, es la cianosis, posteriormente en la infancia, adolescencia y edad adulta se manifiestan síntomas de insuficiencia cardiaca, tales como disnea de esfuerzo, fatiga y palpitaciones, los cuales se deben a disfunción del ventrículo derecho, o un cortocircuito de derecha a izquierda (5). Al examen físico los signos que se evidencian igualmente dependen de la gravedad de esta patología, siendo la cianosis la manifestación más frecuente, sobre todo en la infancia, en casos graves puede existir distensión venosa yugular y hepática (5); a la auscultación los soplos sistólicos son variables, ya que estos dependen de la movilidad de las valvas, en relación con el grado de afección de las mismas.

## Diagnóstico

Como ya sabemos, la clínica del paciente es la principal orientación diagnostica, sin embargo, en la Anomalía de Ebstein, al ser una alteración anatómica, se requiere de estudios complementarios para la confirmación de esta patología, dentro de las cuales se encuentra: electrocardiograma, radiografía de tórax, resonancia magnética cardiaca, y el goldstandar la ecocardiografía.

**Electrocardiograma:** esta prueba no confirma el diagnóstico de AE, sin embargo, este estudio se debe realizar como parte de la evaluación inicial, ya que podremos determinar la presencia de arritmias y ciertas alteraciones electrocardiográficas presentes en la mayor parte de pacientes con esta patología. Las principales alteraciones que se evidencian en el ECG en pacientes con AE son: bloqueo de rama derecha (completo o incompleto) (16), preexcitación, esta se debe principalmente a una vía de derivación derecha (21); ondas P altas, anchas y puntiagudas, conocidas también como “ondas P del himalaya” (21), estas se deben tanto al agrandamiento de la aurícula derecha, como a la presencia de bloqueo de rama derecha (3,16), con menor frecuencia se puede identificar taquiarritmias supraventriculares, fibrilación auricular, aleteo y taquicardia auricular (3).

**Radiografía de tórax:** este estudio nos permite identificar el tamaño de la silueta cardiaca, es decir, la presencia de cardiomegalia típica en los pacientes con AE grave, ya que en casos leves esta puede estar ausente, el índice cardiotorácico puede estar aumentado debido al agrandamiento de la aurícula derecha, si este es mayor a 0.65 indica mal pronóstico (3,16).

**Resonancia magnética cardiaca (RMC):** la RMC se realiza como estudio complementario a la ecocardiografía, generalmente en pacientes adultos, donde esta no es suficiente para determinar específicamente el tamaño cardiaco y la función sistólica del ventrículo derecho (22), es decir, la RMC complementa a la ecocardiografía en la cuantificación tanto del tamaño, como de la función del ventrículo derecho, además de identificar de mejor manera lesiones asociadas, tales como miocardiopatía no compactada, y otras referentes al corazón izquierdo (23).

**Ecocardiografía:** este es el método de estudio de elección o goldstandar para la AE, ya que es a través del cual se puede observar todas las estructuras anatómicas clásicas de esta cardiopatía; la ecocardiografía transtorácica (ETT) es la más utilizada, ya que nos permite evaluar las características anatómicas de la VT, tamaño y función del ventrículo derecho (24). El diagnóstico se establece al identificar la falla en la delaminación de las valvas de la VT, sin embargo, el desplazamiento apical de la valva septal en relación con la valva anterior de la válvula mitral, es lo cual nos permitirá distinguirlo de otras anomalías de la VT, esto se realiza a través de la medición del tabique ventricular que separa los puntos de articulación de la valva septal de la VT, de la valva anterior de la válvula mitral, el cual al ser mayor a 8mm/$m^2$ nos confirma el diagnóstico (23,24); en cuanto a la morfología de las valvas de la VT, la anterior tiene varias inserciones en el miocardio, lo cual le da un aspecto alargado, o en forma de vela (24); las valvas septal y posterior se encuentran también adheridas al miocardio, lo cual al complementarse con la dilatación del anillo tricúspideo, limitan la movilidad de estas, produciendo coaptación incompleta de las valvas y regurgitación tricúspidea (24). El Doppler color es utilizado para determinar la regurgitación tricúspidea, sin embargo, en pacientes con AE, es complejo cuantificarla, ya que su alteración anatómica lo impide (aurícula derecha dilatada, ventrículo derecho auricularizado, múltiples chorros regurgitantes) (24).

## Tratamiento

El tratamiento para los pacientes con Anomalía de Ebstein depende tanto de la edad, como de las manifestaciones clínicas del paciente; acorde a esto el tratamiento puede ser conservador,

es decir, a base de medicación, o quirúrgico, el cual es el tratamiento definitivo en esta patología.

Tratamiento conservador: está indicado en pacientes con AE asintomática, quienes requerirán solamente seguimiento de control, pacientes con insuficiencia cardiaca con clasificación NYHA I y II; este tratamiento se basa en la compensación de la insuficiencia cardiaca que presentan los pacientes, por lo cual se tiene como objetivo regular y mantener la frecuencia cardiaca, la precarga y la restricción de ejercicio (25). En pacientes neonatos con AE, se prefiere retrasar en cuanto sea posible la cirugía ya que existe alta mortalidad perioperatoria (3), por lo cual en ellos el tratamiento recomendado se basa en óxido nítrico inhalado, el cual disminuye la resistencia vascular pulmonar, e infusión de prostaglandinas PGE1, con la finalidad de mantener permeable el ductus arterioso (26). En niños y adultos con insuficiencia cardiaca el tratamiento se basa en diuréticos de asa (3).

Tratamiento quirúrgico: las técnicas quirúrgicas para esta patología han evolucionado a lo largo del tiempo; en 1959 se realizó la primera intervención, con la finalidad de reparar la válvula tricúspide, sin embargo, no tuvo éxito, ya que ambos pacientes fallecieron, posteriormente en 1962 se obtuvo éxito quirúrgico por primera vez, a través del reemplazo de la VT, sin embargo, la mortalidad tanto perioperatoria, como a largo plazo fue mayor al 50% (16); en 1988 Carpentier propuso una nueva técnica, donde se obtuvieron mejores resultados, con una supervivencia del 82% a largo plazo (25), sin embargo, en la actualidad se ha propuesto una nueva técnica, que es la reconstrucción de cono de da Silva, desde 2007, la cual ha tenido mayor éxito, con mayor supervivencia y menor tasa de remisión a largo plazo.

El tratamiento quirúrgico en la Anomalía de Ebstein tiene como objetivo la reparación de la válvula tricúspide, cierre de la comunicación interauricular (en el caso de estar presente), reducción del anillo tricúspide, y plicatura del ventrículo auricularizado (27). La cirugía no está indicada en todos los pacientes, ya que deberán cumplir con ciertos parámetros para ser candidatos a la misma, para lo cual se clasifica en pacientes neonatos, niños y adultos.

Los pacientes neonatos candidatos a cirugía son quienes cumplan con lo siguiente: insuficiencia tricúspidea grave; proporción cardiotorácica > 80%; cianosis grave con requerimiento de PGE1; necesidad de ventilación mecánica (3). Los niños y adultos con AE que requieren cirugía, son los pacientes con: insuficiencia cardiaca sintomática; disfunción progresiva del ventrículo derecho; embolia paradójica; presencia de arritmias que no responden a tratamiento conservador; cianosis con desaturación; regurgitación tricúspidea grave (3).

La técnica de reconstrucción de cono de Da Silva es la más aceptada en la actualidad, la cual consiste en la delaminación y desprendimiento de las valvas de la VT, para posteriormente con la unión lateral de los velos de estas, y su rotación en sentido horario, crear un cono de valvas de 360 grados (27); luego se realiza plicatura de la porción auricularizada del ventrículo derecho, para lo cual se toma en cuenta la técnica de Carpentier, quien indica que reduce la tensión, disminuye el tamaño del anillo tricúspideo, y elimina el ventrículo derecho no funcional (26); posteriormente se fija la nueva VT (cono), al anillo tricúspideo con puntos sueltos de sutura, y se realiza la reducción del anillo, la cual puede ser reforzada con una banda o anillo de anuloplastia (26), finalmente para comprobar que el funcionamiento de la nueva VT sea correcto se realiza una prueba con solución salina y se cierra la comunicación interauricular (26).

La técnica de reconstrucción de la VT, a través de la construcción de un cono con el tejido valvular, ha tenido mayor éxito en la actualidad, ya que en varios estudios ha demostrado mayor supervivencia a largo plazo, además de menor tasa de remisión de insuficiencia tricúspidea, y reintervenciones quirúrgicas, motivo por el cual es el tratamiento de elección en pacientes con Anomalía de Ebstein (28).

## Pronóstico

El pronóstico en pacientes con Anomalía de Ebstein depende de varios factores, entre ellos la edad de presentación inicial, ya que se ha demostrado que mientras más temprano es el diagnóstico, mayor es la tasa de mortalidad; en el periodo perinatal la insuficiencia tricúspidea producida por esta patología, puede ocasionar hidropesía y arritmias en el feto, con una tasa de mortalidad del 48%, y entre 80 a 85% en los primeros días de vida (20).

El estudio más grande en cuanto a mortalidad y supervivencia en pacientes con Anomalía de Ebstein, se realizó entre 1970 y 2017 en Suecia y Dinamarca con 530 pacientes, en el cual se pudo determinar factores que predisponen a mal pronóstico, con mayor mortalidad a corto plazo, así como la supervivencia de los pacientes acorde al manejo empleado en ellos, y su seguimiento a largo plazo. De esta manera se pudo determinar que existe menor mortalidad en los pacientes de la era actual (10), lo cual se debe a la mejoría en los métodos diagnósticos y el manejo oportuno al momento de la presentación de esta enfermedad; otro factor de mal pronóstico, es la necesidad de intervención quirúrgica en pacientes menores de 10 años de edad, ya que esta se ha asociado con una mortalidad más alta, tanto perioperatoria como a largo plazo; por otra parte, se comparó la mortalidad en pacientes que solamente tenían AE, denominada

también “AE aislada”, con pacientes con anomalías asociadas, donde la mortalidad fue menor en pacientes con AE aislada (10).

## OBJETIVOS

### OBJETIVO GENERAL

- Describir detalladamente un caso de Anomalía de Ebstein en un paciente pediátrico.

### OBJETIVOS ESPECIFICOS

- Identificar las manifestaciones clínicas y métodos diagnósticos para Anomalía de Ebstein.
- Definir el pronóstico y tratamiento final para Anomalía de Ebstein.

## METODOLOGÍA

La presente investigación, se trata de un reporte de caso clínico, donde se describe de manera detallada y cronológica los acontecimientos relacionados con la historia clínica del paciente, a través de la obtención de datos de notas de evolución y registros de exámenes realizados en los respectivos controles del paciente en el Hospital Vicente Corral Moscoso, para lo cual previamente se realizó socialización con los familiares respecto a la obtención de datos y confidencialidad del mismo para su posterior publicación en revistas científicas para profesionales de la salud.

Además, se realizó una revisión de la literatura en cuanto a Anomalía de Ebstein a través de una búsqueda con palabras claves como: “ANOMALIA DE EBSTEIN”, “ENFERMEDAD DE EBSTEIN”, “EBSTEIN´S ANOMALY”, “CARDIOPATIAS CONGENITAS”, “INSUFICIENCIA TRICUSPIDEA”; además de operadores booleanos como “OR”, “NOT”, “AND”; a través de la base de datos científicos de la institución, se obtuvo la recopilación de información de diferentes revistas científicas a como Springer, Web of Siencie, Scopus, PubMed, Science Direct.

**REPORTE DEL CASO**

Paciente masculino de 11 años de edad, con antecedente de cierre de conducto arterioso al mes de vida, Anomalía de Ebstein y comunicación interauricular (tipo ostium secundum), diagnosticados en el primer año de vida; madre con antecedente de consumo de sustancias, sin otros antecedentes de importancia. Al año 8 meses de edad, madre del paciente refiere cianosis con el llanto y cansancio con actividades para su edad, por lo cual se inicia tratamiento a base de espironolactona 12.5 mg cada día, y controles periódicos; en ecocardiograma de control se evidencia CIA de 6mm con cortocircuito bidireccional, displasia severa de la VT, auricularización del 75% del VD, insuficiencia valvular severa, por lo que se concluye Anomalía de Ebstein severa, con presión sistólica pulmonar conservada, y función ventricular conservada; en Rx de tórax se evidencia cardiomegalia grado II.

A los 3 años de edad en control periódico, madre refiere abandono de tratamiento por 6 meses, además refiere cianosis al realizar actividades cotidianas, motivo por el cual se reinicia medicación con furosemida 10 mg cada día, espironolactona 12,5 mg cada día, y propanolol por riesgo de arritmias. A los 4 años de edad, paciente presenta exacerbación de sintomatología, con disnea de grandes esfuerzos y cianosis peribucal, sin causa aparente, por lo cual se valora cirugía correctora para Anomalía de Ebstein, en exámenes de control permanece con cardiomegalia grado II, ecocardiograma en iguales condiciones al anterior, EKG indica sobrecarga derecha.

A los 5 años de edad, paciente asintomático, con mejoría clínica a partir de inicio de medicación, sin embargo, a los 6 años de vida, nuevamente abandona medicación por lo cual presenta empeoramiento clínico, con disnea que ha progresado a medianos y pequeños esfuerzos, y cianosis con la actividad, además en ecocardiograma se evidencia hipertensión pulmonar leve, motivo por el cual se reinicia medicación con furosemida 30 mg cada día, y espironolactona 25 mg cada día. Paciente en espera de resolución quirúrgica.

A los 7 años de edad, paciente candidato a resolución quirúrgica en la ciudad de Quito, sin embargo, presenta infección respiratoria, motivo por el cual no se puede realizar dicho procedimiento; en el siguiente año paciente abandona medicación y no acude a controles regulares, motivo por el cual presenta exacerbación de sintomatología, con requerimientos de oxígeno para saturar sobre 90%, además al examen físico se evidencia cianosis y acropaquia (imagen 1); mientras se realiza nuevo tramite y exámenes para cirugía correctora se instaura medicación a base de furosemida 20 mg y espironolactona 25mg cada día.

Al momento paciente de 11 años de edad, con mala adherencia al tratamiento y exacerbación de sintomatología acorde al abandono del mismo, se realiza controles frecuentes con actualización de exámenes en el presente año para valorar si paciente aun es candidato a cirugía correctora de Anomalía de Ebstein, para lo cual acude a la ciudad de Guayaquil, donde se encuentran pendientes exámenes para valorar procedimiento; mientras tanto paciente se mantiene con tratamiento farmacológico con furosemida y espironolactona, y seguimiento periódico de control.



**Imagen 1.** Se evidencia cianosis peribucal. En la imagen de la derecha se observa acropaquia bilateral con uñas en vidrio de reloj.

**Fuente:** archivo del paciente

**EXAMENES DE CONTROL**

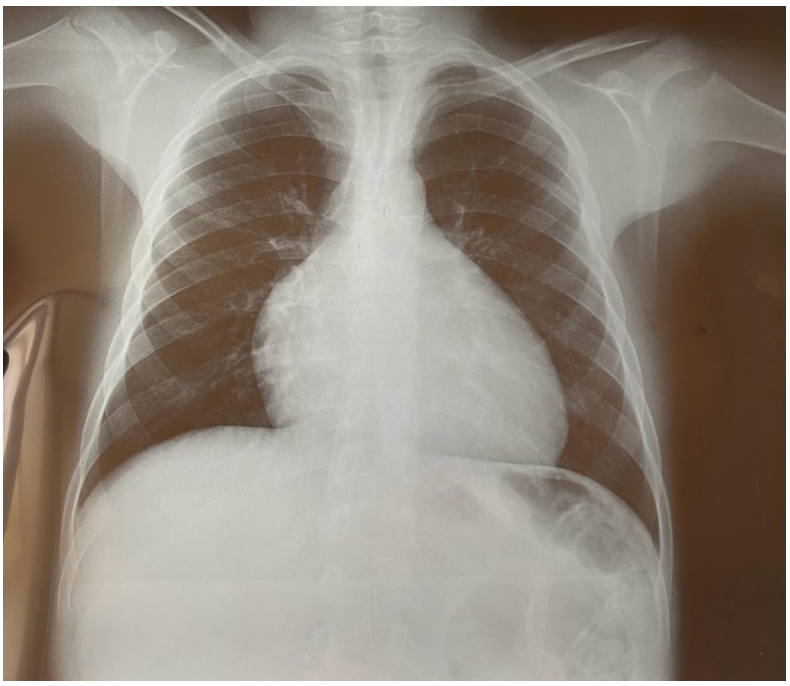

**Imagen 1. Radiografía de tórax.** Se evidencia cardiomegalia global grado II, tráquea central, parénquimas pulmonares e hilios sin alteración.

**Fuente:** archivo del paciente

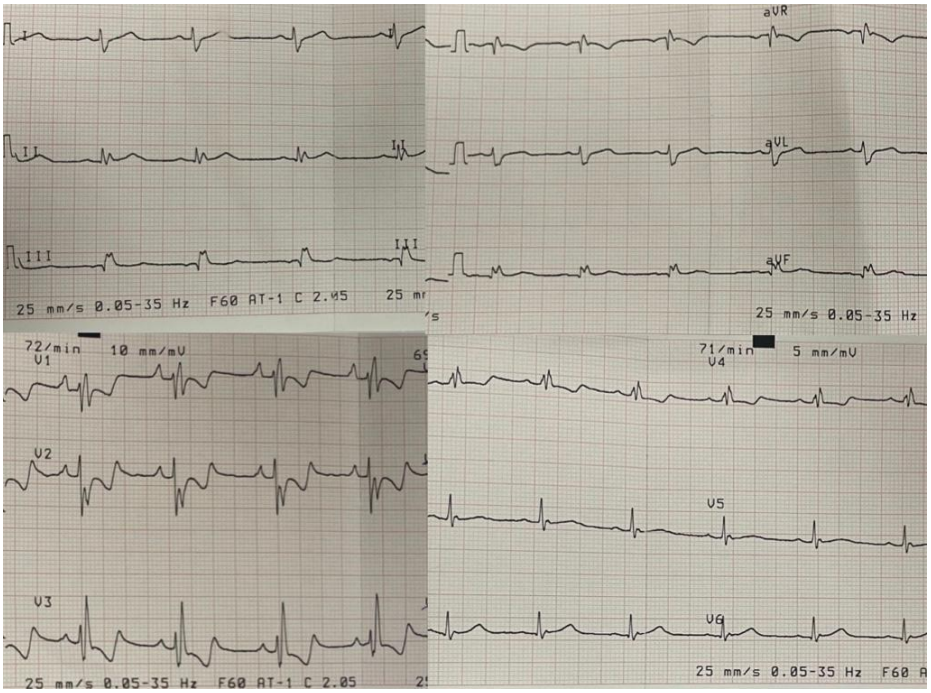


**Imagen 2. Electrocardiograma.** Ritmo sinusal, se evidencia sobrecarga derecha y bloqueo completo de rama derecha.

**Fuente:** archivo del paciente

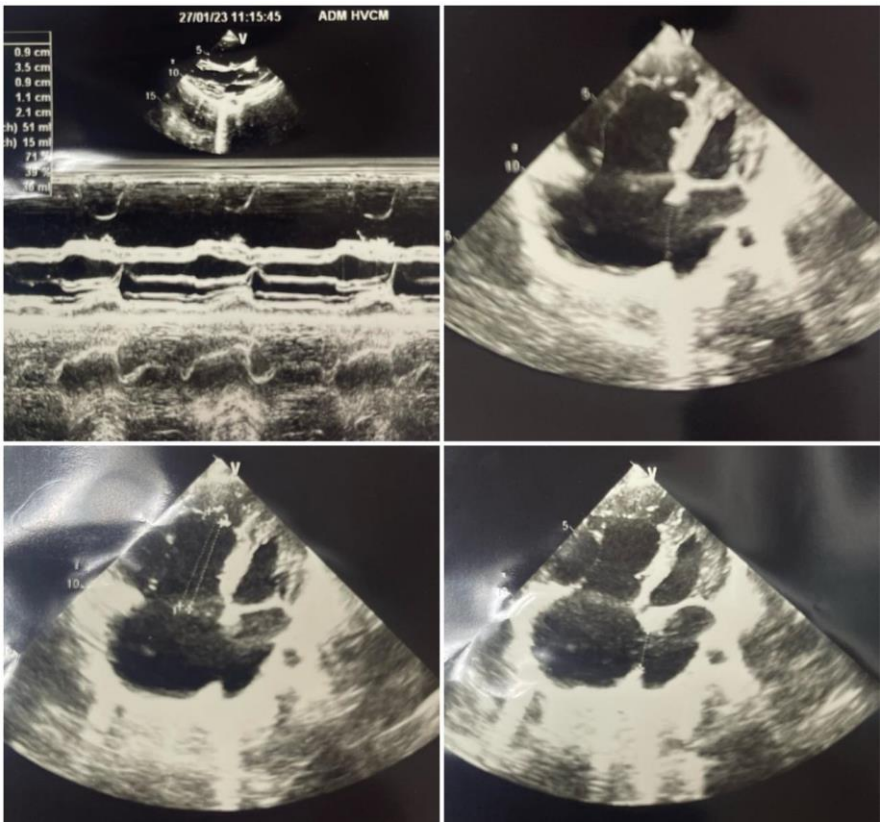


**Imagen 3. Ecocardiograma.** Se evidencia comunicación interauricular de 22mm con shunt de izquierda a derecha, aurícula derecha dilatada, con área de 42cm2, ventrículo derecho auricularizado, válvula tricúspide displásica, engrosada, con adosamiento de valva anterior al septo interventricular, implantación 50mm más debajo de la válvula mitral, insuficiencia severa por falta de coaptación, anillo tricúspideo de 46mm. Hipertensión pulmonar moderada.

**Fuente:** archivo del paciente

## DISCUSIÓN

La Anomalía de Ebstein es una cardiopatía congénita de gran interés, ya que su prevalencia es menor al 1% de todas las malformaciones congénitas cardiacas, motivo por el cual se ha tratado de identificar los factores de riesgo asociados a esta, sin embargo, pocos estudios se han realizado para identificarlos. Karrie et al (29). Menciona en su estudio posibles factores de riesgo relacionados con Anomalía de Ebstein, tales como: edad, raza, antecedentes familiares de cardiopatía, exposición a medicamentos, consumo del alcohol, humo de cigarrillo, consumo de marihuana, tratamientos de fertilidad, y los relaciona con madres de pacientes con Anomalía de Ebstein, para lo cual se realiza un estudio de casos y controles con 135 pacientes, identificando, al antecedente familiar de cardiopatía, y al humo de cigarrillo como factores de riesgo estadísticamente significativos, sin embargo, el consumo de marihuana pese a no ser estadísticamente significativo en este estudio, no se ha excluido como potencial factor de riesgo para el desarrollo de malformaciones congénitas cardiacas, incluyendo en estas la Anomalía de Ebstein; en el presente caso, la madre del paciente tiene como antecedente consumo de sustancias ilícitas (marihuana), motivo por el cual, al no presentar otros antecedentes como factores de riesgo, se debe tener en cuenta el consumo de esta sustancia como potencial factor para desarrollar malformaciones congénitas, en este caso, Anomalía de Ebstein; de este modo se destaca la importancia de la anamnesis materna al momento del diagnóstico de esta patología.

Dearani et al (5). Describe a las manifestaciones clínicas en la Anomalía de Ebstein muy variables, ya que pueden manifestarse desde un neonato gravemente sintomático, hasta un adulto asintomático; en nuestro paciente se pueden identificar manifestaciones clínicas típicas del paciente desde el primer año de vida, las cuales inician con cianosis leve (manifestación típica en infantes y neonatos), sin embargo, debido al abandono del tratamiento instaurado precozmente, se puede evidenciar como esta sintomatología progresa con el tiempo, hasta llegar a presenciar signos de insuficiencia cardiaca severa, tales como disnea de pequeños esfuerzos, cianosis y acropaquia; es por ello la importancia tanto del diagnóstico, como del tratamiento adecuado y precoz acorde al curso de la patología en cada paciente, en este caso el diagnóstico fue temprano debido a las malformaciones detectadas al nacimiento (ductus arteriososo), con lo cual se pudo identificar en controles ecográficos posteriores la presencia de Anomalía de Ebstein, ya que hasta el año 8 meses, el paciente permaneció asintomático.

La ecocardiografía transtorácica es el método diagnóstico de elección en esta patología, ya que además de confirmar el diagnóstico a través de la identificación de las alteraciones morfológicas, nos permite identificar si es posible o no la reparación quirúrgica de esta, además de brindar seguimiento postoperatorio (23).

Singh et al (3). clasifican criterios para cirugía acorde a la edad de los pacientes, dentro de los cuales, para niños y adultos se encuentra: síntomas de insuficiencia cardiaca, disfunción del ventrículo derecho o dilatación progresiva del mismo, embolia paradójica, arritmias refractarias a tratamiento farmacológico, cianosis con desaturación, regurgitación tricúspidea grave (3). Como se puede observar en el paciente de este caso, desde los 4 años al presentar exacerbación sintomatológica, es candidato a cirugía, sin embargo, en el periodo que se realizan exámenes preoperatorios, el paciente abandona tratamiento farmacológico, y presenta infecciones respiratorias, motivo por el cual no se realiza dicho procedimiento, debido a esto se observa en últimos exámenes de control, exacerbación tanto sintomatológica, como en la alteración anatómica cardiaca, con aumento del diámetro de la CIA en comparación con el de inicio, mayor dilatación de la aurícula derecha y por consiguiente auricularización del ventrículo, insuficiencia tricúspidea severa, e hipertensión pulmonar moderada, por lo cual nuevamente se valora cirugía correctora. Dearani indica que existen contraindicaciones relativas para la realización reconstrucción tricúspidea, dentro de ellas se encuentra: hipertensión pulmonar moderada, disfunción ventricular izquierda significativa, valva septal ausente, delaminación deficiente o muscularización significativa de la valva anterior, agrandamiento severo del VD o dilatación severa del anillo tricúspide (5); nuestro paciente en la actualidad cumple con estas características (hipertensión pulmonar moderada, delaminación deficiente de valva anterior, dilatación del anillo tricúspide), motivo por el cual se mantiene en valoración la propuesta de cirugía como tratamiento definitivo, ya que se deberán solicitar estudios complementarios para definir riesgo-beneficio de este procedimiento, por lo cual se mantiene con tratamiento farmacológico hasta definir conducta terapéutica.

El estudio actual más grande en relación a pronóstico y mortalidad por Eckerstrom et al (10), describe factores que se han asociado con mayor mortalidad y mal pronóstico, dentro de ellos se encuentra: requerimiento de cirugía en pacientes menores a 10 años, y pacientes con malformaciones asociadas, ya que en ellos la mortalidad perioperatoria es mayor; nuestro paciente presenta ambos criterios de mal pronóstico, además de las contraindicaciones relativas para cirugía, motivo por el cual resulta un reto para los profesionales de salud determinar el tratamiento definitivo en este paciente debido a la gravedad del cuadro.

## CONCLUSIONES

La Anomalía de Ebstein es una cardiopatía congénita poco frecuente, que afecta al aparato valvular tricúspideo, teniendo como consecuencia regurgitación tricúspidea y por consiguiente sintomatología asociada a ella, por lo cual es de gran interés e importancia el diagnóstico temprano, el cual en la actualidad se puede realizar incluso antes del nacimiento, a través de ecocardiografía fetal, para de este modo definir tanto el pronóstico como la terapéutica al momento del nacimiento; además se debe conocer la variedad de sintomatología presente en esta patología, y el momento de presentación, ya que de ello dependerá el tratamiento oportuno y precoz.

El tratamiento definitivo en la Anomalía de Ebstein es la reconstrucción quirúrgica de las alteraciones morfológicas que se presentan en esta, para lo cual a lo largo del tiempo se han propuesto diferentes técnicas, siendo la más aceptada en la actualidad la reconstrucción de cono de Da Silva, por su menor tasa de recidiva y mayor supervivencia a largo plazo; sin embargo, como se pudo analizar en el presente caso existen varias condiciones en relación al paciente que pueden complicar el procedimiento quirúrgico, es por ello la importancia del seguimiento continuo, la adherencia al tratamiento farmacológico, y la detección temprana de criterios quirúrgicos, ya que al exacerbarse, tanto la clínica como las alteraciones anatómicas, esta será más compleja, y por lo tanto la supervivencia del paciente se verá comprometida.

## BIBLIOGRAFÍA

1. Possner M, Gensini FJ, Mauchley DC, Krieger EV, Steinberg ZL. Ebstein's Anomaly of the Tricuspid Valve: an Overview of Pathology and Management. Curr Cardiol Rep. 2020;22(12):157.

2. Connolly HM, Edwards WD, Hayes D, Warnes CA, Danielson GK. Ebstein' s anomaly - review of a multifaceted congenital cardiac condition. Swiss Med Wkly. 2005;135(1920):269-81.

3. Singh DP, Hussain K, Mahajan K. Ebstein Anomaly and Malformation. En: StatPearls [Internet] [Internet]. StatPearls Publishing; 2023 [citado 7 de septiembre de 2023]. Disponible en: https://www.ncbi.nlm.nih.gov/books/NBK534824/

4. Holst KA, Connolly HM, Dearani JA. Ebstein's Anomaly. 2019;15(2):138.

5. Dearani JA, Mora BN, Nelson TJ, Haile DT, O'Leary PW. Ebstein anomaly review: what's now, what's next? Expert Rev Cardiovasc Ther. 2015;13(10):1101-9.

6. Stout KK, Broberg CS, Book WM, Cecchin F, Chen JM, Dimopoulos K, et al. Chronic Heart Failure in Congenital Heart Disease. Circulation. 2016;133(8):770-801.

7. Walsh EP. Ebstein's Anomaly of the Tricuspid Valve: A Natural Laboratory for Re-Entrant Tachycardias. JACC Clin Electrophysiol. 2018;4(10):1271-88.

8. Sánchez-Quintana D, Cabrera JA, Picazo-Angelin B, Cabrera A, Anderson RH. Histological examination of the potential arrhythmic substrates in the setting of Ebstein's malformation. J Anat. 2020;237(1):155-65.

9. Ho SY, Goltz D, McCarthy K, Cook AC, Connell MG, Smith A, et al. The atrioventricular junctions in Ebstein malformation. Heart. 2000;83(4):444-9.

10. Eckerström F, Dellborg M, Hjortdal VE, Eriksson P, Mandalenakis Z. Mortality in Patients With Ebstein Anomaly. J Am Coll Cardiol. 2023;81(25):2420-30.

11. Pradat P, Francannet C, Harris JA, Robert E. The Epidemiology of Cardiovascular Defects, Part I: A Study Based on Data from Three Large Registries of Congenital Malformations. Pediatr Cardiol. 2003;24(3):195-221.

12. Watson H. Natural history of Ebstein's anomaly of tricuspid valve in childhood and adolescence. An international co-operative study of 505 cases. Br Heart J. 1974;36(5):417-27.

13. Lupo PJ, Langlois PH, Mitchell LE. Epidemiology of Ebstein anomaly: Prevalence and patterns in Texas, 1999–2005. Am J Med Genet A. 2011;155(5):1007-14.

14. Jones I, Chandra PS, Dazzan P, Howard LM. Bipolar disorder, affective psychosis, and schizophrenia in pregnancy and the post-partum period. The Lancet. 2014;384(9956):1789-99.

15. Stephens EH, Dearani JA, Qureshi MY, Ammash N, Maleszewski JJ. The Congenital Tricuspid Valve Spectrum: From Ebstein to Dysplasia. World J Pediatr Congenit Heart Surg. 2020;11(6):783-91.

16. Attenhofer Jost CH, Connolly HM, Dearani JA, Edwards WD, Danielson GK. Ebstein's Anomaly. Circulation. 2007;115(2):277-85.

17. Fuchs MM, Connolly HM. Ebstein Anomaly in the Adult Patient. Cardiol Clin. 2020;38(3):353-63.

18. Jost CHA, Connolly HM, O'Leary PW, Warnes CA, Tajik AJ, Seward JB. Left Heart Lesions in Patients With Ebstein Anomaly. Mayo Clin Proc. 2005;80(3):361-8.

19. Hernandez-Andrade E, Patwardhan M, Cruz-Lemini M, Luewan S. Early Evaluation of the Fetal Heart. Fetal Diagn Ther. 2017;42(3):161-73.

20. Freud LR, Escobar-Diaz MC, Kalish BT, Komarlu R, Puchalski MD, Jaeggi ET, et al. Outcomes and Predictors of Perinatal Mortality in Fetuses With Ebstein Anomaly or Tricuspid Valve Dysplasia in the Current Era. Circulation. 2015;132(6):481-9.

21. Warnes CA, Williams RG, Bashore TM, Child JS, Connolly HM, Dearani JA, et al. ACC/AHA 2008 Guidelines for the Management of Adults With Congenital Heart Disease. Circulation. 2008;118(23):e714-833.

22. Yalonetsky S, Tobler D, Greutmann M, Crean AM, Wintersperger BJ, Nguyen ET, et al. Cardiac Magnetic Resonance Imaging and the Assessment of Ebstein Anomaly in Adults. Am J Cardiol. 2011;107(5):767-73.

23. Qureshi MY, O'Leary PW, Connolly HM. Cardiac imaging in Ebstein anomaly. Trends Cardiovasc Med. 2018;28(6):403-9.

24. Qureshi MY, Sommer RJ, Cabalka AK. Tricuspid Valve Imaging and Intervention in Pediatric and Adult Patients With Congenital Heart Disease. JACC Cardiovasc Imaging. 2019;12(4):637-51.

25. Yuan SM. Ebstein's Anomaly: Genetics, Clinical Manifestations, and Management. Pediatr Neonatol. 2017;58(3):211-5.

26. García E, Arias FJ, Gotor CA, Toral B, Caro A, Boni L. Anomalía de Ebstein en la edad pediátrica: algoritmos de manejo y cirugía de reconstrucción del cono de Da Silva. Cir Cardiovasc. 2022;29(3):125-31.

27. Cooke S, Bleiweis MS, Jeng EIH, Hall D, Reyes KM. The Surgical Management of Ebstein Anomaly. Cardiovasc Innov Appl. 2018;3:13.

28. Burri M, Mrad Agua K, Cleuziou J, Beran E, Nagdyman N, Kühn A, et al. Cone versus conventional repair for Ebstein's anomaly. J Thorac Cardiovasc Surg. 2020;160(6):1545-53.

29. Downing KF, Riehle-Colarusso T, Gilboa SM, Lin AE, Oster ME, Tinker SC, et al. Potential risk factors for Ebstein anomaly, National Birth Defects Prevention Study, 1997–2011. Cardiol Young. 2019;29(6):819-27.

**ANEXOS**

1. Consentimiento informado

Universidad Católica de Cuenca

Se deberán firmar dos juegos originales del presente documento: uno será entregado al participante y otro será conservado por el profesional que solicita el consentimiento

## HOJA INFORMATIVA PARA EL/LA PACIENTE

**TÍTULO DE LA PUBLICACION CIENTÍFICA:**

"ANOMALIA DE EBSTEIN EN PACIENTE PEDIATRICO. REPORTE DE CASO"

**INVESTIGADORES**: Michelle Katherine Illescas León

Este documento tiene por objeto ofrecerle información con la finalidad de **pedir su autorización** para recoger datos sobre el problema de salud de la Anomalía de Ebstein, por el que, fue tratada/o en este centro.

Si decide autorizar, debe recibir información personalizada del profesional que solicita su consentimiento, **leer antes este documento** y hacer todas las preguntas que precise para comprender los detalles sobre el mismo. Si así lo desea, puede llevarse el documento, consultarlo con otras personas y tomarse el tiempo necesario para decidir si autoriza o no.

Su decisión es completamente **voluntaria**. Ud. puede decidir no autorizar el uso de sus datos de salud. Le aseguramos que esta decisión no afectará a la relación con el profesional que se lo solicita ni a la asistencia sanitaria a la que Ud.y sus familiares tienen derecho.

**¿Cuál es el propósito de esta petición?**

Nuestro interés es exponer SU problema de salud como **"caso clínico"** a la comunidad científica, con la finalidad de dar a conocer a otros profesionales cómo ha sido tratada y cómo ha evolucionado. Esta información podría ser de utilidad en el futuro para otras personas con un problema de salud como el suyo.

**¿Qué me están solicitando?**

Usted fue atendida/o en el Hospital Vicente Corral Moscoso por presentar Anomalía de Ebstein.

**Si firma este documento, nos autoriza para recoger datos de su historia clínica y realizar una publicación científica sobre el problema de salud que se describe.**

Entre la información que queremos recoger, es necesario antecedentes patológicos personales, evolución intrahospitalaria pre y postquirúrgica del manejo dentro su estancia hospitalaria. La publicación científica puede ser de varios tipos, por ejemplo: una conferencia, una comunicación a un congreso, un artículo en una revista científica o incluso una actividad docente.

**¿Obtendré algún beneficio o inconveniente?**

Universidad Católica de Cuenca

Se deberán firmar dos juegos originales del presente documento: uno será entregado al participante y otro será conservado por el profesional que solicita el consentimiento

No se espera que Usted ni sus familiares obtengan beneficio, ni se expongan a ningún riesgo. Con su colaboración contribuirá a aumentar el conocimiento científico.

**¿Se publicarán los datos del caso clínico?**

**Sí**, en publicaciones científicas dirigidas a profesionales de la salud. Ha de saber que algunas de estas publicaciones pueden ser de acceso libre en internet, por lo que también pueden ser leídas por muchas otras personas ajenas al mundo sanitario. No se transmitirá ningún dato de carácter personal, tal como se describe en el punto siguiente. Si es de su interés, se le podrá facilitar la publicación realizada.

**¿Cómo se protegerá la confidencialidad de mis datos?**

Solamente los autores de la publicación científica tendrán acceso a todos sus datos de identificación personal, que se recogerán **anonimizados,** es decir, sin ningún dato de carácter personal. Le garantizamos que no recogeremos nombre y apellidos, ni fecha de nacimiento, ni cédula de identidad, pasaporte, ni número de historia clínica, ni código de identificación personal contenido en su carnet de salud.

Vamos a utilizar datos de su historia clínica. Los profesionales autores de la publicación científica no recibirán retribución específica por la dedicación al estudio. Ud. no será retribuido por autorizar el uso de los datos de salud.

Puede retirar su consentimiento en cualquier momento sin dar explicaciones, pero una vez que el caso clínico haya sido aceptado para su publicación no habrá posibilidad de cambiar de parecer.

Si tiene alguna duda puede contactar con: Michelle Katherine Illescas León

Teléfono:

0987772411

Correo-electrónico:

Mkillescas188@est.ucacue.edu.ec

**Muchas gracias por su colaboración**

Universidad Católica de Cuenca

**CONSENTIMIENTO INFORMADO POR PACIENTE / POR REPRESENTANTE LEGAL PARA REVISIÓN DE HISTORIA CLÍNICA Y PUBLICACIÓN CIENTÍFICA**

TÍTULO: ***"ANOMALIA DE EBSTEIN EN PACIENTE PEDIATRICO. REPORTE DE CASO"***

Yo: _____ con cédula de identidad: _____.
Leí la información contenida en este documento y autorizo a que se utilicen los datos personales de mi representada/o de historia clínica en las condiciones que se describen.

Se incluye fotografías de radiografías y tomografías computarizadas sin nombres del encabezado.

☒ Deseo se me permita ver y leer la versión final del documento y autorizo su publicación científica resguardando la confidencialidad de mis datos personales

☒ Deseo conocer el documento científico una vez que se haya publicado.

Firma.: El/ la representante legal

Firma.: Investigador/a que solicita el consentimiento

Nombre y apellidos: Silvia León

Nombre y apellidos: Michelle Illescas

C.C.:

C.C.:

Fecha: ...

Fecha: 04/05/2023

**AUTORIZACIÓN DE PUBLICACIÓN EN EL REPOSITORIO INSTITUCIONAL**

**Michelle Katherine Illescas León** portador(a) de la cédula de ciudadanía Nº **0104837588**. En calidad de autor/a y titular de los derechos patrimoniales del trabajo de titulación **"ANOMALÍA DE EBSTEIN EN PACIENTE PEDIATRICO. REPORTE DE CASO"** de conformidad a lo establecido en el articulo 114 Código Orgánico de la Economia Social de los Conocimientos, Creatividad e Innovación, reconozco a favor de la Universidad Católica de Cuenca una licencia gratuita, intransferible y no exclusiva para el uso no comercial de la obra, con fines estrictamente académicos y no comerciales. Autorizo además a la Universidad Católica de Cuenca, para que realice la publicación de éste trabajo de titulación en el Repositorio Institucional de conformidad a lo dispuesto en el articulo 144 de la Ley Orgánica de Educación Superior.

Cuenca, **22 de noviembre de 2023**

F: .....

**Michelle Katherine Illescas León**
C.I. **0104837588**