



UNIVERSIDAD  
CATÓLICA  
DE CUENCA

**UNIVERSIDAD CATÓLICA DE CUENCA**  
*COMUNIDAD EDUCATIVA AL SERVICIO DEL PUEBLO*  
**UNIDAD ACADÉMICA DE SALUD Y BIENESTAR**

**CARRERA DE MEDICINA**

**DEFORMIDADES CONGÉNITAS DE LA PARED TORÁCICA**

**PROYECTO DE TITULACIÓN PREVIO A LA OBTENCIÓN  
DEL TÍTULO DE MÉDICO**


**AUTOR: MISHÉL ALEXANDRA CHUMA MAINATO**

**DIRECTOR: DRA. DIANA KATHERINE ASTUDILLO BRAVO**

**CUENCA - ECUADOR**

**2025**

**DIOS, PATRIA, CULTURA Y DESARROLLO**



**UNIVERSIDAD CATÓLICA DE CUENCA**  
*COMUNIDAD EDUCATIVA AL SERVICIO DEL PUEBLO*  
**UNIDAD ACADÉMICA DE SALUD Y BIENESTAR**

**CARRERA DE MEDICINA**

**DEFORMIDADES CONGÉNITAS DE LA PARED TORÁCICA**

**PROYECTO DE TITULACIÓN PREVIO A LA OBTENCIÓN  
DEL TÍTULO DE MÉDICO**

**AUTOR: MISHEL ALEXANDRA CHUMA MAINATO**

**DIRECTOR: DRA. DIANA KATHERINE ASTUDILLO BRAVO**

**CUENCA - ECUADOR**

**2025**

**DIOS, PATRIA, CULTURA Y DESARROLLO**

## DECLARATORIA DE AUTORÍA Y RESPONSABILIDAD

**Mishel Alexandra Chuma Mainato** portador(a) de la cédula de ciudadanía N° **0302626171**.

Declaro ser el autor de la obra: “**Deformidades congénitas de la pared torácica**”, sobre la cual me hago responsable sobre las opiniones, versiones e ideas expresadas. Declaro que la misma ha sido elaborada respetando los derechos de propiedad intelectual de terceros y eximo a la Universidad Católica de Cuenca sobre cualquier reclamación que pudiera existir al respecto. Declaro finalmente que mi obra ha sido realizada cumpliendo con todos los requisitos legales, éticos y bioéticos de investigación, que la misma no incumple con la normativa nacional e internacional en el área específica de investigación, sobre la que también me responsabilizo y eximo a la Universidad Católica de Cuenca de toda reclamación al respecto.

Cuenca, 30 de mayo de 2025.



.....  
**Mishel Alexandra Chuma Mainato**

**C.I. 0302626171**

## CERTIFICACIÓN DEL DIRECTOR / TUTOR

Certifico que el presente trabajo denominado "**Deformidades congénitas de la pared torácica**" realizado por **Mishel Alexandra Chuma Mainato** con documento de identidad No. **0302626171**, previo a la obtención del título profesional de Médico, ha sido asesorado, supervisado y desarrollado bajo mi tutoría en todo su proceso, cumpliendo con la reglamentación pertinente que exige la Universidad Católica de Cuenca y los requisitos que determina la investigación científica.

Cuenca, 30 de mayo de 2025.



.....

**Dra. Diana Katherine Astudillo Bravo**  
**DIRECTOR / TUTOR**

## DEDICATORIA

Agradezco primeramente a Dios por guiarme en cada uno de mis proyectos y haberme brindado las fuerzas necesarias y el valor de poder culminar este anhelo que un día lo vi muy lejano y hoy se hace realidad de terminar mi carrera universitaria. Asimismo, a mi abuelita Elvira y mi tía Ana que son como mis madres, gracias por el apoyo incondicional durante toda la carrera y el amor infinito durante mi crianza. Siempre serán mi mayor motivación e inspiración para seguir luchando y proponiendo nuevos objetivos.

En este momento tan significativo de mi vida como no agradecer a mi padre Manuel y mi madre Avelina, quienes me han apoyado emocional y económicamente, siempre los he tenido presente en mi vida, que sin duda me han demostrado su amor en todo el trayecto de mi vida.

Mi Kiara gracias por el tiempo que Dios me permitió estar a tu lado sin dudar seguirás siendo lo más bonito que puede tener, gracias por estar ahí en las noches de desvelo, cuando el cansancio y la ansiedad me abrumaban. Por sentarte a mi lado mientras estudiaba, por calmar mi estrés con una sola mirada, por obligarme a salir a caminar cuando más lo necesitaba. Gracias por darme amor sin condiciones, por celebrar conmigo cada logro (aunque no supieras por qué) y por consolarme en los momentos difíciles.

Finalmente, a mis primos-hermanos de crianza Jessica, Raúl, sin duda ustedes fueron esos hermanos que siempre me hacía falta, Geovanny, tío Edwin y demás familiares gracias por estar ahí cuando lo necesitaba, infinitas gracias por decirme que no debía rendirme, sino perseverará por lo que anhelaba.

## **AGRADECIMIENTO**

Principalmente le agradezco a mi Dios por proveerme de salud, tranquilidad, paz y la fuerza necesaria para seguir luchando en la hermosa vida que me das y permitirme culminar este logro, gracias mi Dios por estar presente y no abandonarme en el transcurso de mi vida, en especial en estos últimos estos años llenos de retos y desafíos.

Agradezco también a mi tutora de tesis Dra. Katherine Astudillo Bravo por haberme brindado el apoyo necesario, sus conocimientos científicos sobre el tema y sobre todo por tenerme paciencia para guiarme en el proceso para la titulación.

Para finalizar le doy gracias a todos mis catedráticos de la Universidad Católica de Cuenca “sede Azogues” y los Doctores de la Matriz “Cuenca” quienes día a día nos compartieron sus conocimientos sobre cada una de las especialidades, además por brindarnos no solo el conocimiento científico sino también por los aquellos concejos que nos servirán en nuestras vidas como futuros profesionales.

## RESUMEN

**Introducción:** las deformidades congénitas de la pared torácica son anomalías embriológicas. Entre las más conocidas se encuentran el pectus excavatum, pectus carinatum y síndrome de Poland, con una incidencia de aproximadamente 1 entre cada 400 nacimientos, siendo más comunes en hombres y a menudo requiriendo estudios de imagen para su detección debido a su presentación asintomática o poco específica.

**Revisión bibliográfica:** el pectus excavatum es una deformidad congénita caracterizada por la depresión de la pared anterior del tórax, puede causar compresión cardíaca y restricción respiratoria, agravándose con la edad. El tratamiento principal es quirúrgico, destacando la técnica mínimamente invasiva de Nuss, que mejora tanto la funcionalidad cardiopulmonar como el aspecto estético; el pectus carinatum es una deformidad congénita del tórax caracterizada por la protrusión de la pared anterior. Aunque no presenta síntomas cardiorrespiratorios, se trata por motivos estéticos, utilizando tanto técnicas quirúrgicas mínimamente invasivas como compresores torácicos. El pronóstico es excelente, sin efectos adversos a largo plazo, pero puede impactar negativamente la autoestima y la vida social del paciente; el síndrome de Polandl síndrome de Poland es una alteración congénita caracterizada por la falta parcial o completa de los músculos pectorales, acompañada de malformaciones ipsilaterales, como anomalías de la mano y defectos osteocartilaginosos. El tratamiento varía según la gravedad e incluye prótesis, autoinjertos, y reconstrucción ósea, siendo generalmente asintomático salvo en casos severos que pueden comprometer la funcionalidad y causar otras complicaciones.

**Conclusión:** las deformidades torácicas congénitas, aunque poco frecuentes, afectan la calidad de vida y pueden requerir tratamiento. Se prefieren enfoques conservadores, como la ortesis de

compresión dinámica y la fisioterapia, durante el crecimiento del paciente, debido a menores riesgos y complicaciones en comparación con la cirugía.

**Palabras clave:** pectus excavatum, pectus carinatum, síndrome de poland, anomalías congénitas, pared torácica.

## **ABSTRACT**

**Introduction:** Congenital chest wall deformities are embryological anomalies. Among the most well-known are pectus excavatum, pectus carinatum, and Poland syndrome, with an incidence of approximately 1 in every 400 births. These conditions are more common in males and often require imaging studies for detection due to their asymptomatic or non-specific presentation.

**Literature Review:** Pectus excavatum is a congenital deformity characterized by a depression of the anterior chest wall, potentially leading to cardiac compression and respiratory restriction that worsens with age. The primary treatment is surgical, especially with the minimally invasive Nuss procedure, as it improves cardiopulmonary function and aesthetic appearance. Pectus carinatum is another congenital chest deformity characterized by the protrusion of the anterior chest wall. Although it does not typically present with cardiorespiratory symptoms, it is treated primarily for aesthetic reasons, employing both minimally invasive surgical techniques and chest compression braces. The prognosis is excellent, with no long-term adverse effects; however, the condition can negatively impact the patient's self-esteem and social life. Poland syndrome is a congenital disorder marked by the partial or complete absence of the pectoral muscles, often accompanied by ipsilateral malformations such as hand anomalies and osteocartilaginous defects. Treatment varies based on severity and includes prostheses, autografts, and bone reconstruction. Generally, patients are asymptomatic, except in severe cases that may compromise functionality and lead to other complications.

**Conclusion:** Congenital chest wall deformities, although infrequent, can affect quality of life and may necessitate treatment. Conservative approaches, such as dynamic compression

bracing and physiotherapy, are preferred during patient growth because they present lower risks and complications compared to surgery.

**Keywords:** pectus excavatum, pectus carinatum, Poland syndrome, congenital anomalies, chest wall.

## ÍNDICE

|   |    |
|---|----|
| RESUMEN .....                                     | 7  |
| ABSTRACT.....                                     | 9  |
| INTRODUCCIÓN .....                                | 12 |
| MÉTODOLÓGÍA .....                                 | 13 |
| DESARROLLO DEL TRABAJO .....                      | 17 |
| Deformidades congénitas de la pared torácica..... | 17 |
| Pectus excavatum .....                            | 17 |
| Definición .....                                  | 17 |
| Manejo y tratamiento .....                        | 18 |
| Pronóstico .....                                  | 19 |
| Pectus carinatum.....                             | 20 |
| Definición .....                                  | 20 |
| Clasificación .....                               | 20 |
| Manejo y tratamiento .....                        | 21 |
| Pronóstico .....                                  | 21 |
| Síndrome de Poland.....                           | 22 |
| Definición .....                                  | 22 |
| Manejo y tratamiento .....                        | 23 |
| Pronóstico .....                                  | 23 |
| CONCLUSIONES .....                                | 24 |
| BIBLIOGRAFÍA .....                                | 25 |
| ANEXOS .....                                      | 30 |
| Anexo 1: Artículos Incluidos y Excluidos.....     | 30 |

## INTRODUCCIÓN

Las deformidades congénitas de la pared torácica se refieren a las anomalías que afectan la estructura normal o límite la función de la caja torácica (1,2). Su etiología es embriológica y su gravedad varía según el grado de afectación, estas malformaciones constituyen un grupo heterogéneo de trastornos del desarrollo, consideradas a menudo como displasias o distrofias torácicas (1,3), en algunos casos se puede asociar a síndromes genéticos (4,5). Los efectos perjudiciales pueden ocurrir desde el nacimiento hasta la adolescencia, involucrando condiciones que amenazan la vida, o asociarse a la parte estética acarreado a los pacientes complejos o prejuicios impuestos por la sociedad (6,7). No existe una clasificación generalmente aceptada a nivel global para las malformaciones de la pared torácica, pero entre las más conocidas son el pectus excavatum, el pectus carinatum y el síndrome de Poland, entre otras (8,9).

La tasa a nivel mundial de este tipo de malformaciones congénitas es de aproximadamente 1 entre cada 400 nacimientos, siendo de mayor afección el género masculino con una incidencia del 73%, a comparación de las mujeres donde alcanza el 27%, de los cuales el 90% derivan en el pectus excavatum, alrededor del 0.06% en el pectus carinatum y 1 por cada 20 000 - 30 000 en el síndrome de Poland (10,11).

Debido a su presentación asintomática o poco específica, las variaciones anatómicas de las costillas suelen descubrirse como hallazgos incidentales en estudios de imagen, pueden ser cambios aislados o estar relacionados con anomalías o síndromes clínicos. Si no se investigan activamente, estas variaciones pueden pasar fácilmente desapercibidas en radiografías convencionales y tomografías computarizadas (12,13). Por consiguiente, esta investigación tiene el objetivo de revisar la bibliografía actualizada sobre las deformidades congénitas de la pared torácica.

## MÉTODOLÓGÍA

El presente trabajo se basa en una revisión bibliográfica, enfocada en las deformidades congénitas de la pared torácica.

La búsqueda se realizó desde enero a abril de 2024, para la recolección de la información se utilizaron bases de datos científicos como SciELO y PubMed, empleando palabras clave del DeCS/MeSH, utilizando en SciELO palabras claves como “pectus excavatum”, “pectus carinatum”, “síndrome de poland” y en Pubmed “congenital abnormalities”, “thoracic wall”, “pectus excavatum”, “pectus carinatum”, “poland syndrome”, “symbrachydactyly”, además se utilizó operadores boléanos como OR y AND, donde se aplicaron los siguientes criterios de inclusión y exclusión.

La búsqueda inicial, como se muestra en el flujograma PRISMA (Fig.1), arrojó los siguientes resultados: 134 artículos en PubMed y 30 en SciELO, con un total de 164. Se descartaron 9 artículos duplicados de PubMed, dejando disponibles 155 para aplicar los criterios de selección. De estos, se excluyeron 81 por no estar directamente relacionados con el tema y 21 por no estar en inglés o español, pasando 53 artículos a la revisión final, de estos, se descartaron 22 por no incluir datos relevantes para el estudio, resultando en la inclusión final de 31 artículos, a partir de los cuales se utilizaron para la fundamentación teórica.

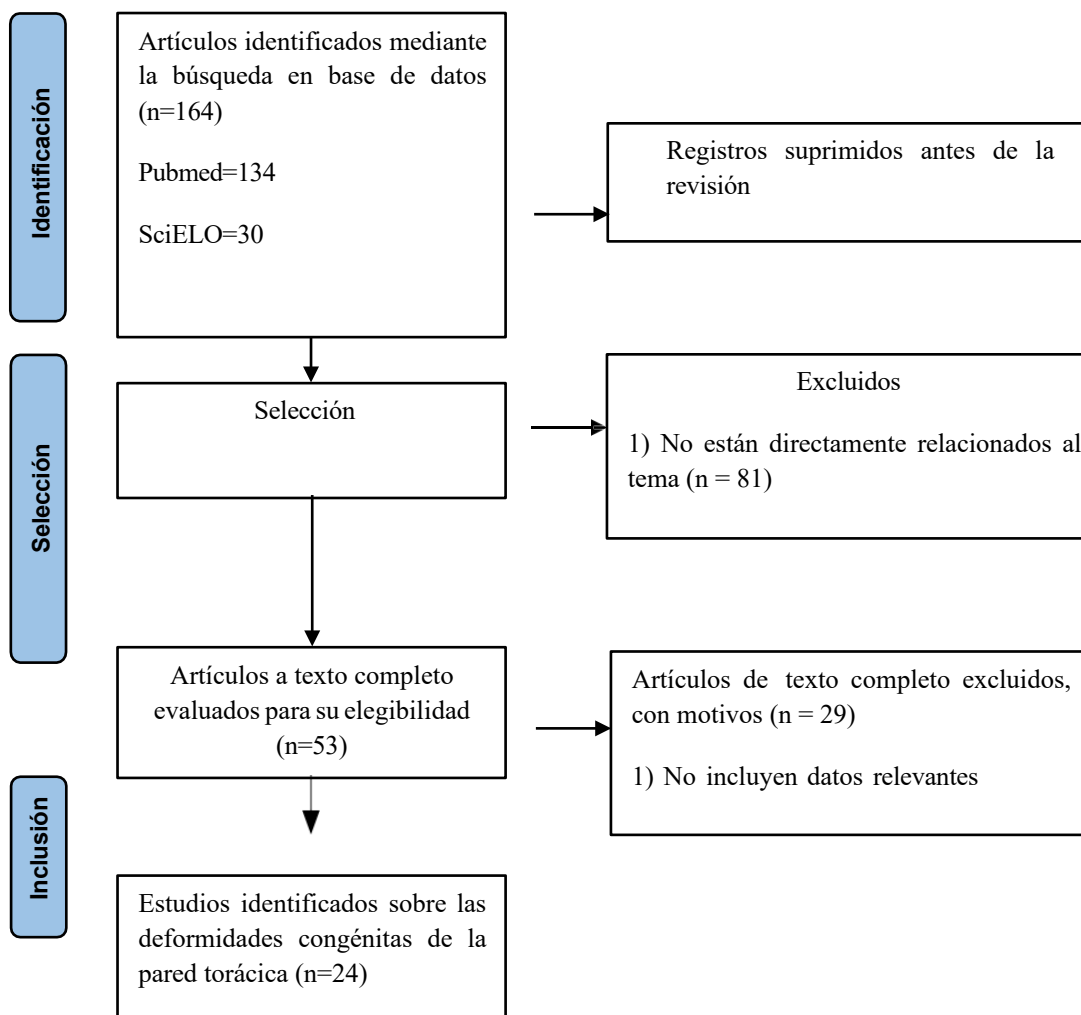
### 1.1. Tabla 1: Árbol de Búsqueda

| Base de Datos | Nº Artículos | Algoritmo   |
|---------------|--------------|---|
| Pubmed        | 84           | ("Congenital Abnormalities"[All Fields] OR "Thoracic Wall"[All Fields]) AND ((y_5[Filter]) AND (randomizedcontrolledtrial[Filter] OR review[Filter]) AND (humans[Filter]) AND (male[Filter])) |

|                |    |   |
|----------------|----|---|
|                | 4  | ("Congenital Abnormalities"[All Fields] AND "Thoracic Wall"[All Fields]) AND (y_5[Filter])  |
|                | 3  | ("Pectus Excavatum"[All Fields]) AND ((y_5[Filter]) AND (ffrft[Filter]) AND (randomizedcontrolledtrial[Filter]))  |
|                | 2  | ("Pectus Carinatum"[All Fields]) AND ((y_5[Filter]) AND (randomizedcontrolledtrial[Filter]))  |
|                | 6  | ("Poland syndrome"[All Fields]) AND ((y_5[Filter]) AND (clinicaltrial[Filter] OR meta-analysis[Filter] OR randomizedcontrolledtrial[Filter] OR review[Filter] OR systematicreview[Filter])) |
|                | 35 | ("Symbrachydactyly"[All Fields]) AND (y_5[Filter])  |
| <b>Scielo:</b> | 15 | pectus excavatum AND year_cluster:("2021" OR "2020" OR "2023" OR "2022" OR "2019")  |
|                | 12 | pectus carinatum AND year_cluster:("2021" OR "2022")  |
|                | 3  | síndrome de poland AND year_cluster:("2020" OR "2021")  |

**Elaborado por:** El autoR

## 1.2. Figura 1: Diagrama de flujo del proceso de revisión según PRISMA



**Elaborado por:** El autor

### 1.3. Criterios de inclusión:

- a. Artículos científicos publicados en los últimos cinco años.
- b. Artículos científicos en el idioma inglés y español.
- c. Artículos científicos originales y ensayos clínicos.

**1.4. Criterios de exclusión:**

- a. Artículos científicos duplicados.
- b. Artículos científicos que no cumplen con los objetivos planteados en el presente trabajo.
- c. Artículos sin acreditación científica.

Posteriormente se procedió a la selección de los artículos filtrados mediante la lectura de los títulos y resúmenes, para finalmente revisar a profundidad el contenido de los más relevantes, descrito con más detalle en los anexos.

## **DESARROLLO DEL TRABAJO**

### **Deformidades congénitas de la pared torácica.**

Las malformaciones-congénitas de la pared torácica son anomalías estructurales que afectan el desarrollo del sistema musculoesquelético y cartílagos, mismas que crean la cavidad torácica, podrían ser evidentes desde el nacimiento, en el primer año, sin embargo, se manifiestan y exacerbaban en la adolescencia, afectando a la funcionalidad de la postura y la gran parte de los casos tienen afecciones en la apariencia estética desarrollando trastornos psicológicos (14,15).

Se pueden categorizar a las deformidades congénitas del tórax por la depresión (pectus excavatum), protrusión (pectus carinatum) y el síndrome de Poland, caracterizada por afecciones musculares (4).

A continuación, se detallan las malformaciones congénitas más frecuentes de la pared torácica:

### **Pectus excavatum**

#### **Definición**

El Pectus excavatum (PE) o tórax en embudo se considera como una depresión de la pared anterior del tórax (15), siendo la más común dentro de las deformaciones congénitas de la pared torácica, afecta 1 de cada 400 nacimientos, más prevalente en el género masculino, en comparación con el género femenino y se podrían presentarse en el primer año de vida, la etiología exacta aún no está establecida, pero se asocia posiblemente con los factores ambientales, genéticos y el síndrome de Marfan en el 10% de los casos (16,17).

El tórax en embudo se caracteriza usualmente por la alteración en la estructura de los cartílagos esternocodrales quienes movilizan el esternón así la profundidad del tórax, el asentamiento de la parte central del esternón puede provocar compresión de las cavidades cardíacas, restricción respiratoria y puede provocar movimientos respiratorios paradójicos que empeoran con la edad (18,19).

La deformación del pectus excavatum se puede clasificar dependiendo de la distribución, la forma de la depresión del esternón y la simetría o asimetría de las costillas (4)

### **Manejo y tratamiento**

Solo aproximadamente el 10% de los casos reportados con PE son diagnosticados en el transcurso del período neonatal, de esta manera con frecuencia en gran parte de los casos la consulta médica se debe al aspecto físico que se pronuncia en la adolescencia o cuando el cuadro clínico se presenta o se exacerba (18).

La gran mayoría de los pacientes diagnosticados con PE presentan manifestaciones clínicas como: dolor torácico, disnea de esfuerzo, palpitaciones, limitación al ejercicio físico, por el contrario, los pacientes que no son diagnosticados tempranamente llegan a la consulta médica por la inconformidad del aspecto físico que generalmente se da durante la adolescencia (19).

Los estudios complementarios tienen el objetivo de valorar la función cardiorrespiratoria y el índice de severidad que presentan los pacientes con pectus excavatum (4).

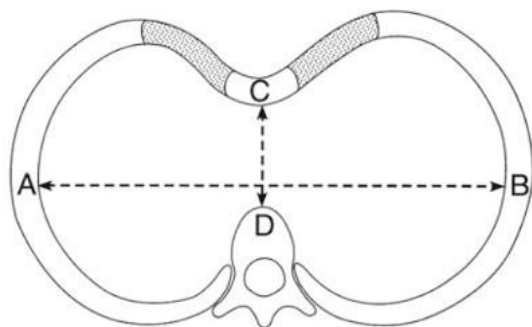
La prueba de la función respiratorias se ha incorporado debido a las manifestaciones clínicas que presentan los pacientes, como la disnea o la limitación para los esfuerzos, estas pruebas revelan un patrón restrictivo. Sin embargo, una prueba con resultados normales no va a excluir la limitación cardiopulmonar (19,27).

La radiografía simple tiene una utilidad limitada para evaluar la deformidad, aunque son útiles para detectar enfermedades pulmonares o la presencia de la cifoescoliosis, en tanto que la tomografía computarizada (TAC) es una de las pruebas complementarias más útiles para determinar el grado de defecto y el impacto intratorácico, para ello se utiliza el índice de Haller que establece la distancia entre el diámetro transversal del tórax en su punto más ancho y una línea trazada entre la pared posterior del esternón y la columna (Fig 2); el índice normal es de 2.5, pero superiores a 3.25 sugieren la severidad de la deformación (20). La resonancia

magnética (RM) en el PE, evalúa la comprensión cardíaca ante la reducción del gasto cardíaco, llenado diastólico y el volumen sistólico que presentan pacientes con una severidad compleja, de igual manera ha demostrado eficacia para revelar índice de severidad, otras herramienta para el diagnóstico es el ECO-transtorácico. (20,21).

El tratamiento del pectus excavatum se basa en dos teorías, la primera se trata de la corrección anatómica para mejorar la funcionalidad y la segunda tiene el objetivo de corregir la parte estética del paciente, todas estas técnicas se fundamentan en procedimientos quirúrgicos, en el primer grupo, la más usada en la actualidad es la técnica de Nuss correspondiendo a una técnica cerrada, mínimamente invasiva con menos riesgo de sangrado y complicaciones, en la que se introduce un implante (barra metálica) retroesternal que posteriormente se fijará en la pared del tórax con el objetivo de evitar la progresión del hundimiento, en tanto que la técnica de Ravitch es un procedimiento que consiste en la remoción del cartílago costal y la elevación del esternón para corregir las deformidades torácicas; bajo técnica quirúrgica abierta (22).

**Figura 2:** El índice de Haller.



**Fuente:** Haje D, Teixeira K, Silva M, Volpon J, Mendlovitz P, Dolabela P. Analysis of sternal curvature patterns in patients with pectus and control. Acta Ortop Bras. 2021 (18).

### **Pronóstico**

Esta anomalía de la pared torácica puede disminuir la función cardiopulmonar tanto en reposo como durante el ejercicio, permitiendo en estos casos la corrección quirúrgica una mejora de la función cardiopulmonar, aunque cabe mencionar que los pacientes perduran asintomáticos

durante la mayor parte de su vida, volviéndose sintomático entre los 40 a 50 años de edad, lo que llevan a especular que pequeñas fallas en la función cardiopulmonar en un niño o adolescente con pectus excavatum podrían representar una carga mucho mayor más adelante en la vida, cuando hay alteraciones superpuestas acompañando la edad y la enfermedad (16,20).

## **Pectus carinatum**

### **Definición**

El pectus carinatum (PC) conocido también como tórax en quilla es una deformidad caracterizada por una protrusión de la pared anterior del tórax, la prevalencia de esta deformación a nivel global es de 1 caso en 300 nacimientos, afecta mayormente al género masculino, se presenta durante la niñez y se agrava el aspecto físico en la pubertad siendo este el principal motivo de consulta, la afección no se asocia a síntomas cardiorrespiratorios, por tanto, la resolución es por indicaciones cosméticas más no funcionales (23).

### **Clasificación**

Se divide principalmente a partir de la presencia de la deformidad en tres tipos dependiendo de la localización puede ser lateral, alta y baja pero también se han detectado un patrón mixto, la deformidad baja o condrocorporal es la más frecuente, se caracteriza por la presencia de la protrusión del cuerpo del esternón de manera que el punto más prominente se da en la unión del esternón y la apófisis xifoides se asocian de manera lateral de las costillas y los cartílagos; mientras que el PC condromanubrial superior o tórax de paloma se diferencia por una protrusión de la parte superior del esternón y una clara hendidura en la parte posterior del mismo, para el diagnóstico el PC se basa en las medidas torácicas exploradas en el examen físico de los pacientes y radiológicas de tórax simple en donde se halla el aumento de la distancia del esternón y las vértebras (4,12).

## **Manejo y tratamiento**

El tratamiento se basa en procedimientos quirúrgicos para la corrección de la funcionalidad si se ve afectada, así como también en los aspectos psicológicos mejorando la autoestima de los pacientes, debido a que los mismos tienden a verse afectados anímicamente por el aspecto físico que presenta en la pared torácica (5,31).

Inicialmente estos procedimientos quirúrgicos lo realizaban con una técnica abierta (Ravitch) en donde extirpaban estructuras óseas de la lesión, sin embargo, en los últimos años se ha dejado de realizar por el tiempo quirúrgico, la gran incisión, las cicatrices y la recuperación, por ello, desarrollaron la técnica de Abramson, técnica mínimamente invasivas que consiste en la colocación de una barra de acero en la pared torácica anterior con la integración de una placa de fijación pero al encontrar desventajas por el uso de la placa se diseña la técnica de Wenlin, misma que se rige en el procedimiento de Abramson y que consta de la colocación de una barra de acero entre el esternón y los músculos pectorales mediante dos pequeñas incisiones en los lados del torso, con el fin de corregir la deformación del tórax. Dentro del tratamiento no invasivo se utiliza el compresor torácico mediante el uso presión controlada, lo que ayuda a corregir la deformidad (22,23).

## **Pronóstico**

El pronóstico en relación a los pacientes diagnosticados con pectus carinatum es excelente, incluso sin tratamiento, los pacientes pueden no tener síntomas y no experimentar efectos adversos a largo plazo en la salud, el tratamiento suele ser por razones estéticas y tanto los dispositivos ortopédicos externos, como las técnicas quirúrgicas mínimamente invasivas han demostrado la capacidad de lograr mejoras en la apariencia de la pared torácica, donde principalmente si se ha evidenciado una problemática es en el aspecto psicológico, ya que la presencia de esta deformidad puede afectar la autopercepción y vida social de la persona afectada (18,28).

## **Síndrome de Poland**

### **Definición**

El síndrome de Poland (SP) es una alteración congénita que se caracteriza por la interrupción brusca en la angiogénesis de los vasos sanguíneos durante el desarrollo embrionario, tanto subclavios como vertebrales, que ocasiona la hipoplasia o ausencia del tejido glandular y la osteomioarticular, se distingue por la falta completa o parcial del músculo pectoral mayor y menor, junto con otros músculos como serrato anterior, el dorsal ancho y los músculos intercostales, suele estar acompañada principalmente por malformaciones ipsilaterales, la presencia de otras anomalías congénitas puede variar significativamente, pero en términos generales, tienden a localizarse en el mismo lado del tórax afectado, aunque su etiología exacta aún necesita ser estudiada (24).

Esta deformación se suele evidenciar durante el nacimiento y se estima que la incidencia es de 1 por cada 30 000 a 100 000 nacimientos vivos, se observa en mayor proporción en el género masculino en una relación 3 a 1, además el 14% de los pacientes diagnosticados con SP sufren aplasia mamaria, ocurre en el lado derecho en el 60 - 75% de los casos (17).

Este tipo de síndrome puede presentarse de diversas maneras dependiendo del tipo de severidad, para lo cual es fundamental el examen físico e imagenológico, en el que se pueda evidenciar: ausencia o hipoplasia muscular, defectos osteocartilaginosos, deformidad de Sprengel, escoliosis, ausencia de la areola con o sin pérdida de tejido mamario, anomalías de la mano, desarrollo anormal de los huesos de brazo o polidactilia e hipoplasia ungueal (4). Puede parecerse a casos asimétricos de PC, por lo que a veces para realizar un diagnóstico diferencial, pueden ser necesarios diferentes métodos de diagnóstico para revelar otras anomalías que puedan acompañar al SP, como la tomografía axial computarizada (TAC) de tórax, siendo un método frecuentemente utilizado tanto para el diagnóstico del SP, como para revelar anomalías acompañantes (13). Así mismo, para la observación de la asimetría de las glándulas mamarias

se utiliza la mamografía, para determinar la afección vascular, muscular y ósea, también se requiere de la resonancia magnética (RM) y ecografía en algunos casos (24).

### **Manejo y tratamiento**

Los medios terapéuticos elegidos dependerán de la gravedad, la edad y el sexo, para ello se utilizan prótesis personalizadas, autoinjertos del tejido adiposo, colgajos pediculados libres y la reconstrucción ósea, en relación a las intervenciones quirúrgicas, aunque rara vez sean necesarias, pueden indicarse por motivos que incluyen el movimiento paradójico de la pared torácica, la hipoplasia o aplasia del seno femenino, la indicación estética para hombres y mujeres con asimetría de la pared torácica, la reconstrucción de la pared torácica en el contexto de una hipoplasia y aplasia costal severa, las estrategias operatorias habituales incluyen un colgajo muscular, así como la mamoplastia de aumento en mujeres y colocación protesica de los pectorales en los varones, los injertos óseos pueden utilizarse en el caso de defectos esternales y costales, dado que el músculo dorsal ancho ipsilateral puede ser potencialmente hipoplásico en un paciente con síndrome de Poland, el músculo dorsal ancho contralateral serviría como la próxima opción viable para un procedimiento de colgajo muscular, en caso de sindactilia generalmente la liberación se puede realizar en un paciente pediátrico sin complicaciones significativas y puede realizarse con o sin un injerto cutáneo (17,26).

### **Pronóstico**

Salvo en lo que respecta al aspecto estético y psicosocial, en la mayoría de situaciones se puede mantener de forma asintomática durante toda la vida del paciente, aunque pueden ocurrir algunos casos donde la severidad del síndrome es mayor, comprometiendo la funcionalidad en la movilidad y balance del paciente, así como derivar en otras lesiones como escoliosis y hernias, también pueden evidenciarse algunas alteraciones orgánicas cardíacas y renales relacionadas al síndrome, que pudiesen afectar la salud del paciente (27,30).

## CONCLUSIONES

Aunque la prevalencia de deformidades torácicas congénitas como el Pectus Excavatum, el Pectus Carinatum y el Síndrome de Poland es considerablemente baja en la mayoría de los países, estas condiciones siguen siendo problemáticas y afectan la calidad de vida de quienes las padecen en mayor o menor medida. Por lo tanto, es común que estos pacientes busquen opciones de tratamiento para mejorar su condición. Con frecuencia, se ha recurrido a intervenciones quirúrgicas para manejar estas deformidades, sin embargo, las complicaciones derivadas de la cirugía conllevan riesgos significativos para la integridad del paciente. Por ello, cada vez se opta por un enfoque más conservador que incluye el uso de aparatología ortopédica como la ortesis de compresión dinámica y la fisioterapia, durante el período de crecimiento del paciente, ya que los posibles efectos adversos y complicaciones son mucho menores, representando un menor riesgo para la salud del paciente.

## BIBLIOGRAFÍA

1. Gomes L, Menezes D, Faé I, Coelho P, Magalhães J, Teles. Anatomical variations and congenital anomalies of the ribs revisited by multidetector computed tomography. *Radiol Bras* [Internet]. 2020 [citado 12 de abril de 2024];53(6):413-8. Disponible en: <https://www.ncbi.nlm.nih.gov/pmc/articles/PMC7720665/pdf/rb-53-06-0413.pdf>
2. Jang Y, Kim S, Shin H, Choi S, Park C, Lee H, et al. Various congenital anomalies and anatomical variations of the spleen: a multimodality pictorial review. *Abdom Radiol* [Internet]. 2023 [citado 12 de abril de 2024];48(4):1505-13. Disponible en: <https://link.springer.com/article/10.1007/s00261-023-03826-z>
3. Martínez G, Toselli L, Bellía G. Malformaciones de la pared torácica: nuevas perspectivas en diagnóstico y tratamiento. *Cir Pediatr* [Internet]. 2021 [citado 12 de abril de 2024];34:171-9. Disponible en: [https://secipe.org/coldata/upload/revista/2021\\_34-4ESP\\_171.pdf](https://secipe.org/coldata/upload/revista/2021_34-4ESP_171.pdf)
4. Rea G, Sezen C. Chest Wall Deformities. *Treasure Isl FL StatPearls Publ* [Internet]. 2024 [citado 13 de abril de 2024];1-17. Disponible en: <https://www.ncbi.nlm.nih.gov/books/NBK553073/>
5. Song I, Lee S, Lee S. Repair of pectus carinatum, carinatum/excavatum complex patients with doubly double bar technique. *Gen Thorac Cardiovasc Surg* [Internet]. 2020 [citado 13 de abril de 2024];68(11):1354-6. Disponible en: <https://link.springer.com/article/10.1007/s11748-020-01339-w>
6. Yadava O, Kolvekar S. Pectus excavatum. *Indian J Thorac Cardiovasc Surg* [Internet]. 2021 [citado 13 de abril de 2024];37(5):603-4. Disponible en: [https://www.ncbi.nlm.nih.gov/pmc/articles/PMC8387524/pdf/12055\\_2021\\_Article\\_1222.pdf](https://www.ncbi.nlm.nih.gov/pmc/articles/PMC8387524/pdf/12055_2021_Article_1222.pdf)
7. Scalise P, Demehri F. The management of pectus excavatum in pediatric patients: a narrative review. *Transl Pediatr* [Internet]. 2023 [citado 13 de abril de 2024];12(2):208-20. Disponible en: <https://www.ncbi.nlm.nih.gov/pmc/articles/PMC9986778/pdf/tp-12-02-208.pdf>
8. Puglla L, Sinche C, Quilismal N. Infección por COVID-19 en paciente joven con pectus excavatum. *Rev Fac Cien Med Univ Nac Cordoba* [Internet]. 2021 [citado 13 de abril de 2024];78(1):52-6. Disponible en: <https://www.ncbi.nlm.nih.gov/pmc/articles/PMC8713364/pdf/1853-0605-78-1-52.pdf>

9. Martínez M, Bellia G, Schewitz I, Toselli L. Pectus carinatum: When less is more. *Afr J Thorac Crit Care Med* [Internet]. 2019 [citado 13 de abril de 2024];25(3):1-7. Disponible en: <https://www.ncbi.nlm.nih.gov/pmc/articles/PMC8278853/pdf/AJTCCM-25-3-019.pdf>
10. Beer S, Volcklandt S, Jong J, Oomen M, Zwaveling S, Van Heurn H. Dynamic Compression Therapy for Pectus Carinatum in Children and Adolescents: Factors for Success. *J Pediatr Surg* [Internet]. 2023 [citado 13 de abril de 2024];58(8):1440-5. Disponible en: <https://www.jpedsurg.org/action/showPdf?pii=S0022-3468%2822%2900601-7>
11. Zhang X, Hu F, Bi R, Wang L, Jiang L. Minimally invasive repair of pectus carinatum with a new steel bar. *J Thorac Dis* [Internet]. 2022 [citado 13 de abril de 2024];14(8):2781-90. Disponible en: <https://www.ncbi.nlm.nih.gov/pmc/articles/PMC9442508/pdf/jtd-14-08-2781.pdf>
12. Skrzypczak P, Kamiński M, Pawlak K, Piwkowki C. Seasonal interest in pectus excavatum and pectus carinatum: a retrospective analysis of Google Trends data. *J Thorac Dis* [Internet]. 2021 [citado 23 de abril de 2024];13(2):1036-44. Disponible en: <https://www.ncbi.nlm.nih.gov/pmc/articles/PMC7947486/pdf/jtd-13-02-1036.pdf>
13. Del Río L, Pérez D, Vázquez R. Síndrome de Poland en tres casos clínicos / Poland's Syndrome: three case reports. *Arch Hosp Univ Gen Calixto García* [Internet]. 2023 [citado 13 de abril de 2024];11(1):1-8. Disponible en: <https://revcalixto.sld.cu/index.php/ahcg/article/view/e1035/925>
14. Katrancioglu O, Akkas Y, Sahin E, Demir F, Katrancioglu N. Incidence of chest wall deformity in 15,862 students in the province of Sivas, Türkiye. *Turk Gogus Kalp Damar Cerrahisi Derg* [Internet]. 2023 [citado 13 de abril de 2024];31(1):116-22. Disponible en: <https://www.ncbi.nlm.nih.gov/pmc/articles/PMC10012986/pdf/TurkGogusKalpDama-2023-31-1-116.pdf>
15. Morató P, Souto H. Anomalías torácicas. *Pediatr Integral* [Internet]. 2019 [citado 14 de abril de 2024];XXIII(6):292-300. Disponible en: [https://www.pediatriaintegral.es/wp-content/uploads/2019/xxiii06/03/n6-292-300\\_PabloMorato.pdf](https://www.pediatriaintegral.es/wp-content/uploads/2019/xxiii06/03/n6-292-300_PabloMorato.pdf)
16. Brungardt J, Chizek P, Schropp K. Adult pectus excavatum repair: national outcomes of the Nuss and Ravitch procedures. *J Thorac Dis* [Internet]. 2021 [citado 14 de abril de

- 2024];13(3):1396-402. Disponible en:  
<https://www.ncbi.nlm.nih.gov/pmc/articles/PMC8024841/pdf/jtd-13-03-1396.pdf>
17. Tekinbaş C, Bayraklı Z. Overview of chest wall deformities. *Turk Gogus Kalp Damar Cerrahisi Derg* [Internet]. 2024 [citado 14 de abril de 2024];31(1):78-88. Disponible en:  
<https://www.ncbi.nlm.nih.gov/pmc/articles/PMC10995686/pdf/TurkGogusKalpDama-2024-32-suppl1-078.pdf>
18. Haje D, Teixeira K, Silva M, Volpon J, Mendlovitz P, Dolabela P. Analysis of sternal curvature patterns in patients with pectus and control. *Acta Ortop Bras* [Internet]. 2021 [citado 14 de abril de 2024];29(5):258-62. Disponible en:  
<https://www.ncbi.nlm.nih.gov/pmc/articles/PMC8478432/pdf/1809-4406-aob-29-05-258.pdf>
19. Andreescu N, Sharma A, Mihailescu A, Zimbru C, David V, Horhat R, et al. Chest wall deformities and their possible associations with different genetic syndromes. *Eur Rev Med Pharmacol Sci* [Internet]. 2022 [citado 14 de abril de 2024];26(14):5107-14. Disponible en:  
<https://www.europeanreview.org/article/29298>
20. Kloth K, Klohs S, Bhullar J, Boettcher M, Hempel M, Trah J, et al. The Epidemiology behind Pectus Excavatum: Clinical Study and Review of the Literature. *Eur J Pediatr Surg* [Internet]. 2022 [citado 14 de abril de 2024];32(4):316-20. Disponible en:  
<https://pubmed.ncbi.nlm.nih.gov/34126636/>
21. Navarrete E, Canún S, Valdés J, Reyes A. Prevalencia de malformaciones y deformidades congénitas del sistema osteomuscular en recién nacidos vivos en México, 2008-2017. *Cir Cir* [Internet]. 2020 [citado 14 de abril de 2024];88(3):277-85. Disponible en:  
<https://www.scielo.org.mx/pdf/cicr/v88n3/2444-054X-cir-88-3-277.pdf>
22. Wang W, Long W, Liu Y, Cai B, Luo J. Wenlin procedure combined with Wung procedure for treatment of severe pectus carinatum. *J Surg Case Rep* [Internet]. 2022 [citado 14 de abril de 2024];2022(11):1-4. Disponible en:  
<https://www.ncbi.nlm.nih.gov/pmc/articles/PMC9701558/pdf/rjac537.pdf>
23. McHam B, Winkler L. Pectus Carinatum. *Treasure Isl FL StatPearls Publ* [Internet]. 2024 [citado 14 de abril de 2024];1-5. Disponible en:  
<https://www.ncbi.nlm.nih.gov/books/NBK541121/>

24. Pérez D, Ferrer M, Montero R. Síndrome de Poland. Reporte de un caso. *Multimed* [Internet]. 2020 [citado 14 de abril de 2024];24(2):434-42. Disponible en: <http://scielo.sld.cu/pdf/mmed/v24n2/1028-4818-mmed-24-02-434.pdf>
25. Ma B, Sun Y, Hao C, Liu X, Shen S. Patient-Controlled Intravenous Analgesia with or without Ultrasound-Guided Bilateral Intercostal Nerve Blocks in Children Undergoing the Nuss Procedure: A Randomized, Double-Blinded, Controlled Trial. *Pain Res Manag* [Internet]. 2022 [citado 14 de abril de 2024];2022:1-8. Disponible en: <https://www.ncbi.nlm.nih.gov/pmc/articles/PMC9337970/pdf/PRM2022-5776833.pdf>
26. Graves C, Moyer J, Zobel M, Mora R, Smith D, O'Day M, et al. Intraoperative intercostal nerve cryoablation During the Nuss procedure reduces length of stay and opioid requirement: A randomized clinical trial. *J Pediatr Surg* [Internet]. 2019 [citado 14 de abril de 2024];54(11):2250-6. Disponible en: <https://pubmed.ncbi.nlm.nih.gov/30935731/>
27. Giray E, Ermerak N, Bahar Y, Kalkandelen M, Yuksel M, Gunduz O, et al. A Comparative Study on Short-Term Effects of Compression Orthosis and Exercises in the Treatment of Pectus Carinatum: A Randomized Controlled Pilot Feasibility Trial. *Eur J Pediatr Surg* [Internet]. 2021 [citado 14 de abril de 2024];31(2):147-56. Disponible en: <https://pubmed.ncbi.nlm.nih.gov/32146715/>
28. Alaca N, Alaca I, Yüksel M. Does physiotherapy applied in conjunction with compression brace treatment in patients with pectus carinatum have efficacy? A preliminary randomized-controlled study. *Pediatr Surg Int* [Internet]. 2020 [citado 14 de abril de 2024];36(7):789-97. Disponible en: <https://link.springer.com/article/10.1007/s00383-020-04675-3>
29. Mahrhofer M, Schoeller T, Casari M, Bachleitner K, Weitgasser L. Development of A Surgical Treatment Algorithm for Breast Reconstruction in Poland Syndrome Patients Considering Severity, Sex, and BMI. *J Clin Med* [Internet]. 2021 [citado 14 de marzo de 2024];10(19):1-15. Disponible en: <https://pubmed.ncbi.nlm.nih.gov/34640539/>
30. Haje D, Haje S, Volpon J, Silva C, Lima F, Huang W. Broad pectus excavatum treatment: long term results of a Brazilian technique. *Acta Ortop Bras* [Internet]. 2021 [citado 14 de abril de 2024];29(4):197-202. Disponible en: <https://pubmed.ncbi.nlm.nih.gov/34566478/>

31. Haje D, Haje S, Volpon J, Silva A, Lima L, Huang W. Localized pectus excavatum treated with brace and exercise: long term results of a Brazilian technique. *Acta Ortop Bras* [Internet]. 2021 [citado 14 de abril de 2024];29(3):143-8. Disponible en: <https://pubmed.ncbi.nlm.nih.gov/34290561/>

## ANEXOS

## Anexo 1: Artículos Incluidos y Excluidos

| Numeración | Año de Publicación | Autor  | Título del estudio  | Nombre de la Revista              | Cuartil | Incluido | Excluido | Motivo de Exclusión |
|------------|--------------------|--|---|-----------------------------------|---------|----------|----------|---------------------|
| 1          | 2020               | Gomes L, Menezes D, Faé I, Coelho P, Magalhães J, Teles. | Anatomical variations and congenital anomalies of the ribs revisited by multidetector computed tomography | Radiol Bras                       | Q3      | Si       |          |                     |
| 2          | 2023               | Jang Y, Kim S, Shin H, Choi S, Park C, Lee H, et al.     | Various congenital anomalies and anatomical variations of the spleen: a multimodality pictorial review    | Abdom Radiol                      | Q1      | Si       |          |                     |
| 3          | 2021               | Martínez G, Toselli L, Bellía G.                         | Malformaciones de la pared torácica: nuevas perspectivas en diagnóstico y tratamiento                     | Cir Pediatr                       | Q4      | Si       |          |                     |
| 4          | 2024               | Rea G, Sezen C.  | Chest Wall Deformities  | Treasure Isl FL StatPearls Publ   | -       | Si       |          |                     |
| 5          | 2020               | Song I, Lee S, Lee S.                                    | Repair of pectus carinatum, carinatum/excavatum complex patients with doubly double bar technique         | Gen Thorac Cardiovasc Surg        | Q2      | Si       |          |                     |
| 6          | 2021               | Yadava O, Kolvekar S.                                    | Pectus excavatum  | Indian J Thorac Cardiovasc Surg   | Q3      | Si       |          |                     |
| 7          | 2023               | Scalise P, Demehri F.                                    | The management of pectus excavatum in pediatric patients: a narrative review                              | Transl Pediatr                    | Q2      | Si       |          |                     |
| 8          | 2021               | Puglla L, Sinche C, Quilismal N.                         | Infección por COVID-19 en paciente joven con pectus excavatum   | Rev Fac Cien Med Univ Nac Cordoba | Q4      | Si       |          |                     |

|    |      |  |   |   |    |    |  |  |
|----|------|--|---|---|----|----|--|--|
| 9  | 2019 | Martinez M,<br>Bellia G,<br>Schewitz I,<br>Toselli L.                        | Pectus carinatum:<br>When less is more.   | Afr J Thorac<br>Crit Care<br>Med              | Q3 | Si |  |  |
| 10 | 2023 | Beer S,<br>Volcklandt S,<br>Jong J, Oomen<br>M, Zwaveling<br>S, Van Heurn H. | Dynamic Compression<br>Therapy for Pectus<br>Carinatum in<br>Children and<br>Adolescents: Factors<br>for Success          | J Pediatr<br>Surg                             | Q1 | Si |  |  |
| 11 | 2022 | Zhang X, Hu F,<br>Bi R, Wang L,<br>Jiang L.                                  | Minimally invasive<br>repair of pectus<br>carinatum with a new<br>steel bar   | J Thorac Dis                                  | Q2 | Si |  |  |
| 12 | 2021 | Skrzypczak P,<br>Kamiński M,<br>Pawlak K,<br>Piwkowski C.                    | Seasonal interest in<br>pectus excavatum and<br>pectus<br>carinatum: a<br>retrospective analysis<br>of Google Trends data | J Thorac Dis                                  | Q2 | Si |  |  |
| 13 | 2023 | Del Río L,<br>Pérez D,<br>Vázquez R.   | Síndrome de Poland<br>en tres casos clínicos<br>/ Poland's Syndrome:<br>three case reports                                | Arch Hosp<br>Univ Gen<br>Calixto<br>García    | -  | Si |  |  |
| 14 | 2023 | Katrançioğlu O,<br>Akkas Y, Sahin<br>E,<br>Demir F,<br>Katrançioğlu N.       | Incidence of chest wall<br>deformity in 15,862<br>students in the province<br>of Sivas, Türkiye                           | Türk Gogus<br>Kalp Damar<br>Cerrahisi<br>Derg | -  | Si |  |  |
| 15 | 2019 | Morató P,<br>Souto H.  | Anomalias torácicas.  | Pediatr<br>Integral                           | Q4 | Si |  |  |
| 16 | 2021 | Brungardt J,<br>Chizek P,<br>Schropp K.                                      | Adult pectus<br>excavatum repair:<br>national outcomes of<br>the Nuss and Ravitch<br>procedures                           | J Thorac Dis                                  | Q2 | Si |  |  |
| 17 | 2024 | Tekinbaş C,<br>Bayraklı Z.   | Overview of chest<br>wall deformities   | Türk Gogus<br>Kalp Damar<br>Cerrahisi<br>Derg | -  | Si |  |  |
| 18 | 2021 | Haje D,<br>Teixeira K,<br>Silva M,<br>Volpon J,                              | Analysis of sternal<br>curvature patterns in<br>patients with pectus<br>and control                                       | Acta Ortop<br>Bras                            | Q3 | Si |  |  |

|    |      |   |   |                                       |    |    |  |  |
|----|------|---|---|---------------------------------------|----|----|--|--|
|    |      | Mendlovitz P,<br>Dolabela P   |   |                                       |    |    |  |  |
| 19 | 2022 | Andrescu N,<br>Sharma A,<br>Mihailescu A,<br>Zimbru C,<br>David V,<br>Horhat R, et<br>al. | Chest wal<br>deformities and their<br>possible associations<br>with different genetic<br>syndromes  | Eur Rev Med<br>Pharmacol<br>Sci       | Q2 | Si |  |  |
| 20 | 2022 | Kloth K,<br>Klohs S,<br>Bhullar J,<br>Boettcher M,<br>Hempel M,<br>Trah J, et al.         | The Epidemiology<br>behind Pectus<br>Excavatum: Clinical<br>Study and Review of<br>the Literature   | Eur J Pediatr<br>Surg                 | Q2 | Si |  |  |
| 21 | 2020 | Navarrete E,<br>Canún S,<br>Valdés J,<br>Reyes A.   | Prevalencia de<br>malformaciones y<br>deformidades<br>congénitas del<br>sistema osteomuscular<br>en<br>recién nacidos vivos<br>en México, 2008-<br>2017   | Cir Cir                               | Q3 | Si |  |  |
| 22 | 2022 | Wang W, Long<br>W, Liu Y, Cai<br>B, Luo J.  | Wenlin procedure<br>combined with Wung<br>procedure for<br>treatment of severe<br>pectus carinatum  | J Surg Case<br>Rep                    | Q3 | Si |  |  |
| 23 | 2024 | McHam B,<br>Winkler L.  | Pectus Carinatum  | Treasure Isl<br>FL StatPearls<br>Publ | -  | Si |  |  |
| 24 | 2020 | Pérez D,<br>Ferrer M,<br>Montero R.   | Síndrome de Poland.<br>Reporte de un caso   | Multimed                              | -  | Si |  |  |
| 25 | 2022 | Ma B, Sun Y,<br>Hao C, Liu X,<br>Shen S.  | Patient-Controlled<br>Intravenous Analgesia<br>with or without<br>Ultrasound- Guided<br>Bilateral<br>Intercostal Nerve<br>Blocks in Children<br>Undergoing the Nuss<br>Procedure: A<br>Randomized,<br>Double-Blinded,<br>Controlled Trial | Pain Res<br>Manag                     | Q2 | Si | No incluyen<br>datos relevantes<br>para el estudio |  |
| 26 | 2019 | Graves C,<br>Moyer J,   | Intraoperative<br>intercostal nerve   | J Pediatr<br>Surg                     | Q1 | Si | No incluyen<br>datos                               |  |

|    |      |   |  |                            |    |  |    |  |
|----|------|---|--|----------------------------|----|--|----|--|
|    |      | Zobel M, Mora R, Smith D, O'Day M, Padilla B.                                     | cryoablation During the Nuss procedure reduces length of stay and opioid requirement: A randomized clinical trial  |                            |    |  |    | relevantes para el estudio                         |
| 27 | 2021 | Giray E, Ermerak N, Bahar- Ozdemir Y, Kalkandelen M, Yuksel M, Gunduz O, Akyuz G. | A Comparative Study on Short-Term Effects of Compression Orthosis and Exercises in the Treatment of Pectus Carinatum: A Randomized Controlled Pilot Feasibility Trial  | Eur J Pediatr Surg         | Q2 |  | Si | No incluyen datos relevantes para el estudio       |
| 28 | 2020 | Alaca N, Alaca İ, Yüksel M.   | Does physiotherapy applied in conjunction with compression brace treatment in patients with pectus carinatum have efficacy? A preliminary randomized- controlled study | Pediatr Surg Int           | Q2 |  | Si | No incluyen datos relevantes para el estudio       |
| 29 | 2021 | Mahrhofer M, Schoeller T, Casari M, Bachleitner K, Weitgasser L.                  | Development of A Surgical Treatment Algorithm for Breast Reconstruction in Poland Syndrome Patients Considering Severity, Sex, and BMI                                 | J Clin Med                 | Q1 |  | Si | No incluyen datos relevantes para el estudio       |
| 30 | 2021 | Haje D, Haje S, Volpón J, Silva A, Lima L, Huang W.                               | Broad pectus excavatum treatment: long term results of a brazilian technique   | Acta Ortopédica Brasileira | Q3 |  | Si | No incluyen datos relevantes para el estudio       |
| 31 | 2021 | Haje D, Haje S, Volpón J, Silva A, Lima L, Huang W.                               | Localized pectus excavatum treated with brace and exercise: long term results of a brazilian technique   | Acta Ortopédica Brasileira | Q3 |  | Si | No incluyen datos relevantes para el estudio       |
| 32 | 2019 | Semionov A, Kosiuk J, Ajlan A, Discepola F.                                       | Imaging of Thoracic Wall Abnormalities   | Korean J Radiol            | Q1 |  | Si | Es un estudio cualitativo radiológico y no incluye |

|    |      |   |  |                            |    |  |    |                                     |
|----|------|---|--|----------------------------|----|--|----|-------------------------------------|
|    |      |   |  |                            |    |  |    | todas las anomalías requeridos      |
| 33 | 2023 | Goli R, Majidi Balaneji S, Hosseinpour L, Abbasi M, Feizi M, Nafe P, Faraji N, Heydari Bisafar M, Arad M. | Ectopia cordis with multiple ventricular septal defect and sternal cleft in a newborn: a case report   | Ann Med Surg (Lond)        | -  |  | Si | No incluye las anomalías requeridas |
| 34 | 2019 | Masden T, Taela A, da Rocha M, Moores D, Radulescu A.   | Isolated Thoracoschisis with Rib Agenesis and Liver Herniation: A Case Report  | Am J Case Rep              | Q3 |  | Si | No incluye las anomalías requeridas |
| 35 | 2019 | Zhen L, Gu C, Huang L, Li D.  | Congenital Cystic Diaphragm with Diaphragmatic Eventration in a Fetus: A Case Presentation   | Fetal Pediatr Pathol       | Q3 |  | Si | No incluye las anomalías requeridas |
| 36 | 2023 | Monawwer S, Ali S, Naeem R, Ali S, Rabbani A, Khan M, Qazi SS, Shah MI, Farooqui SK.                      | Moebius Syndrome: An Updated Review of Literature  | Child Neurol Open          | -  |  | Si | No incluye las anomalías requeridas |
| 37 | 2022 | Duncan Phillips J, Hoover J.  | Chest Wall Deformities and Congenital Lung Lesions: What the General/Thoracic Surgeon Should Know  | Surg Clin North Am.        | Q1 |  | Si | Documento completo no disponible    |
| 38 | 2023 | Jardini M, Rodriguez B, Nahas F, Ferreira L.  | Mamoplastia de aumento e transplante de gordura autóloga: uma alternativa para o tratamento da hipomastia e pectus excavatum leve - Relato de caso | Rev. Bras. Cir. Plást      | Q4 |  | Si | Esta en português                   |
| 39 | 2022 | Podesta H, Oliveira T, Silva M, Volpon J,   | Sternum tomographic evaluation in pectus   | Acta Ortopédica Brasileira | Q3 |  | Si | Es un estudio imagenológico         |

|    |      |  |   |   |    |  |    |   |
|----|------|--|---|---|----|--|----|---|
|    |      | Mendlovitz, Vasconcelos P.   | patients: analysis of sagittal parameters   |   |    |  |    |   |
| 40 | 2021 | Aguirre J, Gallego R, Buitrago J.  | Pectus excavatum em uma ninhada de Buldogue Francês: relato de caso   | Revista de la Facultad de Medicina Veterinaria y de Zootecnia | -  |  | Si | No es en humanos  |
| 41 | 2021 | Villegas D.  | Agnesia Pericárdica Completa. Presentación de un caso y revisión de la literatura   | Revista Costarricense de Cardiología                          | -  |  | Si | Es un reporte de caso, no contiene la información requerida |
| 42 | 2021 | Fesenko U, Myhal I.  | Cardiac function during mini-invasive repair of pectus excavatum with the nuss procedure  | Wiad Lek  | Q4 |  | Si | No incluyen datos relevantes para el estudio                |
| 43 | 2020 | Baldelli I, Baccarani A, Barone C, Bedeschi F, Bianca S, Calabrese O, et al.     | Consensus based recommendations for diagnosis and medical management of Poland syndrome (sequence)  | Orphanet J Rare Dis   | Q1 |  | Si | Es un consenso entre profesionales médicos                  |
| 44 | 2022 | Glass G, Mohammedali S, Sivakumar B, Stotland M, Abdulkader F, Prosser D, Love D | Poland-Möbius syndrome: a case report implicating a novel mutation of the PLXND1 gene and literature review   | BMC Pediatr   | Q2 |  | Si | Es un reporte de caso                                       |
| 45 | 2022 | Christopoulos G, Khoury A, Sergeantanis T, Mackey S, Jones M.                    | Bilateral Transverse Upper Gracilis Flaps for Unilateral Breast Reconstruction: A 4-Year Retrospective Study of the "2-in-1" Technique and a Systematic Review With Meta-analysis | Ann Plast Surg  | Q2 |  | Si | Es una revisión sistemática y metaanálisis                  |
| 46 | 2023 | Çetin T, Pay L, Kamber T, G Rkan U.  | Primary Right Atrial Cardiac Angiosarcoma in Patient With Poland Syndrome: Case Report and Review of the Literature   | Türk Kardiyol Dern Ars  | Q3 |  | Si | Es un reporte de caso y revisión de la literatura           |

|    |      |  |   |   |    |  |    |  |
|----|------|--|---|---|----|--|----|--|
| 47 | 2019 | Koehler D,<br>Goldfarb C,<br>Snyder A,<br>Roberts S,<br>Wall L.  | Characterization of<br>Hand Anomalies<br>Associated With<br>Möbius Syndrome   | J Hand Surg<br>Am                       | Q1 |  | Si | Es un reporte<br>de varios casos             |
| 48 | 2023 | Alzahrani A,<br>AlMarshad F,<br>AlSaud N,<br>Alkhunani T,<br>Aldawish R,<br>AlMathami A,<br>Al-Qattan M. | The Association of<br>Cone-shaped<br>Epiphysis and Poland<br>Syndrome   | Plast<br>Reconstr<br>Surg Glob<br>Open  | Q2 |  | Si | Es un reporte<br>de caso                     |
| 49 | 2023 | Malekpour M,<br>Tozzi F,<br>Walker J,<br>Fries C,<br>Hosein R.   | Bilateral Free Deep<br>Inferior Epigastric<br>Artery Perforator<br>Flaps for<br>Reconstruction<br>following Mastectomy<br>in Poland<br>Syndrome<br>Patients | Plast<br>Reconstr<br>Surg Glob<br>Open  | Q2 |  | Si | Es un reporte<br>de caso                     |
| 50 | 2023 | Sienra C,<br>Giannini G,<br>Ormaechea M.   | Repercusiones<br>cardíacas en<br>pacientes con pectus<br>excavatum. Puesta al<br>día, segunda parte   | Arch.<br>Pediatr. Urug                  | -  |  | Si | Es una<br>revisión de la<br>literatura       |
| 51 | 2023 | Acipayam A,<br>Ufuk U,<br>Güngör S.  | Cardiac anomalies in<br>pediatric patients<br>with pectus<br>excavatum  | Rev Assoc<br>Med Bras                   | Q3 |  | Si | Expresan los<br>resultados solo<br>en medias |
| 52 | 2022 | Sienra C,<br>Giannini G,<br>Ormaechea M  | Repercusiones<br>pulmonares en<br>pacientes con pectus<br>excavatum. Puesta al<br>día   | Archivos de<br>Pediatria del<br>Uruguay | -  |  | Si | Es una<br>revisión de la<br>literatura       |
| 53 | 2021 | Haje D,<br>Teixeira K,<br>Silva M,<br>Volpón B,<br>Mendlovitz P,<br>Dolabela P.                          | Analysis of sternal<br>curvature patterns in<br>patients with pectus<br>and control   | Acta<br>Ortopédica<br>Brasileira        | Q3 |  | Si | Es un estudio<br>de anatomía                 |

**AUTORIZACIÓN DE PUBLICACIÓN EN EL  
REPOSITORIO INSTITUCIONAL**

**Mishel Alexandra Chuma Mainato** portador(a) de la cédula de ciudadanía N° **0302626171**. En calidad de autor/a y titular de los derechos patrimoniales del Proyecto de Titulación **“Deformidades congénitas de la pared torácica”** de conformidad a lo establecido en el artículo 114 Código Orgánico de la Economía Social de los Conocimientos, Creatividad e Innovación, reconozco a favor de la Universidad Católica de Cuenca una licencia gratuita, intransferible y no exclusiva para el uso no comercial de la obra, con fines estrictamente académicos y no comerciales. Autorizo además a la Universidad Católica de Cuenca, para que realice la publicación de éste trabajo de titulación en el Repositorio Institucional de conformidad a lo dispuesto en el artículo 144 de la Ley Orgánica de Educación Superior.

Cuenca, 30 de mayo de 2025.



.....

**Mishel Alexandra Chuma Mainato**  
C.I. **0302626171**